ISSN: 1983-0246

Anais

BJVP
Brazilian Journal of Veterinary Pathology

8º CPV
Congresso de Patologia Veterinária

XXII ENAPAVE
Encontro Nacional de Patologia Veterinária

Cuiabá - Mato Grosso

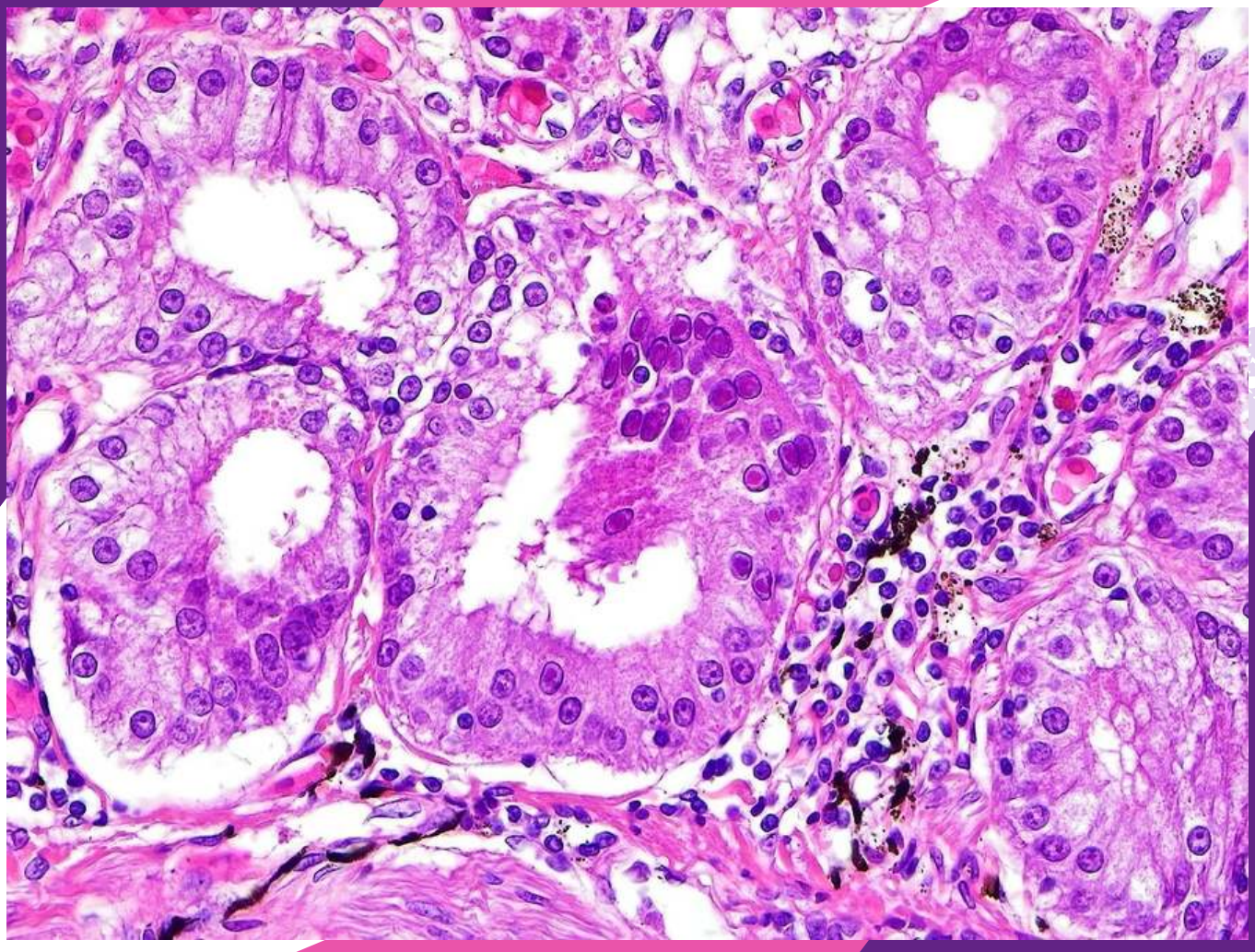

Rinite por herpesvírus em tigre d'água (*Trachemys dorbigni*). Numerosos corpúsculos de inclusão intranucleares eosinofílicos nas células epiteliais. Hartmann, G. et al. (2025). Rinite fibrinonecrótica associada à infecção por *Trachemys herpesvirus* em tigre-d'água (*Trachemys dorbigni*) - Trabalho premiado com Menção Honrosa de melhor caso apresentado no Fórum de Lâmina.

8º CPV
Congresso de Patologia Veterinária
XXII ENAPAVE
Encontro Nacional de Patologia Veterinária
Cuiabá - Mato Grosso

Realização

Associação Brasileira de Patologia Veterinária

Apoio

UFMT
Davis-Thompson Foundation
Colégio Brasileiro de Patologia Animal
CAPES
CRMV MT
CRMV MG
CRMV BA
CRMV SC
CRMV SP
CRMV RS
CNPq
Controllab
Lado a lado com você
doity

Patrocinadores

OutSet
Outset Equipamentos para Laboratório
Lupetec
Tecnologia Aplicada
Celulavet
Centro de Diagnóstico Veterinário
HISTOCELL
Soluções em Anat. Patologica
Lab. Vet. Takemura
Insitu
patologia veterinária
CEDIVET®
ONE
PATOLOGIA VETERINÁRIA
TRANSCIRÚRGICA
HistoPato
Análise Anatomopatologica Veterinária
VetAnalisa
VET SCHOOL SÃO PAULO
Aperfeiçoamento em Medicina Veterinária
GUANABARA KOOGAN
ALLKIMIA
DANDO UMA MÃOZINHA AO SEU LABORATÓRIO
Veelab
medicina veterinária diagnóstica
vertá
LABORATÓRIOS
SYSPATH
VET VIDA
Centro de Diagnóstico Veterinário, Pesquisa e Desenvolvimento

Anais do 8º Congresso de Patologia Veterinária (CPV), XXII Encontro Nacional de Patologia Veterinária (ENAPAVE), XVI Simpósio Brasileiro da Davis-Thompson Foundation, VII Encontro Internacional de Saúde Animal e Prevenção (ENISAP) e I Simpósio de Sanidade Animal do CRMV-MT
9 a 12 de setembro de 2025 – Cuiabá, Mato Grosso, Brasil
Braz J Vet Pathol, 2025, vol. 18, Supl. 1

BJVP
Brazilian Journal of Veterinary Pathology
ISSN 1983-0246

Editorial

É com grande satisfação que apresentamos os anais do 8º Congresso de Patologia Veterinária (CPV), do XXII Encontro Nacional de Patologia Veterinária (ENAPAVE), do XVI Simpósio Brasileiro da Davis-Thompson Foundation, do VII Encontro Internacional de Saúde Animal e Prevenção (ENISAP) e do I Simpósio de Sanidade Animal do CRMV-MT. Este magnífico evento ocorreu de 09 a 12 de setembro de 2025, no Centro de Eventos do Pantanal, em Cuiabá, Mato Grosso, Brasil.

Estes eventos associados foram frutos de uma colaboração entre a Associação Brasileira de Patologia Veterinária (ABPV) e o Colégio Brasileiro de Patologia Animal (CBPA), contando com o valioso apoio da Davis-Thompson Foundation, da Universidade Federal do Mato Grosso, do Conselho Regional de Medicina Veterinária do Mato Grosso, além de grande número de patrocinadores, aos quais estendemos nossos sinceros agradecimentos.

Após o sucesso do retorno à forma 100% presencial do Congresso de Patologia Veterinária (CPV) alcançado durante a sua sétima edição, em João Pessoa, em 2023, é com muito entusiasmo que venho como presidente da Associação Brasileira de Patologia Veterinária (ABPV), em nome da Diretoria 2024/2025, agradecer a todos pela massiva presença no 8º CPV, XXII ENAPAVE, em Cuiabá, Mato Grosso, Brasil.

A região Centro Oeste carrega um forte laço com o precursor do CPV, nosso querido ENAPAVE. O primeiro ENAPAVE ocorreu em 1983, na Universidade Federal de Mato Grosso do Sul, em Campo Grande. Apesar do evento ter visitado nossa região em várias outras ocasiões: Campo grande 2001 e 2007, Goiânia 2011 e Brasília 2017, está foi a primeira vez que o CPV/ENAPAVE ocorreu na cidade de Cuiabá. Nossa cidade é reconhecida frequentemente como referência em altas temperaturas, mas mostramos, durante o evento, que nosso calor humano e acolhida é mais escaldante que as altas temperaturas de nossa cidade. O evento ocorreu entre os dias 09 e 12 de setembro de 2025, no Centro de Eventos do Pantanal, local climatizado e com ampla capacidade que pôde receber todos os congressistas e nossos parceiros com muito conforto e infraestrutura. Fico imensamente agradecido, pois em sua primeira edição em Cuiabá, o evento se tornou-se o maior ENAPAVE da história até este momento. Contamos com 26 palestrantes, 443 congressistas, além de 555 resumos em forma de pôster, 06 apresentações orais e 22 participações no fórum de lâminas.

Os principais eixos temáticos abordados foram: Ensino em Patologia Veterinária, Patologia de animais de pequeno porte, Patologia de animais de grande porte e de produção, Patologia de animais exóticos e silvestres e Métodos de diagnóstico na patologia veterinária. As temáticas foram abordadas na forma de palestras e minicursos que foram ministrados por profissionais que realizam pesquisas na vanguarda do conhecimento. Dessa forma, o público participante teve a possibilidade de acessar informações sobre o que há de mais avançado, no tocante às inovações tecnológicas na patologia, possibilitando assim avanços na rotina de diagnóstico, ensino, pesquisa e extensão na área de patologia veterinária no país.

O evento proporcionou interações pessoais, profissionais e científicas, ao propiciar um ambiente de *network* para troca de informações e construção de novos relacionamentos. Tivemos ainda, fazendo jus à fama de nossa cidade, uma "calorosa" programação social, destinada à confraternização de todos os participantes.

Estamos felizes por atingir o sucesso pretendido e agradecemos a importante participação e confiança de todos os que, como nós, acreditam na educação técnico-científica como promotora de mudanças em prol da disseminação das melhores práticas em Patologia Veterinária. Nos vemos em Vitória-ES em 2027!!!

Calorosamente,

Fernando Henrique Furlan
Presidente da ABPV e 8º CPV/ XXII ENAPAVE

Francisco de Assis Leite Souza
Diretor Científico da ABPV e Vice-Presidente do 8º CPV/ XXII ENAPAVE

Anais do 8º Congresso de Patologia Veterinária (CPV), XXII Encontro Nacional de Patologia Veterinária (ENAPAVE), XVI Simpósio Brasileiro da Davis-Thompson Foundation, VII Encontro Internacional de Saúde Animal e Prevenção (ENISAP) e I Simpósio de Sanidade Animal do CRMV-MT
9 a 12 de setembro de 2025 – Cuiabá, Mato Grosso, Brasil
Braz J Vet Pathol, 2025, vol. 18, Supl. 1

BJVP
Brazilian Journal of Veterinary Pathology
ISSN 1983-0246

DIRETORIA EXECUTIVA ABPV
GESTÃO 2024-2025

Fernando Henrique Furlan
(Presidente)

Robério Gomes Olinda
(Vice-Presidente)

Francisco de Assis Leite Souza
(Diretor Científico)

Tatiane Cargnin Faccin
(Primeira Secretária)

Joelma Lucioli
(Segunda Secretária)

Carolina de Castro Guizelini
(Primeira Tesoureira)

Tatiane Furtado de Carvalho
(Segunda Tesoureira)

Conselho Fiscal

Titulares:
Ayisa Rodrigues de Oliveira
Guilherme Reis Blume
Michelle de Paula Gabardo

Suplentes:
Carlos Eduardo Real Pereira
Matheus Vilardo Loes Moreira
Paula Velozo Leal

EDITORAÇÃO

Francisco de Assis Leite Souza

João Paulo da Silva Cavasani

Yuri Mateus Lima de Albuquerque

BJVP
Brazilian Journal of Veterinary Pathology
ISSN 1983-0246

COMISSÃO ORGANIZADORA

Ayisa Rodrigues de Oliveira (UFMG)
Bruna Souza Serrano (UFMT)
Carlos Alberto Chaves Velásquez (UFMT)
Carlos Eduardo Real Pereira (UFV)
Carolina de Castro Guizelini (UNIFAI)
Caroline Argenta Pescador (UFMT)
Dyeime de Sousa Ribeiro (UFRPE)
Edson Moleta Colodel (UFMT)
Ester Santos Cruz Xavier (UFRPE)
Fabricio Andrade Gomes (IFRO)
Fernando Henrique Furlan (UFMT)
Francisco de Assis Leite Souza (UFRPE)
Gabriela Camillo (UFMT)
Gabriela Viana Castilho Bichara (UFMT)
Guilherme Reis Blume (HistoPato)
Jéssica de Torres Bandeira (UNIFAVIP)
João Paulo da Silva Cavasani (UFMT)
João Vitor dos Reis Mendes Ozório (UFMT)
Joelma Lucioli (In Situ)
Larissa Sabino Pinho Moura (UFMT)
Letícia Perri Almeida Luciano (UFMT)
Luana Dias do Nascimento (UFMT)
Mairim Camargo da Silva Souza Machado (UFMT)
Marco Antonio Oliveira Alves (UFMT)
Maria Eduarda da Rocha Almeida (UNIFOR)
Maria Eduarda de Souza Silva (UFCA)
Matheus Vilardo Lóes Moreira (MVL Patologia Veterinária)
Melina Barreto Gomes (UFRPE)
Michelle de Paula Gabardo (IFMG)
Nadia Aline Bobbi Antoniassi (UFMT Sinop)
Naiani Domingos Gasparetto Veggi (UFMT)
Nataliê Ecker (UFMT)
Paula Velozo Leal (UFBA)
Roberio Gomes Olinda (VetLife Laboratório)
Roger Fernando Neves da Silva (UFMT)
Tatiane Cargnin Faccin (UEL)
Tatiane Furtado de Carvalho (UFU)
Williana Bezerra Oliveira Pessôa (UFCA)
Wuglenya Daislla Martins da Silva (UFMT)

Anais do 8º Congresso de Patologia Veterinária (CPV), XXII Encontro Nacional de Patologia Veterinária (ENAPAVE), XVI Simpósio Brasileiro da Davis-Thompson Foundation, VII Encontro Internacional de Saúde Animal e Prevenção (ENISAP) e I Simpósio de Sanidade Animal do CRMV-MT
9 a 12 de setembro de 2025 – Cuiabá, Mato Grosso, Brasil
Braz J Vet Pathol, 2025, vol. 18, Supl. 1

BJVP
Brazilian Journal of Veterinary Pathology
ISSN 1983-0246

COMISSÃO CIENTÍFICA - RESUMOS

Adriana Costa da Motta (UPF)
Adriano Tony Ramos (UFSC)
Alessandra Aparecida M. Ronchi (UFU)
Aline de Marco Viott (UFPR – Palotina)
Ana Paula F. R. Loureiro Bracarense (UEL)
Andrea Alice da Fonseca Oliveira (UFRPE)
Andreia Vielmo (Unoesc)
Angélica Consalter (UFF)
Antonio Carlos Alessi (Unesp – Jaboticabal)
Ayisa Rodrigues de Oliveira (UFMG)
Breno Souza Salgado (UFES)
Bruno Leite dos Anjos (Unipampa)
Carlos Eduardo Real Pereira (UFV)
Carolina de Castro Guizelini (UNIFAI)
Clarissa Helena Santana (UFMG)
Claudia Del Fava (Instituto Biológico)
Claudio Severo Lombardo de Barros (UFMS)
Daniel Guimarães Ubiali (UFRRJ)
Daniel Oliveira dos Santos (UFMG)
Davi Emanuel Ribeiro de Sousa (Unichristus)
David Driemeier (UFRGS)
Didier Quevedo Cagnini (Unesp – Botucatu)
Edson Moleta Colodel (UFMT)
Elan Cardozo Paes de Almeida (UFF)
Eulogio Carlos Queiroz de Carvalho (UENF)
Fabiana Marques Boabaid
Fabiano José Ferreira de Sant'Ana (UnB)
Fábio de Souza Mendonça (UFRPE)
Fernando Henrique Furlan (UFMT)
Fernando Leandro dos Santos (UFRPE)
Francisco de Assis Leite Souza (UFRPE)
Geovanni Dantas Cassali (UFMG)
Guilherme Reis Blume (HistoPato)
Guilherme Sellera Godoy (One Patovet)
Gustavo F. G. P. Hugen (IFC – Concórdia)
Janildo Ludolf Reis Junior (UFJF)
Jankerle Neves Boeloni (UFES)
Jeann Leal de Araújo (UFPB)
Jéssica de Torres Bandeira (UNIFAVIP)
Joanna Vargas Zillig Echenique (University of Minnesota)
Joelma Lucioli (In Situ)
Juliana Mariotti Guerra (USP)
Karen Yumi Ribeiro Nakagaki (CelulaVet)
Klaus Casaro Saturnino (UFJ)
Leonardo Oliveira Trivilin (UFES)
Lilian Rose Marques de Sá (USP)
Louisiane de Carvalho Nunes (UFES)
Luciana Fachini da Costa (Zoogene)
Luciana Sonne (UFRGS)
Luiz Gustavo Schneider de Oliveira (UFG)
Manoela Marchezan Piva (UFPR – Palotina)
Marcela Freire Vallim de Mello (UFF)
Márcio Botelho de Castro (UnB)
Maria Talita Soares Frade (UFCA)
Marlon Ribeiro (UNIC)
Mary Suzan Varaschin (UFLA)
Matheus Vilardo Lóes Moreira (MVL)
Mayra Cunha Flecher (UVV)
Melissa Macias Rioseco (UC Davis)
Michelle de Paula Gabardo (IFMG – Bambuí)
Millena de Oliveira Firmino (IFPE)
Mirtha Elizabet Suarez Duarte (UNA)
Mizael Machado (INIA)
Nadia Aline B. Antoniassi (UFMT – Sinop)
Nayadjala Távita A. dos Santos (CESMAC)
Paula Roberta Giaretta (Texas A&M)
Paula Velozo Leal (UFBA)
Paulo Henrique Leal Bertolo (FIBRA)
Rafael Torres Neto (VetMol)
Rafaela Magalhães Barros (UPIS)
Renata Assis Casagrande (UDESC)
Renato de Lima Santos (UFMG)
Renée Laufer Amorim (Unesp – Botucatu)
Ricardo Antônio Amaral de Lemos (UFMS)
Ricardo Barbosa de Lucena (UFPB)
Robério Gomes Olinda (VetLife)
Roberto Maurício Carvalho Guedes (UFMG)
Rômulo Santos Adjuto Eloi (UCB)
Ronaldo José Piccoli (UFSC)
Roselene Ecco (UFMG)
Saulo Petinatti Pavarini (UFRGS)
Saulo Romero Felix Gonçalves (UFPI)
Selwyn Arlington Headley (UEL)

BJVP
Brazilian Journal of Veterinary Pathology
ISSN 1983-0246

Silvia de Araújo França Baêta (UFJF)
Tália Missen Tremori (EnvA)
Tatiane Alves da Paixão (UFMG)
Tatiane Cargnin Faccin (UEL)
Tatiane Furtado de Carvalho (UFU)
Tayse Domingues de Souza (UC Chile)
Teane M. A. Gomes (IFSC – Concórdia)
Telma de Sousa Lima (UECE)
Thalita Evani Silva de Oliveira (VERUM)
Thaynara Parente de Carvalho (UFMG)
Tiago da Cunha Peixoto (UFBA)

COMISSÃO CIENTÍFICA – FÓRUM DE LÂMINAS

Breno Souza Salgado (UFES)
Carlos Eduardo Real Pereira (UFV)
Daniel Guimarães Ubiali (UFRRJ)
Didier Quevedo Cagnini (Unesp – Botucatu)
Fabiano José Ferreira de Sant'Ana (UnB)
Guilherme Reis Blume (HistoPato)
Janildo Ludolf Reis Junior (UFJF)
Jankerle Neves Boeloni (UFES)
Juliana Mariotti Guerra (USP)
Louisiane de Carvalho Nunes (UFES)
Matheus Vilardo Lóes Moreira (MVL)
Mary Suzan Varaschin (UFLA)
Mizael Machado (INIA)
Roberio Gomes Olinda (VetLife)
Roselene Ecco (UFMG)
Teane Milagres Augusto Gomes (IFSC – Concórdia)

Anais do 8º Congresso de Patologia Veterinária (CPV), XXII Encontro Nacional de Patologia Veterinária (ENAPAVE), XVI Simpósio Brasileiro da Davis-Thompson Foundation, VII Encontro Internacional de Saúde Animal e Prevenção (ENISAP) e I Simpósio de Sanidade Animal do CRMV-MT
9 a 12 de setembro de 2025 – Cuiabá, Mato Grosso, Brasil
Braz J Vet Pathol, 2025, vol. 18, Supl. 1

BJVP
Brazilian Journal of Veterinary Pathology
ISSN 1983-0246

SUMÁRIO

Patologia de Animais de Pequeno Porte 32

Atrofia tireoidiana idiopática em uma gata: relato de caso 33

Tumor de bainha de nervo periférico maligno no plexo braquial de um canino 34

Meningioma cerebral associado a pneumonia lipoide endógena em felino: relato de caso 35

Scedosporiose visceral secundária a contaminação de ferida cirúrgica em um canino 36

Infarto Agudo do Miocárdio Secundário a Miocardite Crônica em Cão Farejador Policial 37

Torção jejunal em felino: relato de caso 38

Patologia transoperatória guiando conduta minimamente invasiva e terapia-alvo em metástase pulmonar de adenomioepitelioma em cadela 39

Ameloblastoma Multicístico Mandibular em cadela: relato de caso e patologia comparada 41

Insuficiência renal associada à hidronefrose acentuada em um cão filhote: relato de caso 43

Criptococose em cães e gatos em Mato Grosso 44

Sertolioma maligno em cão criptorquida: relato de caso 45

Encefalomielite granulomatosa em cão causada por Sarcocystis sp: relato de caso 46

Doença de Caroli em felino: relato de caso 48

Linfoma testicular em felino: relato de caso 50

Dermatose de células gigantes associada ao agente FeLV em felino com dermatite esfoliativa pruriginosa severa 51

Tromboembolismo pulmonar por dirofilariose em um cão: relato de caso 53

Compressão medular cervical por meningioma transicional em cadela 54

Plasmocitoma metastático e tumor de colisão (mastocitoma e hemangioma) em um cão – relato de caso 55

Criptococose pulmonar e nervosa em um gato: relato de caso 56

Ocorrência concomitante de tumor de células da granulosa, hiperplasia endometrial cística e endometrite em cadela: relato de caso 57

Canine polyarthristis secondary to *Leishmania* spp. natural infection: case report 59

Mieloma múltiplo em um cão: relato de caso 60

Megaesôfago secundário associado a persistência do arco Aórtico direito (PAAD) em um cão adulto: relato de caso 61

Quimiodectoma de corpos aórtico e carotídeo metastático em um canino: relato de caso 62

Pseudo-hermafroditismo masculino em canino jovem 63

Pneumonia piogranulomatosa por *Rhodococcus equi* em um felino FeLV: relato de caso 64

Carcinoma de saco anal intracavitário em um cão – relato de caso 65

Diagnóstico de micoses de relevância zoonótica em cães e gatos das sub-regiões norte de Mato Grosso e sudoeste do Pará 66

Meningoencefalite granulomatosa em um cão 67

Timoma do tipo A em um felino doméstico: relato de caso 68

Metaplasia óssea em carcinoma urotelial de vesícula urinária canino: relato de caso 69

Carcinoma renal sólido de células claras em cadela: relato de caso 70

Tripanossomíase em um canino: relato de caso 71

Meningioma orbital em um cão: relato de caso 72

Imunossupressão por *Hepatozoon canis* como fator desencadeante da Sarna Demodécica: relato de caso 73

Dermatite nodular granulomatosa em felino com leishmaniose 74

Principais alterações encontradas em necropsias de cães com histórico de ataques caninos em Bambuí- MG 75

Meningoencefalite necrosante canina em Fila Brasileiro 76

Linfoma cutâneo não-epiteliotrópico associado a sítio de fratura em um felino 77

Úlcera perfurada duodenal associada a adenocarcinoma pancreático em felino: relato de caso 78

Mielite necrótica e meningite em canino com leishmaniose visceral 79

Linfoma intravascular em cão: relato de caso 81

Condrossarcoma mesenquimal extraesquelético em traqueia de cão da raça doberman: relato de caso 82

Síndrome de Caroli em um filhote canino: relato de caso 83

Feohifomicose encefálica em cão com coinfecção concomitante por cinomose e erliquiose 84

Neoplasia intracraniana primária em cão: relato de caso 85

Mastocitoma atípico em felino com metástases sistêmicas 87

Melanoma melânico metastático em cão: relato de caso 88

Carcinoma hepatocelular e colangiocarcinoma em tumor misto em um cão: relato de caso 89

Carcinoma de células escamosas associado à gengivoestomatite plasmocítica felina: relato de dois casos 90

Cisto coledocal em felino: relato de caso 91

Neoplasias mesenquimais do baço em pequenos animais: aspectos anatomopatológicos 92

Torção intestinal em pequenos animais: levantamento retrospectivo em um centro diagnóstico veterinário comercial (SP) 94

Carcinoma espinocelular primário em cavidade nasal de felino X eletroquimioterapia: relato de caso 95

Neoplasias cardíacas em cães: levantamento retrospectivo em um centro diagnóstico veterinário comercial (SP) 96

Sugestivo de uveíte assimétrica bilateral canina: relato de caso 98

Anatomopathological findings of a pancreatic adenocarcinoma with atypical imaging features in a labrador retriever 99

Encephalitozoon cuniculi: relato de caso em cão filhote 101

Sarcoma miofibroblástico orbitário restritivo em um felino jovem 103

Aspectos anatomopatológicos de hemangiopericitoma canino: relato de caso 104

Neoplasia de corpo aórtico em canino: relato de caso 105

Neoplasias renais em cães: estudo retrospectivo de casos diagnosticados em Recife (2015–2025) 106

Estudo retrospectivo de lesões proliferativas em bexigas de cães (2020 a 2025) 107

Meduloepitelioma em corpo ciliar de um cão: relato de caso 108

Pneumonia micótica em felino: relato de caso 109

Tripanossomíase canina: relato de caso 110

Ruptura atrial esquerda secundária a doença mixomatosa das valvas mitral e tricúspide: relato de caso 111

Neoplasia neuroectodérmica primitiva do sistema nervoso central em um cão: relato de caso 112

Hamartoma vascular encefálico canino: relato de caso 113

Intoxicação por Brodifacoum em felino: relato de caso 115

Rabdomiossarcoma pleomórfico cardíaco multifocal em cão adulto 116

Aspectos histopatológicos de adenomioepitelioma maligno: relato de caso 117

Aspectos Anatomopatológicos de um Astrocitoma Anaplásico em Cão Braquicefálico: relato de caso 118

Linfoma angiocêntrico de célula T, CD3+ e Grazima B +, na face de um cão: relato de caso 119

Hérnia diafragmática peritônio-pericárdica congênita em três felinos: relato de casos 120

Sarcoma histiocítico pulmonar: relato de caso em cão 121

Tumores apócrinos em felinos domésticos: análise retrospectiva de 197 casos 122

Dermatite ulcerativa por herpesvírus felino tipo 1: relato de caso 123

Adenoma adrenocortical associado à fusão adreno-hepática em cão: relato de caso 124

Babesiose vascular em cão: relato de caso 125

Carcinoma neuroendócrino de vesícula biliar em cão com metástase em baço: relato de caso 126

Teratoma temporal em felino: relato de caso 127

Osteossarcoma vertebral mimetizando metástase óssea de adenocarcinoma de saco anal com disseminação linfática em cão: relato de caso 128

Achados citopatológicos e detecção molecular de *Sporothrix brasiliensis* em gatos do estado do Mato Grosso, Brasil 129

Efusão mastocítica em um cão: relato de caso 130

Mioepitelioma maligno na glândula mamária de uma gata: primeiro relato de caso 131

Adenoma lobular orbital: relato de caso 132

Hemangiossarcoma retroperitoneal em cão: desafio diagnóstico para o patologista pelo método de congelação 133

Conjuntivite por *Malassezia* sp. em cão: relato de caso 134

Linfoma difuso de grandes células B com apresentação multicêntrica em um cão: relato de caso 135

Adenomioepitelioma maligno da glândula mamária de cadela com metástase para ovário: relato de caso 136

Carcinoma pancreático hialinizante em um cão: relato de caso 137

Correlação cito-histológica do adenomioepitelioma maligno da glândula mamária felina 139

Adenoma iridiocilar em um cão: relato de caso 141

Hemangiossarcoma cardíaco canino com metástase esplênica: relato de caso 142

Rabdomiossarcoma primário na língua de um cão: relato de caso 143

Linfoma canino: revisão de 42 casos 144

Mastocitoma cutâneo em um gato: relato de caso 145

Dermatite piogranulomatosa em gato associada à infecção por *Rhodococcus equi* 146

Carcinoma neuroendócrino em orofaringe em cão: relato de caso 147

Adenoma de tuba uterina em uma cadela 148

Tumor venéreo transmissível ocular em cão: relato de caso 149

Disgerminoma ovariano em cadela: relato de caso 150

Intussuscepção gastroesofágica em cão: relato de caso 151
Sarcoma multilobular ósseo em mandíbula de cão: relato de caso 152
Sarcoma de células sinoviais em um cão: relato de caso 153
Carcinoma ceruminoso misto em felino: relato de caso 154
Linfoma não T/não B pulmonar primário em um canino de 4 meses 155
Osteossarcoma condroblástico metastático em cão: relato de caso 156
Carcinoma mucoepidermoide salivar em palato de cão 158
Melanoma oral com metástase regional em felino: relato de caso 159
Hemangiossarcoma de mesentério em um gato: relato de caso 160
Padrão de deposição colagênica contribui no diagnóstico diferencial de tumorações mamárias em felinos domésticos 161
Epidermólise bolhosa congênita em dois cães neonatos da raça American Bully: relato de caso .. 162
Sarcoma histiocítico primário em hipotálamo: primeiro relato de caso 163
Modulação colagênica na progressão metastática nodal em cães portadores de mastocitoma cutâneo 164
Carcinossarcoma renal primário em cão 165
Sarcoma histiocítico encefálico com disseminação sistêmica em gato 166
Nefroblastoma renal em cadela da raça border collie: relato de caso 167
Quimiodectoma maligno com metástase pulmonar e compressão de grandes vasos em cadela mesocefálica 169
Leucemia linfocítica aguda em uma cadela da raça shih tzu: relato de caso 170
Sarcoma visceral estromal grau II hepático em cadela: relato de caso 171
Linfoma cutâneo epiteliotrópico similar a micose fungoide foliculotrópica humana em um cão: relato de caso 173
Lipossarcoma com metástase em medula cervical em cão: relato de caso 174
Epididimite crônica associada à *Leishmania* spp. 175
Gossipiboma em felino 176
Mastocitoma intestinal em um cão: relato de caso 177
Osteossarcoma extraesquelético vaginal metastático em uma cadela: relato de caso 178
Hemangiossarcoma metastático com compressão encefálica em um canino 179
Pneumonia supurativa bacteriana por *Streptococcus lutetiensis* em cão: relato de caso 180
Carcinoma em tumor misto mamário em canino macho: relato de caso 181

Pseudocisto perinéfrico bilateral em um felino com insuficiência renal crônica: relato de caso 183

Acidente crotálico em cão: relato de caso 185

Síndrome de fragilidade cutânea em um felino com síndrome de Cushing dependente de adrenal: relato de caso 186

Melanoma em felino: correlação citológica e histológica 187

Sarcoma renal mal diferenciado associado à metástase em canino da raça maltes: relato de caso . 188

Tumor filoides maligno em cadela: relato de caso 190

Valor prognóstico da dissociação celular e citomorfometria nuclear em tumores mamários caninos 191

Meningioma psammomatoso em felino: relato de caso 192

Persistência de ducto arterioso em canino: relato de caso 193

Fibrossarcoma de partes moles metastático e com sarcomatose torácica em um felino FeLV negativo: relato de caso 194

Melanoma metastático em um cão: relato de caso 195

Patologia transcirúrgica para diagnóstico e avaliação de margens em carcinoma de células escamosas oral canino: relato de dois casos 196

Teratoma extragonadal cervical em gato: relato de caso 197

Disseminação metastática intra-abdominal de carcinoma hepatocelular em cão: relato de caso 198

Leiomiossarcoma labial em um cão: relato de caso 200

Infecção disseminada por micobactéria do complexo *Mycobacterium tuberculosis* em cão: relato de caso 201

Sarcoma histiocítico mimetizando um carcinoma pancreático com carcinomatose peritoneal em um gato: relato de caso 202

Carcinoma inflamatório com subtipo histológico micropapilar em cadela: relato de caso 204

Anemia da doença crônica associada à hiperplasia mamária em cadela: relato de caso clínico 205

Adenocarcinoma pancreático felino: relato de caso 206

Colangioadenoma em um cão: relato de caso 207

Carcinossarcoma apócrino em um cão: relato de caso 208

Aplasia segmentar unilateral do epidídimo e ducto deferente em um cão: relato de caso 209

Carcinoma intestinal em anel de sinete em um cão 210

Osteossarcoma osteoblástico metastático em um cão: relato de caso 211

Neoplasia de células redondas indiferenciada primária no sistema nervoso central de um cão: relato de caso 213

Mesotelioma sarcomatoide peritoneal em um cão: relato de caso 214

Feo-hifomicose causando osteomielite e paniculite em um cão: relato de caso 215

Toxoplasmose cutânea em dois felinos domésticos..... 216

Linfangiectasia intestinal e linfangite lipogranulomatosa em um cão 217

Carcinoma de células escamosas oral invasivo na mandíbula em um cão: relato de caso..... 218

Síndrome úveo-dermatológica em cão: relato de caso..... 219

Osteossarcoma extraesquelético em glândula salivar de cão: relato de caso 220

Diagnóstico de lesões neurológicas tardias em cães com cinomose: enfoque anatomopatológico. 221

Achados radiográficos e anatomopatológicos de um adenocarcinoma papilar pulmonar primário com provável disseminação linfonodal em cão 222

Histiocitossarcoma infiltrativo em cão: caracterização macro e microscópica de um caso clínico em fase terminal 223

Esporotricose em felinos não-domiciliados nos municípios de Cuiabá e Várzea Grande, MT 224

Hermafroditismo verdadeiro em cadela de nove meses de idade: relato de caso 225

Carcinoma inflamatório canino: relato de caso 226

Pneumonia lipídica exógena em um gato com fecaloma recorrente..... 228

Choque hipovolêmico em cão secundário a ruptura de aneurisma aórtico por *Spirocerca lupi* 229

Infecção aguda fatal por *Trypanosoma cruzi* em cão de fazenda 230

Quando uma dose basta: toxicidade aguda à quimioterapia com vimblastina em um cão..... 231

Metástase multicêntrica de carcinoma mamário em cadela: relato de caso 232

Desafios no diagnóstico dermatopatológico do adenocarcinoma da porção acrosseríngea de glândulas apócrinas em gato doméstico..... 233

Miocardite linfoplasmohistiocitária por *Neospora* sp. em um filhote de cão: relato de caso 234

Relato de papiloma de células transicionais vesical em um cão: um achado inusitado 235

Relato de cistoadenoma mucinoso de glândulas salivares menores em gato doméstico: uma ocorrência incomum..... 236

Cistoadenoma seroso papilar pancreático em hilo esplênico de um cão: relato de um caso inusual 237

Criptococose retrofaríngea em felino: relato de caso..... 238

A morte ritualística de um gato ou ataque por cão? Um caso de medicina veterinária forense..... 239

Gastrite enfisematosa por *Klebsiella variicola* em canino: relato de caso..... 240

Meningioma psamomatoso como achado incidental em gato com doença renal..... 241

Esqueceram de mim: a importância da perícia veterinária nos casos de imprudência cirúrgica..... 242

Rabdomioma laríngeo em um cão: relato de caso 243

Agenesia segmentar de anéis traqueais em dois felinos 244

Panoftalmite histiocítica em cão com leishmaniose visceral: uma manifestação oftálmica incomum 245

Lesões esplênicas não neoplásicas em gatos (*Felis catus*) diagnosticadas no período de 2020 a 2024 na cidade de Recife e região metropolitana – PE 246

Mieloencefalite parasitária por *Toxoplasma gondii* em um cão: relato de caso 247

Agenesia de vesícula biliar associado a agenesia e hipoplasia de lobos hepáticos em cão Husky Siberiano: relato de caso..... 248

Rinite plasmocítica granulomatosa por *Leishmania* sp. em cão: relato de caso 250

Vesícula biliar bilobada em gato Persa (*Felis catus domesticus*) 251

Meningioma atípico intradural e extramedular em canal vertebral de cão: relato de caso 252

Aspectos histopatológicos dos carcinomas uroteliais em bexigas de cães: análise de 17 casos 253

Síndrome de Caroli em um gato: relato de caso 254

Colisão de hemangiossarcoma e fibrossarcoma em terceira pálpebra de um canino: relato de caso 255

Caracterização epidemiológica e anatômica do linfoma em felinos: estudo retrospectivo de oito anos em Minas Gerais, Brasil 256

Osteossarcoma mamário com metástase para dura-máter em cadela: relato de caso..... 257

Tumor de colisão – fibrossarcoma e hemangioma esplênicos canino: relato de caso..... 258

Hiperplasia fibroadenomatosa mamária em felino macho: relato de caso..... 259

Complexo de foliculite-furunculose dos bulls: relato de caso 260

Shunts portossistêmicos adquiridos secundários a adenocarcinoma pancreático em um gato: relato de caso..... 261

Mastocitoma gástrico com metástases multifocais e trombose arteriolar gástrica, esplênica e hepática em um cão 262

Hemangiossarcoma renal em cão: relato de caso 264

Timoma com aderência em pericárdio em um cão: relato de caso 265

Lipossarcoma esplênico em um cão 266

Mastocitoma cutâneo com apresentação hemorrágica mimetizando picada de animal peçonhento em um cão 267

Caracterização clínica e histológica, e impacto na sobrevida de cães com carcinoma urotelial de bexiga 268

Colangiocarcinoma com apresentação difusa e redução do tamanho do fígado em um cão..... 269

Estudo retrospectivo de neoplasias intracranianas em cães diagnosticadas no LDPV-UnB (2015-2025)..... 270

Achados patológicos de hepatite infecciosa canina em cães de um abrigo municipal no Ceará..... 271

Hidrocefalia e ectrodactilia em um cão: relato de caso 272

Septo interventricular perimembranoso associado à degeneração mixomatosa valvar em canino: relato de caso 273

Carcinoma renal papilar associado à insuficiência renal crônica em cão: relato de caso 274

Linfoma de cavidade nasal com envolvimento encefálico em felino (*Felis catus*): relato de caso. 275

Displasia da valva tricúspide e cardiomiopatia hipertrófica tireotóxica em um felino 276

Urolitíase vesical de estruvita em uma gata filhote: Relato de caso 277

Mesenquimoma maligno esplênico em um cão: relato de caso 278

Carcinoma do vestíbulo vaginal em uma cadela: relato de caso..... 279

Adenocarcinoma papilífero ovariano metastático em uma cadela..... 280

Condrossarcoma nasal em cão: relato de caso..... 282

Abscesso hepático por *Staphylococcus* spp. em gato: relato de caso..... 283

Hemangiossarcoma hepático em um felino da raça Persa 284

Carcinoma urotelial papilar invasivo em canina..... 285

Penfigoide bolhoso em cadela errante 286

Carcinoma de células escamosas e colangiocarcinoma em felino: relato de caso 287

Linfoma retroperitoneal com cistite hemorrágica e megacólon em um gato-doméstico: relato de caso 288

Cistite incrustante por *Corynebacterium urealyticum* em um gato-doméstico: relato de caso 289

Aspectos patológicos das cistites em gatos-domésticos 291

Clinicopathological characteristics of feline malignant mammary gland adenomyoepitheliomas . 292

Descrição histopatológica e imunohistoquímica de adenomioepitelioma papilar maligno em papila de cão: relato de caso 293

Monocephalus dipygus dibrachius em cadela Shih Tzu..... 294

Carcinoma mucinoso mamário em cadela: relato de caso 295

Dermatite esfoliativa associada a timoma em um gato..... 296

Tumor Venéreo Transmissível com múltiplas localizações metastáticas em cão errante 297

Melanoma amelanótico em cavidade oral de uma canina: relato de caso 298

Carcinoma de Células Escamosas em Córnea de cão: relato de caso 299

Síndrome dígito pulmonar em persa 300

Síndrome de Ehlers-Danlos em cadela 301

Carcinoma mamário canino com metástase encefálica: um estudo da progressão histopatológica e invasão tumoral 302

Sarcoma histiocítico com envolvimento espinhal em um gato FeLV-positivo: relato de caso 303

Xantoma intestinal em cão 304

Mycotic panophthalmitis caused by *Cladophialophora* spp. in a cat: a case report 305

Seminoma Intratubular associado a varicocele de plexo Pampiniforme em cão 306

Parada cardiorrespiratória secundária a linfoma linfoblástico mediastínico em felino FeLV positivo 307

Osteossarcoma osteoblástico e rico em células gigantes em canino: relato de caso 308

Divertículo vesicouracal intramural em felino: relato de caso 309

Identificação molecular dos subgrupos A e B do vírus da leucemia felina (FeLV) em diferentes condições de causas mortes em gatos no sul do Brasil 310

Sarcoma histiocítico intraocular metastático associado ao vírus da leucemia felina (FeLV) em um gato 312

Leishmaniose canina e a importância do exame histopatológico: relato de caso 313

Colangiocarcinoma metastático em Buldogue Americano: relato de caso 314

Meningioma em cão: relato de caso 315

Criptococose abdominal por *Cryptococcus gattii* em canino 316

Vertebral hemangiosarcoma as a cause of spinal cord compression in a dog: a case report 317

Histoplasmose disseminada em cão: relato de caso 318

Tumor de células granulares no encéfalo de um cão: relato de caso 319

Teratoma ovariano em cadela: relato de caso 320

Avaliação de critérios de malignidade citológicos e histológicos semelhantes no mastocitoma cutâneo canino 321

Estudo retrospectivo de lesões esplênicas em biópsias de cães 322

Levantamento de 15 anos de biopsias hepáticas caninas submetidas por médica veterinária oncologista 323

Peritonite parasitária por *Dioctophyma renale* 324

Feo-hifomicose sistêmica fatal em cão: relato de caso 325

Pitiose cutânea em cão 326

Dois casos de carcinoma gástrico em anel de sinete em cão 327

Tumor estromal gastrointestinal (GIST) do tipo epitelioide em jejuno de cão 328

Caracterização do Linfoma Canino no Nordeste do Brasil (2012-2022) 329

Hiperplasia fibroadenomatosa mamária felina: relato de caso 330

Achados histopatológicos e imunohistoquímicos de melanoma primário em glândula mamária de cadela: relato de caso 331

Patologia de Animais de Grande Porte 332

Surto de salmonelose septicêmica em potros Mangalarga Marchador no estado da Bahia 333

Pitiose em equino no sudeste de Goiás 334

Perosomus elumbis em um bezerro nelore 335

Intoxicação por monensina em bovinos de confinamento no Mato Grosso 336

Hidrocefalia congênita em bovino com histórico de parto distócico - Relato de caso 337

Ruptura retal e carbúnculo sintomático relacionado à sodomia em bovinos confinados: relato de caso 338

Maedi-Visna em ovino no cone sul de Rondônia: relato de caso 339

Prevalência de doenças infectoparasitárias em equídeos diagnosticadas pelo Laboratório de Patologia Veterinária da UFBA 340

Carcinoma sebáceo genital em égua: relato de caso 342

Cistos serosos em válvulas atrioventriculares em bovinos: achados de abate de inspeção sanitária 343

Aborto de gêmeos siameses isquiópagos em égua Mangalarga Marchador 344

Surto de Varíola Bovina com envolvimento zoonótico em propriedade leitera no Estado de Mato Grosso 345

Intoxicação por *Crotalaria pallida* (*mucronata*) em bovinos em Mato Grosso 347

Surto de broncopneumonia necrossupurativa por *Bordetella bronchiseptica* em potros no Estado de Mato Grosso 348

Artrite-encefalite caprina em mini cabras no Mato Grosso 350

Intoxicação por favas de árvores da família Fabaceae em Mato Grosso 351

Linfoma multicêntrico em equino: relato de caso 352

Infecção crônica por *Toxoplasma gondii* associada a lesões neurológicas em um suíno: relato de caso 353

Achados histopatológicos em suíno infectado por *Metastrongylus* spp.: relato de caso 355

Osteocondromatose sinovial primária em articulação metatarsofalangeana de equino: relato de caso 357

Fibroma ossificante em chifre bovino 358

Hérnia diafragmática com torção intestinal em equino 359

Hematúria Enzoótica Bovina em propriedades livres de *Pteridium* spp. 360

Hemangiosarcoma cutâneo em equino: relato de caso 361

Leiomioma primário de ovário em égua: relato de caso 362

Agenesia parcial da artéria ilíaca interna bilateral em cordeiro: relato de caso 364

Carcinomatose em galinha poedeira: relato de caso 365

Osteoporose associada à deficiência de cobre e zinco em caprinos no Agreste Pernambucano 366

Leishmaniose cutânea equina simulando linfoma cutâneo: relato de caso 367

Melanoma vulvar metastático em bovino abatido em frigorífico no norte de Mato Grosso 368

Fibrose cardíaca em bovinos confinados associada ao consumo de *Amorimia* sp no Estado de Alagoas 369

Polioencefalomalácia em bovino após consumo de silagem contaminada com óleo de motor 370

Carbúnculo sintomático em bovino 371

Surto de dermatite por imersão prolongada em equinos resgatados das enchentes no Rio Grande do Sul 372

Pneumonia aspirativa associada ao uso de sonda esofágica em bezerros 373

Mastocitoma e habronemose cutâneos em equino: relato de caso 374

Endocardite trivalvar por *Trueperella pyogenes* em um bovino: relato de caso 376

Tiflocolite por larvas de ciatostomíneos em um asinino (*Equus asinus*) no Estado de Goiás 378

Enterocolite clostridial fatal em potro neonato 379

Tuberculose com envolvimento renal em um bovino de abatedouro: relato de caso 380

Habronemose cutânea em um equino: relato de caso 381

Carcinoma de células escamosas na base do corno com compressão encefálica em um bovino 382

Traumatismo crânio encefálico grave em um equino 383

Achados citopatológicos e histopatológicos de demodicose suína: relato de caso 384

Causas de morte em bovinos necropsiados no Laboratório de Patologia Animal da Universidade Federal de Uberlândia 385

Adenocarcinoma intestinal associado a carcinomatose e metástase em múltiplos órgãos em suíno 386

Timoma linfoepitelial em um caprino: relato de caso..... 387

Torção intestinal secundária a coristoma ósseo mesentérico em um suíno: relato de caso..... 388

Piometra em equino: relato de caso 389

Pleuropneumonia fibrinopurulenta em caprino da raça Boer com isolamento de *Klebsiella pneumoniae*: relato de caso..... 390

Doença do disco intervertebral em um equino 392

Alterações microscópicas post-mortem em coração e encéfalo de *Cavia porcellus*, (porquinho-da-índia) e os impactos no exame histológico 393

Achados pulmonares em fetos bovinos abortados associados a infecção por bactérias da classe Mollicutes..... 394

Estudo observacional da diarreia neonatal em bovinos de corte em um município mato-grossense 395

Surto de laringotraqueíte infecciosa em galos índios..... 396

Achados lesionais de tuberculose digestiva em bezerros leiteiros no estado de Mato Grosso 397

Hidrocefalia em uma bezerra Girolando infectada por *Babesia* spp.: relato de caso..... 399

O papel decisivo da imuno-histoquímica no diagnóstico de toxoplasmose sistêmica canina..... 400

Ocorrências registradas de carbúnculo sintomático no LPV-UFMT Cuiabá, antes e depois da suspensão do calendário de vacinação contra a febre aftosa..... 401

Perfil epidemiológico de propriedades invadidas por samambaias (*Pteridaceae*) e com ocorrência de hematúria enzoótica bovina em Rondônia..... 402

Ciclopia com sinoftalmia em potro: relato de caso..... 403

Mielite protozoária equina por *Sarcocystis neurona* 404

Mieloencefalopatia degenerativa e glomerulonefrite proliferativa em bezerro: relato de caso..... 405

Intoxicação aguda espontânea por *Senna occidentalis* em bovinos no oeste do Rio Grande do Sul 406

Prevalência de *Neospora caninum* em fetos bovinos abortados na área de abrangência do Laboratório de Patologia Veterinária da Universidade Federal de Mato Grosso (UFMT)..... 407

Surto de aborto bovino por *Brucella abortus*: relato de caso..... 408

Intoxicação espontânea por *Combretum glaucocarpum* em um ovino no sul do Piauí: relato de caso 409

Fibrossarcoma esofágico com invasão orbitária e desvio de gnatoteca em galinha (*Gallus gallus domesticus*)..... 410

Cenurose cerebral em um bovino 411

Meningite supurativa secundária à pneumonia bacteriana em equino: relato de caso 412

Gota Úrica Visceral em um galo (*Gallus domesticus*) associada a ureterolitíase 413

Surto de *Actinobacillus pleuropneumoniae* em suínos em fase de terminação: relato de caso..... 414

Hidrocefalia não-comunicante por plexocoroidite e ventriculite crônica por *Streptococcus suis* em dois suínos: relato de caso 415

Púrpura hemorrágica associada a infecção por *Streptococcus* spp. em cavalo: relato de caso 417

Babesiose cerebral e meningoencefalite por herpesvírus bovino: relato de caso..... 418

Caracterização forense de lesões por projétil de arma de fogo em equino: relato de caso 419

Meningoencefalite linfoplasmocitária por *Trypanosoma evansi* em um equino no Rio Grande do Sul: relato de caso 420

Defeito interventricular total concomitante com defeito interatrial em neonato bovino..... 421

Leucoencefalomalácia em equino..... 422

Surto de salmonelose septicêmica por *Salmonella* Choleraesuis variante Kunzendorf em suínos de creche: relato de caso..... 423

Múltiplas malformações congênitas (atresia anal, fusão renal e ureteral, e persistência do forame oval e ducto arterioso) em uma bezerra Jersey: relato de caso 424

Cifose cervical em cabra: relato de caso..... 425

Primeiro relato de Língua Azul em ovinos no sul do estado do Espírito Santo..... 426

Adenocarcinoma mamário em vaca leiteira..... 427

Cistos de inclusão germinal bilaterais em jumenta..... 428

Metaplasia escamosa e polinfecção em aves domésticas de subsistência..... 429

Hemangiossarcoma vertebral com compressão medular espinhal em equino 430

Leiomioma intestinal associado a intussuscepção e prolapso de cólon menor em um equino 432

Criptococose pulmonar assintomática com presença de células Titãs em um equino 433

Adenoma nasal em um ovino: relato de caso..... 434

Surto de listeriose em ovinos de corte no sertão dos Inhamuns..... 435

Estefanofilariose em vacas leiteiras..... 436

Adenoma uterino em uma égua: relato de caso 437

Surto de intoxicação espontânea por *Myrocarpus frondosus* em bovinos no Rio Grande do Sul... 438

Cistite edematosa em um suíno com septicemia por *Streptococcus suis* 439

Listeriose em ovinos no entorno do Distrito Federal..... 440

Hipoplasia cerebelar compatível com Diarréia Viral Bovina em um bezerro: relato de caso 441

Bócio congênito em ovino no Distrito Federal 442

Malformações congênitas em ovinos no estado de Santa Catarina 443

Calcinose enzoótica em bovino de abatedouro 444

Surto de actinobacilose em bovinos mantidos em resteva de milheto: relato de caso 445

Caracterização filogenética do primeiro surto de laringotraqueíte infecciosa (LTI) em Santa Catarina, Brasil 446

Malformações congênitas em bovinos no estado de Santa Catarina 447

Caracterização anatomopatológica e microbiológica de marrecos-pequim (*Anas platyrhynchos domesticus*) condenados por aerossaculite em um abatedoutoro no Sul do Brasil 448

Adenomas de *Pars intermedia* de hipófise em equinos do estado de Santa Catarina 450

Caracterização anatomopatológica das neoplasias do trato reprodutor em equinos no estado de Santa Catarina 451

Manchas de Wischnewsky em caso de hipotermia fatal em um bovino no planalto de Santa Catarina 452

Rhodococcus sp: relato de caso clássico em potro 453

Aspectos clínico-patológicos da pitiose em equinos no sul do Piauí – relato de dois casos 454

Torção vólvulo gástrica em um suíno: relato de caso 456

Espondilolistese congênita em codornas europeias (*Coturnix coturnix*) 457

Aerosaculite e hemocelomite infeciosas em *Apis mellifera* 459

Nosemose e compactação intestinal em abelhas melíferas: relato de caso 460

Intoxicação por *Trema micranta* em bovinos no estado de Mato Grosso 461

Achados anatomopatológicos de Fibrose Pulmonar Multinodular em um muar (*Equus Asinus*) no Espírito Santo: relato de caso 463

Achados anatomopatológicos e moleculares observados na dermatite pustular induzida por poxvírus em um ovino 465

Aprisionamento jejunal e volvo mesentérico em cabra alimentada com milho hidratado 466

Confirmação molecular e imuno-histoquímica de infecções transplacentárias por gamaherpesvírus 467

ovino 2 em ovinos 467

Hiperadrenocorticismo adrenal-dependente em bezerro com provável hirsutismo 468

Leucose multicêntrica juvenil com envolvimento do gânglio de Gasser 469

Insuficiência hepática em equino associada ao consumo de ração contaminada com fumonisina . 470

Carcinoma de células escamosas secundário a ceratose actínia em suínos de fundo de quintal 471

Lesões em fetos bovinos em surto de brucelose 472

Patologia de animais aquáticos, exóticos, silvestres e pets não convencionais 473

Cardiomiopatia dilatada e insuficiência cardíaca congestiva crônica em cobaia (*Cavia porcellus*): relato de caso 474

Tricobezoário e lipidose hepática em furão (*Mustela putorius furo*): relato de caso 475

Leiomioma uterino em uma macaca aranha da testa branca (*Ateles marginatus*) mantida em cativeiro: relato de caso 476

Neuromiopatia isquêmica em membros pélvicos secundária à endocardite mitral em cachorro-do-mato (*Cerdocyon thous*) 477

Tromboembolismo aórtico abdominal por *Angiostrongylus* sp. em Mico Leão da Cara Dourada (*Leontopithecus chrysomelas*) 479

Hepatite granulomatosa em rã-pimenta (*Leptodactylus vastus* Lutz, 1930) em fragmento de vegetação urbana no Ceará 480

Lesões histopatológicas associadas a fauna parasitária em brânquias de tambaqui (*Colossoma macropomum*) 481

Branquite parasitária por *Ichthyobodo* sp. em pirarucus (*Arapaima gigas*) no município de Canavieiras, Bahia 483

Carcinoma anaplásico celomático em Jararaca-pintada (*Bothrops pubescens*): relato de caso 485

Relato de caso: doença do corpúsculo de inclusão (IBD) em jiboia (*Boa constrictor*) oriunda de tráfico e em reabilitação: curso clínico e diagnóstico 487

Achados patológicos de lipidose hepática em *Pogona vitticeps*: relato de caso 489

Linfoma nasal de linfócitos B em um papagaio-verdadeiro (*Amazona aestiva*) de cativeiro: relato de caso 490

Leiomiossarcoma no bico de um periquito-australiano (*Melopsittacus undulatus*): relato de caso 491

Aneurisma venoso associado a hiperplasia endometrial cística em uma coelha: relato de caso 492

Hematoma expansivo crônico em *Dromaius novaehollandiae* (emu): relato de caso 493

Carcinoma em tumor misto em Porquinho-da-Índia (*Cavia porcellus*): relato de caso 494

Impacto da eletrocussão em *Bradypus torquatus* em áreas de conservação no estado da Bahia 495

Adenocarcinoma pancreático em Sabiá-Cica (*Triclaria malachitacea*): relato de caso 496

Infecção por *Porocephalus* spp. em um sauim-de-coleira (*Saguinus bicolor*): relato de caso 497

Lesões histopatológicas causadas por monogenéticos em brânquias de tambaqui (*Colossoma macropomum*) 498

Tricoepitelioma maligno em lobo guará (*Chrysocyon brachyurus*) 500

Toxoplasmose sistêmica em jaguatirica (*Leopardus pardalis*)..... 501

Espondilite por *Staphylococcus aureus* em coruja Jacurutu (*Bubo virginianus*) 502

Diagnóstico citológico de retenção de gema de ovo em Gansa (*Anser anser*): relato de caso 503

Surto de bócio coloide em tartarugas do gênero *Trachemys* mantidas sob cuidados humanos 504

Sarcoma de tecidos moles cutâneo em cobra-do-milho (*Pantherophis guttatus*): aspectos anatomopatológicos 505

A histopatologia no diagnóstico de *Spirocerca lupi* em *Speothos venaticus* 506

Traumatologia forense em répteis pela perspectiva da medicina veterinária legal comparada..... 507

Infecção por *Hydrochoerisnema anomalobursata* como causa de enterite muco-hemorrágica em capivaras (*Hydrochoerus hydrochaeris*) em vida livre..... 508

Poxvirose em tartaruga verde (*Chelonia mydas*) na Ilha de Itamaracá-Pernambuco..... 510

Primeiro relato de infecção por *Tetrahymena* spp. em *Pachyrus francisci* e *P. squamipennis*..... 511

Intussuscepção associado à giardíase em macaco de cheiro (*Saimiri collinsi*) mantidos em cativeiro: relato de caso 513

Toxoplasmose em mãe e filhote de bugio-ruivo (*Alouatta guariba*) sob cuidados humanos 514

Impacto da epizootia de febre amarela na causa da morte de calitriquídeos de vida livre: estudo retrospectivo Cotia, SP (2017-2025) 515

O que aprendemos com os achados necroscópicos de uma onça-pintada (*Panthera onca*) senil de cativeiro? 516

Viabilidade histopatológica de pulmão de Avestruz (*Struthio camelus* Linnaeus, 1758) oriundo de museu 517

Mastocitoma em ponta de orelha de um lobo-guará (*Chrysocyon brachyurus*): relato de caso 518

Tricomoníase em três carcarás (*Caracara plancus*) no Estado de Goiás 519

Acúmulo de macrófagos espumosos no fígado de uma lhama (*Lama glama*)..... 520

Abscessos e osteomielite bacteriana por *Klebsiella pneumoniae* em urso-de-óculos (*Tremarctos ornatus*): relato de caso..... 521

Pitiose pulmonar em quatis (*Nasua nasua*) 523

Hemangiossarcoma intramuscular em uma raposinha-do campo (*Lycalopex vetulus*)..... 524

Achados anatomopatológicos da coinfecção por Poxvírus aviário e *Macrorhabdus ornithogaster* em um Canário-belga (*Serinus canaria*) de cativeiro 526

Carcinoma sebáceo em porquinho-da-Índia (*Cavia porcellus*): relato de caso..... 528

Adenocarcinoma pancreático em um pombo-comum (*Columba livia*) 530

Caracterização patológica das pneumonias bacterianas em bugios-ruivos (*Alouatta guariba clamitans*) 531

Doença granulomatosa sistêmica amebiana em um kinguio-cometa (*Carassius auratus*) 532

Melanoma em Arara-canindé (*Ara ararauna*) 533

Cordoma em Furão (*Mustela putorius furo*) 534

Aspiração medicamentosa em um canário-da-terra 535

Tricoepitelioma maligno em *Rattus norvegicus*: relato do caso 536

Aterosclerose com infarto do miocárdio em Papagaio-verdadeiro (Amazona aestiva): relato de caso 537

Melanoma amelanótico cutâneo em um gerbil (*Meriones unguiculatus*) 538

Torção de lobo hepático em coelho (*Oryctolagus cuniculus*) 540

Nematoide *Cruzia tentaculata* (Travassos, 1917) em *Didelphis aurita* (Wied-Neuwied, 1826) no estado do Espírito Santo 541

Acantocephala *Prosthenorchis elegans* (Diesing, 1851) em *Callithrix geoffroyi* (Humboldt, 1812) no estado do Espírito Santo 542

Myxosporidiose em alevinos de tambatinga em Mato Grosso 544

Carcinoma de células escamosas esofágico em papagaio-verdadeio (*Amazona aestiva*): relato de caso 545

Toxoplasmose fatal em um Antílope-negro (*Antilope cervicapra*) 546

Osteocondromatose em *Agapornis personata*: relato de caso 548

Ossificação Pulmonar Difusa em *Amazona aestiva*: relato de caso 549

Linfoma anaplásico de grandes células em *Cavia porcellus*: relato de caso 550

Aterosclerose em *Amazona amazonica*: relato de caso 551

Alterações anátomo-histopatológicas em brânquia, rim e fígado de Tubarão-martelo-recortado (*Sphyrna lewini*) capturado por pesca artesanal na praia de Itaipu - RJ 552

Carcinoma de células escamosas metastático em um pavão: relato de caso 553

Enterite associada a *Cryptosporidium parvum* em *Sapajus cay* 554

Carcinoma renal de células claras com granulomas em suindara (*Tyto alba furcata*) 555

Osteoma digital em coelho (*Oryctolagus cuniculus*): relato de caso 556

Intoxicação por chumbo em fragata (*Fregata magnificens*): relato de caso 557

Fibropapilomatose em tartarugas marinhas 559

Carcinoma mamário metastático em uma onça-pintada (*Panthera onca*) de cativeiro 560

Infecção pulmonar por *Angiostrongylus vasorum* em irara (*Eira barbara*) de vida livre: relato de caso 561

Hiperplasia gengival e fibrose subgengival em Babuíno-anubis (*Papio anubis*) 562

Displasia broncopulmonar em *Cavia porcellus*: relato de caso 563

Alterações anatomopatológicas em *Pseudoplatystoma* spp mantidos em cativeiro 564

Doença renal crônica em lobo-guará (*Chrysocyon brachyurus*): relato de caso 565

Carcinoma indiferenciado do pâncreas metastático e queratoacantoma em *Melopsittacus undulatus*: relato de caso 566

Injúria respiratória aguda em uma anta (*Tapirus terrestres*) de vida livre vítima de incêndio florestal no Distrito Federal 567

Achados anatomopatológicos da infecção mista por *Physaloptera magnipapilla* e *Gigantorhynchus echinodiscus* em Tamanduá-bandeira (*Myrmecophaga tridactyla*) 568

Carcinoma ovariano cístico metastático em *Amazona aestiva* 569

Gastrite nodular esclerosante causada por *Cylicospirura* sp. em *Puma concolor* (onça-parda): relato de caso 570

Fibrossarcoma hepático em uma Jararaca-pintada (*Bothrops neuwiedi*): relato de caso 571

Aerossaculite parasitária por *Serratospiculum* sp. e *Diplotriaena* sp. em *Megascops choliba*: relato de caso 573

Surto de salmonelose em Araras-Canindé (*Ara ararauna*) de um centro de reabilitação de animais silvestres, Mato Grosso do Sul, Brasil 574

Como o baço e o fígado revelam o diagnóstico da toxoplasmose aguda fatal em saguis de vida livre 575

Riscos ambientais ocultos e as eletrocussões em primatas não-humanos de vida livre em áreas antrópicas do Distrito Federal 577

Um verme em formato de folha na árvore biliar: Platinossomose em primatas não humanos de vida livre 578

Hemocromatose em uma tartaruga verde (*Chelonia mydas*) de vida livre 579

Neurohelmintiase em *Didelphis albiventris* 580

Doença renal crônica em três rãs-touro (*Lithobates castesbeianus*): relato de caso 581

Tetrameriose em Maria-Faceira (*Syrigma sibilatrix*) 582

Adenocarcinoma ovariano em pombo-correio (*Columba livia*): relato de caso 583

Fibroma ovariano em capivara 584

Carcinomatose associada a adenocarcinoma ovariano em coelha: relato de caso 585

Adenocarcinoma e leiomiossarcoma uterinos simultâneos em uma coelha (*Oryctolagus cuniculus*) 586

Úlcera de córnea por *Malassezia* sp. em maritaca (*Psittacara leucophthalmus*) diagnosticada por citologia: relato de caso 588

Neoplasias mesenquimais cutâneas e subcutâneas malignas em porquinhos-da-índia 589

Achados anatomopatológicos de canários (*Serinus canaria*) apreendidos em um mercado de animais vivos de Belo Horizonte, MG 591

Verminose em calopsitas (*Nymphicus hollandicus*) resgatadas após enchentes do Rio Grande do Sul: relato de caso 593

Melanoma cutâneo metastático em *Cuniculus paca* 594

Achados anatomopatológicos de pneumonia parasitária em um macaco-prego-preto (*Sapajus nigritus*): relato de caso 595

Sepse decorrente de disbiose em dois tamanduás-bandeiras (*Myrmecophaga tridactyla*) 596

Dermatite por *Vibrio alginolyticus* em tartaruga verde com impactação por lixo plástico 598

Ovos de espirorquídeos (Trematoda: Spirorchiidae) em fibropapilomas de tartaruga-verde (*Chelonia mydas*) 600

Um caso fatal de Infecção multissistêmica por microfilárias em Quati (*Nasua nasua*) no sul do Brasil 601

Infecção por *Gurltia paralysans* em *Leopardus wiedii* (gato-maracajá) de vida livre no Rio Grande do Sul: relato de caso 602

Doença linfoproliferativa intestinal em cardeais-de-topete-vermelho (*Paroaria coronata*) infectados por *Atoxoplasma* sp. 604

Sarcocistose em gambá-de-orelha-preta: relato de caso 605

Paraclostridium sordellii em gambá-de-orelha-preta: relato de caso 607

Aspergilose em um pinguim-de-magalhães: relato de caso 609

Aspergilose pulmonar por *Aspergillus fumigatus* em um cisne negro (*Cygnus atratus*) 610

Causas de mortes de animais selvagens examinados no LPV-UFMT Cuiabá, no ano de 2024 611

Meningoencefalite por *Pasteurella multocida* em gambá-de-orelha-branca (*Didelphis albiventris*) 612

Surto de toxoplasmose em bugios-ruivos (*Alouatta guariba clamitans*) 613

Surto de herpesvírus (*Simplexvirus humanalpha1*) em mico-estrela (*Callithrix penicillata*): relato de surto 615

Lipossarcoma celomático em uma cascavel (*Crotalus durissus*): relato de caso 616

Achados anatomopatológicos de miopatia por captura em veado-catingueiro (*Mazama gouazoubira*): relato de caso 617

Enterite Parasitária Grave por *Molineus* spp. em filhote de *Sapajus libidinosus* com comprometimento sistêmico: relato de caso 618

Achados clínico-patológicos de hipertermia por intermação em lontra neotropical: relato de caso619

Biobancos: proposta de aplicação no combate ao tráfico de animais silvestres 620

Micobacteriose aviária em maritaca-de-cabeça-azul (*Pionus menstruus*) mantida sob cuidados humanos 621

Gota em um atobá (*Sula leucogaster*)..... 622

Doença renal crônica e insuficiência cardíaca congestiva em um elefante-asiática (*Elephas maximus*) idoso mantida em cativeiro no sul do Brasil..... 623

Pneumonia verminótica em gato-mourisco (*Herpailurus yagouaroundi*) na Paraíba, Brasil 625

Patologia experimental e comparada 627

Alterações histomorfométricas de jejuno de aves desafiadas com *Eimeria* spp. 628

Teor de monofluoroacetato de sódio em *Amorimia amazonica*: correlação com a dose letal e o curso clínico em coelhos 629

Efeito de *Viscum album* diluição D3 na diferenciação condrogênica de células-tronco mesenquimais da medula óssea de ratas Wistar 630

DNA Polimerase Theta como marcador prognóstico em mastocitoma cutâneo canino 632

Expressão de catalase em intestino grosso de ratos submetidos a carcinogênese colorretal e suplementados com polpa e extrato liofilizado do fruto juçara (*Euterpe edulis*)..... 633

Modelo *in vivo* de carcinogênese colorretal: efeito da fumaça do cigarro na expressão proteica de Bax e Bcl-xL em adenocarcinoma tubular colorretal..... 635

Efeito de *Viscum album* L., doxorrubicina e associação na morfologia de linhagem celular primária de adenomioepitelioma maligno canino 637

Efeito antiproliferativo do extrato metanólico do látex de *Synadenium grantii* Hook f. no tumor de Ehrlich sólido em camundongos..... 639

Densidade microvascular no tumor de Ehrlich sólido de camundongos tratados com água ozonizada 640

Clusterização não supervisionada do perfil de células imunes infiltrantes revela subgrupos no melanoma oral canino: resultados parciais 641

Síndrome Disfunção Cognitiva Canina: a importância do diagnóstico multidisciplinar e dos cães como modelo natural para estudos de demência em humanos 643

Reorganização da matriz extracelular como fator associado a pior prognóstico no linfoma de células B canino: resultados parciais 645

Identificação de subgrupos prognósticos em osteossarcoma canino por perfil de expressão gênica e caracterização do microambiente imune: resultados parciais 646

Métodos de diagnóstico na patologia veterinária 648

Intestinal morphometry of broilers fed diets containing *Saccharomyces cerevisiae*, organic acids, and monensin 649

Aplicação da biópsia por congelação na confirmação de carcinoma inflamatório mamário 650

Estudo retrospectivo das análises cito e histopatológicas de um laboratório veterinário privado brasileiro (2020-2025) 651

Guia sistematizado para necropsia veterinária multiespécie 652

Identificação molecular de *Theileria equi* e *Babesia caballi* em potros após o nascimento no Estado de Pernambuco 653

Comparação de técnicas coproparasitológicas com alterações histopatológicas no diagnóstico de platinosomose felina 654

Coinfecção pelos vírus da raiva e da cinomose, em um cão, na região metropolitana de São Paulo: relato de caso 655

Análise retrospectiva de casos em infecção fúngica em animais diagnosticados em Patologia Veterinária 656

Citopatologia como ferramenta diagnóstica para Tumor Venéreo Transmissível Canino com apresentação cutânea disseminada e conjuntival: relato de caso 657

Radiografia *post-mortem* e análise anátomo-histopatológica: Uma abordagem comparativa em crânios de felinos domésticos 659

Diagnóstico rápido de doenças virais por citologia corada com hematoxilina-eosina 661

Malformações de cabeça e pescoço em animais domésticos 662

Importância dos Laboratórios de Diagnóstico na Vigilância de Zoonoses e Doenças de Notificação Obrigatória no Meio Rural 664

Estudo retrospectivo de exames de biópsia transcirúrgica no período de janeiro de 2022 a outubro de 2024, em Curitiba/PR 665

Diagnóstico patológico da intoxicação por sal em suínos 666

Habilidade diagnóstica na leitura de lâminas histopatológicas digitais e físicas na patologia veterinária 667

Diagnóstico transcirúrgico de lipoma infiltrativo peitoral em Pequinês - relato de Caso 668

Diagnóstico histopatológico e imuno-histoquímico de osteossarcoma osteoblástico pobremente diferenciado em cão 669

Diagnóstico transcirúrgico de adenoma de glândula de Brunner em cão - relato de caso 671

Interferência do pigmento de melanina na contagem mitótica de neoplasias melanocíticas em cães: resultados parciais 672

Perfil bioquímico de caprinos intoxicados por *Ipomoea carnea* no sertão dos Inhamuns, Ceará... 673

Casos Diversos 674

Torção pulmonar completa (360°) do lobo cranial esquerdo em um cão 675

Estudo retrospectivo das lesões causadas por fungos e oomicetos em animais domésticos de Pernambuco 676

Platynosomum fastosum em *Herpailurus yagouaroundi*: relato de caso 678

Síndrome de Ehlers-Danlos (astenia cutânea) em um felino: relato de caso 679

Nefroblastoma espinhal ectópico em um cão: relato de caso 680

Tumor marrom do hiperparatireoidismo em um ouriço-pigmeu-africano (*Atelerix albiventris*) com osteodistrofia fibrosa secundária renal 681

Relationship between gross pathology findings and official meat inspection services at slaughterhouses 683

Morte súbita em cão após intoxicação exógena por compostos inseticidas: relato de caso 684

Carcinoma lobular pleomórfico em felino macho: relato de caso 686

Construção de um atlas digital interativo de histologia e patologia veterinária como ferramenta de apoio ao ensino no Instituto Federal Catarinense 687

Fórum de Lâminas 688

Conjuntivite parasitária em Galinha Doméstica 689

(*Gallus gallus domesticus*) 689

Colisão tumoral de fibrolipoma e mixossarcoma subcutâneo em sagui-de-tufos-brancos (*Callithrix jacchus*) 692

Dermatite induzida por poxvírus 696

Branquite parasitária em Tambatinga 700

Criptococose intestinal em cão 703

Sarcoma histiocítico CD3+ em baço e linfonodo de cão 707

Infecção pelo vírus da cinomose canina (*Morbilivirus canis*) em mico-estrela (*Callithrix penicillata*) de vida livre 712

Hamartoma adenomatoide epitelial respiratório com diferenciação condro-óssea em cão..... 717

Poliomielite não-supurativa por infecção por *Teschovirus suíno* A (PSV) em um suíno 721

Carcinoma da *rete testis* em um touro da raça nelore 724

Tumor de parede perivascular em salamanta arco-íris (*Epicrates cenchria*) 728

Síndrome da diarreia hemorrágica aguda canina 731

Prototecose ocular em cão da raça Pastor Alemão 735

Síndrome nefrótica associada ao vírus da diarreia viral bovina (BVDV) em um bovino 739

Coinfecção por *Manheimia haemolytica* e Vírus Respiratório Sincicial Bovino (BRSV) em Bovino de Corte Confinado no estado de Santa Catarina..... 745

Osteomielite fúngica canina 749

Empiema basilar por *Trueperella pyogenes* em um cervo-do-pantanal (*Blastocerus dichotomus*) 752

Sinovite proliferativa linfoplasmocítica em suínos por *Mycoplasma hyosynoviae*..... 756

Encefalitozoonose por *Encephalitozoom cuniculi* em um *Oryctolagus cuniculus* domesticus..... 759

Pneumopatia proliferativa associada à ingestão de batata-doce (*Ipomoea batatas*) mofada em bovinos 763

Rinite fibrinonecrótica associada à infecção por *Trachemys herpesvirus* em tigre-d'água (*Trachemys dorbigni*) 767

Feo-hifomicose sistêmica em um felino 771

Patologia de Animais de Pequeno Porte

Anais do 8º Congresso de Patologia Veterinária (CPV), XXII Encontro Nacional de Patologia Veterinária (ENAPAVE), XVI Simpósio Brasileiro da Davis-Thompson Foundation, VII Encontro Internacional de Saúde Animal e Prevenção (ENISAP) e I Simpósio de Sanidade Animal do CRMV-MT
9 a 12 de setembro de 2025 – Cuiabá, Mato Grosso, Brasil
Braz J Vet Pathol, 2025, vol. 18, Supl. 1

BJVP
Brazilian Journal of Veterinary Pathology
ISSN 1983-0246

Atrofia tireoidiana idiopática em uma gata: relato de caso

Tayse D. de Souza[1]*, Rodrigo C. de la Fuente[1]; Ignacio J. Barrientos[1], Javier A. Fuentes[1], Kathalina N. Vásquez[1], Mackarenna A. Narvaez[1]

[1] Escuela de Medicina Veterinaria, Facultad de Medicina, Facultad de Ciencias Biológicas, Facultad de Agronomia y Sistemas Naturales, Pontificia Universidad Católica de Chile, Chile.
***Autor de correspondência:** tdominguesdesouza@uc.cl

Introdução: A atrofia idiopática de tireoide em gatos adultos é uma condição considerada extremamente rara e pouco documentada, o que contribui para seu subdiagnóstico na prática clínica veterinária. Na espécie felina, o hipotireoidismo caracteriza-se por letargia, obesidade, constipação e alterações dermatológicas, sendo geralmente diagnosticado em sua forma congênita. **Relato do caso**: Relata-se o caso de uma fêmea felina, sem raça definida, pelo longo, castrada, obesa e com oito anos de idade, encaminhada à clínica veterinária com anorexia e icterícia, secundárias à lipidose hepática desencadeada por evento estressante. A paciente foi internada para fluidoterapia e suporte nutricional via sonda esofágica. Após alguns dias, apresentou piora clínica, com evolução para dispneia decorrente de hidrotórax e edema pulmonar. Diante do agravamento do quadro, optou-se pela eutanásia. Foi realizada necropsia e coletadas amostras de diversos órgãos para exame histopatológico de rotina, com fixação em formalina tamponada a 10%, inclusão em parafina e coloração por hematoxilina e eosina. **Resultados**: Macroscopicamente, a glândula tireoide apresentava-se acentuadamente reduzida, com substituição de aproximadamente 85% do parênquima por tecido adiposo. Foram observados também obesidade com atrofia muscular difusa, lipidose hepática difusa severa, hidrotórax e edema pulmonar. Microscopicamente, haviam escassos folículos tireoidianos, distribuídos irregularmente, com epitélio cúbico a colunar hipertrofiado e coloide reduzido ou ausente. O parênquima glandular foi amplamente substituído por tecido adiposo. Não foram observadas inflamação ou fibrose significativas, exceto por raros linfócitos no interstício. As paratireoides apresentavam morfologia preservada. Os achados são compatíveis com atrofia idiopática da glândula tireoide. Como possíveis indícios clínicos prévios, destacam-se a obesidade refratária a dietas e uma expressão facial característica de hipotireoidismo nos últimos anos de vida da paciente. **Conclusões**: A atrofia tireoidiana idiopática observada neste caso associou-se a lipidose hepática severa, edema pulmonar e insuficiência respiratória grave. O hipotireoidismo primário espontâneo em gatos adultos, embora raro, deve ser considerado como diagnóstico diferencial em pacientes com sinais clínicos compatíveis, especialmente quando associado a distúrbios metabólicos.

Palavras-chave: hipotireoidismo, hidrotórax, lipidose hepática.

Anais do 8º Congresso de Patologia Veterinária (CPV), XXII Encontro Nacional de Patologia Veterinária (ENAPAVE), XVI Simpósio Brasileiro da Davis-Thompson Foundation, VII Encontro Internacional de Saúde Animal e Prevenção (ENISAP) e I Simpósio de Sanidade Animal do CRMV-MT
9 a 12 de setembro de 2025 – Cuiabá, Mato Grosso, Brasil
Braz J Vet Pathol, 2025, vol. 18, Supl. 1

BJVP
Brazilian Journal of Veterinary Pathology
ISSN 1983-0246

Tumor de bainha de nervo periférico maligno no plexo braquial de um canino

Carolina B. Brunner[1*], Vanessa de C. Pereira[1], Thaimy C. da Silveira[1], Mariana Ulanin[2], Marcele B. Bandinelli[1], Saulo P. Pavarini[1], Welden Panziera[1]

[1]Setor de Patologia Veterinária, Universidade Federal do Rio Grande do Sul, Porto Alegre, RS, Brasil.
[2]Hospital de Clínicas Veterinárias, Universidade Federal do Rio Grande do Sul, Porto Alegre, RS, Brasil.
***Autor de correspondência:** carolina.bbrunner@gmail.com

Introdução: Tumores de bainha de nervo periféricos (TBNP) são um grupo heterogêneo de tumores que se originam de fibras nervosas e são bem descritos em cães. Quando a neoplasia acomete os plexos braquial (mais frequente) e lombossacral, normalmente, são tumores benignos. Os TBNP malignos (TBNPM) são menos frequentes no plexo braquial canino, mas altamente infiltrativos e pouco metastáticos. O objetivo desse trabalho é relatar um caso de tumor de bainha de nervo periférico maligno no plexo braquial de um cão. **Relato do caso:** um cão de oito anos, macho, sem raça definida, com histórico de claudicação e algia intensa em membro torácico esquerdo há 10 meses foi encaminhado para necropsia no Setor de Patologia Veterinária. Fragmentos da neoplasia e dos órgãos foram coletados em formol tamponado a 10% e processados rotineiramente para histologia e para imuno-histoquímica (IHQ). **Resultados**: o plexo braquial do membro torácico esquerdo exibia severo espessamento difuso (cerca de 3,5 cm de diâmetro cada) de duas raízes nervosas (n. mediano e n. radial), firmes e brancas com o centro amarelo e friável que se estendiam até a medula espinhal (entre C8-T1). Na histologia havia proliferação neoplásica de células mesenquimais, não delimitada, não encapsulada e infiltrativa arranjadas em feixes e por vezes pacotes, e sustentadas por moderado estroma fibrovascular. As células eram alongadas com citoplasma moderado eosinofílico e os núcleos eram ovalados, com cromatina finamente pontilhada e um a dois nucléolos pouco evidentes. Havia moderada anisocitose e acentuada anisocariose com macronucléolos e células multinucleadas. Foram observadas 18 figuras de mitose em 2,37mm² (10 FN22/40X). Em meio ao tumor, havia extensas áreas de necrose e infiltrado inflamatório de neutrófilos íntegros e degenerados, linfócitos, plasmócitos e macrófagos multifocal. A neoplasia infiltrava as raízes nervosas e a medula espinhal, a qual exibia ainda áreas de compressão da substância cinzenta, com numerosos esferoides axonais e áreas multifocais de malácia moderada, gliose acentuada, infiltrado inflamatório predominantemente perivascular e em leptomeninges composto por neutrófilos, linfócitos, plasmócitos e macrófagos. Na IHQ, as células neoplásicas tinham imunomarcação citoplasmática difusa para vimentina e imunomarcação multifocal citoplasmática para GFAP e S100. **Conclusões:** Os achados histológicos neste caso confirmam o diagnóstico de tumor de bainha de nervo periférico maligno, contudo os marcadores IHQ utilizados apenas corroboram a histogênese celular, mas não estabelecem o comportamento maligno dessa neoplasia. Assim esse relato tem como finalidade enriquecer a literatura sobre essa neoplasia sendo um diagnóstico diferencial em casos de claudicação e dor intensa.

Palavras-chave: cão, medula espinhal, neoplasia.
Agência financiadora: CNPq e CAPES.

Anais do 8º Congresso de Patologia Veterinária (CPV), XXII Encontro Nacional de Patologia Veterinária (ENAPAVE), XVI Simpósio Brasileiro da Davis-Thompson Foundation, VII Encontro Internacional de Saúde Animal e Prevenção (ENISAP) e I Simpósio de Sanidade Animal do CRMV-MT
9 a 12 de setembro de 2025 – Cuiabá, Mato Grosso, Brasil
Braz J Vet Pathol, 2025, vol. 18, Supl. 1

BJVP
Brazilian Journal of Veterinary Pathology
ISSN 1983-0246

Meningioma cerebral associado a pneumonia lipoide endógena em felino: relato de caso

Nicole S. A. Brendolan[1,2]*, Pedro A. P. Zufelato[1], Julia P. Roppa[1,2], Felipe C. Quirino[1,3], Kleber S. Parra[1], Thalita E. S. Oliveira[1]

[1]VERUM Diagnóstico, Setor de Patologia Animal, Hortolândia, SP, Brasil.
[2]Patológica, Laboratório de Diagnósticos Veterinários, Campinas, SP, Brasil.
[3]Centro Universitário Max Planck, Medicina Veterinária, Indaiatuba, SP, Brasil.
[4]FAM Centro Universitário, Americana, SP, Brasil.
***Autor de correspondência**: nsb.vet@hotmail.com

Introdução: Meningiomas são as neoplasias intracranianas primárias mais frequentes em felinos, representando cerca de 59% dos tumores cerebrais nessa espécie. Geralmente expansivos e bem delimitados, podem causar sinais neurológicos variados ou mesmo ausência de manifestações clínicas. Já a pneumonia lipoide endógena é uma forma incomum de inflamação pulmonar, resultante do acúmulo intracelular de lipídios nos alvéolos, frequentemente relacionada à lesão tecidual inflamatória crônica. Este trabalho visa relatar um caso de meningioma cerebral concomitante à pneumonia lipoide endógena em felino. **Relato de caso:** Felino, macho, sem raça definida, 11 anos, apresentou quadro neurológico agudo com cegueira, andar em círculos, estupor e evolução para coma em menos de 24 horas, culminando em óbito. O animal estava em tratamento prévio com antibióticos e havia histórico clínico de sinais respiratórios. Foi submetido à necropsia cosmética no dia seguinte ao óbito. **Resultados:** Na avaliação macroscópica, identificou-se uma massa cinza esbranquiçada, firme, de 2 cm de diâmetro, aderida à superfície cerebral, expandindo o espaço subaracnoide no hemisfério telencefálico direito, compatível com meningioma. Os pulmões estavam aumentados, não colapsados, com áreas amareladas e presença de espuma esbranquiçada em vias aéreas, sugerindo edema pulmonar. Histologicamente, confirmou-se o diagnóstico de meningioma, caracterizado por proliferação fusocelular em padrão entrelaçado com corpos psamomatosos e infiltração cortical leve. Os pulmões apresentaram pneumonia intersticial granulomatosa, crônica e multifocal, com macrófagos xantomatosos e abundante lipídio intracitoplasmático (pneumonia lipoide endógena), associada a edema alveolar e fibrose. A causa mortis foi atribuída à insuficiência respiratória aguda secundária à pneumonia lipoide severa. Foi realizado análise imuno-histoquímica com os marcadores vimentina e EMA, confirmando o diagnóstico de meningioma. **Conclusões:** Este caso evidencia a importância da necropsia na elucidação diagnóstica de quadros neurológicos agudos em felinos, especialmente quando associados a lesões extra-neurológicas. A coexistência de meningioma cerebral e pneumonia lipoide endógena resultou em sinais clínicos sobrepostos e desfecho rápido, dificultando o diagnóstico clínico em vida. A correlação entre alterações neurológicas e respiratórias ressalta a necessidade de investigação sistematizada, com integração entre exames clínicos, de imagem e anatomopatológicos. Não foi possível determinar a causa da pneumonia lipoide deste animal.

Palavras-chave: diagnóstico anatomopatológico, necropsia cosmética, neoplasias neurológicas, neuroanatomia veterinária.

Anais do 8º Congresso de Patologia Veterinária (CPV), XXII Encontro Nacional de Patologia Veterinária (ENAPAVE), XVI Simpósio Brasileiro da Davis-Thompson Foundation, VII Encontro Internacional de Saúde Animal e Prevenção (ENISAP) e I Simpósio de Sanidade Animal do CRMV-MT
9 a 12 de setembro de 2025 – Cuiabá, Mato Grosso, Brasil
Braz J Vet Pathol, 2025, vol. 18, Supl. 1

BJVP
Brazilian Journal of Veterinary Pathology
ISSN 1983-0246

Scedosporiose visceral secundária a contaminação de ferida cirúrgica em um canino

Paulo S. da S. Costa[1], Reydson S. Amorim[1], Flávia W. V. Boas[1], Zayan S. Pereira[1], André L. E. Nunes[1], Monica M. dos Santos[2], Tiago da C. Peixoto[1], Paula V. Leal[1*]

[1]Laboratório de Patologia Veterinária, Universidade Federal da Bahia, Salvador, BA, Brasil.
[2]Laboratório de Pesquisas Micológicas, Universidade Federal da Bahia, Salvador, BA, Brasil.
***Autor de correspondência:** paula.leal@ufba.br

Introdução: *Scedosporium* spp. são fungos saprófitos oportunistas encontrados no solo, podendo causar desde infecções superficiais a invasivas, afetando múltiplos órgãos. Objetivou-se com este trabalho relatar um caso de Scedosporiose visceral secundária à contaminação em ferida cirúrgica. **Relato do caso:** este trabalho descreve uma infecção fúngica pós-cirúrgica em uma cadela. A paciente era domiciliada, S.R.D, 7,9kg, 10 anos de idade e havia sido submetida recentemente a ovariohisterectomia eletiva. Foi admitida no Hospital Veterinário da UFBA com histórico de prostração há cerca de um mês e anorexia. No exame físico, apresentou mucosas hipocoradas, aumento de volume nas regiões abdominal média e caudal, leve hipertermia e a auscultação revelou taquipneia, taquicardia e crepitação pulmonar acentuada. Considerando o prognóstico desfavorável, os tutores optaram pela eutanásia e o cadáver foi encaminhado para exame necroscópico no Laboratório de Patologia Veterinária da UFBA. **Resultados**: ao acessar a cavidade abdominal, notou-se formação granular e irregular de coloração rósea em sutura interna da musculatura com o peritônio, associada a aderência e progressão à serosa do jejuno, bem como formações granulares multifocais a coalescentes que formavam grandes massas infiltrativas em peritônio, omento, mesentério, linfonodos, baço, fígado, pulmão, íleo, jejuno, estômago e vesícula urinária, associado a líquido peritoneal avermelhado turvo acentuado. Os fragmentos dos órgãos coletados foram submetidos ao histopatológico e corados com hematoxilina e eosina e Metenamina de Prata Grocott. Histologicamente nas formações granulares foi evidenciado infiltrado de macrófagos e plasmócitos associados a micetomas caracterizados por estruturas irregulares de bordas arredondadas, centro necrótico e com numerosas imagens negativas em sua extremidade em hematoxilina e eosina, sendo destacadas hifas pela coloração com Grocott nas extremidades dos micetomas. Em cultivo micológico em Ágar Batata Dextrose, após 5 dias de incubação dos fragmentos teciduais, houve crescimento de colônia de aspecto filamentoso, opaca, formato circular, margem lisa e topografia elevada, cuja microscopia exibiu hifas ramificadas com conidióforos dos quais, emergiam conídios ovoides à piriformes em sua porção medial e terminal, compatíveis com *Scedosporium* spp. **Conclusões:** embora pouco descrita, a scedosporiose deve estar presente como diagnóstico diferencial em infecções fúngicas disseminadas em pequenos animais, sobretudo em casos de histórico cirúrgico recente. O caso relatado ressalta a necessidade maximizar a vigilância no pós-operatório dos animais para reduzir as chances de infecção por patógenos oportunistas. Além disso, é fundamental o papel do cultivo micológico para identificar a etiologia de tais afecções de forma precoce a fim de maximizar as chances de tratamento.

Palavras-chave: cirurgia, Grocott, micose, micetoma fúngico**,** *Scedosporium* spp.

Anais do 8º Congresso de Patologia Veterinária (CPV), XXII Encontro Nacional de Patologia Veterinária (ENAPAVE), XVI Simpósio Brasileiro da Davis-Thompson Foundation, VII Encontro Internacional de Saúde Animal e Prevenção (ENISAP) e I Simpósio de Sanidade Animal do CRMV-MT
9 a 12 de setembro de 2025 – Cuiabá, Mato Grosso, Brasil
Braz J Vet Pathol, 2025, vol. 18, Supl. 1

BJVP
Brazilian Journal of Veterinary Pathology
ISSN 1983-0246

Infarto Agudo do Miocárdio Secundário a Miocardite Crônica em Cão Farejador Policial

André L. E. Nunes[1], Zayan S. Pereira[1], Flávia W.V. Boas[1], Janaina S. Caldas[1], Paulo S. S. Costa[1], Rafaela S. S. R. Souza[1], Tiago C. Peixoto[1], Paula V. Leal[1*]

[1]Laboratório de Patologia Veterinária, Universidade Federal da Bahia, Salvador, BA, Brasil.
***Autor de correspondência:** paula.leal@ufba.br

Introdução: Cardiomiopatias são comuns em cães, sendo umas das principais causas de morte súbita e insuficiência cardíaca. O infarto do miocárdio, embora pouco frequente em cães, possui relevância pela sua letalidade, estando diretamente ligado a casos de morte súbita na espécie canina. Este relato tem como objetivo abordar o caso de um cão farejador policial da raça Pastor Alemão que sofreu morte súbita. **Relato do caso:** Foi encaminhado ao LPV-UFBA o cadáver de uma cadela Pastor alemão, 4 anos de idade, 28kg. No dia do óbito, o animal "passou mal" durante exercício de buscar objetos e apresentou estado de torpor, síncope e morte súbita. Foram tentadas manobras de reanimação, sem sucesso. O animal havia sido diagnosticado com "sopro cardíaco", sem conhecimento do tempo e nem gravidade do quadro. **Resultados**: Na necropsia observou-se que o animal possuía escore de condição corporal ideal. Das narinas fluía líquido seroso translúcido. À abertura da cavidade torácica havia cerca de 100mL de líquido serossanguinolento. O coração estava aumentado de volume, com aspecto globoso ocupando a maior porção da cavidade torácica. Na superfície epicárdica havia áreas multifocais avermelhadas a pálidas e outras com rugosidades pardacentas (fibrina), formando placas em aurícula esquerda e ventrículos, e focos brancacentos que se aprofundavam ao corte (infartos isquêmicos) e um foco extenso de hemorragia e edema transmural em ventrículo direito. Havia adelgaçamento bilateral da musculatura, tendo a espessura da musculatura do ventrículo direito 1,2cm e do esquerdo 2,2cm. As válvulas apresentavam aspecto irregular, espessado e nodular. A traqueia estava acentuadamente preenchida por conteúdo espumoso brancacento, assim como o pulmão, que também estava armado, brilhante e difusamente avermelhado. Microscopicamente, as válvulas estavam espessadas com interstício de aspecto mixomatoso e acúmulo de material proteináceo, além de espaçamento acentuado entre fibras colágenas, formando nodulações e hemorragias. Em superfície valvular de tricúspide havia mineralização na musculatura papilar. No miocárdio havia tecido conjuntivo fibroso, vacuolização e tumefação de cardiomiócitos. Nos pulmões havia numerosas células do vício cardíaco. **Conclusões:** Foram encontradas lesões cardiorrespiratórias que indicavam um processo de infarto do miocárdio secundário à miocardite crônica. Há forte hipótese relacionada à questão laboral do paciente, pois em humanos, a exposição repetida à inalação narcóticos é um importante fator predisponente para infarto agudo do miocárdio em pacientes jovens. Assim, ressalta-se a importância do diagnóstico cardiológico preventivo para saúde de cães farejadores policiais, devido à sua exposição recorrente à ambientes contaminados, objetivando prevenção de óbitos como ocorrido no presente caso.

Palavras-chave: canino, cardiomiopatia, miocárdio, morte súbita, narcóticos

Anais do 8º Congresso de Patologia Veterinária (CPV), XXII Encontro Nacional de Patologia Veterinária (ENAPAVE), XVI Simpósio Brasileiro da Davis-Thompson Foundation, VII Encontro Internacional de Saúde Animal e Prevenção (ENISAP) e I Simpósio de Sanidade Animal do CRMV-MT
9 a 12 de setembro de 2025 – Cuiabá, Mato Grosso, Brasil
Braz J Vet Pathol, 2025, vol. 18, Supl. 1

BJVP
Brazilian Journal of Veterinary Pathology
ISSN 1983-0246

Torção jejunal em felino: relato de caso

Nicole S. A Brendolan[1,2]*, Julia P. Roppa[1,2], Felipe C. Quirino[1,3], Pedro A. P. Zufelato[1], Kleber S. Parra[1], Daiene K. A. Casangrande[1], Thalita E. S. Oliveira[1]

[1]VERUM Diagnóstico, Setor de Patologia Animal, Hortolândia, SP, Brasil.
[2]Patológica, Laboratório de Diagnósticos Veterinários, Campinas, SP, Brasil.
[3]Centro Universitário Max Planck, Medicina Veterinária, Indaiatuba, SP, Brasil.
***Autor de correspondência**: nsb.vet@hotmail.com

Introdução: A torção de alças intestinais é amplamente descrita em animais de grande porte e cães de raças gigantes, sendo rara em felinos. A condição resulta em obstrução vascular e intestinal, seguida por isquemia, necrose e translocação bacteriana. A rápida progressão clínica e o prognóstico desfavorável tornam essencial a caracterização anatomopatológica desses casos. Objetiva-se relatar os achados clínicos, macroscópicos e histopatológicos de um caso de torção jejunal em felino jovem, destacando a importância da necropsia na elucidação da causa mortis em quadros de evolução aguda e inespecífica. **Relato do caso:** Um felino, macho, sem raça definida, com 1 ano e 2 meses de idade, domiciliado e previamente hígido, apresentou sinais agudos de prostração, vocalização intensa e vômito com sangue, sendo encaminhado ao atendimento emergencial. O exame ultrassonográfico revelou presença de grande volume de líquido livre e acúmulo de gases em alças intestinais, impedindo abordagem cirúrgica. Apesar do suporte clínico, o animal evoluiu a óbito cerca de cinco horas após o início dos sinais clínicos. **Resultados:** À necropsia, observou-se vólvulo jejunal associado a discreto hemoperitônio (10mL). As alças intestinais apresentavam-se intensamente congestas, necróticas e distendidas por conteúdo hemorrágico. O pulmão exibia edema alveolar discreto e o estômago continha moderada quantidade de material escuro compatível com carvão ativado. Os rins demonstravam estriações pálidas e congestão moderada. A análise histopatológica revelou enterite necro-hemorrágica transmural grave, com necrose de criptas e translocação bacteriana, edema pulmonar e injúria tubular aguda severa. A causa mortis foi atribuída a choque misto (hipovolêmico e endotoxêmico), desencadeado pela necrose intestinal grave e perda de fluidos para o lúmen intestinal e cavidade abdominal. **Conclusões:** Este caso destaca a importância da necropsia como ferramenta diagnóstica frente a quadros clínicos agudos e de rápida evolução em felinos, muitas vezes subdiagnosticados por falta de exame post mortem. A torção intestinal deve ser considerada um diagnóstico diferencial, ainda que pouco frequente, diante de sinais súbitos e graves. A rápida evolução clínica reforça a gravidade desse evento e sua alta taxa de mortalidade, mesmo com intervenção emergencial.

Palavras-chave: diagnóstico anatomopatológico, morte súbita, necropsia, torção intestinal, vólvulo jejunal.

Anais do 8º Congresso de Patologia Veterinária (CPV), XXII Encontro Nacional de Patologia Veterinária (ENAPAVE), XVI Simpósio Brasileiro da Davis-Thompson Foundation, VII Encontro Internacional de Saúde Animal e Prevenção (ENISAP) e I Simpósio de Sanidade Animal do CRMV-MT
9 a 12 de setembro de 2025 – Cuiabá, Mato Grosso, Brasil
Braz J Vet Pathol, 2025, vol. 18, Supl. 1

BJVP
Brazilian Journal of Veterinary Pathology
ISSN 1983-0246

Patologia transoperatória guiando conduta minimamente invasiva e terapia-alvo em metástase pulmonar de adenomioepitelioma em cadela

Karen Y. R. Nakagaki[1*], Guilherme L. S. Rocha[2], Henrique A. A. Bernardes[2], Júlia G. Wronski[1], Eric S. Oliveira[1], Maíra M. Nunes[1], Marcella L. M. S. da Rocha[1], Luciana W. Myrrha[3]

[1]Celulavet Centro Diagnóstico Veterinário, Belo Horizonte, MG, Brasil.
[2]Clínica Cirúrgica de cães e gatos Dr. Guilherme Savassi, Belo Horizonte, MG, Brasil
[3]Pontifícia Universidade Católica de Minas Gerais, Belo Horizonte, MG, Brasil.
***Autor de correspondência:** karenyumi@ymail.com

Introdução: Os adenomioepiteliomas malignos são neoplasias mamárias incomuns, porém descritas em cadelas, caracterizadas por proliferação epitelial e mioepitelial e potencial comportamento biológico agressivo. O perfil imuno-histoquímico da metástase pode orientar condutas terapêuticas direcionadas, como a terapia-alvo, especialmente em tumores que expressam receptores tirosina quinase. Este relato descreve o uso integrado da citologia transoperatória e da caracterização molecular da metástase em um caso de adenomioepitelioma maligno mamário com metástase pulmonar, cujo desfecho terapêutico baseou-se em terapia-alvo. **Relato do caso**: Cadela da raça Cocker Spaniel, seis anos de idade, não castrada, apresentou nódulo mamário medindo 6,0 × 5,0 × 2,0 cm, localizado na mama abdominal cranial direita. O estadiamento clínico inicial foi III (T3N0M0), e a avaliação histopatológica revelou adenomioepitelioma maligno. A paciente foi submetida a quatro ciclos de quimioterapia com carboplatina (250 mg/m²), administrada a cada 21 dias. Após a quarta sessão, observou-se aumento do linfonodo axilar direito, e o novo estadiamento, por tomografia computadorizada, identificou duas formações nodulares pulmonares, sendo a maior com 3,4 × 3,0 × 2,8 cm. Foi solicitada consulta patológica transoperatória para confirmação da metástase pulmonar e coleta de amostra de forma minimamente invasiva para realização de imuno-histoquímica preditiva com foco em terapia-alvo. Foi realizada videotoracoscopia para biópsia por agulha do nódulo pulmonar direito, com análise citológica transcirúrgica imediata. **Resultados**: A citologia transoperatória confirmou tratar-se de neoplasia epitelial maligna, validando a representatividade da amostra para exames complementares. O exame histopatológico convencional confirmou a presença de metástase pulmonar. A imuno-histoquímica revelou índice de proliferação Ki-67 de 80%, escore 3 para COX-2, expressão intensa (escore 4+) de VEGFR-2, PDGFR-β e MAPK, expressão baixa de HER-2 (escore 1+) e EGFR-1 (escore 2+), e ausência de expressão de KIT. Diante da alta expressão de receptores tirosina quinase, foi instituído tratamento com toceranibe, na dose de 2,7 mg/kg, administrado às segundas, quartas e sextas-feiras. A paciente permanece viva até o momento, com sobrevida global de 230 dias. **Conclusões**: A citologia transoperatória mostrou-se eficaz para a confirmação da metástase pulmonar, permitindo a validação da amostra em tempo real e evitando procedimentos cirúrgicos mais invasivos. A análise imuno-histoquímica evidenciou expressão significativa de alvos moleculares, possibilitando a instituição de terapia específica com toceranibe. Este caso reforça a importância do diagnóstico intraoperatório aliado à caracterização molecular no manejo de neoplasias mamárias metastáticas agressivas, contribuindo para decisões terapêuticas mais seguras e precisas.

Palavras-chave: canino, diagnóstico intraoperatório, neoplasia mamária, videocirurgia.

Anais do 8º Congresso de Patologia Veterinária (CPV), XXII Encontro Nacional de Patologia Veterinária (ENAPAVE), XVI Simpósio Brasileiro da Davis-Thompson Foundation, VII Encontro Internacional de Saúde Animal e Prevenção (ENISAP) e I Simpósio de Sanidade Animal do CRMV-MT
9 a 12 de setembro de 2025 – Cuiabá, Mato Grosso, Brasil
Braz J Vet Pathol, 2025, vol. 18, Supl. 1

BJVP
Brazilian Journal of Veterinary Pathology
ISSN 1983-0246

Ameloblastoma Multicístico Mandibular em cadela: relato de caso e patologia comparada

Fábio R. N. Rodrigues[1*], Luca F. B. da Silva[2], Mariana S. Guimarães[2], Letícia de O. Sousa[2], Suane S. A. dos Santos[2], Nayara S. Rocha[3], Ismael L. Borges[1]

[1]Laboratório IFVET, Fortaleza, CE, Brasil.
[2]Universidade Estadual do Ceará, Fortaleza, CE, Brasil.
[3]Hospital CASA, Fortaleza, CE, Brasil.
***Autor de correspondência:** frnr.mv@gmail.com

Introdução: Ameloblastomas são neoplasias odontogênicas incomuns na cavidade oral de cães e humanos, originadas a partir de ameloblastos — células responsáveis pela formação do esmalte dentário e associadas ao epitélio do órgão dental. Embora sua etiopatogenia ainda não esteja completamente elucidada, acredita-se que possam derivar de restos epiteliais de Malassez, da camada basal da mucosa gengival ou do epitélio de cistos odontogênicos. A variante multicística caracteriza-se, por exames de imagem, como uma lesão radiolúcida multilocular. Histopatologicamente, pode apresentar padrões folicular ou plexiforme, formando estruturas císticas revestidas por epitélio odontogênico. Em humanos, essa afecção acomete predominantemente adultos e idosos, com 87,2% dos casos localizados na região posterior da mandíbula, próximos aos molares, apresentando comportamento expansivo e localmente invasivo, porém com baixo potencial metastático. Este trabalho tem como objetivo relatar um caso de ameloblastoma multicístico (AM) mandibular em uma cadela, correlacionando os achados clínico-patológicos com os descritos em humanos, uma vez que, até o momento da submissão, os autores não encontraram relatos desta condição em cães. **Relato do caso:** Uma cadela sem raça definida (SRD), de 13 anos, foi encaminhada para consulta oncológica após histórico de aumento de volume no ramo mandibular esquerdo. Foram solicitadas tomografia computadorizada (TC) de crânio e exames pré-operatórios para remoção cirúrgica da lesão, seguida de análise histopatológica. **Resultados:** A TC evidenciou formação expansiva amorfa no ramo mandibular esquerdo, estendendo-se do quarto pré-molar ao terceiro molar, com parênquima heterogêneo, aspecto multisseptado e conteúdo predominantemente de atenuação fluida não-captante. Foi encaminhado para histopatologia o fragmento obtido por mandibulectomia parcial, contendo lesão nodular e firme com áreas macias, medindo 5,0 x 3,0 x 3,0 cm. Ao corte, observou-se superfície com múltiplas estruturas císticas que drenavam conteúdo seroso avermelhado. A microscopia revelou neoplasia intraóssea, não encapsulada, composta por trabéculas (padrão plexiforme) revestidas por epitélio odontogênico discretamente atípico. Observou-se ainda múltiplas estruturas císticas preenchidas por hemácias e material amorfo eosinofílico, revestidas pelo mesmo epitélio, e discreto estroma fibrovascular, além de evidente destruição e remodelamento ósseo. **Conclusão:** A compatibilidade dos achados epidemiológicos, imagiológicos e histopatológicos com os descritos em humanos permite confirmar o diagnóstico de ameloblastoma multicístico. Este caso ressalta a importância da patologia comparada como ferramenta integrativa entre a medicina veterinária e humana, contribuindo para o reconhecimento de afecções que não se enquadram nos padrões convencionais da patologia veterinária.

Palavras-chave: canino, oncopatologia, patologia comparada, tumores odontogênicos.

Anais do 8º Congresso de Patologia Veterinária (CPV), XXII Encontro Nacional de Patologia Veterinária (ENAPAVE), XVI Simpósio Brasileiro da Davis-Thompson Foundation, VII Encontro Internacional de Saúde Animal e Prevenção (ENISAP) e I Simpósio de Sanidade Animal do CRMV-MT
9 a 12 de setembro de 2025 – Cuiabá, Mato Grosso, Brasil
Braz J Vet Pathol, 2025, vol. 18, Supl. 1

BJVP
Brazilian Journal of Veterinary Pathology
ISSN 1983-0246

Insuficiência renal associada à hidronefrose acentuada em um cão filhote: relato de caso

Paulo H. L. Bertolo[1*], Anna K. S. Nóbrega[2], Hyandra L. S. Santos[1], Marcely P. P. Rosa[2], Eduarda G. G. Gomes[1], Taís S. Silva[1], Roger J. T. Lopes[1], Fernanda B. Guimarães[1]

[1]Centro Universitário FIBRA, Belém, PA, Brasil.
[2]Universidade da Amazônia (UNAMA), Belém, PA, Brasil.
***Autor de correspondência:** phlbertolo@gmail.com

Introdução: A hidronefrose é uma alteração patológica caracterizada pela dilatação da pelve renal com acúmulo de urina nessa região, devido à obstrução do fluxo urinário. Nos cães, as principais causas da hidronefrose são: as urolitíases, mal formação congênita do sistema urinário, traumas e inflamações, e compressões extrínsecas. No acometimento unilateral do rim, os animais podem ser assintomáticos, pois o rim contralateral compensa a função renal. No entanto, dor abdominal, êmese, poliúria e polidipsia, sinais de insuficiência renal em casos bilaterais ou casos avançados. O diagnóstico é realizado por exames de imagem, como ultrassonografia, radiografia contrastada, tomografia computadorizada. O tratamento depende da causa e estágio do quadro. O prognóstico varia conforme o tempo de obstrução, a extensão da lesão renal e se a hidronefrose é uni ou bilateral. Este trabalho tem como objetivo relatar um caso de hidronefrose acentuada em um canino filhote. **Relato do caso:** Uma cadela de 7 meses de idade, da raça Cocker Spaniel com histórico clínico de dor abdominal à palpação, febre, apatia, e que havia sido castrada aos 3 meses de idade, foi encaminhada para exame radiográfico e ultrassonografia, onde foi diagnosticada possível massa neoplásica em cavidade abdominal. Foi realizada laparotomia exploratória e a massa encaminhada para análise histopatológica. **Resultados**: Amostra referente à massa em região abdominal, mediu 14,0 x 8,5 x 7,5 cm, com superfície regular, branca e consistência flutuante. Ao corte houve o extravasamento de líquido acastanhado, o tecido apresenta coloração esbranquiçada e aspecto cístico. Histologicamente o tecido exibiu tecido conjuntivo acentuado com infiltrado inflamatório acentuado de neutrófilos, macrófagos e linfócitos, atrofia de túbulos renais, atrofia glomerular e hemorragia moderada. **Conclusões:** Amostra avaliada não exibiu proliferação neoplásica, e sim demonstra processo inflamatório, degenerativo acentuado de tecido renal sendo sugestivo de hidronefrose acentuada promovida como consequência de processo obstrutivo do ureter durante a cirurgia eletiva de castração, que promoveu insuficiência renal. O animal passou por cirurgia de nefrectomia e teve boa resposta no pós-operatório.

Palavras-chave: canino, complicação cirúrgica, nefropatia, patologia renal.

Anais do 8º Congresso de Patologia Veterinária (CPV), XXII Encontro Nacional de Patologia Veterinária (ENAPAVE), XVI Simpósio Brasileiro da Davis-Thompson Foundation, VII Encontro Internacional de Saúde Animal e Prevenção (ENISAP) e I Simpósio de Sanidade Animal do CRMV-MT
9 a 12 de setembro de 2025 – Cuiabá, Mato Grosso, Brasil
Braz J Vet Pathol, 2025, vol. 18, Supl. 1

BJVP
Brazilian Journal of Veterinary Pathology
ISSN 1983-0246

Criptococose em cães e gatos em Mato Grosso

Roger F. N. da Silva[1], João V. dos R. M. Ozório[1], Larissa Sabino[1], Wuglenya D. P. Silva[1], Nataliê Ecker[1], João P. da S. Cavasani[1], Ícaro G. dos Santos[1], Fernando H. Furlan[1*]

[1] Laboratório de Patologia Veterinária, Universidade Federal de Mato Grosso, Cuiabá, MT, Brasil.
***Autor de correspondência:** fernando.furlan@ufmt.br

Introdução: Criptococose é uma micose causada por *Cryptococcus spp.* que afeta diversas espécies domésticas e pode causar doença no ser humano. Normalmente os animais se infectam pela via respiratória podendo se disseminar através da circulação sanguínea e causar doença em diversos sistemas do organismo. O agente está presente na matéria orgânica ambiental e durante o período de chuvas há o favorecimento à sobrevivência e esporulação. **Objetivos:** Relatar casos de criptococose em cães e gatos diagnosticados pelo LPV/UFMT entre janeiro de 2005 e maio de 2025, com a descrição dos padrões lesionais macroscópicos e microscópicos nos diferentes locais de manifestação. **Metodologia:** Foram revisados registros de análise de necropsias e de avaliações histopatológicas e citológicas de cães e gatos oriundos de Mato Grosso realizadas pelo LPV/UFMT contendo o diagnóstico morfológico. O diagnóstico de criptococose foi baseado na avaliação morfológica nos casos de amostras oriundas de biopsia por agulha fina (5/17); morfologia e PCR de blocos de parafina em casos recebidos como biopsia fixados em formol (5/17); e cultivo seguido de PCR em amostras obtidas através de necropsia (7/17). **Resultados:** No período foram observados 17 casos de criptococose, destes 60% (9/15) foram diagnosticados em felinos e 40% (6/15) em caninos. Em nove casos, a lesão era localizada na pele ou linfonodo; Três casos descreviam lesões nasais ou orais com envolvimento pulmonar; um caso apenas o pulmão foi acometido; em três casos a principal lesão envolvia a forma digestiva, afetando intestinos e linfonodos mesentéricos; e um caso foi descrito como sistêmico acometendo pulmão, linfonodos e encéfalo. A análise microscópica de todos os casos revelou intensa quantidade de leveduras arredondadas a ovaladas levemente basofílica com halo claro não corado. Frequentemente, notava-se leveduras com brotamento de base estreita. Estas leveduras eram facilmente evidenciadas pelas técnicas histoquímicas do ácido periódico de Schiff e Grocott. Por sua vez, a cápsula pode ser evidenciada pela técnica de Alcian Blue. Associadas a essas estruturas, havia reação inflamatória piogranulomatosa normalmente leves (12/17) ou moderada (5/17), caracterizadas por infiltrado de macrófagos, neutrófilos íntegros e degenerados e raros linfócitos, as vezes acompanhadas de necrose tecidual. **Conclusões:** A criptococose é uma doença que pode se instalar em órgãos de cães e gatos e que deve ser tratada como um importante diagnóstico diferencial, principalmente em quadros pneumônicos ou de dermatites ulcerativas. Dada a morfologia característica, a avaliação sob microscopia óptica é diagnóstica para a determinação da infecção por *Cryptococcus* spp.

Palavras-chave: citologia, domésticos, histopatológica, lesão, morfologia.

Agência financiadora: CNPq, CAPES, FAPEMAT, PROPESQ-UFMT.

Anais do 8º Congresso de Patologia Veterinária (CPV), XXII Encontro Nacional de Patologia Veterinária (ENAPAVE), XVI Simpósio Brasileiro da Davis-Thompson Foundation, VII Encontro Internacional de Saúde Animal e Prevenção (ENISAP) e I Simpósio de Sanidade Animal do CRMV-MT
9 a 12 de setembro de 2025 – Cuiabá, Mato Grosso, Brasil
Braz J Vet Pathol, 2025, vol. 18, Supl. 1

BJVP
Brazilian Journal of Veterinary Pathology
ISSN 1983-0246

Sertolioma maligno em cão criptorquida: relato de caso

Paola Z. Michelazzo [1], Ana L.P.L. Gomes[1], Felippe D.C. Martins[2], Ana J.T. Guizilini[2], Ana A.C. Xavier[2], Victor M. Nellessen[1], Mariana de M. Zanim[2*]

[1]Laboratório de Patologia Animal, Departamento de Medicina Veterinária Preventiva, Universidade Estadual de Londrina, Londrina, PR, Brasil.
[2]Setor de Anatomia Patológica, Veelab Medicina Veterinária Diagnóstica, Londrina, PR, Brasil.
***Autor de correspondência:** marianamzanim@gmail.com

Introdução: Os testículos constituem o terceiro sítio anatômico de maior ocorrência de neoplasias em cães, representando até 90% das neoplasias do trato reprodutor masculino em machos inteiros. Apesar da elevada incidência, a maioria das neoformações testiculares é benigna, sendo a orquiectomia curativa. As neoformações testiculares malignas são extremamente raras, com poucas descrições na literatura. Assim, o objetivo deste resumo é relatar um caso de sertolioma maligno em um cão criptorquida, com destaque para os achados histopatológicos. **Relato do caso:** um cão, Pastor Alemão, macho, criptorquida, de 6 anos, foi submetido à laparotomia para a remoção de uma massa localizada na região meso-hipogástrica esquerda. A peça cirúrgica foi fixada em solução de formalina tamponada a 10% e encaminhada para análise histopatológica. **Resultados:** na análise macroscópica, observou-se que a massa era compatível com testículo e epidídimo, medindo 8,3 x 7,2 x 5,0 centímetros. Ao corte, apresentava aspecto multilobulado, castanho e múltiplos cistos preenchidos com líquido serossanguinolento. Diversos fragmentos foram submetidos ao processamento histológico de rotina e corados em Hematoxilina e Eosina. À microscopia, o parênquima testicular encontrava-se substituído por uma neoformação de células alongadas, dispostas em paliçada e formando múltiplos túbulos com material necrótico intraluminal. Essas células, frequentemente, infiltravam o denso estroma colagenoso e coalesciam em um padrão sólido, além de exibirem citoplasma distinto, eosinofílico e discretamente vacuolizado, com núcleos ovais, vesiculosos, de cromatina grosseira e nucléolos evidentes. Observou-se acentuado pleomorfismo, 16 figuras de mitose em uma área de 2,37 mm² e múltiplos êmbolos neoplásicos. Os achados histopatológicos caracterizaram o diagnóstico morfológico microscópico de sertolioma maligno, padrão intratubular. **Conclusões:** o sertolioma é uma das neoplasias testiculares mais frequentes em cães, originando-se das células de Sertoli, responsáveis pela sustentação dos túbulos seminíferos e suporte trófico à espermatogênese. Como evidenciado no presente caso, o criptorquidismo constituiu um importante fator predisponente. Embora geralmente benigno, neste relato observaram-se extensas áreas infiltrativas e êmbolos neoplásicos, caracterizando a variante maligna do sertolioma. Em situações como essa, há potencial para metástases, principalmente nos linfonodos sublombares e pélvicos, além de órgãos internos. Portanto, além da excisão cirúrgica, fez-se necessária a investigação de possíveis focos metastáticos e o acompanhamento oncológico. Trata-se, portanto, de um raro relato de sertolioma maligno em cão criptorquida, ressaltando a relevância desse diagnóstico diferencial entre os tumores testiculares e a importância da análise histopatológica para a confirmação diagnóstica.

Palavras-chave: canino, células de Sertoli, histopatologia, neoplasia testicular.

Anais do 8º Congresso de Patologia Veterinária (CPV), XXII Encontro Nacional de Patologia Veterinária (ENAPAVE), XVI Simpósio Brasileiro da Davis-Thompson Foundation, VII Encontro Internacional de Saúde Animal e Prevenção (ENISAP) e I Simpósio de Sanidade Animal do CRMV-MT
9 a 12 de setembro de 2025 – Cuiabá, Mato Grosso, Brasil
Braz J Vet Pathol, 2025, vol. 18, Supl. 1

BJVP
Brazilian Journal of Veterinary Pathology
ISSN 1983-0246

Encefalomielite granulomatosa em cão causada por Sarcocystis sp: relato de caso

Felippe D. C. Martins[1]*, Bruno C. Elias[2], Lucas A. Gomes[3], Fernando de S. Rodrigues[4], Amanda F. Marchese[4], Ana A. C. Xavier[1], Ana J. T. Guizilini[1], Mariana de M. Zanim[1]

[1]Setor de Anatomia Patológica, Veelab Medicina Veterinária Diagnóstica, Londrina, PR, Brasil.
[2]Setor de Neurologia Veterinária, Bruno Elias Neurologia Vet, Londrina, PR, Brasil.
[3]Clínica Médica de Animais de Companhia, Departamento de Clínicas Veterinárias, Universidade Estadual de Londrina, Londrina, PR, Brasil.
[4]Laboratório De Parasitologia Veterinária, Departamento de Medicina Veterinária Preventiva, Universidade Estadual de Londrina, Londrina, PR, Brasil.
***Autor de correspondência:** felippew@gmail.com

Introdução: Encefalomielites infecciosas em cães apresentam desafios diagnósticos importantes, especialmente quando cursam com sinais neurológicos centrais progressivos e resposta terapêutica limitada. Dentre os agentes que possivelmente incitam um padrão inflamatório granulomatoso, protozoários como *Toxoplasma gondii* e *Neospora caninum* são causas comumente consideradas, embora a confirmação etiológica seja desafiadora. Este trabalho descreve um caso de encefalomielite granulomatosa associada à infecção por protozoário do complexo *Sarcocystidae* em um cão com evolução clínica e patológica bem documentada. **Relato do caso:** Cão macho, Shih-tzu, 6 anos, resgatado, apresentou ataxia, inclinação de cabeça à esquerda, hipermetria e nistagmo. Empiricamente tratado com doxiciclina por suspeita de erliquiose, apresentou melhora clínica parcial. Após interrupção do tratamento, houve agravamento dos sinais com postura em pleurotótono e ataxia cerebelar. Um segundo protocolo com corticoides resultou em resposta clínica temporária, mas com recidiva. Tomografia revelou presença de cisto quadrigeminal. A análise clínica e citológica do líquor indicou hiperproteinemia (86 mg/dL) e pleocitose linfohistiocítica (70 células/mm³). Sorologia para *T. gondii* foi positiva (IgG – RIFI 1:64). Diante da progressão do quadro a eutanásia foi realizada com subsequente autópsia. **Resultados** A microscopia encefálica revelou uma encefalomielite granulomatosa difusa. No cerebelo, havia infiltrado linfohistiocítico multifocal moderado nas leptomeninges, necrose aleatória das células de Purkinje e vasculite leve. Espongiose acentuada na substância branca das folhas cerebelares, ponte e pedúnculos, manguitos perivasculares linfohistiocíticos e malácia multifocal com células Gitter. No bulbo, a malácia acometia núcleos do nervo trigêmeo, núcleo cuneato, reticular lateral, posterior do vago e medial vestibular, com infiltrado inflamatório linfohistiocítico e plasmocitário. No hipocampo, as lesões necrotizantes estavam intensificadas nas regiões subpiais, com manguitos perivasculares extensos, destruição vascular, microgliose e necrose neuronal aleatória. No córtex temporal e frontal, havia necrose neuronal com satelitose e gliose acentuada. A coloração de Grocott revelou estruturas intracitoplasmáticas de ~3 µm semelhantes a bradizoítos em neurônios, células gliais e endoteliais. Cistos não foram observados. PCR para *T. gondii* e *Neospora caninum* foram negativas, testou-se então a presença de DNA da família *Sarcocystidae* em ensaio molecular complementar, onde foi positiva e confirmada por sequenciamento genético. **Conclusões:** A identificação de encefalomielite granulomatosa associada a *Sarcocystis* sp, reforça a importância de considerar agentes menos frequentes no diagnóstico diferencial de encefalites caninas. O quadro clínico progressivo, a resposta terapêutica parcial e as

alterações histopatológicas graves observadas neste caso demonstram o potencial neurotrópico desse agente.

Palavras-chave: bradizoítos, encefalite protozoária, Sarcocystidae.

Anais do 8º Congresso de Patologia Veterinária (CPV), XXII Encontro Nacional de Patologia Veterinária (ENAPAVE), XVI Simpósio Brasileiro da Davis-Thompson Foundation, VII Encontro Internacional de Saúde Animal e Prevenção (ENISAP) e I Simpósio de Sanidade Animal do CRMV-MT
9 a 12 de setembro de 2025 – Cuiabá, Mato Grosso, Brasil
Braz J Vet Pathol, 2025, vol. 18, Supl. 1

BJVP
Brazilian Journal of Veterinary Pathology
ISSN 1983-0246

Doença de Caroli em felino: relato de caso

Julia P. Roppa[1,2*], Felipe C. Quirino[1,3], Pedro A. P. Zufelato[1], Kleber S. Parra[1], Daiene K. A. Casangrande[1], Roberio G. Olinda[4], Silvia A. F. Baêta[5], Thalita E. S. Oliveira[1]

[1]VERUM Diagnóstico, Setor de Patologia Animal, Hortolândia, SP, Brasil.
[2]Patológica, Laboratório de Diagnósticos Veterinários, Campinas, SP, Brasil.
[3]Centro Universitário Max Planck, Medicina Veterinária, Indaiatuba, SP, Brasil.
[4]Laboratório Vetlife de Diagnósticos, João Pessoal, PB, Brasil.
[5]Universidade Federal de Juiz de Fora, Juiz de Fora, MG, Brasil.
***Autor de correspondência**: Julia.roppa@patologica.com.br

Introdução: As malformações da placa ductal (MPDs) são distúrbios congênitos do desenvolvimento hepático relacionados à diferenciação e remodelamento anormal dos ductos biliares intra-hepáticos durante a embriogênese. A doença de Caroli caracteriza-se por dilatação sacular não obstrutiva dos ductos biliares intra-hepáticos de médio e grande calibre, mantendo continuidade com o sistema biliar. Embora bem documentada em humanos, a ocorrência dessa afecção em felinos é incomum, sendo poucos os relatos na literatura veterinária. Objetiva relatar os achados macroscópicos e histopatológicos compatíveis com doença de Caroli em um felino. **Relato de caso:** Felino macho, siamês, 10 anos, com histórico de penectomia em 2017 e hidronefrose renal direita. Em junho de 2023, apresentou icterícia progressiva, desconforto abdominal e foi submetido a colecistoduodenostomia em junho, evoluindo a óbito em três dias. O animal era domiciliado e sem histórico de hepatopatias prévias. **Resultados:** À necropsia, observou-se intensa icterícia difusa, fígado congesto com coloração amarelada, padrão lobular acentuado e fibrina aderida à cápsula hepática. Ao corte, observava ectasia de vias biliares intra-hepáticas bem evidentes e acentuada dilatação da vias biliares extra-hepáticas. O omento apresentava esteatonecrose multifocal acentuada, associado a pancreatite fibrinosa e hidronefrose avançada no rim direito, rim esquerdo, amarelado com conteúdo esverdeado friável em pelve renal e hidroureter bilateral. Microscopicamente, o fígado apresentava dilatação sacular cística de ductos biliares intra-hepáticos, com conteúdo eosinofílico e epitélio biliar hiperplásico. Havia discreta fibrose portal (evidenciada por tricrômico de Masson), colangiohepatite neutrofílica e linfoplasmocitária, além de agregados de macrófagos e vacuolização hepatocelular periportal discreta. Não foram observados agentes infecciosos ou neoplasias. Os achados foram compatíveis com doença de Caroli felina, uma malformação congênita da placa ductal no nível dos ductos biliares segmentares. Outros achados microscópicos foram hipertrofia cardíaca acentuada e glomeruloesclerose severa associada a arterionefroesclerose severa, no rim esquerdo. **Conclusões:** A doença de Caroli felina é uma condição hepática congênita rara, resultante de persistência de ductos biliares embrionários não canalizados, sendo classificada dentro das malformações da placa ductal. Seus achados histológicos característicos incluem dilatação sacular de ductos biliares de médio calibre, fibrose portal e colangiohepatite. A confirmação diagnóstica requer correlação entre alterações histomorfológicas, uso de colorações especiais para fibrose e exclusão de causas infecciosas ou obstrutivas. A presença concomitante de alterações renais (hidronefrose) neste caso reforça a associação entre MPDs e comorbidades urogenitais. A doença de Caroli deve ser incluída nos diagnósticos diferenciais de hepatopatias císticas em felinos, sobretudo na presença de colangiohepatite crônica com dilatação biliar não parasitária.

Palavras-chaves: colangiohepatite, fibrose portal, hepatopatia cística, malformação congênita, placa ductal.

Anais do 8º Congresso de Patologia Veterinária (CPV), XXII Encontro Nacional de Patologia Veterinária (ENAPAVE), XVI Simpósio Brasileiro da Davis-Thompson Foundation, VII Encontro Internacional de Saúde Animal e Prevenção (ENISAP) e I Simpósio de Sanidade Animal do CRMV-MT
9 a 12 de setembro de 2025 – Cuiabá, Mato Grosso, Brasil
Braz J Vet Pathol, 2025, vol. 18, Supl. 1

BJVP
Brazilian Journal of Veterinary Pathology
ISSN 1983-0246

Linfoma testicular em felino: relato de caso

Ana A.C. Xavier[1], Eduardo M. Pereira[2]; Felippe D.C. Martins[1], Ana J.T. Guizilini[1], Paola Z. Michelazzo[3], Victor M. Nellessen[3]; Mariana de M. Zanim[1*]

[1]Setor de Anatomia Patológica, Veelab Medicina Veterinária Diagnóstica, Londrina, PR, Brasil.
[2]Centervet Centro Veterinário de Especialidades, Apucarana, PR, Brasil.
[3]Laboratório de Patologia Animal, Departamento de Medicina Veterinária Preventiva, Universidade Estadual de Londrina, Londrina, PR, Brasil.
***Autor de correspondência:** marianamzanim@gmail.com

Introdução: linfoma é uma neoplasia de origem hematopoiética frequente em felinos, principalmente nos animais infectados pelo vírus da leucemia felina (FeLV). Diferentemente de outras espécies, nos gatos é comum a manifestação extranodal. No entanto, a apresentação primária e extranodal testicular é extremamente rara. Até o momento, não há relatos publicados na literatura/base de dados em inglês e português. Este trabalho descreve os achados clínicos, anatomopatológicos e moleculares de um caso de linfoma testicular unilateral em um felino FeLV positivo. **Relato do caso:** felino macho, SRD, 7 anos, atendido com queixa de aumento progressivo de volume no testículo direito. A ultrassonografia corroborou a suspeita de neoplasia. O animal testou positivo para FeLV. Não foram observados nódulos em outros locais anatômicos. Realizou-se orquiectomia com ablação da bolsa escrotal com subsequente análise histopatológica. As amostras foram fixadas em formol tamponado e submetidas ao processamento histológico de rotina. Imunohistoquímica (IHQ) e teste de rearranjo do receptor antigênico (PARR) foram realizados como complementação do diagnóstico. **Resultados:** o testículo direito estava aumentado, medindo 4,0 × 2,6 centímetros. Ao corte, a arquitetura testicular e do epidídimo estava obliterada por massa firme, sólida e pálida. O testículo esquerdo e a bolsa escrotal não apresentavam alterações. Na avaliação microscópica, observou-se parênquima testicular e do epidídimo direito substituídos por neoformação representada por células redondas a pleomórficas. O citoplasma era eosinofílico, escasso a moderado, núcleo redondo e vesiculoso, ocasionalmente endentado, cariomegalias, cromatina agregada e nucléolos evidentes. Foram contadas 78 figuras de mitose em uma área de 2,37 mm². O diagnóstico histopatológico sugeriu sertolioma maligno com diferencial para linfoma e solicitou a realização de IHQ para confirmar a histogênese da neoplasia. Houve marcação forte e positiva para CD3 e PAX5; rara imunorreatividade para calretinina; ausência de imunomarcação para sinaptofisina e inibina, caracterizando assim um linfoma. O PARR indicou um linfoma de imunofenótipo B. **Conclusões:** esta é a primeira descrição macro e microscópica de linfoma testicular primário em gato, confirmada por IHQ e PARR. Ressalta-se a importância da complementação diagnóstica com ensaios imunohistoquímicos e moleculares na elucidação de biópsias inconclusivas, principalmente nos casos com padrões morfológicos incomuns. A correta identificação da neoplasia impacta diretamente no prognóstico e na conduta clínica, além disso, relatos e documentações de novos casos podem contribuir para a melhor compreensão do linfoma nos felinos.

Palavras-chave: gato, linfoma B, neoplasia, testículo.

Anais do 8º Congresso de Patologia Veterinária (CPV), XXII Encontro Nacional de Patologia Veterinária (ENAPAVE), XVI Simpósio Brasileiro da Davis-Thompson Foundation, VII Encontro Internacional de Saúde Animal e Prevenção (ENISAP) e I Simpósio de Sanidade Animal do CRMV-MT
9 a 12 de setembro de 2025 – Cuiabá, Mato Grosso, Brasil
Braz J Vet Pathol, 2025, vol. 18, Supl. 1

BJVP
Brazilian Journal of Veterinary Pathology
ISSN 1983-0246

Dermatose de células gigantes associada ao agente FeLV em felino com dermatite esfoliativa pruriginosa severa

Thalita E. S. de Oliveira[1], Carolina Colleto[2], Daiene K. A. Casagrande[1], Felipe C. Quirino[1,3*], Kleber S. Parra[1], Julia P. Roppa[1], Roberio G. Olinda[4], Pedro A. P. Zufelato[1]

[1]VERUM Diagnóstico, Setor de Patologia Animal, Hortolândia, SP, Brasil.
[2]Dermatologista Veterinária, Vinhedo, SP, Brasil.
[3]Centro Universitário Max Planck, Medicina Veterinária, Indaiatuba, SP, Brasil.
[4]Laboratório Vetlife de Diagnósticos, João Pessoal, PB, Brasil.
***Autor de correspondência**: felipecsacademics@gmail.com

Introdução: A dermatose de células gigantes associada ao vírus da leucemia felina (FeLV), também conhecida como dermatite crostosa pruriginosa, é uma manifestação cutânea de baixa frequência diagnóstica, mas bem descrita, de infecção retroviral em gatos. Caracteriza-se por lesões esfoliativas, intensamente pruriginosas, com formação de células sinciciais multinucleadas na epiderme e estruturas anexiais. Embora não seja específica do ponto de vista clínico, sua histomorfologia é altamente sugestiva, sendo necessária a confirmação laboratorial da infecção por FeLV. Objetiva descrever os achados clínicos, histopatológicos e a resposta ao tratamento em um caso de dermatose de células gigantes associada ao FeLV. **Relato de caso:** Felino, fêmea, sem raça definida, com 5 anos de idade, apresentou evolução de dois meses de lesões alopécicas, descamativas e erosivas, principalmente na face, em torno dos lábios, orelhas e olhos, com prurido intenso. Não houve melhora com uso de corticosteroides ou dieta hipoalergênica. O cultivo fúngico foi negativo. O animal era domiciliado, sem contato com outros animais e sem acesso à rua. Foram realizadas biópsias cutâneas de áreas afetadas, incluindo a região periorbital, próxima à orelha direita e região do masseter esquerdo. **Resultados:** Foram recebidos seis fragmentos de pele por punch de 6mm, com superfícies irregulares e crostosas. Histologicamente, observou-se epiderme com hiperplasia irregular moderada, ortoceratose acentuada e áreas de paraceratose estendendo-se aos infundíbulos foliculares. Havia numerosas células gigantes sinciciais intraepidérmicas, infundibulares e sebáceas, compostas por queratinócitos hipereosinofílicos multinucleados (até 30 núcleos). A derme apresentava infiltrado misto predominantemente eosinofílico e neutrofílico, além de linfócitos, plasmócitos e mastócitos. Observou-se espongiose, exocitose eosinofílica e formação de pustulação com restos celulares. Com base nesses achados, foi estabelecido o diagnóstico morfológico de dermatite de interface com presença se células gigantes sinciciais. Posteriormente, exame sorológico para FeLV resultou positivo, confirmando o diagnóstico de dermatose retroviral. Diante disso, instituiu-se tratamento com raltegravir®, na dose de 8 mg/kg, administrado duas vezes ao dia, resultando em remissão clínica completa das lesões dermatológicas. **Conclusões:** A dermatite crostosa pruriginosa associada ao FeLV deve ser considerada nos diagnósticos diferenciais de dermatoses esfoliativas e pruriginosas em gatos, sobretudo diante de lesões faciais refratárias à terapia convencional. Embora o quadro clínico não seja patognomônico, a formação de células gigantes sinciciais nos epitélios epidérmico, infundibular e sebáceo é altamente sugestiva. A confirmação etiológica deve ser feita por sorologia, PCR ou imuno-histoquímica. Trata-se de uma dermatose incomum, mas com repercussão

significativa na qualidade de vida, cujo reconhecimento precoce permite adequada orientação clínica e prognóstica.

Palavras chaves: dermatite crostosa, dermatopatologia, felinos, lesões alopécicas faciais.

Anais do 8º Congresso de Patologia Veterinária (CPV), XXII Encontro Nacional de Patologia Veterinária (ENAPAVE), XVI Simpósio Brasileiro da Davis-Thompson Foundation, VII Encontro Internacional de Saúde Animal e Prevenção (ENISAP) e I Simpósio de Sanidade Animal do CRMV-MT
9 a 12 de setembro de 2025 – Cuiabá, Mato Grosso, Brasil
Braz J Vet Pathol, 2025, vol. 18, Supl. 1

BJVP
Brazilian Journal of Veterinary Pathology
ISSN 1983-0246

Tromboembolismo pulmonar por dirofilariose em um cão: relato de caso

Luca F. B. da Silva[1], Naélia O. Lima[1], Arthur B. M. da Silva[1], Daniela L. Rodrigues[1], Isadora B. Marques[1], Mariana S. Guimarães[1], João V. S. Frota[1], Jefferson da S. Ferreira[1*]

[1]Universidade Estadual do Ceará, Fortaleza, CE, Brasil.
***Autor de correspondência:** Lcbarretooo@gmail.com

Introdução: A dirofilariose é causada pelo nematódeo *Dirofilaria immitis* e afeta principalmente membros da família Canidae. O verme tem ciclo biológico, envolvendo mais de 70 espécies de mosquitos vetores, e fase adulta se instalando em artérias pulmonares e coração direito, após 50 a 68 dias da infecção. As manifestações clínicas são decorrentes de danos às artérias pulmonares e aos pulmões, contudo é descrito também cardiomiopatia dilatada. Descreve-se que a obstrução tem pouca relevância clínica, principalmente para cães de grande porte e os danos são decorrentes da proliferação miointimal vilosa induzida por vermes, da perda de integridade vascular e fibrose, bem como inflamação e hipertensão. Sabe-se que os parasitas, quando morrem, podem provocar trombose e inflamação granulomatosa, o que, macroscopicamente, é visível como áreas firmes no pulmão, que, internamente, exibem vasos com paredes espessadas e tortuosas. Assim sendo, este trabalho objetiva destacar os aspectos anatomopatológicos de um caso de dirofilariose fatal em canino. **Relato do caso:** Uma cadela de 7 anos de idade, da raça Border Collie, foi encontrada sem vida no canil. Tutores relataram que o animal estava bem poucas horas antes e, a partir disso, encaminharam o cadáver para exame anatomopatológico. **Resultados**: O cadáver apresentava condição de escore corporal 6 (1-9), com mucosas oculares e oral congestas. Em exame interno, o coração apresentava cardiomegalia moderada e acentuada dilatação auricular direita, já em ventrículo direito, observou-se 5 exemplares adultos de *Dirofilaria immitis*. Os pulmões estavam não colapsados, difusamente avermelhados, com áreas firmes e em ramo de artéria pulmonar, havia 15 exemplares de formas adultas de *D. immitis*, e, em outros ramos, observou-se oclusão total por trombo, medindo aproximadamente 4cm de comprimento. Também, foi observado hepatomegalia moderada e superfície externa e de corte do órgão difusamente alaranjadas, bem como acentuada evidenciação do padrão lobular. Em microscopia, o coração mostrou-se acentuada atrofia de fibras, associada a áreas multifocais moderadas de ruptura e degeneração de cardiomiócitos. Em pulmão, observou-se telangiectasia moderada, associada a acentuada congestão, edema e, na luz de vasos, acentuada quantidade de microfilárias. Além disso, foi observado hemorragia em leptomeninges, em interstício renal e intestino grosso. Ainda, foi visto em fígado acentuada dissociação de hepatócitos com áreas multifocais a coalescentes de necrose centrolobular, associada a hemorragia com ocasionais microfilárias. A causa mortis foi atribuída ao tromboembolismo pulmonar. Conclusões: O tromboembolismo pulmonar associado a dirofilariose é uma importante complicação da doença. Destaca-se a importância do exame necroscópico para a determinação desse achado.

Palavras-chave: artéria pulmonar, canino, dirofilariose, necropsia.

Anais do 8º Congresso de Patologia Veterinária (CPV), XXII Encontro Nacional de Patologia Veterinária (ENAPAVE), XVI Simpósio Brasileiro da Davis-Thompson Foundation, VII Encontro Internacional de Saúde Animal e Prevenção (ENISAP) e I Simpósio de Sanidade Animal do CRMV-MT
9 a 12 de setembro de 2025 – Cuiabá, Mato Grosso, Brasil
Braz J Vet Pathol, 2025, vol. 18, Supl. 1

BJVP
Brazilian Journal of Veterinary Pathology
ISSN 1983-0246

Compressão medular cervical por meningioma transicional em cadela

Deise K. A. Silva[1*], Karine R. Medeiros[2], Fernanda Michelon[3], Pietra M. F. Detoni[1], Gabriel H. L. de Almeida[1], Teiffny de Castilhos [1], Aline M. Viott[1], Manoela M. Piva[1]

[1]Laboratório de Patologia Veterinária, Departamento de Ciências Veterinárias, Universidade Federal do Paraná, Palotina, PR, Brasil.
[2]Clínica Veterinária Patas de Ouro, Toledo, PR, Brasil.
[3]Médica Veterinária Autônoma, Toledo, PR, Brasil.
***Autor de correspondência:** deyskelly02@gmail.com

Introdução: os meningiomas são as neoplasias mais frequentes do sistema nervoso central em cães, originando-se das células que revestem as vilosidades aracnoides. Em cães, embora o acometimento das meninges da medula espinhal seja incomum, quando presente, ocorre principalmente nos segmentos cervical e lombossacral. Essa neoplasia apresenta crescimento lento e compressivo, podendo resultar em sinais neurológicos progressivos. Os meningiomas são classificados em vários subtipos, conforme as suas características citomorfológicas. Este resumo tem como objetivo relatar os achados macroscópicos e microscópicos de um meningioma do subtipo transicional associado à compressão medular em uma cadela. **Relato do caso:** uma cadela de 10 anos de idade, sem raça definida, apresentou hemiparesia direita há cerca de 2 meses, com evolução progressiva. No exame físico, observou-se hemiparesia com ataxia no membro torácico e pélvico direito, além de ausência de propriocepção e dor à manipulação cervical em ventroflexão. A tomografia da coluna vertebral cervical revelou heterogeneidade e captação anômala no canal vertebral ao nível de C1 e C2. Devido ao prognóstico reservado, o animal foi eutanasiado e encaminhado para necropsia no Laboratório de Patologia Animal da Universidade Federal do Paraná, setor Palotina. **Resultados**: na necropsia, foi observada uma massa branco-amarelada, macia e bem delimitada, que media 2,2 x 1,2 x 1,0 cm, aderida as leptomeninges e projetando-se lateralmente no canal vertebral entre C1 e C2. Ao corte, a massa apresentava-se bem delimitada e comprimindo cerca de 40 a 50% do o parênquima medular, levando ao deslocamento da substância cinzenta e canal central. Microscopicamente, identificou-se uma proliferação neoplásica expansiva, bem delimitada, não encapsulada e densamente celular, que comprimia o parênquima medular e obliterava o canal central. A neoplasia era composta por lóbulos e feixes de células fusiformes a poligonais, sustentadas por discreto estroma fibrovascular. Ocasionalmente, foram observadas células neoplásicas dispostas em arranjo radial e concêntrico (rosetas). As células apresentavam citoplasma eosinofílico, levemente vacuolizado, e núcleos com cromatina fina e nucléolo evidente. Observou-se 10 figuras de mitose em 2,37 mm². O parênquima medular adjacente apresentava espongiose e discretos axônios tumefeitos e eosinofílicos (esferoides axonais). **Conclusões:** os achados anatomopatológicos possibilitaram o diagnóstico de meningioma subtipo transicional. A compressão medular justifica os sinais clínicos neurológicos relatados. Dessa forma, a correlação clínico-patológica é fundamental para a identificação das neoplasias que acometem o sistema nervoso central, contribuindo para o diagnóstico definitivo. O meningioma deve ser incluído entre os diagnósticos diferenciais em cães que apresentam hemiparesia.
Palavras-chave: hemiparesia, histopatologia, neoplasia meníngea.

Anais do 8º Congresso de Patologia Veterinária (CPV), XXII Encontro Nacional de Patologia Veterinária (ENAPAVE), XVI Simpósio Brasileiro da Davis-Thompson Foundation, VII Encontro Internacional de Saúde Animal e Prevenção (ENISAP) e I Simpósio de Sanidade Animal do CRMV-MT
9 a 12 de setembro de 2025 – Cuiabá, Mato Grosso, Brasil
Braz J Vet Pathol, 2025, vol. 18, Supl. 1

BJVP
Brazilian Journal of Veterinary Pathology
ISSN 1983-0246

Plasmocitoma metastático e tumor de colisão (mastocitoma e hemangioma) em um cão – relato de caso

Larissa O. Livramento[1], Lívia G. S. Valente[2], Silvana F. Rodrigues[2], Angélica L. Sheid[2], Tatiane Amancio[3], Marcela B. S. Teixeira*[1]

[1]Laboratório de Patologia Animal, Hospital Veterinário Unibave, Centro Universitário Barriga Verde, Orleans, SC, Brasil.
[2]Hospital Veterinário Unibave, Centro Universitário Barriga Verde, Orleans, SC, Brasil.
[3]Clínica Veterinária Anivita, Orleans, SC, Brasil.
***Autor de correspondência:** marcelabruggemann@gmail.com

Introdução: O plasmocitoma é uma neoplasia originada dos plasmócitos, células produtoras de imunoglobulinas. Embora incomum em cães, ocorre principalmente na pele e cavidade oral, manifestando-se geralmente como massas únicas, bem delimitadas e com comportamento benigno. **Relato do caso:** Uma canina, fêmea, castrada, SRD de 10 anos, apresentava duas formações nodulares cutâneas distintas, uma em membro pélvico esquerdo (A) (crescimento em um mês) e outra em região dorsal (B) (crescimento em um ano), sendo realizada a citologia das duas lesões, com resultado sugestivo de plasmocitoma e mastocitoma, respectivamente. O animal foi submetido a nodulectomia do mastocitoma e a amputação do membro pélvico, devido ao grau de infiltração da massa (A). As amostras foram acondicionadas em formol tamponado 10% e encaminhadas ao Laboratório de Patologia Animal Unibave. **Resultados**: O nódulo A, media 8,0 x 6,5 x 2,7 cm, apresentava consistência macia com áreas firmes, alopécia moderada e ulceração. Ao corte, era pouco delimitado, multilobulado, com coloração variando de branco-acinzentado a vermelho-escuro. A análise histopatológica revelou proliferação de células redondas dispostas em manto, com padrão infiltrativo, acentuada anisocitose, severa anisocariose, células binucleadas, megacarióticas e três figuras de mitose em 2,37 mm². Observou-se ainda metástase em linfonodo poplíteo. O nódulo B, media aproximadamente 5 x 8 cm e apresentava dois componentes distintos: um com consistência firme, coloração vermelho-escura e pequenas cavidades preenchidas por conteúdo sanguinolento; outro, pouco delimitado, de coloração branco-acinzentada e aspecto emborrachado. A histopatologia confirmou tratar-se de um tumor de colisão composto por hemangioma e mastocitoma. Três meses após a ressecção cirúrgica, o animal apresentou piora clínica, com suspeita de metástase pulmonar. Devido à piora do quadro, optou-se por eutanásia. A necropsia confirmou metástases de plasmocitoma nos pulmões e linfonodos inguinais. **Conclusões:** Este caso ilustra a complexidade diagnóstica e prognóstica em neoplasias cutâneas caninas, evidenciando a rara ocorrência simultânea de plasmocitoma metastático e tumor de colisão envolvendo hemangioma e mastocitoma. Apesar da intervenção cirúrgica inicial e do acompanhamento, a evolução clínica desfavorável, com metástases linfonodais e pulmonares, ressalta o potencial agressivo do plasmocitoma, mesmo diante de sua habitual classificação como tumor de comportamento indolente. A associação de diferentes neoplasias em um mesmo paciente reforça a importância de uma abordagem diagnóstica minuciosa e de um seguimento clínico rigoroso, visando melhor compreensão e manejo desses casos complexos.

Palavras-chave: necropsia, neoplasia, tumor de células redondas.

Anais do 8º Congresso de Patologia Veterinária (CPV), XXII Encontro Nacional de Patologia Veterinária (ENAPAVE), XVI Simpósio Brasileiro da Davis-Thompson Foundation, VII Encontro Internacional de Saúde Animal e Prevenção (ENISAP) e I Simpósio de Sanidade Animal do CRMV-MT
9 a 12 de setembro de 2025 – Cuiabá, Mato Grosso, Brasil
Braz J Vet Pathol, 2025, vol. 18, Supl. 1

BJVP
Brazilian Journal of Veterinary Pathology
ISSN 1983-0246

Criptococose pulmonar e nervosa em um gato: relato de caso

Ivam Moreira de Oliveira Junior[2], Ana Paula Cassiano[1], Daniel Wouters[1], Angélica Terezinha Barth Wouters[1], Flademir Wouters[1*]

[1]Setor de Patologia Veterinária, Departamento de Medicina Veterinária, Faculdade de Zootecnia e Medicina Veterinária, Universidade Federal de Lavras, Lavras (SPV-DMV-FZMV-UFLA), MG, Brasil.
[2]Centro Universitário de Lavras (UNILAVRAS), Lavras, MG, Brasil.
***Autor de correspondência:**flademir@ufla.br

Introdução: Criptococose é uma micose sistêmica oportunista, causada principalmente por *Cryptococcus neoformans* e *Cryptococcus gattii*, que afeta diversas espécies, incluindo felinos domésticos. Em animais de companhia é mais comum em gatos, frequentemente resultante da inalação de esporos presentes em ambientes contaminados, como ambientes com fezes de pombos e material vegetal em decomposição. A doença se manifesta de forma localizada ou disseminada, com predileção por trato respiratório superior, sistema nervoso central e pele. Este trabalho objetiva relatar um caso de criptococose pulmonar e nervosa em um gato. **Relato do caso:** Foi encaminhado ao Setor de Patologia Veterinária da UFLA um felino, fêmea castrada, três anos, Persa, em bom estado corporal. Não havia histórico clínico, apenas a informação de não-reagente em teste para FIV e FeLV. Foi realizada a necrópsia, com exame citológico das lesões e coleta de fragmentos de órgãos e tecidos. Estes foram fixados em formol 10% tamponado, processados por técnica histológica de rotina e analisados em microscopia óptica. **Resultados**: Na necrópsia observaram-se mucosas discretamente cianóticas, meninges espessas e gelatinosas, focos acinzentados em porção ventral do encéfalo, medula espinhal preenchida por material gelatinoso translúcido em quase toda extensão. Além disso, em lobo pulmonar caudal esquerdo foram observadas duas áreas de cerca de 2,5 cm de diâmetro, esbranquiçadas e firmes. Na citologia de pulmão e encéfalo foi visualizada grande quantidade de estruturas arredondadas a ovoides com halo claro periférico amplo, compatíveis com leveduras de *Cryptococcus* sp. Na avaliação histopatológica foram observadas estruturas arredondadas a ovoides com halo periférico não corado, compatíveis com *Cryptococcus* spp. meninge, córtex cerebral e no interior da medula espinhal, associadas a infiltrado inflamatório acentuado composto por linfócitos e macrófagos. Havia ainda manguitos perivasculares compostos por neutrófilos, linfócitos e macrófagos, hiperemia difusa moderada e hemorragia multifocal. Nos pulmões havia infiltrado inflamatório focalmente extenso de neutrófilos e macrófagos, com alguns macrófagos espumosos associados a estruturas arredondadas a ovoides com amplo halo claro periférico compatíveis com *Cryptococcus* sp. As estruturas fúngicas foram evidenciadas na técnica histoquímica de Mucicarmim de Mayer, que corou intensamente a cápsula polissacarídica característica das leveduras do gênero *Cryptococcus*, confirmando a etiologia micótica. **Conclusões:** Este relato destaca a importância da associação entre achados anatomopatológicos, citológicos e histoquímicos para o diagnóstico da criptococose em felinos. O reconhecimento precoce da doença, mesmo em doença subclínica, é fundamental para o controle da micose em populações felinas e redução do risco zoonótico, especialmente em ambientes com alta carga fúngica ambiental.

Palavras-chave: *Cryptococcus* sp., felino, histopatologia, leveduras.
Agência financiadora: CAPES, CNPq, FAPEMIG e MEC.

Anais do 8º Congresso de Patologia Veterinária (CPV), XXII Encontro Nacional de Patologia Veterinária (ENAPAVE), XVI Simpósio Brasileiro da Davis-Thompson Foundation, VII Encontro Internacional de Saúde Animal e Prevenção (ENISAP) e I Simpósio de Sanidade Animal do CRMV-MT
9 a 12 de setembro de 2025 – Cuiabá, Mato Grosso, Brasil
Braz J Vet Pathol, 2025, vol. 18, Supl. 1

BJVP
Brazilian Journal of Veterinary Pathology
ISSN 1983-0246

Ocorrência concomitante de tumor de células da granulosa, hiperplasia endometrial cística e endometrite em cadela: relato de caso

Nathália P. Rezende[1*], Gabriele I. A. de O. Rosa[1], Tainá. R. Roque[1], Bruna A. Maschi[1], Gabriel de M. Kayano[2], Luciano de P. Moreira[2], Tamila B. de A. Alves[2], Alessandra A. M. Ronchi[1]

[1]Laboratório de Patologia Animal, Hospital Veterinário, Universidade Federal de Uberlândia, Uberlândia, MG, Brasil.
[2] Setor de Cirurgia de Pequenos Animais, Hospital Veterinário, Universidade Federal de Uberlândia, Uberlândia, MG, Brasil.
***Autor de correspondência:** nathalia.rezende@ufu.br

Introdução: Tumores ovarianos são pouco comuns em cadelas e dentre estes tumores destaca-se o tumor de células granulosas (TCG). TCG possui atividade hormonal e está associado à síndrome do hiperestrogenismo, resultando em desordens hormonais, como estros anormais ou prolongados, diestros prolongados e piometra. O objetivo do presente trabalho é relatar um caso de ocorrência concomitante de TCG, hiperplasia endometrial cística e endometrite em cadela. **Relato do caso:** Uma cadela de cinco anos de idade, da raça Rottweiler apresentava há alguns meses secreção vulvar amarelo-avermelhada e, há duas semanas, vinha perdendo peso de forma progressiva, cerca de 7 quilos. Foi diagnosticado piometra e o animal encaminhado para tratamento cirúrgico de ovariohisterectomia. Coletou-se ovários e útero que foram fixados em formalina 10% e processados por técnica histológica de rotina, para análise histológica no Setor de Patologia Animal Veterinária do Hospital Veterinário da Universidade Federal de Uberlândia. **Resultados:** À macroscopia, os cornos uterinos apresentavam-se aumentados de volume. Ao corte, ambos apresentavam grande quantidade de líquido espesso e amarronzado, a parede uterina continha nodulações milimétricas no endométrio. Ademais, o ovário direito apresentava-se aumentado de volume e com aspecto elástico, medindo 13,0 x 10,0 x 5,0 cm, de coloração marrom com áreas pardacentas. Ao corte era firme, multinodular, com áreas císticas milimétricas, heterogêneo, por vezes com áreas untuosas, avermelhado com áreas brancas. Microscopicamente, o útero apresentava na submucosa e mucosa endometrial infiltrado inflamatório acentuado e difuso, de macrófagos, linfócitos e plasmócitos associado a espessamento do endométrio. Notou-se também dilatação das glândulas endometriais formando espaços císticos. Alguns dos cistos estavam preenchidos com material róseo e os cistos eram recobertos por uma camada de células cuboidais a colunares. Já em lúmen uterino observou-se grande quantidade de neutrófilos e hemácias associado a material granular e eosinofílico (detritos celulares/pus). Já o ovário direito, apresentava proliferação neoplásica de células semelhantes às células da granulosa, não encapsulada, com as células arranjadas em diversos padrões como cordões, trabéculas e ninhos, entremeadas por estroma fibrovascular. As células neoplásicas tinham núcleos basofílicos redondos a ovais, com nucléolos proeminentes e acentuado pleomorfismo. Observou-se ainda invasão linfovascular. **Conclusões:** A cadela apresentou concomitantemente TCG e hiperplasia endometrial cística associada a endometrite purulenta. Provavelmente, a hiperplasia endometrial cística e endometrite foram resultado de distúrbios hormonais associados ao TCG. É importante a análise histológica de ovários de animais com secreção vulvar, pois o TCG pode ser o fator desencadeador de endometrites.

Palavras-chave: canino, diagnóstico, ovários, tumor do cordão sexual estromal.

Anais do 8º Congresso de Patologia Veterinária (CPV), XXII Encontro Nacional de Patologia Veterinária (ENAPAVE), XVI Simpósio Brasileiro da Davis-Thompson Foundation, VII Encontro Internacional de Saúde Animal e Prevenção (ENISAP) e I Simpósio de Sanidade Animal do CRMV-MT
9 a 12 de setembro de 2025 – Cuiabá, Mato Grosso, Brasil
Braz J Vet Pathol, 2025, vol. 18, Supl. 1

BJVP
Brazilian Journal of Veterinary Pathology
ISSN 1983-0246

Canine polyarthristis secondary to *Leishmania* spp. natural infection: case report

Leila G. Maidana Moreno[1*], M. Soledad Sánchez[2], Mirtha E. Suárez Duarte[1], Alicia González[1]

[1]Departamento de Ciencias Patológicas, Universidad Nacional de Asunción - Facultad de Ciencias Veterinarias, San Lorenzo, Paraguay.
[2]División Diagnóstico por Imagen, Universidad Nacional de Asunción - Facultad de Ciencias Veterinarias, San Lorenzo, Paraguay.
***Corresponding author:** lmaidana@vet.una.py

Introduction: Canine leishmaniasis is one of the most important protozoal diseases that affects dogs in Paraguay. Is caused by the protozoan parasite *Leishmania* and it is a chronic systemic disease. Osteoarticular involvement in canine leishmaniasis manifests as non-erosive or erosive polyarthritis and less frequently as increased intramedullary radiographic density, periosteal proliferation or osteolysis. **Case report:** A ten-month-old, female, non-neutered, rescue, mixed breed dog was presented for lameness and severe muscle atrophy. The dog was rescue from an enzootic area of Leishmaniasis in Paraguay. On presentation, the dog showed severe lameness, pain during joint flexion and palpation and severe muscular atrophy. The joints were swollen, and instability was detected. Fine needle aspirated of the lymph nodes, bone marrow and arthrocentesis was performed and synovial fluid samples were obtained for cytology and bacterial culture. Smears were fixed and colored with Giemsa. Multiple radiographs were performed. **Results:** Cytological examination of the samples revealed presence of organisms consistent with *Leishmania* spp. amastigotes. Smears of synovial fluid showed a moderately increased cellularity, consisted of neutrophils, lymphocytes, macrophages and a few organisms, 2 to 3 µm in length with distinct kinetoplast. Presence of parasites associated to neutrophils, lymphocytes and plasma cell were evaluated in lymph nodes and bone marrow samples. Microbiology was negative. Radiographs of bone and joints showed lytic bone lesions, increased trabecular bone structure and osteoarthritis pattern. The dog was discharged with oral meloxicam and after parasitology confirmation, miltefosine and allopurinol therapy were indicated. Lameness improved four weeks after treatment and muscle atrophy was moderate. Bony changes appeared quiescent with soft demarcation of the areas of previous bone loss, which remained unchanged in size. **Conclusions:** Primary differential diagnoses of osteomyelitis due to infection, neoplasia and lymphocytic-plasmacytic synovitis should include osteoarthritis due to *Leishmania* spp. infection in endemic areas.

Key-words: amastigotes, bone, cytology, dog, joint.

Anais do 8º Congresso de Patologia Veterinária (CPV), XXII Encontro Nacional de Patologia Veterinária (ENAPAVE), XVI Simpósio Brasileiro da Davis-Thompson Foundation, VII Encontro Internacional de Saúde Animal e Prevenção (ENISAP) e I Simpósio de Sanidade Animal do CRMV-MT
9 a 12 de setembro de 2025 – Cuiabá, Mato Grosso, Brasil
Braz J Vet Pathol, 2025, vol. 18, Supl. 1

BJVP
Brazilian Journal of Veterinary Pathology
ISSN 1983-0246

Mieloma múltiplo em um cão: relato de caso

Ivam M. de O. Junior[2], Ana P. C. da Silva[1], Daniel Wouters[1], Flademir Wouters[1], Angelica T. B. Wouters[1*]

[1]Setor de Patologia Veterinária, Departamento de Medicina Veterinária, Faculdade de Zootecnia e Medicina Veterinária, Universidade Federal de Lavras, Lavras (SPV-DMV-FZMV-UFLA), MG, Brasil.
[2]Centro Universitário de Lavras (UNILAVRAS), Lavras, MG, Brasil.
***Autor de correspondência:** angelica.wouters@ufla.br

Introdução: O mieloma múltiplo é uma neoplasia maligna originada de plasmócitos, sendo uma condição pouco comum em cães. Caracteriza-se pela infiltração da medula óssea por plasmócitos neoplásicos e pela produção de imunoglobulinas, frequentemente associada a manifestações clínicas sistêmicas, como hipercalcemia, lesões ósseas líticas, proteinúria e comprometimento imunológico. Este relato objetiva descrever um caso de mieloma múltiplo em cão. **Relato do caso:** Foi encaminhado ao Setor de Patologia Veterinária da UFLA um canino, fêmea castrada, SRD, 14 anos de idade, semidomiciliada e sem histórico vacinal. No histórico constavam prostração e paralisia de membros pélvicos e a na consulta constatou-se fratura em fêmur esquerdo. No exame radiográfico observou-se osteopenia acentuada em ossos longos, de coluna vertebral e pelve, com porções de cortical de até 1,5 mm, além de mineralizações em tireoide e múltiplas fraturas nas costelas. O animal foi internado e posteriormente veio a óbito. Foi realizada a necrópsia e os fragmentos coletados foram fixados em formol 10% tamponado e processados por técnica histológica de rotina para análise em microscópico óptico. **Resultados**: Na necrópsia foi observado esqueleto acentuadamente frágil, com adelgaçamento acentuado das corticais ósseas e desaparecimento de ossos trabeculares. Na última vértebra lombar havia fraturas múltiplas em corpo vertebral, associadas a hemorragias, além de fratura em vértebra T7. O exame histológico revelou infiltração difusa de células redondas com citoplasma amplo e núcleo excêntrico em medula óssea, compatíveis com plasmócitos neoplásicos. No baço havia também infiltração difusa de células redondas, tanto no parênquima quanto em vasos, além de hemossiderose difusa moderada e hematopoiese extramedular. Os rins apresentavam espessamento de cápsulas e membranas basais glomerulares, esclerose glomerular, infiltrado inflamatório linfoplasmocítico intersticial multifocal moderado e fibrose intersticial discreta. Havia ainda hiperplasia discreta das paratireoides. **Discussão e Conclusões:** O mieloma múltiplo, embora raro em cães, deve ser considerado em casos com alterações ósseas generalizadas e sinais clínicos compatíveis, como prostração, fraturas espontâneas e alterações neurológicas secundárias à compressão vertebral. A osteólise observada neste caso é decorrente da ativação de osteoclastos, mediada por citocinas produzidas pelos plasmócitos neoplásicos. As lesões renais, frequentemente relatadas em cães com mieloma múltiplo, estão relacionadas à proteinúria de Bence Jones, precipitação de cadeias leves de imunoglobulinas e deposição de imunocomplexos, que resultam em glomerulopatia e nefropatia intersticial. O diagnóstico de mieloma múltiplo foi baseado nos achados histopatológicos. O caso evidencia a importância de abordagem multidisciplinar, incluindo exames de imagem e histopatologia, como ferramentas fundamentais para a confirmação diagnóstica dessa neoplasia.

Palavras-chave: histopatologia, canino, medula óssea, neoplasia
Agência financiadora: Agência financiadora: CAPES, CNPq, FAPEMIG, MEC.

Anais do 8º Congresso de Patologia Veterinária (CPV), XXII Encontro Nacional de Patologia Veterinária (ENAPAVE), XVI Simpósio Brasileiro da Davis-Thompson Foundation, VII Encontro Internacional de Saúde Animal e Prevenção (ENISAP) e I Simpósio de Sanidade Animal do CRMV-MT
9 a 12 de setembro de 2025 – Cuiabá, Mato Grosso, Brasil
Braz J Vet Pathol, 2025, vol. 18, Supl. 1

BJVP
Brazilian Journal of Veterinary Pathology
ISSN 1983-0246

Megaesôfago secundário associado a persistência do arco Aórtico direito (PAAD) em um cão adulto: relato de caso

Nathália Pacheco Rezende[1*], Renata de M. Fernandes[1], Gabriele I. A. de O. Rosa[1], Bruna A. Maschi[1], Tainá R. Roque[1], Gabriela G. Cabral[2], Alessandra A. M. Ronchi[1], Tatiane F. de Carvalho[1]

[1]Laboratório de Patologia Animal, Hospital Veterinário, Universidade Federal de Uberlândia, Uberlândia, MG, Brasil.
[2]Setor de Clínica Médica de Pequenos Animais, Hospital Veterinário, Universidade Federal de Uberlândia, Uberlândia, MG, Brasil.
***Autor de correspondência:** nathalia.rezende@ufu.br

Introdução: A persistência do arco aórtico direito (PAAD) é uma das anomalias cardíacas congênitas mais comuns em cães. Essa condição ocorre quando o quarto arco aórtico direito se desenvolve, em vez do esquerdo, que normalmente origina a aorta. Além disso, trata-se de uma anomalia que provoca compressão extraluminal esofágica ao nível da base cardíaca, levando ao desenvolvimento de megaesôfago, regurgitação e disfagia. **Relato do caso:** Um cão sem raça definida (SRD), com 5 anos de idade, apresentava histórico de regurgitação desde filhote, com piora nos dois últimos meses antecedentes a consulta veterinária, além de emagrecimento progressivo. O paciente apresentava anemia normocítica normocrômica e distúrbios eletrolíticos, como hiperpotassemia, hipocloremia e hipocalcemia, sendo, portanto, mantido sob internação intensiva. Foi realizada uma radiografia torácica não contrastada, na qual foi visualizada uma área radiopaca localizada ventralmente a traqueia e cranialmente ao coração. Com a evolução do quadro, optou-se pela eutanásia do animal, seguida de exame necroscópico. **Resultados:** À necropsia, observou-se cranialmente a base cardíaca, na porção média e cervical do esôfago, uma dilatação focalmente extensa acentuada, com parede flácida e delgada, associada ao acúmulo de conteúdo alimentar arenoso no lúmen. Verificou-se também o ligamento arterioso formando um anel vascular envolvendo o esôfago e a traqueia, resultando na compressão e constrição do esôfago contra a traqueia, compatível com a persistência do quarto arco aórtico direito associada a megaesôfago secundário. As veias cavas cranial e caudal apresentavam repleção de sangue difusa acentuada. O pulmão estava aumentado de volume, com bordos abaulados, hipocrepitante e com superfície lisa e brilhante. Ao corte, fluiu acentuado conteúdo seroso e espumoso que se estende por todo o lúmen traqueal, compatível com edema pulmonar acentuado. **Conclusões:** A persistência do quarto arco aórtico direito, representa a principal causa de formação de anel vascular e compressão esofágica em cães, resultando frequentemente em megaesôfago secundário. O caso descrito destaca não apenas a importância da suspeita clínica precoce em animais jovens com histórico de regurgitação e emagrecimento progressivo, mas também a relevância do fato de o paciente ter sobrevivido até a vida adulta, o que é incomum em casos não corrigidos cirurgicamente.

Palavras-chave: alteração congênita, aorta, canino, necropsia.

Anais do 8º Congresso de Patologia Veterinária (CPV), XXII Encontro Nacional de Patologia Veterinária (ENAPAVE), XVI Simpósio Brasileiro da Davis-Thompson Foundation, VII Encontro Internacional de Saúde Animal e Prevenção (ENISAP) e I Simpósio de Sanidade Animal do CRMV-MT
9 a 12 de setembro de 2025 – Cuiabá, Mato Grosso, Brasil
Braz J Vet Pathol, 2025, vol. 18, Supl. 1

BJVP
Brazilian Journal of Veterinary Pathology
ISSN 1983-0246

Quimiodectoma de corpos aórtico e carotídeo metastático em um canino: relato de caso

Paula N. C. Gonçalves[1*], José T. R.de Moraes[1], Beatriz L. Simão[1], Anna P. B. França[1], Mariana V. Reis[1], Davi A. Guedes[2], Marcele B. Bandinelli[1], Luciana Sonne[1].

[1]Setor de Patologia Veterinária, Universidade Federal do Rio Grande do Sul (UFRGS), Porto Alegre, RS, Brasil.
[2]Clínica Ponto do Cão mais Gato, Porto Alegre, RS, Brasil.
***Autor de correspondência:** paulacg.vet@gmail.com

Introdução: Quimiodectomas são neoplasias neuroendócrinas originadas de quimioreceptores. Embora geralmente benignos, podem apresentar comportamento maligno com metástases. Este trabalho tem como objetivo descrever um caso de quimiodectoma de corpos aórtico e carotídeo com metástase esplênica em um canino. **Relato do caso:** Um cão, macho, Buldogue Francês, 11 anos de idade, foi encaminhado ao Setor de Patologia Veterinária (SPV-UFRGS) para exame de necropsia após parada cardiorrespiratória e óbito. O histórico incluía dispneia, cianose, tosse com engasgo, nódulo subcutâneo em lado direito de região cervical e cardiomegalia evidenciada em exame radiográfico. **Resultados:** À necropsia, observou-se massa bilobulada em subcutâneo de região cervical, lado direito, de 7,0 x 4,5 x 3,5 cm, firme e vermelha. Ao corte era sólida, branca com áreas multifocais vermelhas. Na base do coração, adjacente a aorta, havia massa de 4,0 cm de diâmetro que infiltrava a parede atrial esquerda, de consistência firme, lisa e branca com áreas multifocais castanhas. Ao corte era sólida, branca e multilobulada. No baço, em região medial da face diafragmática, havia quatro nódulos de 0,5 a 2,0 cm de diâmetro, hemisféricos, firmes, lisos, delimitados e vermelho-enegrecidos. Ainda, havia áreas multifocais de mesma cor na superfície do órgão. Nos demais órgãos não havia alterações significativas. À microscopia das massas em corpos aórtico e carotídeo notou-se proliferação neoplásica, não delimitada e não encapsulada, de células arranjadas em pacotes e sustentadas por moderado estroma fibrovascular. As células eram poligonais, com citoplasma moderado, finamente granular, eosinofílico, por vezes vacuolizado, e de limites parcialmente distintos. Os núcleos eram redondos a ovais, com cromatina finamente pontilhada e um a dois nucléolos conspícuos. Havia moderadas anisocitose e anisocariose, frequentes cariomegalia, macronucleose e invasão vascular. Foram observadas três figuras de mitose em 2,37 mm² (FN22/10CMA). Em permeio havia áreas multifocais de acentuada necrose associada a deposição de fibrina, moderada hemorragia e discreto infiltrado inflamatório de linfócitos. No baço havia proliferação neoplásica semelhante à descrita anteriormente. Secções das neoplasias e do baço foram submetidos à técnica de imuno-histoquímica (método de polímero), os quais demonstraram imunomarcação citoplasmática para enolsase e sinaptofisina e ausência de reatividade para os anticorpos vimentina e citoqueratina. **Conclusões:** As alterações macroscópicas, microscópicas e imuno-histoquímicas da neoplasia de corpos aórticos e carotídeo, e esplênicas permitiram o diagnóstico de quimiodectoma metastático em um cão. Este é um caso incomum de quimiodectoma metastático e evidencia a complexidade diagnóstica e a importância da necropsia na elucidação de quadros clínicos multissistêmicos em cães.

Palavras-chave: cão, oncologia veterinária, paraganglioma, patologia veterinária.
Agência financiadora: CAPES e CNPq.

Anais do 8º Congresso de Patologia Veterinária (CPV), XXII Encontro Nacional de Patologia Veterinária (ENAPAVE), XVI Simpósio Brasileiro da Davis-Thompson Foundation, VII Encontro Internacional de Saúde Animal e Prevenção (ENISAP) e I Simpósio de Sanidade Animal do CRMV-MT
9 a 12 de setembro de 2025 – Cuiabá, Mato Grosso, Brasil
Braz J Vet Pathol, 2025, vol. 18, Supl. 1

BJVP
Brazilian Journal of Veterinary Pathology
ISSN 1983-0246

Pseudo-hermafroditismo masculino em canino jovem

Larissa V. F. Lopes[1], Kamilla S. S. Bertipaglia[2*], Maiara L. Silva[3], Stefani I. S. F. Tomelin[3], Sara V. Maia[1], Geovanna T. M. Silva[1], Gabriela Camillo[5], Julieni B. Morais[1,5]

[1]Universidade Federal de Mato Grosso, Campus Sinop, Sinop, MT, Brasil.
[2]Vetelab, Laboratório Clínico Veterinário Ltda., Sinop, MT, Brasil.
[3]Médica Veterinária autônoma, Sinop, MT, Brasil
[4]Universidade Federal de Mato Grosso, Campus Cuiabá, Cuiabá, MT, Brasil.
***Autor de correspondência:** santiagok37@gmail.com

Introdução: O pseudo-hermafroditismo masculino é uma anomalia do desenvolvimento sexual, determinada pela presença de gônadas masculinas (testículos), mas com características fenotípicas e genitália externa parcialmente ou totalmente feminina. De origem genética ou congênita, essa condição resulta de falhas na diferenciação sexual, que ocorre devido a persistência do ducto Mülleriano ou desenvolvimento inadequado de estruturas dependentes de hormônios andrógenos. Em caninos, essa condição é rara e geralmente diagnosticada na fase adulta, quando as alterações genitais, infertilidade ou mudanças comportamentais tornam-se evidentes. O diagnóstico baseia-se na avaliação clínica, exames de imagem e confirmação histopatológica. Este trabalho tem o propósito de relatar um caso de pseudo-hermafroditismo masculino decorrente da persistência dos ductos de Müller em um cão. **Relato do caso:** Um canino, fêmea, da raça Braco Alemão, com 9 meses de idade, foi levado para atendimento clínico após apresentar anormalidade genital. Ao exame clínico, na topografia do clitóris, notou-se estrutura alongada e rígida, contendo pequeno osso em seu interior, caracterizado como um pênis de tamanho reduzido. No ultrassom abdominal, as paredes uterinas estavam adelgaçadas e, na topografia ovariana, constatou-se estruturas de tamanho e contornos similares aos ovários, porém, evidenciando linha hiperecoica central, sugestiva de mediastino testicular. Optou-se pela ovariosalpingohisterectomia e a peça cirúrgica foi encaminhada para análise histopatológica. O material foi fixado em formol a 10%, processado rotineiramente para histologia e avaliado sob microscopia óptica. **Resultados:** Macroscopicamente, as gônadas eram ovaladas, medindo aproximadamente 2,40 x 1,00 cm, com morfologia compatível com testículos, associadas com epidídimo e plexo pampiniforme. Na histologia das gônadas, observou-se ausência total de parênquima ovariano, sendo substituído por tecido testicular, composto por túbulos seminíferos degenerados, além de ducto epididimário com epitélio bem diferenciado. As seções uterinas apresentaram arquitetura normal, com serosa, camada muscular e mucosa preservadas, sendo a última composta por abundante estroma fibrocolagenoso entremeado por leve quantidade de glândulas endometriais multifocais revestidas por epitélio cúbico simples. **Conclusões:** Portanto, trata-se de um caso de pseudo-hermafroditismo masculino em canino jovem, condição rara e geralmente identificada apenas na fase adulta. A presença de gônadas testiculares bem diferenciadas, estrutura peniana na topografia do clitóris e persistência de ductos paramesonéfricos (müllerianos) equivalente com útero, comprovam a diferenciação sexual anômala. A associação dos achados clínicos, exames de imagem e, principalmente, análise histopatológica, foram fundamentais para confirmação da afecção, ressaltando a importância da abordagem multidisciplinar e da avaliação anatomopatológica no diagnóstico preciso dessa e outras anomalias do desenvolvimento sexual em animais de companhia.
Palavras-chave: anatomopatológico, ductos müllerianos, intersexualidade, patologia reprodutiva.

Anais do 8º Congresso de Patologia Veterinária (CPV), XXII Encontro Nacional de Patologia Veterinária (ENAPAVE), XVI Simpósio Brasileiro da Davis-Thompson Foundation, VII Encontro Internacional de Saúde Animal e Prevenção (ENISAP) e I Simpósio de Sanidade Animal do CRMV-MT
9 a 12 de setembro de 2025 – Cuiabá, Mato Grosso, Brasil
Braz J Vet Pathol, 2025, vol. 18, Supl. 1

BJVP
Brazilian Journal of Veterinary Pathology
ISSN 1983-0246

Pneumonia piogranulomatosa por *Rhodococcus equi* em um felino FeLV: relato de caso

Paula N. C. Goncalves[1*], Fernanda G. Cony[1], Gabriela Hartmann[1], Lucas T. de Castro[1], Cassiane E. Lopes[1], Fabíola P. da S. Mello[2], Gabriela da C. Schaefer[3], Marcele B. Bandinelli[1]

[1]Setor de Patologia Veterinária, Universidade Federal do Rio Grande do Sul, Porto Alegre, RS, Brasil.
[2] Setor de Diagnóstico por Imagem, Hospital de Clínicas Veterinárias, Universidade Federal do Rio Grande do Sul, Porto Alegre, RS, Brasil.
[3]Medicina de Felinos (MedFel), Hospital de Clínicas Veterinárias, Universidade Federal do Rio Grande do Sul, Porto Alegre, RS, Brasil.
***Autor de correspondência:** paulacg.vet@gmail.com

Introdução: *Rhodococcus equi* (*R. equi*) é uma bactéria ubíqua, oportunista, Gram-positiva, intracelular facultativa, que preferencialmente infecta macrófagos e pertence à ordem *Actinomycetales*. É o agente etiológico da rodococose dos potros, doença de alta prevalência em equinos, e esporadicamente tem sido descrita como causa de pneumonia em outras espécies, como em humanos e gatos com comorbidades ou imunossuprimidos. Este relato tem como objetivo descrever um caso de pneumonia piogranulomatosa por *R. equi* em um felino. **Relato do caso:** Um felino macho, adulto, sem raça definida, FeLV+, residente de um abrigo pós-enchente de 2024 (Rio Grande do Sul) foi encaminhado para atendimento hospitalar devido à inapetência, febre, dispneia e taquipneia. Na radiografia torácica apresentou opacidade focal de padrão alveolar em lobo médio, região caudal de lobo cranial direito e no lobo caudal esquerdo, além de aumento de linfonodos traqueobrônquicos. Institui-se terapia antimicrobiana e com corticosteroides, realizou-se punção aspirativa guiada por ecografia pulmonar em labo cranial direito para análise citológica e lavado broncoalveolar para cultivo microbiológico. **Resultados:** A citologia revelou amostra com alta celularidade, composta por neutrófilos íntegros e degenerados (60%) e macrófagos (40%), além de pequenos linfócitos e raros eosinófilos. No citoplasma de macrófagos, de maneira multifocal discreta, observavam-se bactérias cocobacilares. Em fundo de lâmina havia eritrócitos e conteúdo plasmático. O lavado broncoalveolar foi inoculado em ágar sangue e ágar MacConkey, e incubado à 37ºC para avaliação bacteriológica. Após 24 horas de incubação, colônias médias, acinzentadas, mucoides e não-hemolíticas foram visualizadas no ágar sangue. Nenhum crescimento foi identificado no ágar MacConkey. À coloração de Gram, bacilos Gram-positivos foram visualizados. O isolado bacteriano foi submetido à técnica de Maldi-Tof cuja identificação final foi de *R. equi*. **Conclusões:** Dentre as pneumonias bacterianas de felinos, a rodococose pulmonar é considerada incomum e esse relato ressalta o papel diagnóstico dos exames de citologia e microbiologia na identificação da condição e na consequente condução clínica e terapêutica do paciente. Além de incluir o *R. equi* como um diagnóstico diferencial para pneumonias piogranulomatosas em felinos imunossuprimidos.

Palavras-chave: gato, rodococose pulmonar felina, sistema respiratório.

Anais do 8º Congresso de Patologia Veterinária (CPV), XXII Encontro Nacional de Patologia Veterinária (ENAPAVE), XVI Simpósio Brasileiro da Davis-Thompson Foundation, VII Encontro Internacional de Saúde Animal e Prevenção (ENISAP) e I Simpósio de Sanidade Animal do CRMV-MT
9 a 12 de setembro de 2025 – Cuiabá, Mato Grosso, Brasil
Braz J Vet Pathol, 2025, vol. 18, Supl. 1

BJVP
Brazilian Journal of Veterinary Pathology
ISSN 1983-0246

Carcinoma de saco anal intracavitário em um cão – relato de caso

Larissa O. Livramento[1], Lívia G. S. Valente[2], Silvana F. Rodrigues[2], Angélica L. Sheid[2], Marcela B. S. Teixeira*[1]

[1]Laboratório de Patologia Animal, Hospital Veterinário Unibave, Centro Universitário Barriga Verde, Orleans, SC, Brasil.
[2]Hospital Veterinário Unibave, Centro Universitário Barriga Verde, Orleans, SC, Brasil.
***Autor de correspondência:** marcelabruggemann@gmail.com

Introdução: O carcinoma de glândula do saco anal é a neoplasia maligna mais frequente da região perineal em cães. Caracteriza-se por um comportamento biológico agressivo, com elevada taxa de invasão local e metástase, especialmente para linfonodos sublombares. **Relato do caso:** Um cão, macho, castrado, da raça Schnauzer, com 8 anos de idade apresentando emagrecimento há 4 meses e um nódulo intracavitário, dorsal a vesícula urinária, observado durante ultrassonografia abdominal. Para o diagnóstico, foi realizada a técnica de citologia, biopsia seguida de histopatologia, tomografia computadorizada e imunohistoquímica. **Resultados**: A avaliação citológica com auxílio ultrassonográfico foi sugestiva de carcinoma, e os achados de tomografia revelaram alterações compatíveis com metástases pulmonares, linfadenopatia intratorácica e massas em linfonodos mesentéricos, aorticocolombares e iliossacrais, sugestivas de metástase, além de massa intrapélvica, de possível origem glandular anal direita. A retirada cirúrgica do nódulo possibilitou a realização da avaliação macroscópica e histopatológica, sendo o nódulo de aspecto reniforme medindo 5,0 x 2,5 x 3,5 cm, de consistência firme e superfície levemente irregular. Ao corte, era de coloração difusa branco amarelada. Na histopatologia, observou-se uma proliferação neoplásica epitelial maligna encapsulada, de arranjo variando de tubular a sólido. As células eram poliédricas a arredondadas, com limites citoplasmáticos moderadamente distintos e em variada quantidade. O núcleo era arredondado a oval, central, com cromatina frouxa e evidenciação de um a dois nucléolos. Havia anisocariose e anisocitose moderadas, além de quinze (15) figuras de mitose em 2,37mm². Observou-se ainda, áreas de necrose multifocais moderadas e infiltrado linfocítico multifocal neoplasma. Na técnica imunohistoquímica, as células neoplásicas apresentaram positividade para AE1AE3, CK7 e CK8/18, não houve expressão de CK20, sinaptofisina e CDX2, e o marcador de proliferação Ki-67 foi positivo em cerca de 30% das células neoplásicas. Assim corroborando com o diagnóstico de carcinoma de saco anal. **Conclusões:** Este relato descreve um caso incomum de carcinoma de glândula do saco anal em cão, com apresentação intracavitária dorsal à bexiga urinária, o que é atípico para essa neoplasia. A combinação dos achados citológicos, histopatológicos, imunohistoquímicos e de imagem confirmou o diagnóstico e evidenciou o comportamento agressivo da doença, caracterizado por alta taxa de proliferação e múltiplas metástases. A ocorrência de um nódulo intracavitário reforça a necessidade de investigação detalhada em cães com massas incomuns na região abdominal, ampliando o espectro clínico dessa neoplasia maligna.

Palavras-chave: imunohistoquímica, tomografia computadorizada, neoplasia.

Anais do 8º Congresso de Patologia Veterinária (CPV), XXII Encontro Nacional de Patologia Veterinária (ENAPAVE), XVI Simpósio Brasileiro da Davis-Thompson Foundation, VII Encontro Internacional de Saúde Animal e Prevenção (ENISAP) e I Simpósio de Sanidade Animal do CRMV-MT
9 a 12 de setembro de 2025 – Cuiabá, Mato Grosso, Brasil
Braz J Vet Pathol, 2025, vol. 18, Supl. 1

BJVP
Brazilian Journal of Veterinary Pathology
ISSN 1983-0246

Diagnóstico de micoses de relevância zoonótica em cães e gatos das sub-regiões norte de Mato Grosso e sudoeste do Pará

Larissa V. F. Lopes[1], Kamilla S. S. Bertipaglia[2*], Nathália P. Capanema[2], Alexia F. Davidsohn[2], Karen N. Sousa[2], Taisy S. Martins[2], Sara V. Maia[1], Julieni B. Morais[1,3]

[1]Universidade Federal de Mato Grosso, Campus Sinop, Sinop, MT, Brasil.
[2]Vetelab, Laboratório Clínico Veterinário Ltda., Sinop, MT, Brasil.
[3]Universidade Federal de Mato Grosso, Campus Cuiabá, Cuiabá, MT, Brasil.
***Autor de correspondência:** santiagok37@gmail.com

Introdução: Micoses em animais de companhia são frequentemente diagnosticadas no Brasil e apresentam desafios terapêuticos, devido à complexidade e resistência. O potencial zoonótico, com risco de transmissão aumentado pelo estreitamento das relações entre humanos e pets, são pontos críticos na sanidade animal e saúde pública. **Objetivos:** Este estudo caracterizou aspectos clínico-epidemiológicos das micoses de cães e gatos, destacando a ocorrência de agentes zoonóticos diagnosticadas por citologia e histopatologia, ao norte do Mato Grosso (MT) e sudoeste do Pará (PA). **Metodologia:** Foi realizado um estudo retrospectivo das infecções fúngicas de animais domésticos diagnosticadas no laboratório de análises clínicas (Vetelab - Sinop), entre maio de 2022 e junho de 2025. Foram incluídos os casos positivos e sugestivos de *Histoplasma* spp., *Cryptococcus* spp., *Sporothrix* spp. e dermatófitos. As lâminas citológicas foram coradas por panótico rápido e as amostras de tecido foram processadas rotineiramente para histopatologia, avaliadas subsequentemente sob microscópio óptico. A classificação histológica dos fungos foi realizada com base em critérios morfológicos. **Resultados:** Foram constatados 68 casos, do MT (n=65) e do PA (n=3), entre caninos (n=28) e felinos (n=40), com base em análises citopatológicas (n=63) e histopatológicas (n=5). Nos caninos e felinos, a dermatofitose com manifestação cutânea foi a doença mais frequentemente diagnosticada, representada por 20/28 (71,4%) dos cães, sendo um do PA, e em 19/40 (47,5%) dos gatos. A histoplasmose foi detectada em 3/28 (10,7%) dos caninos, manifestando-se em osso, pele e linfonodo. Enquanto nos felinos, a infecção por *Histoplasma* spp. representou 13/40 (32,5%), identificada através de amostras de pele (n=10), linfonodo (n=2), baço (n=1) e pulmão (n=1), com dois animais do PA. A criptococose foi diagnosticada nos cães, em 4/28 (14,3%) dos casos, com infecção observada em tecido cutâneo (n=2), linfático (n=1) e em local não informado (n=1) e em felinos 6/40 (15%), na pele (n=4) e nariz (n=2). A esporotricose cutânea foi observada em 1/28 (3,6%) dos caninos e 2/40 (5%) dos felinos. **Conclusões:** Verificou-se alta ocorrência de micoses em cães e gatos, sobretudo relacionadas a dermatofitoses em ambas as espécies. A citologia e a histopatologia demonstraram-se fundamentais no diagnóstico das infecções fúngicas. Esses achados evidenciam a importância do monitoramento dessas doenças, dado o potencial zoonótico dos agentes e à convivência próxima entre humanos e animais domésticos, favorecendo a disseminação desses patógenos.

Palavras-chave: citopatologia, criptococose, dermatofitose, esporotricose, histoplasmose.

Anais do 8º Congresso de Patologia Veterinária (CPV), XXII Encontro Nacional de Patologia Veterinária (ENAPAVE), XVI Simpósio Brasileiro da Davis-Thompson Foundation, VII Encontro Internacional de Saúde Animal e Prevenção (ENISAP) e I Simpósio de Sanidade Animal do CRMV-MT
9 a 12 de setembro de 2025 – Cuiabá, Mato Grosso, Brasil
Braz J Vet Pathol, 2025, vol. 18, Supl. 1

BJVP
Brazilian Journal of Veterinary Pathology
ISSN 1983-0246

Meningoencefalite granulomatosa em um cão

Aline C. da C. Fontenele [1*], Andressa C. dos A. Leite [1], Pietra M. F. Detoni [1], Sarah K. C. Silva [1], Gabriel H. L. de Almeida [1], Pedro S. Miola [1], Manoela M. Piva [1], Aline de M. Viott [1]

[1]Laboratório de Patologia, Universidade Federal do Paraná, Setor Palotina, Palotina, PR, Brasil.
***Autor de correspondência:** alinecristinafontenele@gmail.com

Introdução: A meningoencefalite granulomatosa (MEG) é uma enfermidade inflamatória não supurativa de origem no sistema nervoso central (SNC). A MEG ocorre principalmente em cães de meia idade, com predileção por raças de pequeno porte, como poodles e terriers, havendo divergência na literatura a respeito da maior incidência em fêmeas. Sua origem não é bem elucidada, porém é associada principalmente a quadros autoimunes, além de processos infecciosos, neoplásicos, genéticos e ambientais. As manifestações clínicas são dependentes do local acometido no encéfalo, sendo reconhecidas três formas da enfermidade: disseminada, de evolução rápida, acometendo dois ou mais locais do SNC; focal, com manifestação lenta, que acomete um local específico; e ocular, restrita ao nervo óptico. O diagnóstico definitivo é *post-mortem*, realizado a partir de análise histopatológica, onde evidencia-se infiltrado inflamatório linfoide misto associado a macrófagos epitelióides, especialmente nos espaços perivasculares da substância branca. Este trabalho tem como objetivo relatar os achados anatomopatológicos de MEG em um cão. **Relato do caso:** Um cão, fêmea, SRD, de 7 anos de idade, apresentava manifestações neurológicas há aproximadamente uma semana, com rápida progressão para ausência de reflexos em nervos cranianos, espasticidade de membros pélvicos, decúbito lateral e sialorreia. Após o óbito por parada cardiorrespiratória, o cadáver foi encaminhado para avaliação necroscópica. **Resultados**: À macroscopia, havia leve evidenciação dos vasos sanguíneos nas leptomeninges, sem demais alterações macroscópicas evidentes. Histologicamente, no telencéfalo e tronco, principalmente em substância branca, ao redor de vasos sanguíneos e estendendo-se ao neurópilo adjacente, foi observado infiltrado inflamatório multifocal moderado, composto por macrófagos, eventualmente epitelióides, linfócitos, plasmócitos e raros neutrófilos. Expandindo as leptomeninges, notou-se infiltrado inflamatório difuso e moderado, com características similares. Os vasos sanguíneos eram difusa e moderadamente distendidos por hemácias (hiperemia). Havia também áreas multifocais leves de vacuolização do neurópilo (espongiose) e, por vezes, desorganização do mesmo associada a infiltrado inflamatório. Na medula espinhal, ao redor dos vasos sanguíneos e se estendendo ao neurópilo, foi observado infiltrado inflamatório similar àquele visto em encéfalo. **Conclusões:** O diagnóstico de MEG foi baseado nos achados histopatológicos, os quais são concordantes com a literatura. Se fazem necessárias análises mais profundas sobre a enfermidade e os cães por ela acometidos para que sejam estabelecidas estratégias mais precisas de diagnóstico *ante-mortem*, prevenção e tratamento.

Palavras-chave: canino, histopatologia, inflamação não supurativa, neuropatologia

Anais do 8º Congresso de Patologia Veterinária (CPV), XXII Encontro Nacional de Patologia Veterinária (ENAPAVE), XVI Simpósio Brasileiro da Davis-Thompson Foundation, VII Encontro Internacional de Saúde Animal e Prevenção (ENISAP) e I Simpósio de Sanidade Animal do CRMV-MT
9 a 12 de setembro de 2025 – Cuiabá, Mato Grosso, Brasil
Braz J Vet Pathol, 2025, vol. 18, Supl. 1

BJVP
Brazilian Journal of Veterinary Pathology
ISSN 1983-0246

Timoma do tipo A em um felino doméstico: relato de caso

Isabelle S. dos Santos[1], Maria Luiza A. Q. de Almeida[2], Vanessa Victória Gomes da Silva[2], Maria Eduarda da R. Almeida[3], Roberio G. Olinda[4*]

[1]UNIESP Centro Universitário, Cabedelo, PB, Brasil.
[2]UNIPÊ Centro Universitário, João Pessoa, PB, Brasil.
[3]UNIFOR - Universidade de Fortaleza, Fortaleza, CE, Brasil.
[4]Laboratório de Histopatologia, VetLife Diagnósticos, João Pessoa, PB, Brasil.
***Autor de correspondência:** rgomesolinda@gmail.com

Introdução: Timomas são neoplasias de natureza benigna que se desenvolvem a partir da mutação genética das células epiteliais do timo, uma glândula situada no mediastino anterior que possui papel fundamental no desenvolvimento do sistema linfoide primário. Essas proliferações tumorais são classificadas nos seguintes subtipos de acordo com suas características microscópicas: tipo A, tipo AB, tipo B1, tipo B2, tipo B3 e tipo C (carcinoma tímico). Este trabalho tem como objetivo relatar os achados macroscópicos e histológicos de um raro caso de timoma do tipo A em um felino doméstico. **Relato do caso:** Um felino, fêmea, de 14 anos de idade, sem raça definida foi submetido à cirurgia para excisão de uma massa na região do mediastino. Dessa forma, o fragmento foi fixado em formol 10% tamponado e enviado ao laboratório para que fosse processado por técnica histológica de rotina (H.E). **Resultados**: À macroscopia a massa era multilobulada, firme, friável e acinzentada, medindo 8,4 x 4,6 x 3,5 cm. Ao corte apresentava superfície que compreendiam trabéculas anastomoses, firmes, esbranquiçadas e separadas por um tecido macio a friável e vermelho escuro. Na microscopia foi observado uma proliferação neoplásica mal demarcada e não encapsulada, consistindo de células levemente pleomórficas ovais, fusiformes a poligonais com bordas celulares indistintas e com moderada quantidade de citoplasma eosinofílico com vacuolização citoplasmática discreta. Os núcleos eram redondos a ovais com cromatina uniformemente distribuída e finamente pontilhada, com um nucléolo proeminente. As células estavam dispostas em fascículos, feixes curtos e longos e regiões sólidas sustentadas por um estroma fibrovascular delgado com vasos sanguíneos congestos e circundados por trabéculas de tecido conjuntivo denso. Nenhuma mitose foi vista em 2,37 cm². Dentro da população neoplásica estavam um pequeno número de macrófagos e pequenos linfócitos, bem como raros plasmócitos. As características morfológicas das células, assim como a localização da massa, confirmam o diagnóstico de timoma do tipo A. **Conclusões:** Ainda não foram estabelecidas correlações dos subtipos histológicos com o prognóstico em medicina veterinária. Contudo, acredita-se que casos em que o neoplasma possui caráter bem diferenciado apresentam um bom prognóstico. Os principais diagnósticos diferenciais para uma massa mediastinal cranial incluem linfoma, tumor de células germinativas tímicas, sarcoma estromal, tumores de tecidos ectópicos da tireoide e paratireoide, cisto tímico, cisto braquial, abscessos e granulomas.

Palavras-chave: felinos, neoplasma, timo, tumores em gatos.

Anais do 8º Congresso de Patologia Veterinária (CPV), XXII Encontro Nacional de Patologia Veterinária (ENAPAVE), XVI Simpósio Brasileiro da Davis-Thompson Foundation, VII Encontro Internacional de Saúde Animal e Prevenção (ENISAP) e I Simpósio de Sanidade Animal do CRMV-MT
9 a 12 de setembro de 2025 – Cuiabá, Mato Grosso, Brasil
Braz J Vet Pathol, 2025, vol. 18, Supl. 1

BJVP
Brazilian Journal of Veterinary Pathology
ISSN 1983-0246

Metaplasia óssea em carcinoma urotelial de vesícula urinária canino: relato de caso

Thaís L.H Maia[1]*, Joel F. Horn[1], Laura F. Pfeifer[1], Fernando F. Argenta[1], Luiza P. Ehlers[1], Mônica Slaviero[1], Juliana H. Senger[2], Ana Carolina B. Coelho[3]

[1]Laboratório Axys Análises, Porto Alegre, RS, Brasil.
[2]Unipet - Centro Médico Veterinário em Montenegro, RS, Brasil.
[3] Curso de Medicina Veterinária, Centro Universitário Ritter dos Reis (UniRitter), Porto Alegre, RS, Brazil.
***Autor de correspondência:** thaislhm141414@gmail.com

Introdução: O carcinoma urotelial é a neoplasia maligna de maior frequência em vesícula urinária de cães, origina-se das células uroteliais que revestem o trato urinário, e são frequentemente diagnosticadas em estágios avançados, devido a sua alta capacidade infiltrativa e metastática. Porém, a presença de metaplasia óssea nesse tipo de neoplasia é considerada uma alteração rara e pouco descrita na literatura veterinária. Este trabalho tem como objetivo relatar um caso incomum de carcinoma urotelial com metaplasia óssea em vesícula urinária de canino. **Relato do caso: f**oi atendido um canino, fêmea de 12 anos de idade, com histórico de polaquiúria, ocasionalmente acompanhada de hematúria. Clinicamente, suspeitavam-se de cálculos vesicais. A paciente foi encaminhada para colecistectomia e foram coletados fragmentos de vesícula urinária para análise histopatológica. Segundo o médico veterinário responsável, não havia histórico de neoplasias prévias na paciente. O material foi acondicionado em frasco contendo solução de formol 10% e encaminhado para o exame histopatológico no laboratório Axys Análises. **Resultados**: Na análise macroscópica foi observado um fragmento tecidual medindo 2,5cm, de superfície irregular e coloração acastanhada a marrom-escuro. Ao corte, apresentava consistência firme, aspecto friável, coloração marrom-escura e textura granular. Na avaliação microscópica, identificou-se uma proliferação neoplásica composta por células epiteliais que se apresentavam dispostas em ninhos sólidos, sustentadas por moderada quantidade de estroma fibrocolagenoso. As células neoplásicas eram grandes, de formato poliédrico, com citoplasma moderado, moderadamente delimitado e eosinofílico. Os núcleos eram redondos a ovais, localizados de forma central a periférica, de tamanho aumentado, com cromatina finamente pontilhada e nucléolos conspícuos, únicos ou múltiplos. Observou-se pleomorfismo celular e nuclear moderado, com contagem mitótica de três em área de 2,37mm². As células epiteliais estavam entremeadas por áreas multifocais de matriz osteoide. A amostra foi submetida à análise de imuno-histoquímica para Uroplaquina III, o que permitiu confirmar a origem urotelial das células neoplásicas. Assim, estabeleceu-se o diagnóstico de carcinoma urotelial de alto grau com presença de metaplasia óssea. **Conclusões:** O carcinoma urotelial de alto grau em cães pode apresentar metaplasia óssea, uma alteração rara e pouco documentada na literatura veterinária. A combinação de exame histopatológico e imuno-histoquímica foi essencial para confirmar a origem urotelial do tumor e identificar corretamente a metaplasia óssea.

Palavras-chave: células uroteliais, histopatológico, imuno-histoquímica, neoplasia.

Anais do 8º Congresso de Patologia Veterinária (CPV), XXII Encontro Nacional de Patologia Veterinária (ENAPAVE), XVI Simpósio Brasileiro da Davis-Thompson Foundation, VII Encontro Internacional de Saúde Animal e Prevenção (ENISAP) e I Simpósio de Sanidade Animal do CRMV-MT
9 a 12 de setembro de 2025 – Cuiabá, Mato Grosso, Brasil
Braz J Vet Pathol, 2025, vol. 18, Supl. 1

BJVP
Brazilian Journal of Veterinary Pathology
ISSN 1983-0246

Carcinoma renal sólido de células claras em cadela: relato de caso

Rayane S. R. Lopes[1*], Eric S. Oliveira[1], Júlia G. Wronski[1], Laura de S. F. Matos[2], Maíra M. Nunes[1], Tifany D. S. Sato Roca[1], Karen Y. R. Nakagaki[1].

[1]Celulavet – Centro de Diagnóstico Veterinário, Belo Horizonte, MG, Brasil.
[2]Maylla Gava Patologia Veterinária, Vila Velha, ES, Brasil.
***Autor de correspondência:** rayane.ruass@gmail.com

Introdução: As neoplasias renais primárias são pouco frequentes em animais domésticos, geralmente malignas em cães, gatos e cavalos, e benignas em bovinos. Nos cães, cerca de 70% são de origem epitelial, 25% mesenquimais e 5% correspondem a nefroblastomas. Dentre os tumores renais, os carcinomas são os mais comuns, especialmente em cães, gatos e cavalos, com altas taxas de metástase e comportamento agressivo. Esses tumores, originados do epitélio tubular, apresentam diversidade histológica, podendo se manifestar nos padrões sólido, tubular, papilar ou cístico. A ausência de sinais clínicos específicos e a detecção tardia contribuem para um prognóstico desfavorável. A contagem mitótica é atualmente o principal parâmetro prognóstico na avaliação de sobrevida em cães com carcinoma de células renais, superando características histológicas e graus nucleares. O objetivo deste trabalho é relatar um caso de carcinoma renal sólido de células claras em uma cadela. **Relato do caso:** Uma cadela de sete anos, da raça Spitz Alemão, apresentava uma estrutura heterogênea e invasiva no polo caudal do rim esquerdo. Foi realizada a remoção cirúrgica do rim afetado, que foi encaminhado para análise histopatológica. **Resultados:** À macroscopia, o rim media 4,1 x 2,6 x 2,1 cm, apresentava consistência macia, superfície irregular e aderência à cápsula renal. Aos cortes, observou-se um nódulo de 2,2 x 1,8 cm, de superfície sólida, aspecto heterogêneo, multilobular e coloração pardo-clara. Na análise microscópica, havia substituição e expansão do parênquima renal por proliferação neoplásica epitelial, bem delimitada e encapsulada. As células neoplásicas organizavam-se em arranjos sólidos, dispostas em pacotes ancorados em escasso estroma conjuntivo. Eram poligonais a arredondadas, com citoplasma amplo, granular e vacuolizado. Os núcleos eram redondos a ovalados, com cromatina finamente pontilhada e nucléolos grandes e proeminentes. Observou-se moderada anisocitose e anisocariose, cariomegalia ocasional, núcleos de morfologia bizarra e duas mitoses em uma área de 2,37 mm². O parênquima adjacente apresentava hemorragia multifocal e infiltrado inflamatório intersticial de linfócitos e plasmócitos. As características morfológicas permitiram a classificação da neoplasia em carcinoma sólido de células claras. **Conclusões:** O carcinoma renal sólido de células claras, embora raro em cães, deve ser considerado no diagnóstico diferencial de massas renais, especialmente quando associado a alterações urinárias e sinais sistêmicos. A avaliação histopatológica, aliada à contagem mitótica, é essencial para a definição do comportamento biológico e do prognóstico, considerando seu potencial agressivo e elevado risco de metástase.

Palavras-chave: canino, neoplasia, nefrectomia.

Anais do 8º Congresso de Patologia Veterinária (CPV), XXII Encontro Nacional de Patologia Veterinária (ENAPAVE), XVI Simpósio Brasileiro da Davis-Thompson Foundation, VII Encontro Internacional de Saúde Animal e Prevenção (ENISAP) e I Simpósio de Sanidade Animal do CRMV-MT
9 a 12 de setembro de 2025 – Cuiabá, Mato Grosso, Brasil
Braz J Vet Pathol, 2025, vol. 18, Supl. 1

BJVP
Brazilian Journal of Veterinary Pathology
ISSN 1983-0246

Tripanossomíase em um canino: relato de caso

Larissa V. F. Lopes[1], Kamilla S. S. Bertipaglia[2*], Nathália P. Capanema[2], Alexia F. Davidsohn[2], Karen N. Sousa[2], Taisy S. Martins[2], Sara V. Maia[1], Julieni B. Morais[1,3]

[1]Universidade Federal de Mato Grosso, Campus Sinop, Sinop, MT, Brasil.
[2]Vetelab, Laboratório Clínico Veterinário Ltda., Sinop, MT, Brasil.
[3]Universidade Federal de Mato Grosso, Campus Cuiabá, Cuiabá, MT, Brasil.
***Autor de correspondência:** santiagok37@gmail.com

Introdução: A tripanossomíase é uma zoonose causada por protozoários do gênero *Trypanosoma* spp., endêmica em regiões rurais de países tropicais e subtropicais, onde fatores ambientais e socioeconômicos favorecem a presença do vetor e a manutenção do ciclo de transmissão. Cães, além de susceptíveis à infecção, atuam como reservatórios domésticos, contribuindo para a disseminação do parasito e representando risco à saúde pública. A apresentação clínica é variável e depende da intensidade da infecção e da fase da doença, podendo comprometer diversos órgãos e sistemas, com destaque para alterações cardíacas, além de manifestações respiratórias, neurológicas, hepáticas, esplênicas e imunológicas. Contudo, manifestações cutâneas são incomuns, e sua identificação por exame citológico é rara, especialmente na ausência de parasitemia sanguínea. Portanto, este estudo objetivou relatar um caso de tripanossomíase com acometimento cutâneo em um cão. **Relato do caso:** Um canino, fêmea, da raça Rottweiller, com três anos, oriunda da região rural de Castelo dos Sonhos no Pará, foi encaminhada para atendimento clínico com aumento de volume moderado em regiões dorso-nasal e em linfonodos poplíteos. Foram coletadas amostras de sangue periférico e, da lesão facial e linfonodos, através de citologia por agulha fina (CAAF), realizadas na consulta e repetidas após sete dias. Os materiais foram encaminhados para laboratório especializado (Vetelab - Sinop), onde foram realizados hemograma, exames bioquímicos, além de esfregaço sanguíneo e citologia, cujas lâminas foram coradas por panótico rápido e avaliadas por microscopia óptica. **Resultados:** Os achados foram consistentes entre as amostras das duas coletas. A citologia revelou moderada quantia de células inflamatórias, compostas por macrófagos, linfócitos e neutrófilos (íntegros e degenerados), entremeadas com formas tripomastigotas compatíveis morfologicamente com *Trypanosoma* sp., observadas predominantemente em lesão facial e, em menor quantidade, nas amostras de linfonodos. As análises complementares evidenciaram leucocitose por neutrofilia, anemia macrocítica hipocrômica, trombocitose com poucas macroplaquetas e elevadas concentrações séricas de Fosfatase Alcalina (FA) e ALT. O esfregaço sanguíneo apresentou resultado negativo para *Trypanosoma* sp. **Conclusões:** O caso evidencia uma manifestação incomum de tripanossomíase em cão, com acometimento cutâneo confirmado por CAAF, mesmo na ausência de parasitemia detectável nos demais exames. A presença de formas tripomastigotas nas lesões, associado às alterações hematológicas e elevações de ALT e FA, sugerem envolvimento sistêmico da doença. Portanto, reforça-se a importância da investigação citológica como diagnóstico complementar, sendo uma ferramenta diagnóstica fundamental para monitoramento e vigilância de agentes zoonóticos, como o *Trypanosoma* sp., especialmente em regiões endêmicas e quando há sintomatologia clínica pouco convencional.

Palavras-chave: citologia, dermatopatologia, reservatório doméstico, *Trypanosoma* sp., zoonose.

Anais do 8º Congresso de Patologia Veterinária (CPV), XXII Encontro Nacional de Patologia Veterinária (ENAPAVE), XVI Simpósio Brasileiro da Davis-Thompson Foundation, VII Encontro Internacional de Saúde Animal e Prevenção (ENISAP) e I Simpósio de Sanidade Animal do CRMV-MT
9 a 12 de setembro de 2025 – Cuiabá, Mato Grosso, Brasil
Braz J Vet Pathol, 2025, vol. 18, Supl. 1

BJVP
Brazilian Journal of Veterinary Pathology
ISSN 1983-0246

Meningioma orbital em um cão: relato de caso

Larissa O. Livramento[1], Lívia G. S. Valente[2], Silvana F. Rodrigues[2], Angélica L. Sheid[2], Marcela B. S. Teixeira[1]*

[1]Laboratório de Patologia Animal, Hospital Veterinário Unibave, Centro Universitário Barriga Verde, Orleans, SC, Brasil.
[2]Hospital Veterinário Unibave, Centro Universitário Barriga Verde, Orleans, SC, Brasil.
***Autor de correspondência:** marcelabruggemann@gmail.com

Introdução: Os tumores intracranianos primários mais comuns em cães incluem os astrocitomas, ependimomas, meningiomas, tumores do plexo coroide, neuroblastomas e oligodendrogliomas. O meningioma orbital é considerado uma neoplasia rara, originando-se nas meninges do nervo óptico, com possível extensão para os tecidos adjacentes da órbita. O reconhecimento clínico e histopatológico precoce é fundamental para o diagnóstico preciso, definição da conduta terapêutica e estabelecimento do prognóstico. **Relato do caso:** Foi atendida uma cadela, sem raça definida, castrada, com 10 anos de idade, apresentando protrusão do globo ocular e glaucoma há aproximadamente três meses. Diante do quadro, foi realizada enucleação ocular para remoção de uma massa orbitária. O material coletado foi encaminhado ao Laboratório de Patologia Animal da Unibave para análise histopatológica. **Resultados**: na avaliação macroscópica, observou-se caudal ao globo ocular e envolvendo o nervo óptico, um nódulo multilobulado medindo 2,0 x 2,4 x 2,5 cm de consistência firme. Ao corte, era multilobulado, brancacento, granular e bem delimitado. Não foram observadas alterações em globo ocular. Na avaliação histopatológica, havia uma proliferação neoplásica organizada em feixes, formando na maioria das vezes espirais. As células eram grandes com citoplasma eosinofílico vítreo abundante, e frequentemente vistas em cordões ou agregados interconectados. Com núcleo arredondado a oval, com cromatina densa e nucléolos únicos a duplos. Havia anisocariose e anisocitose moderadas, com contagem mitótica igual a zero em 2,37mm². Observam-se áreas de necrose multifocais discretas e hemorragia focal discreta. Esses achados corroborando com o diagnóstico de meningioma orbital. A protrusão ocular associada ao glaucoma pode decorrer do efeito expansivo da massa neoplásica sobre o nervo óptico e as estruturas intraorbitárias. Os meningiomas orbitais são raramente descritos em cães e representam um desafio diagnóstico, especialmente quando a manifestação clínica se restringe à protrusão ocular e sinais compatíveis com glaucoma. No presente caso, os achados histológicos foram compatíveis com meningioma, destacando o padrão de organização em espiras e a baixa atividade mitótica. O diagnóstico diferencial inclui outras neoplasias orbitárias, como linfomas e sarcomas, sendo a análise histopatológica essencial para confirmação. A enucleação, quando possível, é a principal abordagem terapêutica, e o prognóstico depende da extensão tumoral e do grau de envolvimento neurológico. **Conclusões:** O caso evidencia a importância da análise histopatológica para o diagnóstico preciso de massas orbitárias em cães. A enucleação seguida de exame histopatológico foi essencial para a conduta clínica e definição do prognóstico.

Palavras-chave: enucleação, glaucoma, neoplasia ocular.

Anais do 8º Congresso de Patologia Veterinária (CPV), XXII Encontro Nacional de Patologia Veterinária (ENAPAVE), XVI Simpósio Brasileiro da Davis-Thompson Foundation, VII Encontro Internacional de Saúde Animal e Prevenção (ENISAP) e I Simpósio de Sanidade Animal do CRMV-MT
9 a 12 de setembro de 2025 – Cuiabá, Mato Grosso, Brasil
Braz J Vet Pathol, 2025, vol. 18, Supl. 1

BJVP
Brazilian Journal of Veterinary Pathology
ISSN 1983-0246

Imunossupressão por *Hepatozoon canis* como fator desencadeante da Sarna Demodécica: relato de caso

Maryana A. A. A. Costa[1], Maysa L. Orsi[1*]

[1]Faculdade de Ensino Superior Santa Barbara (FAESB), Departamento de Serviços Veterinário, Tatuí, SP, Brasil.
***Autor de correspondência:** may-orsi@hotmail.com

Introdução: As doenças de pele, também conhecidas como dermatopatias, são alterações patológicas que geram acometimentos de tecidos epiteliais e sinais clínicos inespecíficos como prurido, descamação, alopecia e secreções purulentas, podendo ser facilmente confundidos com outras afecções, necessitando de exames complementares que auxiliem em um diagnóstico mais preciso. Diante disso, manifestações clínicas geradas pela Sarna Demodécica, são principalmente observadas quando o animal se encontra em estado de imunossupressão, visto que a patogênese envolve queda de imunidade do hospedeiro e consequentemente multiplicação descontrolada dos ácaros. O presente relato busca descrever o caso de um paciente acometido por *Hepatozoon canis* associado a Sarna Demodécica como manifestação secundária. **Relato do caso:** Um cão, macho, adulto, sem raça definida, resgatado pelo Centro de Controle de Zoonoses, apresentava no exame físico apatia, pele alopécica, fria ao toque, friável, úlceras extensas multifocais, diarreia severa, hipotermia, apresentava-se em decúbito lateral e ausência de reflexos. Diante da gravidade do caso e do prognóstico desfavorável, foi realizada a eutanásia e encaminhado para o exame de necropsia para confirmar ou descartar às suspeitas de sarna ou leishmaniose. O paciente apresentava escore de condição corporal 2/9, mais de 70% do corpo com rarefação pilosa a ausência de pelos, acompanhada de acentuada quantidade de erosões e ulcerações cutâneas multifocais. Fragmentos de tecido epitelial, baço, medula óssea, entre outros órgãos, foram coletados e fixados em formol 10% tamponado e posteriormente encaminhados para o processamento histológico e análise. **Resultados**: A análise histológica dos fragmentos do baço e medula óssea revelaram moderada quantidade de merontes contendo numerosos micromerozoítos alongados, núcleos basofílicos e contornados por um halo não corado compatível com *H. canis*. Na derme superficial havia acentuada quantidade de parasitas intrafoliculares, desde o infundíbulo até o bulbo, compatíveis com *Demodex canis* ocasionando na dilatação folicular moderada a acentuada, necrose da epiderme e dermatite linfoplasmocitária acentuada difusa. **Conclusões:** A infecção por *Hepatozoon canis* ocasionou um quadro de imunossupressão e comprometimento sistêmico, favorecendo infecções secundárias como a provocada por *Demodex canis*, resultando em dermatite severa, muitas vezes confundida com outras dermatoses, como a leishmaniose cutânea. Esse relato demonstra a importância de exames complementares, como a histologia, em casos de difícil diagnóstico como as dermatites graves associadas a lesões sistêmicas, permitindo a compreensão da interação entre os agentes envolvidos e evitando diagnósticos e tratamentos inadequados.

Palavras-chave: *Demodex canis*, hepatozoonose canina, histopatologia, infecções secundárias, necropsia

Anais do 8º Congresso de Patologia Veterinária (CPV), XXII Encontro Nacional de Patologia Veterinária (ENAPAVE), XVI Simpósio Brasileiro da Davis-Thompson Foundation, VII Encontro Internacional de Saúde Animal e Prevenção (ENISAP) e I Simpósio de Sanidade Animal do CRMV-MT
9 a 12 de setembro de 2025 – Cuiabá, Mato Grosso, Brasil
Braz J Vet Pathol, 2025, vol. 18, Supl. 1

BJVP
Brazilian Journal of Veterinary Pathology
ISSN 1983-0246

Dermatite nodular granulomatosa em felino com leishmaniose

Maria L. A. Q. de Almeida[1], Emilia E. R. P. Arcanjo[4], Isabelle S. dos Santos[2], Maria E. da R. Almeida[3], Vanessa V. G. da Silva[1], Roberio G. Olinda[4]*.

[1]Centro Universitário de João Pessoa (UNIPÊ), João Pessoa, PB, Brasil.
[2]UNIESP Centro Universitário, João Pessoa, PB, Brasil.
[3]Universidade de Fortaleza (UNIFOR), Fortaleza, CE, Brasil.
[4]Vet Life Diagnósticos, João Pessoa, PB, Brasil.
***Autor de correspondência:** rgomesolinda@gmail.com

Introdução: A leishmaniose em felinos é uma zoonose emergente causada por protozoários do gênero *Leishmania* sp., sendo *a Leishmania infantum* a espécie mais frequentemente envolvida. Embora os gatos sejam considerados hospedeiros menos susceptíveis do que os cães, casos de infecção têm sido cada vez mais relatados, especialmente em áreas endêmicas. O objetivo deste trabalho é relatar os achados clínicos e patológicos de uma dermatite nodular granulomatosa associada a infecção por *Leishmania* em um felino. **Relato do caso:** Um felino, macho, sem raça definida, castrado, com aproximadamente 2 anos de idade e positivo para FIV e FeLV, foi resgatado das ruas, porém não mantinha acesso ao ambiente externo. A principal queixa clínica incluía presença de lesões nodulares cutâneas, hiporexia e dificuldade respiratória, sinais clínicos que apresentaram melhora após o tratamento com corticoide. Foi realizada a citologia e, em seguida, uma biópsia incisional da lesão cutânea na pina. O fragmento coletado foi fixado em solução de formol tamponado a 10% e processado e corado pela técnica histológica de rotina (H.E). **Resultados:** Na macroscopia foi visto múltiplos nódulos, alopécicos e não ulcerados em ambas as pinas, medindo entre 0,5 a 1,2 cm de diâmetro. Na superfície de corte eram homogêneos e branco-amarelados. O exame citológico das lesões cutâneas revelou numerosos organismos redondos ou ovais com núcleo basofílico e cinetoplasto próximo ao núcleo, compatíveis com amastigotas de *Leishmania* sp. As formas amastigotas foram visualizadas tanto livres quanto no citoplasma de macrófagos. Na histopatologia foi observado na derme superficial e profunda marcada e difusa inflamação, que dissecava as fibras de colágeno. O infiltrado inflamatório era constituído por numerosos macrófagos, mastócitos, e raros plasmócitos, linfócitos e ocasionais neutrófilos, distribuídos em arranjo nodular a difuso. O citoplasma dos macrófagos estava repleto de organismos basofílicos, medindo de 2 a 4 µm de diâmetro, variando de redondos a ovais e, às vezes, circundados por um halo claro. Essas estruturas também foram visualizadas livres no interstício, isoladas ou formando aglomerados, e eram morfologicamente compatíveis com formas parasitárias de amastigotas de *Leishmania* sp. Ademais na epiderme havia moderada hiperceratose ortoceratótica. Os achados foram compatíveis com dermatite nodular granulomatosa associado a amastigotas de *Leishmania* sp. **Conclusões:** Este caso destaca a importância da inclusão da leishmaniose no diagnóstico diferencial de lesões cutâneas nodulares, especialmente em gatos imunossuprimidos, diagnosticados com retroviroses e provenientes de áreas endêmicas.

Palavras-chave: dermatopatologia, *Leishmania*, retrovirose, zoonose.

Anais do 8º Congresso de Patologia Veterinária (CPV), XXII Encontro Nacional de Patologia Veterinária (ENAPAVE), XVI Simpósio Brasileiro da Davis-Thompson Foundation, VII Encontro Internacional de Saúde Animal e Prevenção (ENISAP) e I Simpósio de Sanidade Animal do CRMV-MT
9 a 12 de setembro de 2025 – Cuiabá, Mato Grosso, Brasil
Braz J Vet Pathol, 2025, vol. 18, Supl. 1

BJVP
Brazilian Journal of Veterinary Pathology
ISSN 1983-0246

Principais alterações encontradas em necropsias de cães com histórico de ataques caninos em Bambuí- MG

Thalia S. De F. Alves[1], Karen A. M. Santos[1], Michelle de P. Gabardo[1*]

[1]Laboratório de Patologia do Centro Clínico Veterinário, Instituto Federal de Minas Gerais, Bambuí, MG, Brasil.
***Autor de correspondência:** michelle.gabardo@ifmg.edu.br

Introdução: Com o aumento do número de famílias com animais de estimação, é cada vez mais frequente as interações entre os animais, principalmente cães, em hotelzinho e creches. Essa convivência pode acentuar o comportamento territorialista dos cães, gerando estresse e brigas. Em cães de ruas e de abrigos, a formação de matilha também acentua esses comportamentos. Objetiva-se com isso descrever os principais achados macroscópicos em cães atacados por outros cães, encaminhados para o Laboratório de Patologia do IFMG - Campus Bambuí. **Relato do caso:** Foram analisados quatro cães de pequeno a médio porte, de diferentes idades, raças, sexos, com histórico de mortes sem explicação em hotelzinho ou por provável ataque de outros cães. As necrópsias foram realizadas no período de 2024 e 2025, e os achados mais frequentes foram registrados. **Resultados**: No exame externo, todos os animais apresentaram escoriações e hematomas de tamanhos variados, sendo pouco frequente lesões cutâneas perfurantes. No subcutâneo e musculatura, observou-se, nos quatro casos, extensas áreas de hemorragia, edema e laceração, tanto em locais com lesões aparentes como em locais sem lesões de pele. As regiões do corpo mais acometidas foram pescoço, tórax, dorso próximo aos membros posteriores e inguinal. Em um animal, havia um orifício na musculatura inguinal com bordas hemorrágicas e protrusão de alça intestinal para o subcutâneo, caracterizando hérnia adquirida. Na cavidade torácica, os quatro animais apresentaram lacerações e hemorragias nas musculaturas intercostais; em três deles, houve fraturas de costelas. Também, em três cães, observou-se laceração pulmonar no mesmo lado das lesões torácicas. Tanto na cavidade torácica e abdominal foi identificada a presença de hemorragia e coágulos de diferentes intensidades. Dois animais apresentaram na serosa gástrica e intestinal áreas de hemorragia medindo cerca de 5 cm, em segmentos próximos das lesões de subcutâneo. **Conclusões:** As alterações cutâneas, de musculatura e óssea foram frequentes, reforçando o caráter traumático. É importante ressaltar que as lesões externas foram de menor intensidade quando comparadas às internas, que tiveram maior grau de severidade. As lesões serem múltiplas, extensas e profundas, atingindo os órgãos, podem estar associadas ao fato de os cães analisados serem de pequeno e médio porte, ou como no caso de um animal do estudo que foi atacado por múltiplos cães. Com isso, em casos de morte de animais, em companhia de outros, sem motivo aparente é importante ter ataque de outros cães como causa diferencial devido ao grau de gravidade das lesões decorrentes das mordidas.

Palavras-chave: eventração, guarda responsável, laceração, necropsia, trauma.

Anais do 8º Congresso de Patologia Veterinária (CPV), XXII Encontro Nacional de Patologia Veterinária (ENAPAVE), XVI Simpósio Brasileiro da Davis-Thompson Foundation, VII Encontro Internacional de Saúde Animal e Prevenção (ENISAP) e I Simpósio de Sanidade Animal do CRMV-MT
9 a 12 de setembro de 2025 – Cuiabá, Mato Grosso, Brasil
Braz J Vet Pathol, 2025, vol. 18, Supl. 1

BJVP
Brazilian Journal of Veterinary Pathology
ISSN 1983-0246

Meningoencefalite necrosante canina em Fila Brasileiro

João P. da S. Cavasani[1], Ícaro G. dos Santos[1], Larissa Sabino[1], Nataliê Ecker[1], Fabrício A. Gomes[2], Jessica N. da Silva[1], Fernando H. Furlan[1], Edson M. Colodel[1].

[1]Laboratório de Patologia Veterinária (LPV), HOVET, UFMT, Cuiabá, MT, Brasil.
[2]Centro de Diagnóstico Veterinário (CDV), IFRO, Colorado do Oeste, RO. Brasil.
***Autor de correspondência:** joaocavasani@gmail.com

Introdução: A meningoencefalite necrosante canina (MNC) é uma doença não infecciosa, aguda e fatal. É mais relatada em cães de raças pequenas, especialmente o Pug, o que levou à designação nosológica de "encefalite do cão Pug". Este trabalho tem como objetivo descrever o diagnóstico morfológico de um caso de MNC em um Fila Brasileiro. **Relato do caso:** Uma cadela, Fila Brasileiro, com 8 meses de idade, apresentou quadro clínico progressivo em evolução de 25 dias, caracterizado por andar cambaleante, relutância para urinar e defecar, paralisia dos membros posteriores, convulsões e decúbito permanente. Exames de imagem, incluindo radiografias, tomografia computadorizada e mielografia, não revelaram alterações morfológicas significativas. Testes moleculares para *Ehrlichia* spp., *Babesia* spp., *Anaplasma* spp. e *Leishmania* spp., bem como o imunocromatográficos para o vírus da cinomose, resultaram negativos. Diante da gravidade clínica, optou-se pela eutanásia humanitária. A necropsia foi realizada no Laboratório de Patologia Veterinária da UFMT, onde fragmentos de órgãos e vísceras foram coletados em formalina tamponada a 10%, processados por técnicas histológicas convencionais e analisados em microscopia óptica. **Resultados**: Não foram observadas alterações macroscópicas significativas. Seções transversais do sistema nervoso central revelaram lesões de intensidade variável, caracterizadas por áreas de necrose e reação inflamatória linfoplasmohistiocítica, distribuídas de forma aleatória, assimétrica e segmentar. As áreas de malácia, definidas por desorganização, vacuolização e cavitação do neurópilo, associadas a células com citoplasma espumoso, variaram em intensidade: leve na medula espinhal lombar, moderada no tálamo e na medula oblonga, e severa na medula espinhal cervical e torácica, cerebelo e córtices frontal, parietal e occipital. As células inflamatórias infiltravam as áreas de malácia e invadiam os espaços perivasculares, de Virchow-Robin, formando manguitos com até 20 camadas celulares. A intensidade variava de leve em medula oblonga e lombar, moderada em córtex frontal, tálamo e cerebelo e severa em córtices parietal e occipital, medula cervical e torácica. Em todas as regiões avaliadas, observou-se necrose neuronal difusa, neuronofagia, astrogliose com geministócitos alguns binucleados, e infiltração meníngea mononuclear, com intensidade de leve a acentuada. O endotélio vascular apresentava tumefação e leucocitoestase era frequentemente observada. **Conclusões**: A ausência de evidências de causas infecciosas, aliada ao padrão morfológico descrito, possibilita o diagnóstico de MNC neste Fila Brasileiro. Trata-se de uma enfermidade incomum em raças de cães de médio e grande porte. Embora existam hipóteses sobre uma possível origem autoimune, a etiologia da MNC permanece incerta.

Palavras-chave: malácia, meningoencefalite do Pug, neuropatologia.

Agência financiadora: CAPES, CNPq, FAPEMAT.

Anais do 8º Congresso de Patologia Veterinária (CPV), XXII Encontro Nacional de Patologia Veterinária (ENAPAVE), XVI Simpósio Brasileiro da Davis-Thompson Foundation, VII Encontro Internacional de Saúde Animal e Prevenção (ENISAP) e I Simpósio de Sanidade Animal do CRMV-MT
9 a 12 de setembro de 2025 – Cuiabá, Mato Grosso, Brasil
Braz J Vet Pathol, 2025, vol. 18, Supl. 1

BJVP
Brazilian Journal of Veterinary Pathology
ISSN 1983-0246

Linfoma cutâneo não-epiteliotrópico associado a sítio de fratura em um felino

Maria L. A. Q. de Almeida[1], Lays dos S. Freitas[2], Gabriela N. de Toledo[2], Enio C. de Almeida[2], Isabelle S. dos Santos[3], Maria E. R. Almeida[4], Vanessa V. G. da Silva[1], Roberio G. Olinda[5]*.

[1]Centro Universitário de João Pessoa (UNIPÊ), João Pessoa, PB, Brasil.
[2]Sou Vet Hospital Veterinário, João Pessoa, PB, Brasil.
[3]UNIESP Centro Universitário, João Pessoa, PB, Brasil.
[4]Universidade de Fortaleza (UNIFOR), Fortaleza, CE, Brasil.
[5]Vet Life Diagnósticos, João Pessoa, PB, Brasil.
***Autor de correspondência**: rgomesolinda@gmail.com

Introdução: O linfoma cutâneo não-epiteliotrópico em felinos é um neoplasma maligna rara, com o fenótipo de linfócitos T que infiltram a derme e/ou hipoderme sem apresentar tropismo pelas células epiteliais da pele. O objetivo deste trabalho é relatar a ocorrência de um caso de linfoma não-epiteliotrópico relacionado a um sítio de uma fratura de coluna prévia e implante metálico em um felino jovem. **Relato do caso:** Um felino, fêmea, PCB, de 3 anos de idade havia feito uma osteossíntese em coluna, e após três meses apresentou um aumento de volume próximo ao sítio cirúrgico, em que foi realizado citologia e biópsia incisional, posteriormente o fragmento de pele foi fixado em formol 10% tamponado e processado por técnica histológica de rotina (H.E). **Resultados**: No exame citológico, a população celular caracterizava-se por proliferação de padrão monomórfico, constituída por células grandes, com núcleos arredondados e de cromatina vesicular, nucléolos evidentes, múltiplos e periféricos, citoplasma escasso e levemente basofílico, sugerindo o diagnóstico de linfoma cutâneo. Logo após, foi analisado o fragmento de pele medindo 1,5 x 0,7 cm, obtido por punch do nódulo localizado na região dorsal da pelve. Macroscopicamente, o fragmento tinha contornos irregulares, coloração pardo-esbranquiçada e consistência firme. Ao exame histológico, observou-se uma proliferação neoplásica não encapsulada, composta por células redondas de médio a grande, que infiltravam difusamente a derme e o tecido subcutâneo. Essas células apresentavam citoplasma escasso e núcleos redondos a ovais, com cromatina frouxa e nucléolos múltiplos e evidentes. Não foram identificados sinais de epiteliotropismo. A atividade mitótica foi elevada, com até 15 figuras mitóticas por campo de grande aumento (objetiva de 40x, área de 2,33 cm²). Os achados histopatológicos foram compatíveis com linfoma cutâneo não-epiteliotrópico de grandes células. **Conclusões:** Este relato descreve um caso raro de linfoma cutâneo não-epiteliotrópico associado a um sítio de fratura em um felino. Até o momento, apenas um caso semelhante foi previamente documentado na literatura veterinária, o que destaca a singularidade deste achado e a necessidade de estudos adicionais para elucidar a possível relação entre o desenvolvimento de linfomas e locais previamente submetidos a trauma na presença de implantes cirúrgicos.

Palavras-chave: cirurgia ortopédica, dermatopatologia, histopatologia, neoplasia linfóide.

Anais do 8º Congresso de Patologia Veterinária (CPV), XXII Encontro Nacional de Patologia Veterinária (ENAPAVE), XVI Simpósio Brasileiro da Davis-Thompson Foundation, VII Encontro Internacional de Saúde Animal e Prevenção (ENISAP) e I Simpósio de Sanidade Animal do CRMV-MT
9 a 12 de setembro de 2025 – Cuiabá, Mato Grosso, Brasil
Braz J Vet Pathol, 2025, vol. 18, Supl. 1

BJVP
Brazilian Journal of Veterinary Pathology
ISSN 1983-0246

Úlcera perfurada duodenal associada a adenocarcinoma pancreático em felino: relato de caso

Luca F. B. da Silva[1*], Naélia O. Lima[1], Mariana S. Guimarães[1], Daniela L. Rodrigues[1], João V. S. Frota[1], Letícia de O. Sousa[1], Suane S. A. dos Santos[1], Jefferson da S. Ferreira[1]

[1]Universidade Estadual do Ceará, Fortaleza, CE, Brasil.
***Autor de correspondência:** lcbarretooo@gmail.com

Introdução: Os adenocarcinomas do pâncreas exócrino são incomuns nas espécies domésticas, porém são mais frequentes em cães e gatos. São neoplasias com comportamento infiltrativo e metastático, sendo muitas vezes descritos como nódulos únicos ou massas pouco circunscritas, de consistência friável variável e cor variável de acinzentado a amarelado. Na neoplasia pode se estender para as adjacências do nódulo, inclusive a omento e duodeno. Este trabalho tem como objetivo relatar achados anatomopatológicos de um caso de adenocarcinoma pancreático causando ulceração e perfuração de duodeno em felino. **Relato do caso:** Um felino, SRD, macho de 7 anos deu entrada em clínica particular com queixa por parte do tutor de perda de apetite que em pouco tempo evoluiu para óbito e foi encaminhado para necrópsia. **Resultados**: No exame externo do animal, observou-se escore de condição corporal 6 (1-9) e mucosas discretamente ictéricas. Em cavidade abdominal foi detectado conteúdo pastoso amarronzado, omento avermelhado e difusamente espessado, envolvendo estômago, duodeno e pâncreas, o qual apresentava um nódulo, medindo aproximadamente 2 cm de diâmetro, circundado por tecido granular amarelado (fibrina) que se adere ao duodeno, formando fístula transmural. Ao corte, estômago e duodeno exibem discreta quantidade de conteúdo pastoso amarronzado semelhante ao detectado em cavidade abdominal. A mucosa duodenal adjacente à perfuração exibe acentuado edema e no restante do trato digestório, observa-se discreta quantidade de conteúdo fecal pastoso. O fígado apresentava, em lobo lateral esquerdo, nódulo amarelado, medindo 1,5 cm de diâmetro, compatível com metástase. Em exame citológico da neoplasia, coletado por escarificação da superfície corte, foram detectadas células epiteliais individualizadas e formando arranjos coesos acinares ou sólido. As células têm alta relação núcleo/citoplasma com moderado anisocariose e anisocitose. Em análise histopatológica, foi observada neoformação carcinomatosa tanto em fígado, quanto pâncreas, formando túbulos e papilas, sustentadas por discreto estroma fibrovascular. As células neoplásicas apresentam núcleos com forte evidência nucleolar e cromatina descondensada e irregular, com citoplasma de poligonal a cúbico. Ainda, havia 3 de figuras de mitose em área de 1,59mm². Entremeando a população neoplásica, há acentuada necrose com deposição de fibrina e em vasos adjacentes, como também embolia neoplásica carcinomatosa. Com base nos achados, foi possível chegar ao diagnóstico de adenocarcinoma pancreático associado a úlcera perfurada, e peritonite. **Conclusões:** Os adenocarcinomas pancreáticos exibem comportamento maligno e infiltrativo, capaz de destruir tecidos adjacentes e, inclusive, perfurar alça intestinal levando à peritonite e choque séptico por extravasamento de conteúdo intestinal.

Palavras-chave: choque séptico, metástase, necropsia, neoplasia, peritonite.

Anais do 8º Congresso de Patologia Veterinária (CPV), XXII Encontro Nacional de Patologia Veterinária (ENAPAVE), XVI Simpósio Brasileiro da Davis-Thompson Foundation, VII Encontro Internacional de Saúde Animal e Prevenção (ENISAP) e I Simpósio de Sanidade Animal do CRMV-MT
9 a 12 de setembro de 2025 – Cuiabá, Mato Grosso, Brasil
Braz J Vet Pathol, 2025, vol. 18, Supl. 1

BJVP
Brazilian Journal of Veterinary Pathology
ISSN 1983-0246

Mielite necrótica e meningite em canino com leishmaniose visceral

Luana D. do Nascimento[1], João P. S. da Cavasani[1], Valeria Dutra[2], Ana R. M. Araújo[2], Luciano Nakazato[2], Marlon Ribeiro[3], Fernando H. Furlan[1*]

[1]Laboratório de Patologia Veterinária, Universidade Federal de Mato Grosso, Cuiabá, MT, Brasil.
[2]Laboratório de Microbiologia Veterinária, Universidade Federal de Mato Grosso, Cuiabá, MT, Brasil.
[3]Universidade de Cuiabá, Cuiabá, MT, Brasil.
***Autor de correspondência:** fernando.furlan@ufmt.br

Introdução: A leishmaniose visceral é uma doença crônica e zoonótica causada por protozoários intracelulares do gênero *Leishmania*, sendo *Leishmania infantum* a espécie responsável pelos casos no Brasil. A transmissão ocorre por meio da picada de fêmeas infectadas do inseto *Lutzomyia longipalpis* e *Lutzomyia cruzi* (mosquito-palha), que, ao se alimentar do sangue de um cão infectado, adquire o parasita e pode transmiti-lo a outros animais e seres humanos. Os cães atuam como importantes reservatórios da doença. Em geral, os protozoários afetam o sistema imunológico, resultando em manifestações clínicas variadas, como emagrecimento progressivo, linfoadenopatia periférica, hepatoesplenomegalia, anemia, lesões cutâneas, além de alterações renais e oftálmicas. O comprometimento do sistema nervoso central é menos comum, mas pode ocorrer em cães com leishmaniose visceral. Este trabalho busca relatar um caso de leishmaniose visceral com envolvimento do sistema nervoso central em um canino. **Relato do caso**: Um canino sem raça definida, fêmea, de oito meses de idade foi encaminhado ao LPV-UFMT para necropsia. Segundo o tutor, o animal morreu após permanecer por sete dias em decúbito lateral com hiperextensão dos membros. **Resultados**: Na necropsia foi observado esplenomegalia moderada e edema pulmonar. Fragmentos dos órgãos foram coletados e fixados em formol 10% tamponado e processados rotineiramente para confecção de lâminas histológicas. Adicionalmente, amostras de todos os órgãos foram coletadas e congeladas para técnicas moleculares complementares. Microscopicamente as principais lesões foram observadas na medula espinal e caracterizaram-se por mielite necrótica mista multifocal a coalescente moderada a acentuada com vasculite necrótica mista multifocal moderada a acentuada e polirradiculoneurite mista multifocal moderada. Adicionalmente, no encéfalo havia meningite linfoplasmocitária leve; no baço notou-se esplenite linfohistiocítica difusa e severa e no fígado havia hepatite necrótica linfohistiocítica multifocal. Tanto em baço como em fígado havia, frequentemente, macrófagos contendo estruturas parasitárias intracitoplasmáticas compatíveis com amastigotas de *Leishmania* sp. Estas estruturas parasitárias não foram observadas em amostras de medula, mesmo após a realização de cortes histológicos seriados. Em amostras de baço e medula, através de PCR, constatou-se amplificação positiva para *Leishmania* sp., por outro lado a imunohistoquímica, realizada em amostras de baço e medula, revelou imunomarcação apenas em baço. **Conclusões:** A leishmaniose visceral não se restringe a manifestações sistêmicas clássicas, mas também pode afetar o sistema nervoso central de cães. As alterações no sistema nervoso central, apesar de severas, podem apresentar ausência de formas amastigotas necessitando de técnicas altamente sensíveis como PCR para confirmação diagnóstica.

Palavras-chave: canino, Leishmaniose, *Leishmania*, sistema nervoso central.

Agência financiadora: CNPq, CAPES, FAPEMAT, PROPESQ-UFMT.

Anais do 8º Congresso de Patologia Veterinária (CPV), XXII Encontro Nacional de Patologia Veterinária (ENAPAVE), XVI Simpósio Brasileiro da Davis-Thompson Foundation, VII Encontro Internacional de Saúde Animal e Prevenção (ENISAP) e I Simpósio de Sanidade Animal do CRMV-MT
9 a 12 de setembro de 2025 – Cuiabá, Mato Grosso, Brasil
Braz J Vet Pathol, 2025, vol. 18, Supl. 1

BJVP
Brazilian Journal of Veterinary Pathology
ISSN 1983-0246

Linfoma intravascular em cão: relato de caso

Diego O. Z. Harnisch[1], Talita M. Martinho [1]*, Anandra K. S. Gomes[1], Bruno F. Gomez[1], Natália T. B. Costa[1], Regiana Casceello[1], Samuel P. de Souza[2], Julieta R. E. de Moraes[1]

[1]Programa de Residência em Área Profissional da Saúde, Departamento de Patologia, Reprodução e Saúde Única, Universidade Estadual Paulista – Faculdade de Ciências Agrárias e Veterinárias (UNESP – FCAV), Jaboticabal, SP, Brasil.
[2]Centro Universitário Barão de Mauá (CUBM), Ribeirão Preto, SP, Brasil.
***Autor de correspondência:** talita.martarello@unesp.br

Introdução: Os linfomas são neoplasias malignas caracterizados pela proliferação de linfócitos. A sua classificação é obtida pela distribuição anatômica, morfologia, aparência celular e imunofenotipagem. Alguns tipos são raros, como o linfoma intravascular, que se caracteriza por uma condição proliferativa de linfócitos neoplásicas no interior de vasos hemolinfáticos, não se limitando aos órgãos hemolinfopoietícos e, também, pela ausência de leucemia. Este trabalho tem como objetivo destacar as principais características anatomopatológicas de um caso de linfoma intravascular de grandes células em um cão. **Relato do caso:** Uma cadela, de 5 anos de idade, sem raça definida, que apresentava múltiplos episódios convulsivos, ataxia e vocalização, com piora do quadro neurológico para tremores, incontinência fecal e urinária, além de parada respiratória, culminando no óbito. Dessa forma, o cadáver do animal foi encaminhado para a realização do exame necroscópico, onde os fragmentos coletados foram fixados em formol 10% tamponado e processados por técnica histológica de rotina para posterior análise histopatológica. **Resultados**: Na análise macroscópica dos órgãos, os parênquimas cardíaco, pulmonar, hepático e renal demonstravam-se acentuadamente vermelho escuros com moderada congestão de vasos sanguíneos. No encéfalo, ambos os hemisférios apresentavam-se difusamente congestos, além de discreta palidez em medula óssea. Na avaliação microscópica, visualizou-se acentuada quantidade de linfócitos atípicos que, individualmente, possuíam citoplasma escasso, núcleo redondo e nucléolo evidente, concentrando-se, principalmente, no interior de vasos sanguíneos da tireoide, pulmão, coração, baço, rins, vesícula urinária, fígado, estômago, intestinos, pâncreas, encéfalo e medula óssea. No baço, a polpa vermelha exibia acentuadamente celular, com parênquima em sua grande maioria composto por linfócitos maduros. O encéfalo, por sua vez, exibia necrose neuronal focal discreta, microgliose difusa moderada, edema vasogênico perineural e perivascular, além de acentuada quantidade de células redondas atípicas compatíveis com linfócitos na luz dos vasos sanguíneos. A *causa mortis* foi dada referente à choque cardiorrespiratório secundário a cardiomiopatia hipertrófica. **Conclusões**: O diagnóstico de linfoma intravascular em animais se baseia na observação de linfócitos neoplásicos na luz de vasos sanguíneos mas não no parênquima dos tecidos, como foi visto no presente caso. A ausência de envolvimento medular (com hematopoiese preservada) e a distribuição estritamente intravascular reforçam o diagnóstico de linfoma em detrimento de um quadro de leucemia.

Palavras-chave: canino, histopatologia, linfócito, neoplasia linfática.

Anais do 8º Congresso de Patologia Veterinária (CPV), XXII Encontro Nacional de Patologia Veterinária (ENAPAVE), XVI Simpósio Brasileiro da Davis-Thompson Foundation, VII Encontro Internacional de Saúde Animal e Prevenção (ENISAP) e I Simpósio de Sanidade Animal do CRMV-MT
9 a 12 de setembro de 2025 – Cuiabá, Mato Grosso, Brasil
Braz J Vet Pathol, 2025, vol. 18, Supl. 1

BJVP
Brazilian Journal of Veterinary Pathology
ISSN 1983-0246

Condrossarcoma mesenquimal extraesquelético em traqueia de cão da raça doberman: relato de caso

Talita M. Martinho[1]*, Anandra K. S. Gomes[1], Bruno F. Gomez[1], Diego de O. Z. Harnisch[1], Natália T. B. Costa[1], Regiana Casceello[1], Laís Alves[2], Julieta R. E. de Moraes[1]

[1]Departamento de Patologia, Reprodução e Saúde Única, Universidade Estadual Paulista – Faculdade de Ciências Agrárias e Veterinárias (UNESP – FCAV), Jaboticabal, SP, Brasil.
[2]Departamento de Clínica e Cirurgia Veterinária – Faculdade de Ciências Agrárias e Veterinárias (UNESP – FCAV), Jaboticabal, SP, Brasil.
***Autor de correspondência:** talita.martarello@unesp.br

Introdução: O condrossarcoma se trata de uma neoplasia maligna na qual as células neoplásicas produzem matriz condroide e fibrilar, podendo apresentar matriz osteoide em casos de ossificação endocondral da cartilagem neoplásica. O mesmo acomete, predominantemente, os ossos longos e pelve, sendo de rara ocorrência em laringe e traqueia. Quando originados em tecidos moles, sem relação esquelética, são denominados condrossarcomas extraesqueléticos e, nestas regiões, representam menos de 1% dos condrossarcomas relatados em cães. A raças caninas mais afetadas são Boxer, Golden Retriever e Pastor Alemão, com idade média variando de 5,9 a 8,7 anos nos cães afetados. O diagnóstico é feito por exames de imagem e confirmado por exame histopatológico, além disso, o tratamento é principalmente cirúrgico e o prognóstico varia conforme a localização e extensão do tumor. Desse modo, o presente relato tem por objetivo descrever os achados histopatológicos de um condrossarcoma extraesquelético em um canino. **Relato do caso:** Um cão, da raça Doberman, de 9 anos, foi encaminhado ao hospital veterinário, com queixa de dificuldade respiratória e, ao exame físico, apresentou aumento de volume em região cervical. O animal foi submetido à cirurgia para retirada da nodulação, onde a mesma, foi encaminhada para exame histopatológico. **Resultados**: À macroscopia, a amostra era mal delimitada, media 12,0 x 10,5 x 8,0 cm, de aspecto irregular, coloração esbranquiçada com áreas róseas e consistência fibroelástica. Ao corte, apresentava parênquima heterogêneo, esbranquiçado com área central marrom avermelhada. Microscopicamente, o tecido era composto por proliferação neoplásica maligna de células mesenquimais, mal delimitada, parcialmente encapsulada, de crescimento expansivo, que formava arranjos multidirecionais com áreas multifocais de diferenciações cartilaginosas, composta por condrócitos moderadamente atípicos. Individualmente, as células apresentavam limites citoplasmáticos indistintos, núcleos ovalados a fusiformes, de cromatina grosseiramente pontilhada e nucléolos evidentes. Anisocariose e anisocitose eram acentuadas, bem como, pleomorfismo, binucleação e cariomegalia discretas, além disso, foram observadas 48 figuras de mitose (2,37mm²). Relacionado ao tumor, havia extensas áreas de formações cartilaginosas, onde os condrócitos neoplásicos apresentavam limites indistintos, com citoplasma abundante e levemente basofílico, com núcleos normocromáticos, onde a anisocariose, pleomorfismo e binucleação eram discretos e apresentavam discretas figuras de mitose. **Conclusões:** Em cães, os casos de condrossarcoma extraesquelético são raros e apresentam características histológicas agressivas, contudo, as taxas de metástases são baixas. A avaliação histológica, aliada à coloração histoquímica de Tricrômico de Masson foi essencial para a realização do diagnóstico.
Palavras-chave: anel traqueal, cartilagem, condrócitos, neoplasia.

Anais do 8º Congresso de Patologia Veterinária (CPV), XXII Encontro Nacional de Patologia Veterinária (ENAPAVE), XVI Simpósio Brasileiro da Davis-Thompson Foundation, VII Encontro Internacional de Saúde Animal e Prevenção (ENISAP) e I Simpósio de Sanidade Animal do CRMV-MT
9 a 12 de setembro de 2025 – Cuiabá, Mato Grosso, Brasil
Braz J Vet Pathol, 2025, vol. 18, Supl. 1

BJVP
Brazilian Journal of Veterinary Pathology
ISSN 1983-0246

Síndrome de Caroli em um filhote canino: relato de caso

Laís E. Pinheiro[1*], Paula N. C. Gonçalves[1], Brenda V. da C. de Jesus[1], Carolina O. Athayde[1], Gabriela Hartmann[1], Luciana Sonne[1]

[1] Setor de Patologia Veterinária, Departamento de Patologia Clínica Veterinária, Universidade Federal do Rio Grande do Sul, Porto Alegre, RS, Brasil.
***Autor de correspondência:** laisescobar16@gmail.com

Introdução: A síndrome de Caroli é uma malformação congênita da placa ductal que ocorre durante o desenvolvimento embrionário do sistema porto-biliar, e resulta em ectasia e ramificação anormais de ductos intra-hepáticos e, se diferencia da doença de Caroli, por apresentar fibrose ductal congênita. Normalmente, regiões da placa ductal sofrem apoptose e as células remanescentes se organizam para dar origem a um ducto biliar individual. Nessa patologia ocorre uma falha no processo de involução. Desta forma, este trabalho tem como objetivo relatar um caso de síndrome de Caroli em um canino. **Relato do caso:** Um canino, macho, filhote, sem raça definida, residente de um abrigo foi encaminhado ao Setor de Patologia Veterinária (SPV-UFRGS) após óbito para exame de necropsia. Não havia informação sobre o histórico clínico. **Resultados**: Ao exame externo, o animal apresentava adequado escore de condição corporal (ECC 3/5), mucosas moderadamente pálidas, além de abdômen acentuadamente distendido e firme. Ao iniciar a abertura da cavidade abdominal, evidenciava-se acentuado aumento de volume difuso do fígado, com aproximadamente de 50% do órgão projetando-se para além do arco costal, com bordos moderadamente abaulados, além de difusa e homogênea coloração laranja. Havia dilatação da vesícula biliar, ducto biliar extra-hepático e acentuada dilatação multifocal a coalescente dos ductos biliares intra-hepáticos que dissecavam o parênquima hepático. O rim estava pálido e com discreta dilatação bilateral da pelve. Na avaliação microscópica do fígado, em coloração hematoxilina-eosina (HE), observou-se acentuada dilatação multifocal das vias biliares formando amplos espaços císticos, associada à discreta microvacuolização intracitoplasmática de hepatócitos. De forma complementar, realizou-se a técnica de coloração histoquímica de Tricrômico de Masson, em cortes histológicos do fígado, a qual evidenciou fibrose multifocal moderada em região periportal e associada aos ductos biliares ectásicos e proliferados. Na cortical dos rins, notou-se acentuada dilatação difusa de túbulos e moderada proliferação de tecido conjuntivo fibroso intersticial, enquanto no interior de túbulos coletores da medular notou-se deposição de multifocal de cilindros granulosos. **Conclusões:** Os achados macroscópicos e microscópicos qualificam-se para o diagnóstico de síndrome de Caroli. Desta forma, este relato contribui para ampliar o reconhecimento desta condição, rara na espécie canina, e reforça a importância de considerá-la como diagnóstico diferencial em casos de alterações hepatobiliares em cães jovens.

Palavras-chave: anomalia hepática, cão, colangiopatia congênita.

Anais do 8º Congresso de Patologia Veterinária (CPV), XXII Encontro Nacional de Patologia Veterinária (ENAPAVE), XVI Simpósio Brasileiro da Davis-Thompson Foundation, VII Encontro Internacional de Saúde Animal e Prevenção (ENISAP) e I Simpósio de Sanidade Animal do CRMV-MT
9 a 12 de setembro de 2025 – Cuiabá, Mato Grosso, Brasil
Braz J Vet Pathol, 2025, vol. 18, Supl. 1

BJVP
Brazilian Journal of Veterinary Pathology
ISSN 1983-0246

Feohifomicose encefálica em cão com coinfecção concomitante por cinomose e erliquiose

Victor M. Nellessen[1*], Jenifer C. B. de Lima[1], Paula S. de O. Gomes[1] Flávia H. P. Silva[1], Ulisses de P. Pereira[2], Giovana W. Di Santis[1], Selwyn A. Headley[1]

[1]Laboratório de Patologia Animal do Departamento de Medicina Veterinária Preventiva, Universidade Estadual de Londrina, Londrina, PR, Brasil
[2]Departamento de Medicina Veterinária Preventiva, Universidade Estadual de Londrina (UEL), Londrina, PR, Brasil
***Autor de correspondência:** victor.macedo.nellessen@uel.br

Introdução: As feohifomicoses são micoses causadas por fungos dematiáceos, que possuem melanina na sua parede celular. Essa melanina confere proteção contra a resposta imune do hospedeiro, o que contribui para o comportamento oportunista desses agentes. Embora incomum em cães, a feohifomicose pode acometer o sistema nervoso central (SNC), principalmente em animais imunossuprimidos. Este relato descreve a infecção simultânea de feohifomicose encefálica em cão com diagnostico molecular de cinomose e erliquiose. **Relato do caso:** Um cão, fêmea, sem raça definida, de 7 anos de idade, com PCR positivo para *Ehrlichia canis* e vírus da cinomose em julho de 2024. O animal estava em tratamento domiciliar, mas apresentou piora clínica, com apatia, anorexia, sinais neurológicos, incluindo andar em círculos e foi encaminhado para eutanásia em agosto de 2024 e para autópsia. **Resultados:** Os principais achados macroscópicos incluíram: encefalomalácia focalmente extensa em lobo occipital e focal moderada em cerebelo; hidroperitônio; edema e hemorragia pulmonar multifocal; necrose medular renal; degeneração hepática com fibrose; hidropericárdio; esplenomegalia com hiperplasia de polpa vermelha. Microscopicamente, observou-se encefalite piogranulomatosa necrozante multifocal a coalescente, associada a hifas fúngicas dematiáceas intralesionais. **Conclusões:** A presença de hifas pigmentadas no SNC é altamente sugestiva de uma infecção por fungos dematiáceos, resultando no diagnóstico de feohifomicose encefálica. Neste caso, a infecção fúngica foi considerada oportunista, em decorrência da imunossupressão causada pela cinomose e erliquiose. Com isso, o relato reforça a importância do diagnóstico precoce e da abordagem integrada em casos com sinais neurológicos associados à imunossupressão.

Palavras-chave: encefalite, encefalomalacia, fungos dematiéticos, infecção oportunistas.

Agência financiadora: CNPq, CAPES, Fundação Araucária

Anais do 8º Congresso de Patologia Veterinária (CPV), XXII Encontro Nacional de Patologia Veterinária (ENAPAVE), XVI Simpósio Brasileiro da Davis-Thompson Foundation, VII Encontro Internacional de Saúde Animal e Prevenção (ENISAP) e I Simpósio de Sanidade Animal do CRMV-MT
9 a 12 de setembro de 2025 – Cuiabá, Mato Grosso, Brasil
Braz J Vet Pathol, 2025, vol. 18, Supl. 1

BJVP
Brazilian Journal of Veterinary Pathology
ISSN 1983-0246

Neoplasia intracraniana primária em cão: relato de caso

Natália T. B. Costa[1*], Anandra K. S. Gomes[1] Eduarda C. Molinaro[1], Diego de O. Z. Harnisch[1], Felipe R. Navarro[2], Annelise C. Camplesi[2], Hudimila D. M. de Souza[3], Julieta R. E. de Moraes[1]

[1]Programa de Residência em Área Profissional da Saúde, Departamento de Patologia, Reprodução e Saúde Única, Universidade Estadual Paulista – Faculdade de Ciências Agrárias e Veterinárias (UNESP – FCAV), Jaboticabal, SP, Brasil.
[2]Laboratório de toxicologia clínica veterinária (TOXIVET), departamento de clínica e cirurgia veterinária, Faculdade de Ciências Agrárias e Veterinárias, Jaboticabal, SP, Brasil.
[3]Departamento de Clínica e Cirurgia Veterinária, Faculdade de Ciências Agrárias e Veterinárias, Universidade Estadual Paulista (UNESP), Jaboticabal, São Paulo, Brasil.
***Autor de correspondência:** natalia.tb.costa@unesp.br

Introdução: As neoplasias intracranianas primárias em cães representam uma causa relevante de sinais neurológicos progressivos. Dentre essas, o meningioma é um dos mais frequentes, sendo originado das células das meninges. Apesar de apresentar, na maioria das vezes, crescimento lento e comportamento benigno, pode causar sinais clínicos graves em decorrência da compressão e deslocamento do parênquima encefálico. Além disso, sua classificação e graduação são desafiadoras, pois muitos meningiomas caninos apresentam mais de um subtipo histológico, o que dificulta a padronização diagnóstica e prognóstica. **Relato do caso:** Um cão macho, da raça Rottweiler, com 9 anos de idade, atendido em janeiro de 2025, com histórico de crises convulsivas iniciadas em outubro de 2024. O quadro evoluiu com aumento na frequência das convulsões e sinais neurológicos progressivos compatíveis com disfunção cerebral, como head pressing, andar em círculos, desorientação e deambulação compulsiva. Foram observados ainda hiporexia, sialorreia, hematoquezia, movimentos repetitivos da cabeça e dificuldade de locomoção. A ausência de resposta terapêutica e a progressão dos sinais clínicos sustentaram a suspeita de neoplasia encefálica, mesmo sem confirmação por exames de imagem**.** Diante do agravamento neurológico e da perda da qualidade de vida, optou-se por cuidados paliativos e, posteriormente, pela eutanásia, realizada em fevereiro de 2025. **Resultados:** À necropsia, animal em bom estado de conservação e presença de mucosas hipercoradas. Foi observado edema em lúmen traqueal e coração globoso, com hipertrofia ventricular esquerda. Fígado, baço e rins estavam congestos. Macroscopicamente o tumor era externamente inaparente. Ao corte sagital, a massa em encéfalo era irregular, se estendia do bulbo olfatório ao tálamo, com dimensões de 6,0 x 3,5 x 3,0 centímetros, macia, mal delimitada, heterogênea, branca com áreas multifocais rosa claro. Na avaliação microscópica, proliferação neoplásica densamente celular, as células arranjavam-se em manto e ninhos de espirais laminadas com formação de ilhas vasculares em seu interior. Individualmente as células eram redondas a alongadas, possuíam citoplasma escasso e eosinofílico, núcleo hipercromático, cromatina granular e nucléolo fracamente evidente. Anisocariose e anisocitose moderadas, bem como foram observadas 7 figuras de mitose (2,37mm²). Ainda, notou-se edema vasogênico peritumoral, áreas focais de moderada hemorragia associadas a necrose e debris celulares. **Conclusões:** Os achados histopatológicos sustentam o diagnóstico sugestivo de meningioma com comportamento expansivo e compressivo, sendo necessário a imunohistoquímica como ferramenta complementar para confirmação diagnóstica. Embora sejam, em sua maioria, neoplasias de comportamento benigno, suas repercussões clínicas

podem ser graves, como evidenciado pelos sinais neurológicos progressivos apresentados pelo animal.

Palavras-chave: encéfalo, histopatologia, meningioma, necropsia.

Anais do 8º Congresso de Patologia Veterinária (CPV), XXII Encontro Nacional de Patologia Veterinária (ENAPAVE), XVI Simpósio Brasileiro da Davis-Thompson Foundation, VII Encontro Internacional de Saúde Animal e Prevenção (ENISAP) e I Simpósio de Sanidade Animal do CRMV-MT
9 a 12 de setembro de 2025 – Cuiabá, Mato Grosso, Brasil
Braz J Vet Pathol, 2025, vol. 18, Supl. 1

BJVP
Brazilian Journal of Veterinary Pathology
ISSN 1983-0246

Mastocitoma atípico em felino com metástases sistêmicas

Victor M. Nellessen[1], Jenifer C. B. de Lima[1], Flávia H. P. Silva[1], Leonardo J. Perri[2], Marcelo de S. Zanutto[2], Selwyn A. Headley[1]

[1]Laboratório de Patologia Animal do Departamento de Medicina Veterinária Preventiva, Universidade Estadual de Londrina, Londrina, PR, Brasil.
[2]Departamento de Clínicas Veterinárias, Universidade Estadual de Londrina, Londrina, PR, Brasil.
***Autor de correspondência:** victor.macedo.nellessen@uel.br

Introdução: Mastocitomas são neoplasias cutâneas comuns em felinos, geralmente de comportamento benigno. Entretanto, formas atípicas, menos comuns, podem apresentar alto potencial metastático e agressividade sistêmica. Este relato descreve um caso de mastocitoma cutâneo atípico em um gato, com metástases múltiplas e falência de órgãos. **Relato do caso:** Um felino, sem raça definida, macho, de 15 anos de idade, com histórico de emagrecimento progressivo durante cinco meses, apresentou hiporexia, episódios de êmese e diarreia. Evoluiu para decúbito lateral, hipotermia e abdômen abaulado, o cadáver foi submetido a autópsia de rotina. **Resultados:** observou-se um nódulo cutâneo circular, de 3cm de diâmetro, alopécico e eritematoso na região escapular direita. Outras alterações macroscópicas significativas incluem hidroperitônio (250 mL), hepatomegalia com padrão lobular evidente, congestão pulmonar, fibrose esplênica e aumento dos linfonodos submandibular e pré-escapular. Na avaliação histológica foi observado mastocitoma hepático atípico, infiltrativo, com anisocitose moderada, escassas mitoses e pleomorfismo celular, metástase massiva de mastócitos neoplásicos, com destruição do parênquima, hemorragia, colestase e hepatite linfocítica, nefrite intersticial e glomerulonefrite com necrose tubular e medular acentuada. O pulmão continha metástases peribronquiolares, hemorragia e congestão. Linfonodos estavam completamente infiltrados por mastócitos. **Conclusão:** A causa mortis foi atribuída à insuficiência hepática decorrente da infiltração metastática intensa por mastocitoma, associada a insuficiência renal com necrose tubular e medular. A forma atípica observada demonstrou comportamento altamente agressivo, com metástases viscerais e linfonodais. Este caso reforça a importância da avaliação histopatológica de neoplasias cutâneas nos animais domésticos, visto seu potencial prognóstico.

Palavras-chave: insuficiência renal, metástase, neoplasia cutânea, neoplasia felina.

Agência financiadora: CNPq, CAPES, Fundação Araucária.

Anais do 8º Congresso de Patologia Veterinária (CPV), XXII Encontro Nacional de Patologia Veterinária (ENAPAVE), XVI Simpósio Brasileiro da Davis-Thompson Foundation, VII Encontro Internacional de Saúde Animal e Prevenção (ENISAP) e I Simpósio de Sanidade Animal do CRMV-MT
9 a 12 de setembro de 2025 – Cuiabá, Mato Grosso, Brasil
Braz J Vet Pathol, 2025, vol. 18, Supl. 1

BJVP
Brazilian Journal of Veterinary Pathology
ISSN 1983-0246

Melanoma melânico metastático em cão: relato de caso

Natália T. B. Costa[1*], Anandra K. S. Gomes[1], Diego de O. Z. Harnisch[1], Raphael A. L. de Morais[1], Talita M. Martinho[1], Andrigo B. de Nardi[2], Isabella J. Rodrigues[3], Rosemeri de O. Vasconcelos[1]

[1]Programa de Residência em Área Profissional da Saúde, Departamento de Patologia, Reprodução e Saúde Única, Universidade Estadual Paulista – Faculdade de Ciências Agrárias e Veterinárias (UNESP – FCAV), Jaboticabal, SP, Brasil.
[2]Serviço de Oncologia Veterinária (SOV), Hospital Veterinário "Governador Laudo Natel", Departamento de Clínica e Cirurgia Veterinária, UNESP – FCAV, Jaboticabal, SP, Brasil.
[3]Departamento de Clínica e Cirurgia Veterinária (UNESP – FCAV), Jaboticabal, SP, Brasil.
***Autor de correspondência:** natalia.tb.costa@unesp.br

Introdução: O melanoma é uma neoplasia maligna de origem melanocítica, de comportamento agressivo, principalmente em cavidade oral e mucosas, tem prevalência por animais de meia-idade a idosos, sem predileção sexual, com a maior incidência em raças hiperpigmentadas. Seu potencial metastático é elevado, acometendo linfonodos e pulmões. O melanoma melânico caracteriza-se pela presença de melanina em suas células, sendo o diagnóstico confirmado por histopatologia e imunohistoquímica. O prognóstico é desfavorável devido recidivas e metástases, o que se reflete no tempo de sobrevida curto dos animais. **Relato do caso:** Cadela da raça Rottweiler, 9 anos de idade, com histórico de recidiva de melanoma melânico em região cervical, ferida cirúrgica de difícil cicatrização, ausência de resposta à quimioterapia e suspeita radiográfica de metástases pulmonares, dessa forma, foi optado pela eutanásia do animal e encaminhado ao Serviço de Patologia Veterinária (SPV) da FCAV-UNESP para análise necroscópica. **Resultados**: À macroscopia, observou-se ferida cirúrgica aberta em região cervical e mucosas acentuadamente pálidas. Em avaliação in situ da cavidade torácica, observou-se presença de aproximadamente 500 ml de líquido livre sanguinolento, bem como múltiplas massas multinodulares, castanho escuras, fibroelásticas a firmes, aderidas ao pulmão, pleura, mediastino e pericárdio. Ao corte, heterogênea, branca a cinza, drenando discreta quantidade de conteúdo sanguinolento. No coração, observou-se pequenas nodulações, que variavam de 0,1 a 1 cm de, com hipertrofia concêntrica e endocardiose. Tireoides estavam aumentadas e com áreas castanho escuras (macrometástase). Fígado com bordos abaulados (hepatomegalia) Rins e adrenais exibiam massas enegrecidas (macrometástases). Encéfalo com vasos ingurgitados. Microscopicamente, confirmou-se neoplasia maligna de células redondas, epitelioides, com pigmento melânico, alta atividade mitótica (26 figuras de mitose em 2,37 mm²) e necrose. As metástases infiltravam e substituíam o parênquima dos órgãos acometidos (pulmão, coração, adrenais, rins, tireoide e encéfalo). **Conclusões:** Este caso ilustra a agressividade e o amplo comportamento metastático do melanoma melânico em cães, evidenciando sua capacidade de disseminação sistêmica com acometimento pulmonar, cardíaco, renal, adrenal, tireoidiano e encefálico. Ressalta-se a importância da correlação clínico-patológica e da necropsia para confirmação diagnóstica e avaliação da extensão das lesões metastáticas, destacando os desafios terapêuticos frente a essa neoplasia altamente invasiva.

Palavras-chave: neoplasia maligna, necropsia, patologia veterinária.

Anais do 8º Congresso de Patologia Veterinária (CPV), XXII Encontro Nacional de Patologia Veterinária (ENAPAVE), XVI Simpósio Brasileiro da Davis-Thompson Foundation, VII Encontro Internacional de Saúde Animal e Prevenção (ENISAP) e I Simpósio de Sanidade Animal do CRMV-MT
9 a 12 de setembro de 2025 – Cuiabá, Mato Grosso, Brasil
Braz J Vet Pathol, 2025, vol. 18, Supl. 1

BJVP
Brazilian Journal of Veterinary Pathology
ISSN 1983-0246

Carcinoma hepatocelular e colangiocarcinoma em tumor misto em um cão: relato de caso

Vitor P. Laurindo[1], Camila M. Schmidt [1], Ísis I. Reis[1], Luiza C. de Lima [1], Vinicius C. Ferraz[1], Rafaela S. Amaral[1], Ronaldo J. Piccoli[1], Adriano T. Ramos[1*]

[1]Laboratório de Patologia Veterinária, Clínica Veterinária Escola - CVE, Universidade Federal de Santa Catarina, Curitibanos, SC, Brasil.
Autor de correspondência: vitor.prim@gmail.com

Introdução: As neoplasias hepáticas primárias em cães são raras, as quais representam entre 0,6% e 2,6% de todos os neoplasmas nesta espécie. Dentre esses tumores, o carcinoma hepatocelular (HCC) é o mais frequentemente diagnosticado, enquanto carcinomas originados nos ductos biliares (colangiocarcinomas) e formas combinadas (cHCC-CCA) são incomuns, com incidência estimada em apenas 1,8–2,0% dos tumores hepáticos primários caninos. Casos de carcinoma hepatocelular associado a componente colangiocelular mostram-se raros e heterogêneos, sendo classificados em tipos "misto" ou "transicional" conforme a interação histológica entre ambos os componentes tumorais, este trabalho tem como objetivo descrever um relato de caso de cHCC-CCA em um cão, enfatizando aspectos clínicos e patológicos que contribuam para o reconhecimento e diagnóstico precoce dessa neoplasia. **Relato do caso**: Um cão, macho, SRD, 12 anos, apresentava anorexia há três dias, fraqueza em membros pélvicos evoluindo para paralisia, seguida de paralisia dos membros torácicos. O exame de bioquímica sérica mostrou que a concentração de Albumina estava à 1,80 g/dL, FA 639 UI/L e Ureia 66,0 mg/dL. Frente a piora aguda do quadro e ao prognóstico ruim o animal foi eutanasiado e encaminhado para necropsia. **Resultados:** Na macroscopia, o fígado apresentava bordos arredondados, difusamente aumentados e com superfície irregular. Observou-se múltiplas áreas brancacentas de 0,2 até 1,5 cm, consistência macia a firme, ao corte foram observadas áreas císticas, além de áreas com evidência do padrão lobular. No pâncreas, há nodulações multifocais firmes com 4,3, semelhantes às vistas no fígado, enquanto no pulmão, observa-se múltiplos focos de pequenas nodulações brancacentas com 0,5x0,5 cm. Na microscopia, obliterando o parênquima hepático, observou-se grandes áreas formadas por células arranjadas em cordões e túbulos, separados por estroma fibrovascular delicado. As células apresentam pleomorfismo acentuado, variando de redondas à poliédricas, com núcleo basofílicos e eucromáticos, contendo até dois nucléolos evidentes. O citoplasma é amplo e eosinofílico, contendo por vezes, vacúolos de vários tamanhos. Há 18 mitoses em 2,37 mm². No pulmão e no pâncreas foram observados focos das mesmas células neoplásicas descritas anteriormente. **Conclusões:** Diante dos achados de necropsia, o animal foi diagnosticado com cHCC-CCA que, apesar de sua baixa frequência, deve ser incluído no diagnóstico diferencial de lesões hepáticas únicas em pacientes caninos. Os achados de imagem podem simular características de carcinoma hepatocelular puro, o que ressalta a limitação dos métodos pré-operatórios e a necessidade de confirmação histopatológica para um diagnóstico preciso.

Palavras-chave: canino, histopatologia, hepatopatia, neoplasia.

Anais do 8º Congresso de Patologia Veterinária (CPV), XXII Encontro Nacional de Patologia Veterinária (ENAPAVE), XVI Simpósio Brasileiro da Davis-Thompson Foundation, VII Encontro Internacional de Saúde Animal e Prevenção (ENISAP) e I Simpósio de Sanidade Animal do CRMV-MT
9 a 12 de setembro de 2025 – Cuiabá, Mato Grosso, Brasil
Braz J Vet Pathol, 2025, vol. 18, Supl. 1

BJVP
Brazilian Journal of Veterinary Pathology
ISSN 1983-0246

Carcinoma de células escamosas associado à gengivoestomatite plasmocítica felina: relato de dois casos

Maria V. V. G. Nunes[1*], Ana P. Gárate[1], Natalia de C. Gontscharow[1], Carolina S. Ferreira[1], Alícia S. Herrero[1], Artur F. Cagnim[1], Paola Gliksberg[2], Lilian R. M. de Sá[1]

[1]Serviço de Patologia Animal, Faculdade de Medicina Veterinária e Zootecnia, Universidade de São Paulo, SP, Brasil.
[2]Serviço de Odontologia, Faculdade de Medicina Veterinária e Zootecnia, Universidade de São Paulo, SP, Brasil.
***Autor de correspondência:** mariavic56@gmail.com

Introdução: A gengivoestomatite crônica felina (GECF) é uma doença oral imunomediada e inflamatória que possui etiologia multifatorial pouco compreendida, caracterizada por infiltrado linfoplasmocítico rico em plasmócitos na mucosa alveolar e em arco palatoglosso. A inflamação crônica está entre os principais mecanismos subjacentes do processo da carcinogênese oral e os locais de GECF exibem elevado risco para carcinoma de células escamosas (CCE) oral. Há raros relatos da ocorrência concomitante entre essas duas enfermidades no momento do diagnóstico. O objetivo é relatar dois casos de CCE com diagnóstico no mesmo local e associado a GECF, de maneira a destacar a importância da investigação precoce em pacientes felinos com quadros prolongados e refratários ao manejo clínico das GECF. **Relato do caso:** Dois felinos, fêmeas, sem raça definida, de 9 e 10 anos, tiveram fragmentos incisionais de mucosa do arco palatoglosso enviadas para análise histopatológica devido aumento de volume assimétrico na região e diagnóstico clínico de GECF prolongada. **Resultados:** O exame microscópico revelou achados semelhantes em ambos os casos, com proliferações densamente celulares, expansivas e infiltrativas, compostas, principalmente, por plasmócitos e, em menor quantidade, linfócitos, em mucosa e submucosa. Adjacente e entremeadas às células inflamatórias, havia ninhos de células poligonais coesas, de citoplasma amplo, eosinofílico, bem delimitado de atipia moderada, cujo núcleo era oval, vesicular, com nucléolo evidente, redondo e mediano. Os diagnósticos morfológicos foram, em ambos, de CCE associado à GECF difusa. **Conclusões:** Estes são os primeiros relatos no nosso meio de CCE oral associado a GECF prolongada e destaca a importância do diagnóstico em amostras de biópsias de casos de GECF, refratários ou não, que cursam com aumento de volume assimétrico, ou não, no arco palatoglosso.

Palavras-chave: arco palatoglosso, carcinogênese, gengivoestomatite felina, mucosa oral.

Anais do 8º Congresso de Patologia Veterinária (CPV), XXII Encontro Nacional de Patologia Veterinária (ENAPAVE), XVI Simpósio Brasileiro da Davis-Thompson Foundation, VII Encontro Internacional de Saúde Animal e Prevenção (ENISAP) e I Simpósio de Sanidade Animal do CRMV-MT
9 a 12 de setembro de 2025 – Cuiabá, Mato Grosso, Brasil
Braz J Vet Pathol, 2025, vol. 18, Supl. 1

BJVP
Brazilian Journal of Veterinary Pathology
ISSN 1983-0246

Cisto coledocal em felino: relato de caso

Maria V. V. G. Nunes[1*], Alícia S. Herrero[1], Artur F. Cagnim[1], Natalia de C. Gontscharow[1], Carolina S. Ferreira[1], Fernanda C. Colombo[2], Ana P. Gárate[1], Frederico C. Pinto[1]

[1]Serviço de Patologia Animal, Faculdade de Medicina Veterinária e Zootecnia, Universidade de São Paulo, SP, Brasil.
[2]Serviço de Diagnóstico por Imagem, Faculdade de Medicina Veterinária e Zootecnia, Universidade de São Paulo, SP, Brasil.
***Autor de correspondência:** mariavic56@gmail.com

Introdução: Nos felinos, o ducto colédoco, ou ducto biliar comum, une-se ao ducto pancreático principal para liberar as secreções digestivas na papila duodenal. Cistos coledocais são dilatações da parede do ducto colédoco, que podem resultar em sinais clínicos pouco específicos e graves como icterícia, emagrecimento progressivo, vômitos e dor abdominal. Em análise radiográfica e ultrassonográfica, estas lesões podem mimetizar outras lesões inflamatórias ou neoplásicas cavitárias. Raramente, malformações congênitas ou alterações adquiridas de vias biliares, como obstruções, estenoses, inflamações crônicas, neoplasias, traumas ou cirurgias prévias podem causar formação destes cistos coledocais, comprometendo o fluxo secretório biliar. O diagnóstico é determinado pela análise histopatológica da lesão. **Relato do caso:** Uma gata de 8 anos, sem raça definida, apresentou-se ictérica, em decúbito lateral, hipoglicêmica, bradicárdica, hipotensa e hipotérmica. Ultrassonografia abdominal revelou estrutura cavitária, redonda, com paredes espessas (0,35 cm), contendo líquido anecóico com múltiplos focos ecogênicos em suspensão, medindo 7,59 x 6,33 x 6,77 cm, localizada em abdome cranial e médio direitos, clinicamente sugestiva de neoplasia hepática. Observou-se, também, dilatação das vias biliares intra-hepáticas, com diâmetro de até 0,28 cm. Pontos de obstrução não foram vistos no exame de imagem. A citologia do líquido puncionado à partir da lesão cavitária evidenciou restos necróticos de origem indeterminada e inflamação neutrofílica moderada. Em função do prognóstico reservado e do estado crítico do paciente, o tutor optou pela eutanásia. **Resultados:** Na necropsia, observou-se peritonite fibrinohemorrágica moderada, secundária à perfuração de estrutura cavitária, flutuante, arredondada, amarelo-esbranquiçada, localizada em ducto colédoco, com duodeno e pâncreas aderidos a ela. Ao corte, a parede estava espessada (até 0,4 cm), com áreas multifocais a coalescentes hemorrágicas e conteúdo líquido vermelho-amarronzado com grumos, sem evidências de coledocolitíase. Havia discreta hepatomegalia, com acentuação do padrão lobular e colangite purulenta. Microscopicamente, a parede da estrutura cavitária era composta por estroma fibrovascular denso, edemaciado, hemorrágico, com raros feixes de musculatura lisa, infiltrado por neutrófilos, linfócitos e eosinófilos; com lúmen delineado por projeções vilosas de estroma fibrovascular e epitélio não aparente devido à degradação. Constatou-se, ainda, colangiohepatite neutrofílica, crônico-ativa e difusa, fibrose porto-portal severa, associada a pancreatite crônica, difusa e marcante, com fibrose marcante, e enterite crônica, difusa e moderada. **Conclusões:** É imprescindível a realização de necroscopia com avaliação histopatológica de lesões cujo diagnóstico clínico permanece indeterminado até o óbito. Considerando a evidência de pancreatite, enterite e colangiohepatite, um processo inflamatório ascendente, sugestivo de triadite felina, não pode ser descartado.

Palavras-chave: colangite, colangiohepatite, coledocolitíase, ducto biliar comum, icterícia pós-hepática.

Anais do 8º Congresso de Patologia Veterinária (CPV), XXII Encontro Nacional de Patologia Veterinária (ENAPAVE), XVI Simpósio Brasileiro da Davis-Thompson Foundation, VII Encontro Internacional de Saúde Animal e Prevenção (ENISAP) e I Simpósio de Sanidade Animal do CRMV-MT
9 a 12 de setembro de 2025 – Cuiabá, Mato Grosso, Brasil
Braz J Vet Pathol, 2025, vol. 18, Supl. 1

BJVP
Brazilian Journal of Veterinary Pathology
ISSN 1983-0246

Neoplasias mesenquimais do baço em pequenos animais: aspectos anatomopatológicos

Saulo R. F. Gonaçalves[2], Dyeime R. de Souza[1], Jéssica C. M. Bernardi[3], Fábio de S. Mendonça[1], Rebeca M. M. Costa[1], Ester S. C. Xavier[1], Joaquim Evêncio-Neto[1], Francisco de A. L. Souza[1*]

[1]Laboratório de Diagnóstico Animal, Departamento de Morfologia e Fisiologia Animal, Universidade Federal Rural de Pernambuco, Recife, PE, Brasil.
[2]Laboratório de Histopatologia Animal, Hospital Veterinário Universitário, *Campus* Professora Cinobelina Elvas, Universidade Federal do Piauí, Bom Jesus, PI, Brasil.
[3]Centro de Diagnóstico Veterinário, Recife, PE, Brasil
***Autor de correspondência:** francisco.alsouza@ufrpe.br

Introdução: São diversas as neoplasias mesenquimais primárias que acomete baço dos pequenos animais. A espécie canina é a mais acometida. Dentre as neoplasias de origem mesenquimal, se destaca hemangiossarcomas, seguida de outros sarcomas. **Objetivos:** Realizar um estudo retrospectivo das afecções neoplásicas mesenquimais esplênicas primárias em pequenos animais na cidade de Recife. **Metodologia:** Foram analisadas 15 amostras de baço de cães e gatos com neoplasias mesenquimais (2023-2025). Foram avaliados aspectos macroscópicos e as amostras foram processadas e coradas em HE para exame histopatológico e descrição dos achados anatomopatológicos. **Resultados**: Dos casos analisados, 93,34% (14/15) ocorreram em caninos e 6,66% (1/15) em felino, com média de idade de 8,85 anos (5 a 13 anos). Quanto ao sexo, 73,33% (11/15) eram machos e 26,67% (4/15) fêmeas. Observou-se predomínio de animais SRD (53,33% [8/15]), seguidos de Teckel, Lhasa Apso, Maine Coon, Maltês, Poodle, Schnauzer Miniatura e Spitz Alemão, cada um representando 6,67% (1/15). Entre as neoplasias, houve predomínio de hemangiossarcoma (66,66% [10/15]), seguido de sarcoma estromal (20% [3/15]), lipossarcoma mixóide (6,66% [1/15]) e hemangioma (6,66% [1/15]). Macroscopicamente, os hemangiossarcomas apresentavam nódulos lobulados (5,0 a 15,0 cm), com áreas vasculares castanhas a vermelho-vinho, associadas a focos fibróticos e coágulos. Os sarcomas estromais eram massas sólidas, multifocais a coalescentes, firmes, de superfície esbranquiçada, com áreas císticas contendo muco translúcido a amarelado. O lipossarcoma mixóide era uma massa lobulada e ulcerada, com mais de 40,0 cm, consistência macia, áreas esbranquiçadas untuosas e regiões firmes com muco translúcido. O hemangioma era nódulo focal, macio, com áreas vasculares contendo coágulos ao corte. Microscopicamente, os hemangiossarcomas apresentaram padrões cavernoso, epitelioide e capilar. Os sarcomas estromais mostraram alta celularidade de células fusiformes em feixes, com média de 50 mitoses/2,37 mm². O lipossarcoma mixóide apresentava células em estroma frouxo e basofílico, intercaladas a tecido adiposo, com cerca de 10 mitoses/2,37 mm². O hemangioma era composto por células endoteliais bem diferenciadas, formando áreas cavernosas. **Conclusões:** Os achados evidenciam que os tumores mesenquimais esplênicos, em especial o hemangiossarcoma, são importantes causas de alterações esplênicas em pequenos animais, com predomínio em cães adultos e idosos, de diferentes raças e sem predileção marcada. A diversidade morfológica macroscópica e microscópica observada entre os diferentes tipos de neoplasias ressalta a importância do exame histopatológico como ferramenta indispensável para o diagnóstico definitivo, permitindo a

diferenciação entre lesões benignas e malignas e orientando adequadamente o prognóstico e o manejo clínico dos pacientes.

Palavras-chave: baço, câncer, histomorfologia, neoplasia, pequenos animais.

Agência financiadora: CAPES, CNPq.

Anais do 8º Congresso de Patologia Veterinária (CPV), XXII Encontro Nacional de Patologia Veterinária (ENAPAVE), XVI Simpósio Brasileiro da Davis-Thompson Foundation, VII Encontro Internacional de Saúde Animal e Prevenção (ENISAP) e I Simpósio de Sanidade Animal do CRMV-MT
9 a 12 de setembro de 2025 – Cuiabá, Mato Grosso, Brasil
Braz J Vet Pathol, 2025, vol. 18, Supl. 1

BJVP
Brazilian Journal of Veterinary Pathology
ISSN 1983-0246

Torção intestinal em pequenos animais: levantamento retrospectivo em um centro diagnóstico veterinário comercial (SP)

Débora O. Nunes[1], Kleber P. Parra[2], Felipe C. Quirino[2,3*], Daiene K. A. Casagrande[2], Pedro A. P. Zufelato[2], Julia P. Roppa[2], Anaiá P. Sevá[1], Thalita E. S. Oliveira[2]

[1]Universidade Estadual de Santa Cruz, Ilhéus, BA, Brasil.
[2] VERUM Diagnóstico, Setor de Patologia Animal, Hortolândia, SP, Brasil.
[3]Centro Universitário Max Planck, Medicina Veterinária, Indaiatuba, SP, Brasil.
***Autor de correspondência:** felipecsacademics@gmail.com

Introdução: A torção intestinal em pequenos animais, embora considerada rara, é uma afecção gastrointestinal grave com alta taxa de mortalidade. Sua progressão, geralmente aguda, é caracterizada por obstrução mecânica, vascular e linfática, evoluindo rapidamente para isquemia, necrose e peritonite, culminando em choque séptico e hipovolêmico. Os sinais clínicos são inespecíficos, o que dificulta o diagnóstico assertivo, sendo este, por vezes, alcançado apenas por laparotomia exploratória ou necroscópico. **Objetivos:** Realizar um levantamento epidemiológico das torções intestinais diagnosticadas em necropsias realizadas em um laboratório comercial e avaliar a frequência e o perfil de apresentação dessa condição. **Metodologia:** Foi realizado um levantamento da frequência dos casos de torções intestinais em pequenos animais, utilizando laudos de necropsias executadas entre junho de 2021 a junho de 2025 em um centro diagnóstico comercial no interior de São Paulo. A análise descritiva dos dados, incluindo espécie, raça, porte, sexo, idade, exames prévios, modalidade de necropsia (convencional e cosmética), achados macroscópicos e microscópicos, foi feita com o programa Excel®. **Resultados:** Das 373 necropsias realizadas, sete (1,9%) foram de torção intestinal. Dois casos (28,6%) foram concomitantes com dilatação vólvulo gástrica, e um (14,3%) apresentou múltiplas torções. Seis casos (85,7%) foram em cães e um (14,3%) em felino. Entre os cães, 50% eram de grande porte, 33,3% de pequeno e 16,7% de médio porte, incluindo raças como Cane Corso, Husky Siberiano, American Bully, Spitz Alemão, Shih-Tzu e Rottweiler. Dentre os exames prévios ao óbito, a ultrassonografia foi realizada em três animais (42,7%), evidenciando líquido livre abdominal. A frequência foi maior em fêmeas (57,1%;4/7) do que em machos (42,9%;3/7). A maioria das necropsias (71,4%;5/7) foi convencional. As alterações macroscópicas mais frequentes incluíram visualização da torção intestinal em jejuno, edema pulmonar e congestão renal em todos os casos, além de hemoperitônio (85,7%;6/7) e timpanismo intestinal (57,1%;4/7). Microscopicamente, enterite sero-hemorrágica, edema pulmonar e necrose tubular renal foram os achados mais comuns (85,7% cada;6/7). Um caso (14,3%) teve curso crônico, com sinais clínicos por cinco dias antes do óbito, e os demais (85,7%) foram agudos. A causa *mortis* na maioria (85,7%) foi choque misto (séptico e hipovolêmico), sendo apenas séptico em um animal devido à ruptura intestinal e peritonite grave. **Conclusões:** A frequência de torção intestinal no levantamento questiona a raridade da afecção na literatura, sugerindo uma subnotificação ou dificuldade diagnóstica.

Palavras-chave: diagnóstico, epidemiologia, jejuno, necropsia, vólvulo intestinal.

Anais do 8º Congresso de Patologia Veterinária (CPV), XXII Encontro Nacional de Patologia Veterinária (ENAPAVE), XVI Simpósio Brasileiro da Davis-Thompson Foundation, VII Encontro Internacional de Saúde Animal e Prevenção (ENISAP) e I Simpósio de Sanidade Animal do CRMV-MT
9 a 12 de setembro de 2025 – Cuiabá, Mato Grosso, Brasil
Braz J Vet Pathol, 2025, vol. 18, Supl. 1

BJVP
Brazilian Journal of Veterinary Pathology
ISSN 1983-0246

Carcinoma espinocelular primário em cavidade nasal de felino X eletroquimioterapia: relato de caso

Thays de C. A. Bolzan[1], Ana C. Montebeller[1], Luana de F. Silva [1], Pedro M. Alves[1], Milena R. C. da Cruz[1], Guilherme N. Moraes Filho[1], Jankerle N. Boeloni[1], Louisiane de C. Nunes[1*]

[1]Hospital Veterinário do Centro de Ciências Agrárias e Engenharias, Universidade Federal do Espírito Santo, Alegre, ES, Brasil.
***Autor de correspondência:** louisiane.nunes@ufes.br

Introdução: Tumores em cavidade nasal em gatos são raros, com incidência de 1% de todas as neoplasias, e a maioria têm origem maligna. A forma mais relatada são tumores cutâneos que progridem para o plano nasal, todavia, a ocorrência primária intranasal é muito rara. Acomete, principalmente, gatos de pelagem branca ou com pouca pigmentação em narina, e os sinais clínicos são epistaxe, espirros, descarga nasal, aumento de volume nasal e dispneia. **Relato do caso:** No Hospital Veterinário da Universidade Federal do Espírito Santo (Hovet-Ufes) foi atendido um gato, de 13 anos de idade, Pelo Curto Brasileiro (PCB), castrado, pelagem branca e preto, com rinite crônica. A queixa principal foi epistaxe associada ao crescimento rápido (1 mês) e ulcerativo de nódulo no interior da narina esquerda. A citologia revelou discreta quantidade de células epiteliais cilíndricas ciliadas, neutrófilos e muco, sendo recomendada avaliação histopatológica. O paciente foi submetido à nosectomia parcial e a amostra foi enviada para histopatologia. **Resultados**: À macroscopia evidenciaram-se três fragmentos teciduais, medindo, respectivamente, 0,4 cm x 0,5 cm, 0,8 cm x 0,6 cm e 0,7 cm x 0,7 cm, brancacentos com áreas enegrecidas, macios e de superfície irregular. À microscopia, observou-se proliferação neoplásica epitelial, constituída por células com intenso pleomorfismo, redondas a ovais e algumas vezes poliédricas, anisocitose intensa, citoplasma eosinofílico moderado, núcleos com intenso pleomorfismo, redondos a ovais, cromatina ora condensada ora frouxa com nucléolo evidente, inclusive com macronucleólos e cerca de 9 mitoses, inclusive atípicas, em 10 campos de maior aumento (40x, 2,37 mm²). Observaram-se ainda, áreas multifocais de megalocitose, canibalismo, queratinização citoplasmática e infiltrado inflamatório misto (linfócitos, macrófagos e neutrófilos) multifocal moderado. Os achados foram compatíveis com carcinoma espinocelular. Após diagnóstico, instituiu-se protocolo de eletroquimioterapia utilizando Sulfato de Bleomicina, por via intravenosa, na dose de 15 U/m² de superfície corpórea. A eletroporação foi perfilada com eletrodo composto por agulhas, pulsos elétricos com tensão de 1000 V, em onda quadrada unipolar, com duração de 100 microssegundos, totalizando oito ciclos. Nova amostra de região nasal mais interna foi coletada por rinoscopia, para avaliação de margens cirúrgicas. A histopatologia subsequente revelou mucosa nasal sem alterações. Após 30 dias do primeiro protocolo de eletroquimioterapia o paciente apresentou melhoras no quadro de rinite e teve alta clínica e cirúrgica. **Conclusões:** Trata-se de um caso raro de carcinoma espinocelular intranasal primário diagnosticado precocemente em felino. Ressalta-se a importância do exame histopatológico para o diagnóstico definitivo, possibilitando o tratamento em tempo hábil.
Palavras-chave: felino, intranasal, neoplasia maligna, pulso elétrico.

Agência financiadora: FAPES e CAPES.

Anais do 8º Congresso de Patologia Veterinária (CPV), XXII Encontro Nacional de Patologia Veterinária (ENAPAVE), XVI Simpósio Brasileiro da Davis-Thompson Foundation, VII Encontro Internacional de Saúde Animal e Prevenção (ENISAP) e I Simpósio de Sanidade Animal do CRMV-MT
9 a 12 de setembro de 2025 – Cuiabá, Mato Grosso, Brasil
Braz J Vet Pathol, 2025, vol. 18, Supl. 1



BJVP
Brazilian Journal of Veterinary Pathology
ISSN 1983-0246

Neoplasias cardíacas em cães: levantamento retrospectivo em um centro diagnóstico veterinário comercial (SP)

Felipe C. Quirino[1,2*], Débora O. Nunes[3], Kleber P. Parra[1], Daiene K. A. Casagrande[1], Pedro A. P. Zufelato[1], Julia P. Roppa[1], Thalita E. S. Oliveira[1,] Sarah E. de L. Rodrigues[4]

[1]VERUM Diagnóstico, Setor de Patologia Animal, Hortolândia, SP, Brasil.
[2]Centro Universitário Max Planck, Medicina Veterinária, Indaiatuba, SP, Brasil.
3[1]Universidade Estadual de Santa Cruz, Ilhéus, BA, Brasil.
[4]Centro Universitário, Americana, SP, Brasil. Sarah E. L. Rodrigues
***Autor de correspondência:** felipecsacademics@gmail.com

Introdução: As neoplasias cardíacas em pequenos animais, embora pouco frequentes, representam um desafio clínico relevante devido ao risco de morte súbita. Dentre os tumores cardíacos primários, o hemangiossarcoma (HSA) é o mais prevalente em cães, com predileção pelo átrio direito. Essas neoplasias caracterizam-se por infiltração miocárdica, necrose, hemorragia e ruptura cardíaca, culminando em tamponamento, arritmias e insuficiência cardíaca congestiva. O diagnóstico é frequentemente tardio, dada a evolução silenciosa e inespecífica, sendo a necropsia com exame histopatológico o método diagnóstico definitivo. **Objetivos:** Este trabalho tem como objetivo levantar a frequência de neoplasias cardíacas em cães necropsiados em um centro de diagnóstico veterinário comercial. **Metodologia:** Foi realizado um levantamento retrospectivo de necropsias realizadas entre junho de 2021 e abril de 2025 em um centro diagnóstico veterinário do interior de São Paulo, com foco na frequência e caracterização das neoplasias cardíacas em cães. A análise considerou espécie, raça, sexo, idade, porte, tipo de necropsia, alterações macro e microscópicas, utilizando o programa Excel®. **Resultados:** Das 373 necropsias de pequenos animais, 11 casos (2,9%) corresponderam a neoplasias cardíacas em cães: 10 hemangiossarcomas e 1 rabdomiossarcoma múltiplo primário cardíaco (RMPC). Os HSA acometeram predominantemente o átrio direito (9/10) e um o ventrículo esquerdo. Dez cães eram de grande porte (90,9%), e a distribuição entre os sexos foi equivalente, com média etária de 10 anos. A maioria das necropsias foi realizada por método cosmético (63,7%). As alterações macroscópicas mais comuns foram edema pulmonar e metástases pulmonares (100%;11/11), hemopericárdio (72,7%;8/11), metástases renais (36,3%;4/11), hepáticas (27,2%;3/11) e esplênica (6,3%;1/6). A principal causa mortis foi choque hipovolêmico (72,7%;8/11), seguido de ruptura com tamponamento cardíaco (18,1%;2/11) e eutanásia (caso de RMPC;6,3%;1/6). Histologicamente, os HSA apresentaram proliferação mesenquimal infiltrativa, com células atípicas formando fendas vasculares e áreas sólidas, sustentadas por estroma fibroso e contendo hemácias. Observou-se intensa anisocitose, anisocariose, pleomorfismo e 12 mitoses/2,37 mm². O RMPC foi caracterizado por proliferação de células mesenquimais arranjadas em feixes entrelaçados com áreas mixoides, citoplasma eosinofílico e núcleo excêntrico, com 14 mitoses/2,37 mm². Havia necrose multifocal e inflamação eosinofílica. O tricômico de Masson evidenciou coloração vermelho intensa, compatível com origem em músculo estriado. **Conclusões:** Conclui-se que, apesar da baixa frequência observada (2,9%), os achados reforçam a relevância das neoplasias cardíacas em cães, sugerindo que sua raridade na literatura pode estar relacionada à subnotificação

ou à dificuldade diagnóstica clínica, destacando a importância da necropsia para identificação desses casos e auxílio nas elucidações clínicas.

Palavras-chave: autópsia, hemopericárdio, levantamento epidemiológico, necropsia, tumores cardíacos.

Anais do 8º Congresso de Patologia Veterinária (CPV), XXII Encontro Nacional de Patologia Veterinária (ENAPAVE), XVI Simpósio Brasileiro da Davis-Thompson Foundation, VII Encontro Internacional de Saúde Animal e Prevenção (ENISAP) e I Simpósio de Sanidade Animal do CRMV-MT
9 a 12 de setembro de 2025 – Cuiabá, Mato Grosso, Brasil
Braz J Vet Pathol, 2025, vol. 18, Supl. 1

BJVP
Brazilian Journal of Veterinary Pathology
ISSN 1983-0246

Sugestivo de uveíte assimétrica bilateral canina: relato de caso

Anna P. B. França[1*], Augusto R. de Paula[1], Paula N. C. Gonçalves[1], Marcela Torikachvili[2], Matheus V. L. Moreira[3]

[1]Setor de Patologia Veterinária, Faculdade de Veterinária, Universidade Federal do Rio Grande do Sul, Porto Alegre, RS, Brasil.
[2]Hospital Veterinário Vettie, Porto Alegre, RS, Brasil
[3]MVL Patologia Veterinária, Belo Horizonte, MG, Brasil.
***Autor de correspondência:** annapaulabotf@gmail.com

Introdução: Uveíte em cães é uma alteração oftálmica frequente na clínica veterinária e é definida pela presença de inflamação da íris, corpo ciliar e coroide. Os sinais clínicos da uveíte surgem como consequência da inflamação na camada vascular do olho, que provoca a ruptura das barreiras hemato-aquosa e hemato-retiniana. Sua manifestação pode estar associada a diversas causas, como infecciosas, traumáticas, imunomediadas, endócrinas, síndromes sistêmicas e de forma idiopática. Quando há o reconhecimento do padrão de uveíte piogranulomatosa, com macrófagos se organizando perpendicularmente, disposto em mantos na superfície anterior da úvea ou da porção interna da retina, sugerem-se o diagnóstico de uveíte assimétrica canina e uveíte facoclástica secundária a catarata diabética. As características clínicas e histopatológicas podem auxiliar significativamente a estabelecer uma causa subjacente. Objetiva-se documentar um caso de panuveíte piogranulomatosa bilateral em cão, sugestivo de uveíte assimétrica canina sem causa elucidada. **Relato do caso:** Cadela, 13 anos, sem raça definida, com histórico de buftalmia e exoftalmia, quemose intensa, úlcera e edema de córnea intensos em bulbo ocular (BO) direito, o qual foi enucleado e avaliado histologicamente. Após 2 meses, o olho contralateral desenvolveu sinais clínicos semelhantes, sendo também enucleado e encaminhado para análise histopatológica. Ainda, salienta-se que o animal era hígido. **Resultados:** Histologicamente, observou-se, em ambos BO, na úvea infiltrado inflamatório neutrofílico e linfoplasmocitário. Na superfície da úvea anterior havia revestimento espesso de infiltrado inflamatório predominantemente macrofágico, com diversos macrófagos epitelioides frequentemente dispostos perpendicularmente. Alterações adicionais foram encontradas, como úlcera de córnea e atrofia interna da retina secundária ao glaucoma por colapso da malha trabecular. Foi realizada histoquímica pelas técnicas de PAS, Grocott e Ziehl-Neelsen, além de imuno-histoquímica para *Leishmania* sp., sendo todos negativos. **Conclusões:** Fatores infecciosos e não infecciosos podem estar associados à uveíte. Diante disso, é indispensável uma anamnese completa associada a detalhada avaliação oftalmológica para sucesso diagnóstico. No caso relatado, os resultados negativos dos exames complementares, com a ausência de doenças sistêmicas, infecciosas e endócrinas, sugerem-se fortemente causas idiopáticas, como a uveíte assimétrica canina.

Palavras-chave: histiocítico, idiopático, panuveíte, piogranulomatoso.

Anais do 8º Congresso de Patologia Veterinária (CPV), XXII Encontro Nacional de Patologia Veterinária (ENAPAVE), XVI Simpósio Brasileiro da Davis-Thompson Foundation, VII Encontro Internacional de Saúde Animal e Prevenção (ENISAP) e I Simpósio de Sanidade Animal do CRMV-MT
9 a 12 de setembro de 2025 – Cuiabá, Mato Grosso, Brasil
Braz J Vet Pathol, 2025, vol. 18, Supl. 1

BJVP
Brazilian Journal of Veterinary Pathology
ISSN 1983-0246

Anatomopathological findings of a pancreatic adenocarcinoma with atypical imaging features in a labrador retriever

Ximena M. P. Bareiro[1*], Cecilia A.M. V. Aucejo[2], Maria S. Sanchez[3], Leila G. M. Moreno[4], Mirtha E. D. Duarte[4]

[1]Faculty of Veterinary Sciences, National University of Asunción, Paraguay.
[2]Department of Biomedical Sciences, Ross University School of Veterinary Medicine, Basseterre, Saint Kitts and Nevis.
[3]Department of Veterinary Clinics, Diagnostic Imaging Division, Faculty of Veterinary Sciences, National University of Asunción, Paraguay.
[4]Department of Pathological Sciences, Faculty of Veterinary Sciences, National University of Asunción, Paraguay.
***Corresponding author:** ximeportillo1@gmail.com

Introduction: Pancreatic adenocarcinoma is the most common malignant neoplasm of the pancreas; however, its development in dogs and cats is rare, with an incidence of less than 0.5%. A most frequent occurrence has been reported in elderly females. Clinical signs are nonspecific and resemble those of other conditions, including vomiting, lethargy, anorexia, abdominal pain, and even diarrhea. Although a definitive diagnosis requires histopathological examination, diagnostic imaging modalities such as abdominal ultrasound, computed tomography, and radiography can assist in guiding the diagnostic process. The aim of the present report was to describe the anatomopathological findings of a pancreatic adenocarcinoma with atypical imaging features in a 9-year-old female Labrador Retriever. **Case report:** Shortly before death, the patient underwent an abdominal ultrasound, which revealed the presence of an abnormal structure in the abdomen, poorly demarcated and with unclear anatomical relationships, making it difficult to determine its origin or the specific tissue involved. As a result, humane euthanasia was performed, followed by *post-mortem* examination and tissue sampling for histopathological evaluation. **Results:** Grossly, the hepatic lobes were icteric, with multifocal to coalescing, well demarcated, nodular masses, red at the periphery with a white center, measuring approximately 3 to 5 cm in diameter, and with a soft consistency. Additionally, a poorly demarcated, white mass with multifocal to coalescing dark red to black areas, measuring approximately 15 cm in diameter, amorphous, and exhibiting massive and infiltrative growth, was observed, occupying 85% of the abdominal cavity, thereby hindering clear identification of its anatomical origin and making it difficult to determine whether it represented a primary pancreatic, lymphatic, or intestinal proliferation. However, upon dissection it was confirmed that the pancreas was directly involved. Microscopically, the pancreatic mass exhibits an infiltrative proliferation of poorly demarcated neoplastic glands, lined by cuboidal to columnar cells with nuclear pleomorphism, hyperchromatic nuclei and mitotic figures. The desmoplastic stroma is prominent. Areas of necrosis, hemorrhage and lymphoplasmacytic inflammation are also observed. **Conclusions:** This neoplasm, although rare in dogs, can follow an insidious and aggressive course, often remaining unnoticed until it reaches an advanced stage. A definitive diagnosis can only be established through *post-mortem* examination and histopathological evaluation. Despite the clinical relevance and success of diagnostic imaging techniques, distinguishing this neoplasm from other conditions such as pancreatitis can be challenging. As a result, the nonspecific nature of clinical signs may lead to diagnostic errors and the implementation of inappropriate therapeutic protocols.

Palavras-chave: histopathology, neoplasm, pancreas, pancreatitis, pleomorphism.

Anais do 8º Congresso de Patologia Veterinária (CPV), XXII Encontro Nacional de Patologia Veterinária (ENAPAVE), XVI Simpósio Brasileiro da Davis-Thompson Foundation, VII Encontro Internacional de Saúde Animal e Prevenção (ENISAP) e I Simpósio de Sanidade Animal do CRMV-MT
9 a 12 de setembro de 2025 – Cuiabá, Mato Grosso, Brasil
Braz J Vet Pathol, 2025, vol. 18, Supl. 1

BJVP
Brazilian Journal of Veterinary Pathology
ISSN 1983-0246

Encephalitozoon cuniculi: relato de caso em cão filhote

Alex K. Oliveira[1], Kalinne S. Bezerra[2], Luciana M. C. Soares[2], Luana D. Nascimento[3], Nathalia de A. Pereira[4], Daniel M. de Aguiar[4], Alexandre M. Amude[5]

[1]Universidade de Cuiabá, Cuiabá, MT, Brasil.
[2]Centro Diagnóstico Vet Vida, Cuiabá, Mato Grosso, Brasil
[3]Laboratório de Patologia Geral, Universidade Federal de Mato Grosso, Cuiabá, MT, Brasil.
[4]Laboratório de Virologia e Rickettsioses, Universidade Federal de Mato Grosso, Cuiabá, MT, Brasil.
[5]DVM, MSc, PhD, Doutor em Ciência Animal, com ênfase em Medicina Interna, Infectologia, Hematologia e Neurologia.
***Autor de correspondência:** anakozoff@hotmail.com

Introdução: *Encephalitozoon cuniculi* é um microsporídio intracelular que infecta mamíferos, sendo frequentemente encontrado em coelhos, mas com potencial zoonótico. A transmissão ocorre pela ingestão de água e alimentos contaminados, inalação de esporos ou transmissão transplacentária. Embora muitos animais sejam portadores assintomáticos, em cães a infecção pode resultar em sinais neurológicos, oculares e renais. A transmissão ocorre principalmente por ingestão ou inalação de esporos eliminados por indivíduos infectados. Este relato descreve as principais alterações macroscópicas e microscópicas observadas em um caso de infecção por *E. cuniculi* em cão filhote. **Relato do caso:** Um canino, filhote, Spitz Alemão, foi submetido à necropsia com histórico de sinais neurológicos prosencefálicos e romboencefálicos, diminuição dos ventrículos cerebrais (observados na ultrassonografia transcraniana), atraso desenvolvimento, apatia e letargia, diminuição do reflexo de sucção, choros inapropriados e incoordenação. O quadro evoluiu para desequilíbrio vestíbulo cerebelar e óbito em poucos dias. Amostras de diversos órgãos foram coletadas para análise histopatológica, fixadas em formol 10% tamponado e processadas por técnica histológica de rotina. **Resultados**: Durante a necropsia, foram observadas aberturas multifocais na calota craniana, variando de 1,7 x 0,4 cm à 0,4 cm de diâmetro, e displasia de occipital. O encéfalo apresentava cerebelo moderadamente reduzido, com aspecto achatado e com circunvoluções diminuídas. Microscopicamente, as principais alterações foram meningoencefalite não supurativa, difusa e moderada, hipoplasia cerebelar difusa e severa e nefrite intersticial linfoplasmocitária multifocal e moderada com glomerulonefrite membranosa. Foram encontradas estruturas multifocais similares a cistos (suspeitas de protozoário ou microsporídio), medindo entre 18 a 42 µm, tanto no encéfalo quanto no rim, por vezes no endotélio vascular. A coloração de Gram nos cortes histológicos destes órgãos, revelou grande quantidade de estruturas Gram-positivas não bacterianas. Para diagnóstico diferencial, foram realizadas PCRs em tempo real para *Toxoplasma gondii*, *Neospora caninum* e *Sarcocystis neurona*, todas com resultados negativos. Diante dos achados sugestivos de infecção parasitária, procedeu-se ao sequenciamento genético, o qual identificou *E. cuniculi* como agente etiológico. **Conclusões:** Este caso ressalta a importância de considerar a encefalitozoonose no diagnóstico diferencial de cães, especialmente filhotes, que apresentam sinais neurológicos ou renais graves e sem causa aparente. Embora *E. cuniculi* seja mais comum em coelhos, a falta de investigação específica em cães pode levar a um subdiagnóstico significativo. A identificação do agente etiológico por sequenciamento genético, após a exclusão de parasitas mais comuns por PCR em tempo real, foi

crucial neste caso, destacando a necessidade de uma abordagem diagnóstica abrangente para garantir o tratamento adequado e o controle da doença.

Palavras-chave: canino, diagnóstico diferencial, *Encephalitozoon cuniculi*, microsporídio.

Anais do 8º Congresso de Patologia Veterinária (CPV), XXII Encontro Nacional de Patologia Veterinária (ENAPAVE), XVI Simpósio Brasileiro da Davis-Thompson Foundation, VII Encontro Internacional de Saúde Animal e Prevenção (ENISAP) e I Simpósio de Sanidade Animal do CRMV-MT
9 a 12 de setembro de 2025 – Cuiabá, Mato Grosso, Brasil
Braz J Vet Pathol, 2025, vol. 18, Supl. 1

BJVP
Brazilian Journal of Veterinary Pathology
ISSN 1983-0246

Sarcoma miofibroblástico orbitário restritivo em um felino jovem

André R. Fayad[1], Eduardo de P. Nascente[1], Danilo R. e Silva[1], Jaqueline A. R. da Silva[1], Veridiana M. B. D. de Moura[1*]

[1]Setor de Patologia Animal, Departamento de Medicina Veterinária, Escola de Veterinária e Zootecnia, Universidade Federal de Goiás, Goiânia, GO, Brasil.
***Autor de correspondência:** vdmoura@ufg.br

Introdução: O sarcoma miofibroblástico orbitário restritivo felino (FROMS) é uma neoplasia maligna rara e agressiva que ocorre na órbita ocular de felinos de meia-idade e idosos. Possui características distintas, caracterizada por crescimento tumoral restritivo e expansivo, que comprime e destrói as estruturas orbitais, invadindo tecidos adjacentes. Neste, descreve-se um caso de FROMS em um felino jovem, com enfoque aos principais aspectos anatomopatológicos da neoplasia. **Relato do caso:** Um felino, macho, sem raça definida, de três anos de idade foi encaminhado para atendimento oftalmológico apresentando lagoftalmia, com restrição do movimento de ambas as pálpebras do olho esquerdo. Tomografia computadorizada realizada evidenciou lesão expansiva e amorfa, pouco delimitada na região supra orbital esquerda, invadindo as regiões medial orbitária e retrobulbar, associada a lise de estruturas ósseas adjacentes. Apesar do tratamento paliativo instituído, em decorrência da impossibilidade de abordagem cirúrgica, o paciente foi submetido a eutanásia e exame anatomopatológico, visando o diagnóstico e a caracterização da lesão. **Resultados**: Macroscopicamente havia marcante retração da palpebral superior e fístula. O bulbo ocular esquerdo encontrava-se íntegro, porém, com perda da densidade óssea da região dos ossos frontal, nasal, zigomático e do cone ótico, os quais substituídos por tecido de aspectos cartilaginoso e fibroso, sem margens definidas e alcançando regiões contralaterais da face. O exame histopatológico evidenciou proliferação de células neoplásicas fusiformes dispostas em feixes irregularmente entrelaçados, sustentadas por moderada a abundante matriz colagenosa. As células exibiam citoplasma eosinofílico e indistinto, núcleo oval com cromatina finamente rendilhada, nucléolo inconspícuo e raras mitoses. Notaram-se, ainda, extensas áreas coalescentes de necrose e infiltrado inflamatório linfocítico associadas à proliferação neoplásica. À análise imunoistoquímica as células neoplásicas exibiram marcação positiva para vimentina e actina do músculo liso. Assim, considerando os aspectos clínicos e anatomopatológicos, foi firmado o diagnóstico de sarcoma miofibroblástico orbitário restritivo felino. **Conclusões:** O FROMS é uma neoplasia de células fusiformes relativamente incomum e restrita à espécie felina. Embora as características clínicas da neoplasia tenham sua relevância, os aspectos anatomopatológicos, incluindo análise imunofenotípica, são determinantes ao diagnóstico definitivo, tendo a possibilidade de semelhança histomorfológica com outras neoproliferações.

Palavras-chave: FROMS, oftalmopatologia, órbita ocular.

Anais do 8º Congresso de Patologia Veterinária (CPV), XXII Encontro Nacional de Patologia Veterinária (ENAPAVE), XVI Simpósio Brasileiro da Davis-Thompson Foundation, VII Encontro Internacional de Saúde Animal e Prevenção (ENISAP) e I Simpósio de Sanidade Animal do CRMV-MT
9 a 12 de setembro de 2025 – Cuiabá, Mato Grosso, Brasil
Braz J Vet Pathol, 2025, vol. 18, Supl. 1

BJVP
Brazilian Journal of Veterinary Pathology
ISSN 1983-0246

Aspectos anatomopatológicos de hemangiopericitoma canino: relato de caso

Késsia M. Santos[1], Fernanda C. Naves [1], Elisa B. Gonçalves[2], Lana P. Barbobosa[2], Jessica A. S. Silva [1], Paola M. Florêncio[1], Bruna S. A. Ribeiro[1], Klaus C. Saturnino[1*]

[1] Laboratório de Parasitologia e Análises Clínicas Veterinária, Instituto de Ciências Agrárias, Universidade Federal de Jataí, Jataí, GO, Brasil.
[2] Laboratório de Anatomia Patológica Veterinária, Instituto de Ciências Agrárias, Universidade Federal de Jataí, Jataí, GO, Brasil
Autor de correspondência:klaus.sat@ufj.edu.br

Introdução: O hemangiopericitoma é uma neoplasia de origem mesenquimal, considerada comum e com grau variável de malignidade. Origina-se dos pericitos, células localizadas ao redor dos capilares sanguíneos, e é classificado como um sarcoma de tecidos moles. Apresenta maior incidência em animais adultos a idosos, com leve predisposição em animais de grande porte, sendo mais frequentemente diagnosticado em cães. A nomenclatura "hemangiopericitoma" é utilizada de forma genérica para tumores derivados de células que compõem a parede vascular, exceto o endotélio. **Relato de caso:** Um canino, fêmea, sem raça definida, com 8 anos de idade, foi submetido à cirurgia para remoção de um tumor. Durante o procedimento, observou-se a presença de metástases em linfonodos e a extensão do tumor desde o coto uterino, avançando pela pelve até a região perianal, o que impossibilitou sua remoção completa. A paciente morreu durante o procedimento cirúrgico e corpo foi encaminhado ao Laboratório de Patologia Veterinária (LAPVET) da Universidade Federal de Jataí (UFJ) para realização de necropsia. O cadáver apresentava baixo escore corporal, com aumento de volume na região pélvica dorsolateral, sem ulcerações cutâneas. A superfície da massa era irregular e de consistência firme. A cavidade abdominal continha grande quantidade de sangue livre. Na entrada da pelve, visualizou-se uma grande massa esbranquiçada protrusa, composta por nódulos multifocais a coalescentes. Foram coletadas amostras da massa pélvica, rim, pulmão e linfonodos para exame histopatológico. **Resultado:** A avaliação microscópica revelou células alongadas, com citoplasma moderado e núcleo central arredondado a oval, localizadas ao redor de vasos e com endotélio preservado. O arranjo celular era estoriforme, com aglomerados em padrão semelhante a "chifres de veado", cercados por espaços delimitados por tecido pavimentoso endotelial com distribuição aleatória, compatível com hemangiopericitoma. Não foi realizado exame de imunohistoquímica devido aos custos. No parênquima pulmonar, observou-se intensa congestão, dilatação alveolar e discreta autólise. Os rins apresentaram necrose tubular intensa, congestão e moderada autólise. O intestino estava preservado, e os linfonodos não apresentavam alterações significativas. **Conclusão:** Os achados anatomopatológicos confirmaram a malignidade tumoral, compatíveis com os sinais clínicos observados, explicando o óbito do animal durante o procedimento cirúrgico. O caso tem como objetivo contribuir com a caracterização clínica e anatomopatológica de um hemangiopericitoma, ampliando o conhecimento sobre essa neoplasia em pequenos animais. Neste caso seria muito elucidador a realização da imunohistoquímica para conhecimento da real origem celular.

Palavras-chave: hemangiopericitoma, histopatologia, neoplasia canina.

Anais do 8º Congresso de Patologia Veterinária (CPV), XXII Encontro Nacional de Patologia Veterinária (ENAPAVE), XVI Simpósio Brasileiro da Davis-Thompson Foundation, VII Encontro Internacional de Saúde Animal e Prevenção (ENISAP) e I Simpósio de Sanidade Animal do CRMV-MT
9 a 12 de setembro de 2025 – Cuiabá, Mato Grosso, Brasil
Braz J Vet Pathol, 2025, vol. 18, Supl. 1

BJVP
Brazilian Journal of Veterinary Pathology
ISSN 1983-0246

Neoplasia de corpo aórtico em canino: relato de caso

Aline P. F. Lins[1], Thiago J. G. C. de Souza[1], Dyeime R. de Sousa[2], Melina B. G. da Silva[2], Ana. C. C. César[2], Maria H. de O. Carvalho[2], Diego R. S. Garcia[1], Francisco de A. L. Souza[2*]

[1]Centro Universitário Brasileiro (UNIBRA), Recife, PE, Brasil.
[2]Laboratório de Diagnóstico Animal, Departamento de Morfologia e Fisiologia Animal, Universidade Federal Rural de Pernambuco, Recife, PE, Brasil.
***Autor de correspondência:** francisco.alsouza@ufrpe.br

Introdução: As neoplasias cardíacas em cães são raras, representando cerca de 0,19% de todos os tumores nessa espécie. Dentre elas, o hemangiossarcoma é o mais comum, seguido pelos tumores de corpo aórtico, como quimiodectomas e paragangliomas, e pelos linfomas. Os quimiodectomas, originados em órgãos quimiorreceptores, ocorrem preferencialmente nos corpos aórtico e carotídeo, especialmente em cães braquicefálicos, idosos e machos. Este trabalho descreve um caso de quimiodectoma em cão sem raça definida, contribuindo para o conhecimento dessa neoplasia fora do perfil clássico de predisposição. **Relato do caso:** Uma cadela sem raça definida, com 12 anos de idade, foi atendida apresentando dispneia, intolerância ao exercício e aumento progressivo da região cervical. Ao exame físico, observou-se edema subcutâneo cervical, sopro cardíaco e hipertensão. O ecocardiograma revelou uma massa no átrio direito. Diante da ausência de resposta ao tratamento clínico e agravamento do quadro, optou-se pela eutanásia. O coração foi fixado em formol a 10% e submetido ao processamento histológico de rotina. **Resultados:** Na avaliação macroscópica, identificou-se uma neoformação medindo 6,0 × 4,0 × 3,2 cm, localizada na adventícia da artéria pulmonar, com compressão da aorta. Ao corte, apresentava coloração branco-amarelada, textura firme e aspecto homogêneo. A microscopia revelou áreas nodulares multifocais a coalescentes, entre as artérias, bem delimitada, não encapsuladas, alta celularidade, compostas por ninhos de células poligonais a arredondadas, sustentadas por delicado estroma fibrovascular. As células apresentavam citoplasma eosinofílico moderado, granular ou vacuolizado, e núcleos pequenos, centrais com cromatina fina. Havia discreta anisocitose e anisocariose, além de duas figuras de mitose por campo de grande aumento. Notaram-se ainda áreas de necrose e invasão linfática entre as fibras miocárdicas. As características histopatológicas foram compatíveis com o diagnóstico de quimiodectoma. **Conclusões**: O caso descrito reforça a importância da inclusão do quimiodectoma no diagnóstico diferencial de massas cardíacas, inclusive em cães fora dos grupos raciais comumente predispostos, ampliando o entendimento sobre a apresentação clínica e patológica dessa neoplasia.

Palavras-chave: canino, histopatologia, neoplasia cardíaca, quimiodectoma.

Agência financiadora: CAPES, CNPq.

Anais do 8º Congresso de Patologia Veterinária (CPV), XXII Encontro Nacional de Patologia Veterinária (ENAPAVE), XVI Simpósio Brasileiro da Davis-Thompson Foundation, VII Encontro Internacional de Saúde Animal e Prevenção (ENISAP) e I Simpósio de Sanidade Animal do CRMV-MT
9 a 12 de setembro de 2025 – Cuiabá, Mato Grosso, Brasil
Braz J Vet Pathol, 2025, vol. 18, Supl. 1

BJVP
Brazilian Journal of Veterinary Pathology
ISSN 1983-0246

Neoplasias renais em cães: estudo retrospectivo de casos diagnosticados em Recife (2015–2025)

Ester S. C. Xavier[1*], Dyeime R. de Sousa[1], Melina B. G. da Silva[1], Rebeca M. de M. Costa[1], Roana C. dos S. Ribeiro[1], Carolina B. R. dos Santos[1], Bruno H. de A. Paiva[2], Francisco de A. L. Souza[1]

[1]Laboratório de Diagnóstico Animal, Departamento de Morfologia e Fisiologia Animal, Universidade Federal Rural de Pernambuco, Recife, PE, Brasil
[3]Biopsie Patologia Veterinária, Recife, PE, Brasil.
***Autor de correspondência:** francisco.alsouza@ufrpe.br

Introdução: Neoplasias renais primárias em cães são raras, representando cerca de 1% de todas as neoplasias caninas. Predominam em animais de meia-idade, são geralmente unilaterais e, em sua maioria, malignas. Os carcinomas renais correspondem a aproximadamente 70% dos casos, seguidos pelos sarcomas (25%) e nefroblastomas (5%). Tumores mesenquimais, como fibrossarcomas e hemangiossarcomas, são menos frequentes. Embora o linfoma seja comum nos rins em casos multicêntricos, o acometimento renal primário é raro em cães. **Objetivos:** Este estudo teve como objetivo realizar um levantamento retrospectivo das neoplasias renais em cães diagnosticadas em Recife, Pernambuco. **Metodologia**: Foi realizada uma análise retrospectiva no banco de dados de um laboratório de patologia veterinária em Recife, PE, abrangendo o período de 10 anos (2015-2025). Foram selecionados os casos com diagnóstico histopatológico de neoplasia renal primária em cães, coletando-se informações sobre sexo, raça, idade, padrão histopatológico e características macroscópicas das lesões. **Resultados**: Foram identificados 21 casos de neoplasia renal canina entre aproximadamente 15.000 amostras de exames histopatológicos analisados, correspondendo a 0,1% do total. O carcinoma de células renais foi o tipo mais frequente, representando 66,7% (14/21) dos casos, seguido pelos sarcomas com 28,6% (6/21) e pelo nefroblastoma com 4,8% (1/21). Entre os subtipos de carcinoma, destacaram-se o tubular (5/14) e o sólido (4/14). Dentre os tumores mesenquimais, o linfoma foi o mais frequente (3/6), seguido pelos sarcomas indiferenciados (2/6) e pelo hemangiossarcoma (1/6). A média de idade dos animais afetados foi de 8 anos, com predomínio de fêmeas (57,1%) e de cães sem raça definida (33,3%). Macroscopicamente, as lesões apresentaram-se como nódulos unilaterais, únicos, sólidos, de contornos irregulares, coloração branco-amarelada, localizadas no córtex ou na pelve renal, com tamanho médio de 6,7 cm de diâmetro. **Conclusões**: Os dados obtidos confirmam a baixa frequência das neoplasias renais em cães no município de Recife, com predomínio dos carcinomas de células renais. Tais neoplasias acometem preferencialmente animais idosos, fêmeas e sem raça definida.

Palavras-chave: caninos, carcinoma de células renais, histopatologia.

Agência financiadora: CAPES, CNPq

Anais do 8º Congresso de Patologia Veterinária (CPV), XXII Encontro Nacional de Patologia Veterinária (ENAPAVE), XVI Simpósio Brasileiro da Davis-Thompson Foundation, VII Encontro Internacional de Saúde Animal e Prevenção (ENISAP) e I Simpósio de Sanidade Animal do CRMV-MT
9 a 12 de setembro de 2025 – Cuiabá, Mato Grosso, Brasil
Braz J Vet Pathol, 2025, vol. 18, Supl. 1

BJVP
Brazilian Journal of Veterinary Pathology
ISSN 1983-0246

Estudo retrospectivo de lesões proliferativas em bexigas de cães (2020 a 2025)

Roana C. dos S. Ribeiro[1], Dyeime R. de Sousa[2], Melina B. G. da Silva[2], Ester S. C. Xavier[2], Bruno H. de A. Paiva[3], Anna B. A. Leandro[2], Carolina B. R. dos Santos[2], Francisco de A. L. Souza[2*]

[1]Hospital Veterinário Universitário, Departamento de Medicina Veterinária, Universidade Federal Rural de Pernambuco, Recife, PE, Brasil.
[2]Laboratório de Diagnóstico Animal, Departamento de Morfologia e Fisiologia Animal, Universidade Federal Rural de Pernambuco, Recife, PE, Brasil.
[3]Biopsie Patologia Veterinária, Recife, PE, Brasil.
***Autor de correspondência:** francisco.alsouza@ufrpe.br

Introdução: O carcinoma urotelial é uma neoplasia maligna originada do epitélio de transição do trato urinário e representa cerca de 1,5% a 2% de todas as neoplasias em cães, sendo o tumor mais comum da bexiga urinária. **Objetivos:** O presente trabalho teve como objetivo realizar um estudo retrospectivo de lesões proliferativas diagnosticadas por meio da histopatologia em cães, com ênfase na descrição das características microscópicas dos carcinomas uroteliais. **Metodologia:** Foram analisados laudos histopatológicos de lesões proliferativas da bexiga urinária canina, obtidas por biópsia incisional ou excisional (via cistotomia ou cistectomia radical), entre janeiro de 2020 e maio de 2025, provenientes de um laboratório veterinário particular localizado em Recife, Pernambuco. **Resultados:** Foram incluídos 76 casos, sendo três amostras duplicadas, totalizando 73 cães: 18 machos (24,7%) e 55 fêmeas (75,3%). As lesões foram classificadas como neoplásicas (41/73; 56,2%) e não neoplásicas (32/73; 43,8%). Entre os casos neoplásicos, 36 (87,8%) foram carcinomas uroteliais e 5 (12,2%) neoplasias mesenquimais (1 sarcoma grau II, 1 leiomioma e 3 leiomiossarcomas). Dentre as lesões não neoplásicas, 28 (87,5%) foram cistites, além de dois pólipos, uma leiomiosite piogranulomatosa e uma celulite/miosite granulomatosa. Dos 36 casos de carcinoma urotelial, 2 (5,5%) foram de baixo grau e 34 (94,5%) de alto grau. A idade dos cães acometidos variou entre 7 e 16 anos, com predomínio de fêmeas (29/34; 80,6%). As raças mais afetadas incluíram cães sem raça definida, além de Poodle, Pinscher, Schnauzer, Beagle, Cocker Spaniel, Maltês, Lhasa Apso, Shih Tzu, Golden Retriever, Border Collie, Pastor de Shetland e Yorkshire Terrier. O padrão histopatológico predominante foi sólido, com projeções papilares exofíticas. Em um caso, observou-se metaplasia escamosa com formação de pérolas córneas, caracterizando diferenciação divergente. Houve predomínio da invasão vascular linfática na submucosa e muscular, além da infiltração da lâmina própria, submucosa, camada muscular e serosa. As figuras de mitose variaram de 1 a 5 por campo de maior aumento, com mitoses típicas e atípicas. O infiltrado inflamatório observado foi principalmente linfoplasmocitário, com formação ocasional de folículos linfoides. **Conclusões:** O carcinoma urotelial em cães apresenta elevada frequência em fêmeas de meia-idade a idosas, sendo majoritariamente de alto grau e associado a invasão profunda da parede vesical. O diagnóstico precoce é desafiador, pois a doença pode se assemelhar a processos inflamatórios, o que favorece diagnósticos tardios e prognósticos desfavoráveis.

Palavras-chave: câncer de bexiga, canino, diagnósticos diferenciais, histopatologia, oncologia.
Agência financiadora: CAPES, CNPq

Anais do 8º Congresso de Patologia Veterinária (CPV), XXII Encontro Nacional de Patologia Veterinária (ENAPAVE), XVI Simpósio Brasileiro da Davis-Thompson Foundation, VII Encontro Internacional de Saúde Animal e Prevenção (ENISAP) e I Simpósio de Sanidade Animal do CRMV-MT
9 a 12 de setembro de 2025 – Cuiabá, Mato Grosso, Brasil
Braz J Vet Pathol, 2025, vol. 18, Supl. 1

BJVP
Brazilian Journal of Veterinary Pathology
ISSN 1983-0246

Meduloepitelioma em corpo ciliar de um cão: relato de caso

Lucas E. S. Mesquita[1], Camila C. Abreu[1]*

[1]PatoVetVale – Laboratório de Patologia Veterinária, Taubaté-SP, Brasil.
***Autor de correspondência:** contato@patovetvale.com.br

Introdução: O meduloepitelioma é uma neoplasia ocular do grupo dos tumores neuroectodérmicos primitivos. São originadas no tecido neural embrionário e observadas frequentemente em animais jovens, porém a ocorrência em animais mais velhos também é relatada. São tumores intraoculares raros, com ocorrência em cães, cavalos, e menos frequente em gatos. Nos cães, os tumores geralmente se originam no corpo ciliar e podem se estender para a retina. O objetivo deste trabalho é relatar um caso de meduloepitelioma em corpo ciliar de um cão. **Relato do caso:** Uma canina, sem raça definida, fêmea, 11 anos e quatro meses de idade, apresentou neoplasia intraocular em bulbo ocular direito, que foi excisado e encaminhado para histopatologia. As amostras foram fixadas em formol 10%, processadas rotineiramente e coradas em hematoxilina e eosina (HE) e Ácido Periódico de Schiff (PAS). **Resultados:** Macroscopicamente, o bulbo ocular media 2,4 x 2,4 x 2,3 cm, tensoelástico a firme. Aos cortes, nódulo se projetando para câmara anterior, parcialmente aderido à íris, medindo 1,0 x 1,0 x 0,3 cm, firme e pardo. Microscopicamente, observou-se proliferação neoplásica expansiva, associada ao corpo ciliar e ocupando grande parte da câmara anterior, formada por células pequenas, com características primitivas, pouco diferenciadas, estreladas a redondas, com focos de células colunares, por vezes formando estruturas circulares em forma de rosetas. As rosetas às vezes apresentavam um lúmen central (compatíveis com rosetas de Flexner-Wintersteiner) e por vezes, eram menos diferenciadas, sem junções epiteliais e um lúmen (compatíveis com rosetas de Homer-Wright). Poucos focos contendo células com variável quantidade de pigmento acastanhado no citoplasma. Anisocitose e anisocariose discretas. Cerca de 5 mitoses em 10 campos de maior aumento (400x / 2,37mm2). Formação de nódulo satélite, entre parte plana do corpo ciliar e esclera. Focos de mineralização associados. A coloração especial de PAS foi negativa na pesquisa de membrana basal. **Conclusões:** Os diagnósticos diferenciais incluem outros tumores neuroectodérmicos primitivos com origem no bulbo ocular, além de tumores epiteliais iridociliares. No presente caso, a origem neoplásica em corpo ciliar, associada a negatividade do PAS para membrana basal, além das características morfológicas observadas, foram compatíveis com o diagnóstico de meduloepitelioma. Relatos como este são essenciais para ampliar o conhecimento dessa neoplasia pouco frequente na medicina veterinária.

Palavras-chave: bulbo ocular, iridociliar, neuroectodérmico, primitivo, rosetas.

Anais do 8º Congresso de Patologia Veterinária (CPV), XXII Encontro Nacional de Patologia Veterinária (ENAPAVE), XVI Simpósio Brasileiro da Davis-Thompson Foundation, VII Encontro Internacional de Saúde Animal e Prevenção (ENISAP) e I Simpósio de Sanidade Animal do CRMV-MT
9 a 12 de setembro de 2025 – Cuiabá, Mato Grosso, Brasil
Braz J Vet Pathol, 2025, vol. 18, Supl. 1

BJVP
Brazilian Journal of Veterinary Pathology
ISSN 1983-0246

Pneumonia micótica em felino: relato de caso

Vitória de O. L. Cavalcanti[1], Dyeime R. de Sousa[1], Melina B. G. da Silva[1], Karolinny M. de Andrade[1], Maria H. de O. Carvalho[1], Elizandra T. Melo[1], Fábio de S. Mendonça[1], Francisco de A. L. Souza[1*]

[1]Laboratório de Diagnóstico Animal, Departamento de Morfologia e Fisiologia Animal, Universidade Federal Rural de Pernambuco, Recife, PE, Brasil.
***Autor de correspondência:** francisco.alsouza@ufrpe.br

Introdução: A pneumonia em felinos pode ser causada por agentes infecciosos ou não infecciosos, sendo os principais patógenos relatados bactérias e vírus. Infecções fúngicas em gatos são relativamente raras, mas entre os agentes micóticos já descritos encontram-se *Histoplasma capsulatum*, *Cryptococcus neoformans* e *Aspergillus fumigatus*. O diagnóstico da pneumonia fúngica baseia-se na associação de exame clínico, exames de imagem, citologia e cultura do lavado broncoalveolar. Este trabalho descreve as principais características macroscópicas e histopatológicas de um caso de pneumonia fúngica em um gato doméstico. **Relato do Caso:** Foi encaminhado ao Laboratório de Diagnóstico Animal (LDA-UFRPE) um felino macho, sem raça definida (SRD), com histórico de morte súbita. Durante a necropsia foram coletadas amotras de todos os órgãos, fixados em formol a 10% e processadas para a análise histopatológica seguindo os protocolos de rotina de inclusão e coloração. **Resultados:** À necropsia, observaram-se lesões serossanguinolentas, nodulares, ulceradas, com bordas irregulares e recobertas por crostas, localizadas na pele da face, orelhas, região periorbital, membros e coxins. O lobo pulmonar cranial esquerdo apresentava nódulos multifocais, branco-amarelados, umbilicados, de 0,3 a 1,5 cm de diâmetro, consistência macia e aspecto homogêneos. Os pulmões, de modo geral, estavam avermelhados, hipocrepitantes, com superfície lisa e secreção mucocatarral fluindo da traqueia. Microscopicamente, a pele da face, orelhas, membros e coxins apresentava dermatite ulcerativa piogranulomatosa com intensa infiltração de macrófagos epitelioides, neutrófilos, linfócitos, plasmócitos e raras células gigantes multinucleadas. No interior dos macrófagos e no espaço extracelular, observavam-se leveduras basofílicas, arredondadas, medindo 3 a 5 µm, com halo claro e núcleo basofílico, associadas a neutrófilos íntegros e degenerados, sugestiva de *Sporothrix* spp. No parênquima pulmonar, aproximadamente 90% da secção apresentava comprometimento difuso, com substituição dos alvéolos, bronquíolos terminais e interstício por neutrófilos (íntegros e degenerados), além de linfócitos, plasmócitos e macrófagos, frequentemente epitelioides. Havia também necrose, hemorragia, fibrina e presença de cocos bacterianos. No interior das lesões, estruturas negativamente coradas foram observadas e, com coloração pelo ácido periódico de Schiff (PAS), evidenciou-se estruturas leveduriformes redondas com cápsula delgada intensamente corada, intra e extracelulares, compatíveis com *Sporothrix* spp. **Conclusões:** Os achados macroscópicos e histopatológicos observados neste caso foram compatíveis com um quadro de dermatite e broncopneumonia fúngica em felino. Embora incomum, pneumonia fúngica deve ser incluída no diagnóstico diferencial, principalmente, quando acompanhadas de lesões cutâneas nodulares e ulceradas sugestivas de esporotricose.
Palavras-chave: fungos, gatos, histopatologia, lesões dérmicas.
Agência financiadora: CAPES, CNPq, FACEPE.

Anais do 8º Congresso de Patologia Veterinária (CPV), XXII Encontro Nacional de Patologia Veterinária (ENAPAVE), XVI Simpósio Brasileiro da Davis-Thompson Foundation, VII Encontro Internacional de Saúde Animal e Prevenção (ENISAP) e I Simpósio de Sanidade Animal do CRMV-MT
9 a 12 de setembro de 2025 – Cuiabá, Mato Grosso, Brasil
Braz J Vet Pathol, 2025, vol. 18, Supl. 1

BJVP
Brazilian Journal of Veterinary Pathology
ISSN 1983-0246

Tripanossomíase canina: relato de caso

Luana D. do Nascimento[1*], Kalinne S. Bezerra[1], Luciana M. C. Soares[1], Alex K. Oliveira[1], Nathália de A. Pereira[2], Daniel M. de Aguiar[2*]

[1]Laboratório de Anatomia Patológica, Centro de Diagnóstico, Pesquisa e Desenvolvimento Vet Vida, Cuiabá, MT, Brasil.
[2]Laboratório de Virologia e Rickettsioses, Faculdade de Medicina Veterinária, Universidade Federal de Mato Grosso, Cuiabá, MT, Brasil.
***Autor de correspondência:** lyannasaintang17@gmail.com

Introdução: A tripanossomíase canina é causada pelo hematozoário *Trypanossoma* spp., o qual é transmitido por insetos triatomíneos hematófagos da família Reduviidae que carreiam o hemoparasita, infectando cães e seres humanos e são causadores da doença de chagas. A transmissão ocorre principalmente pela via estercorária, ou seja, quando um triatomíneo infectado, ao se alimentar de um vertebrado, deposita formas tripomastigotas do parasita junto às fezes e próximas à picada. Assim, quando o hospedeiro coça a região, o protozoário penetra pela pele ou por mucosas, iniciando a infecção. Cães atuam como reservatórios e podem desenvolver a doença, apresentando problemas cardíacos e digestivos, e mais raramente, neurológicos. Este relato tem como objetivo destacar as principais alterações microscópicas de um canino infectado com *Trypanossoma* spp. **Relato do caso**: Um canino, pastor alemão, macho, adulto maduro apresentou paralisia posterior súbita e dispneia com evolução do quadro clínico. O canino veio a óbito e foi encaminhado ao setor de anatomia patológica, do Centro de Diagnóstico Veterinário, Pesquisa e Desenvolvimento em Mato Grosso - Vet Vida, para necropsia. **Resultados:** Na necropsia, observou-se principalmente atrofia muscular moderada nos membros pélvicos, linfadenomegalia generalizada moderada a severa e áreas multifocais esbranquiçadas no pericárdio e miocárdio. Foram coletados fragmentos dos órgãos, os quais foram fixados em formol 10% tamponado e processados por técnica histológica de rotina. A avaliação microscópica revelou inflamação linfohistioplasmocitária crônica multifocal, variando de discreta a acentuada em diversos órgãos, principalmente em encéfalo e medula espinhal, com presença de pseudocistos contendo formas amastigotas de protozoário intralesionais em testículo, fígado, linfonodo, sistema nervoso central e tecido muscular e adiposo retrobulbares. Devido às alterações observadas na microscopia, foi realizado exame de qPCR em tecido de encéfalo e medula espinhal com resultado positivo para *Trypanosoma sp*. **Conclusões:** Embora as manifestações cardíacas e digestivas sejam mais comuns na tripanossomíase canina, este caso ressalta a importância de considerar a doença como diagnóstico diferencial em cães com sinais neurológicos, especialmente em áreas endêmicas. Casos como este reforçam a necessidade de vigilância contínua na saúde animal, o que tem implicações diretas para a saúde humana e contribui significativamente para a pesquisa médica.

Palavras-chave: canino, meningoencefalomielite, protozoário, *Trypanosoma*.

Anais do 8º Congresso de Patologia Veterinária (CPV), XXII Encontro Nacional de Patologia Veterinária (ENAPAVE), XVI Simpósio Brasileiro da Davis-Thompson Foundation, VII Encontro Internacional de Saúde Animal e Prevenção (ENISAP) e I Simpósio de Sanidade Animal do CRMV-MT
9 a 12 de setembro de 2025 – Cuiabá, Mato Grosso, Brasil
Braz J Vet Pathol, 2025, vol. 18, Supl. 1

BJVP
Brazilian Journal of Veterinary Pathology
ISSN 1983-0246

Ruptura atrial esquerda secundária a doença mixomatosa das valvas mitral e tricúspide: relato de caso

Gisele F. Machado[1], Maria E. R. Silvério [1], Kaio H. de L. Penteado[1], Natália B. Pereira[1], Guilherme A. Bispo[1], Maria R. M. Marin,[1] Wagner L. Ferreira,[1] Daniela B. Rozza[1*]

[1]Departamento de Clínica, Cirurgia e Reprodução Animal, Faculdade de Medicina Veterinária de Araçatuba, Universidade Estadual Paulista (UNESP), Araçatuba, SP, Brasil.
***Autor de correspondência:** daniela.rozza@unesp.br

Introdução: A degeneração mixomatosa valvar é uma afecção que provoca o espessamento da matriz valvar pelo acúmulo de glicosaminoglicanos e proteoglicanos, diminuição ou perda total da camada esponjosa valvar e modificação das células intersticiais valvares. Frequentemente afeta apenas a válvula mitral, em menor proporção ambas as válvulas (mitral e tricúspide) e raramente apenas a válvula tricúspide. Em casos avançados, são observados a regurgitação valvar progressiva, remodelamento ventricular e atrial, rupturas de cordas e raramente a ruptura atrial. Este trabalho tem como objetivo destacar as principais características macro e microscópicas de um raro caso de ruptura atrial esquerda em cão com doença mixomatosa das valvas mitral e tricúspide. **Relato do caso:** Uma cadela de 9 anos de idade, da raça Dachshund, estava em acompanhamento no HV da FMVA-UNESP por hipertensão arterial sistêmica, doença mixomatosa das valvas mitral e tricúspide e leishmaniose visceral canina. Foi atendida com quadro agudo de gastroenterite hemorrágica e melena com respiração abdominal e hiporexia. No ecocardiograma havia uma estrutura compatível com coágulo na região pericárdica adjacente à aurícula esquerda, além de redução da pressão de enchimento ventricular e diminuição do diâmetro do átrio esquerdo. Foi realizada drenagem pericárdica de 160 ml de efusão hemorrágica. Diante do prognóstico reservado a desfavorável e da suspeita clínica de ruptura atrial, o tutor optou pela eutanásia. **Resultados**: Á macroscopia o saco pericárdico estava acentuadamente distendido com espessamento discreto, superfície externa lisa com coágulo cruórico em quantidade acentuada. Foi constatada ruptura focal na parede do átrio esquerdo, medindo 0,8 cm de comprimento, com bordos irregulares e hemorrágicos. À abertura do coração, no ventrículo esquerdo, em músculo papilar e parede ventricular, notam-se áreas vermelho-claras a amarelo-claras multifocais a focalmente extensas. Ainda redução da espessura da parede ventricular esquerda (1,4 cm) em relação à direita (0,5 cm), resultando em proporção de 1 (VD) : 2,8 (VE), inferior ao esperado (1:3). As válvulas atrioventriculares direita (tricúspide) e esquerda (mitral) estão espessadas e possuem superfície nodular firme, irregular e branca). A histopatologia revelou solução de continuidade transmural em átrio esquerdo, com perda da arquitetura miocárdica, infiltrado inflamatório linfohistiocítico multifocal moderado, associado a degeneração e necrose de cardiomiócitos multifocal moderado e substituição total da camada esponjosa das válvulas atrioventriculares por um tecido conjuntivo mixomatoso. **Conclusões:** Este é um raro relato de ruptura atrial em cão em decorrência da doença mixomatosa das valvas mitral e tricúspide.

Palavras-chave: canino, degeneração mixomatosa, ruptura atrial esquerda.

Anais do 8º Congresso de Patologia Veterinária (CPV), XXII Encontro Nacional de Patologia Veterinária (ENAPAVE), XVI Simpósio Brasileiro da Davis-Thompson Foundation, VII Encontro Internacional de Saúde Animal e Prevenção (ENISAP) e I Simpósio de Sanidade Animal do CRMV-MT
9 a 12 de setembro de 2025 – Cuiabá, Mato Grosso, Brasil
Braz J Vet Pathol, 2025, vol. 18, Supl. 1

BJVP
Brazilian Journal of Veterinary Pathology
ISSN 1983-0246

Neoplasia neuroectodérmica primitiva do sistema nervoso central em um cão: relato de caso

Júlia P. Roppa[1*], Nathalia O. Lima [1], Waldelucy K. B. F. Fernandes[1], Nicole S. Brendolan[1], Luiz A. S. Silva[2], Victor R. M. Caetano[3], Valéria T. V. Lemes[3], João V. F.Silva[3].

[1]Laboratório Patológica – Diagnósticos Veterinários, Campinas, SP, Brasil.
[2]PathoDX – Laboratório de Anatomia Patológica, São Paulo, SP, Brasil.
[3]Centro Médico Veterinário de Paulínia, Paulínia, SP, Brasil.
***Autor de correspondência:** julia.roppa@patologica.com.br

Introdução: Tumores neuroectodérmicos primitivos (PNETs) são neoplasias embrionárias malignas derivadas de células neuroectodérmicas indiferenciadas, que podem formar rosetas de Homer-Wright ou estruturas de pseudopalisada, típicas de neoplasias cerebrais embrionárias. Em medicina veterinária, são extremamente raros, com poucos casos reportados em cães jovens. Caracterizam-se por alto grau de anaplasia, rápido crescimento e invasão local, geralmente demonstrada por exames de imagem como tomografia ou ressonância magnética. O diagnóstico definitivo depende da combinação de análise morfológica com exame imuno-histoquímico. **Relato do caso:** Uma cadela da raça Pit Bull, de 2 anos de idade, apresentando sinais neurológicos como head press, incoordenação, vestibulopatia e espamos faciais, apresentou em tomografia nódulo de 3,0 x 3,0 x 3,0 cm no sistema nervoso central, em região lateral esquerda do osso temporal, comprimindo severamente o hemisfério cerebral e o ventrículo lateral. Amostras de tecido encefálico foram submetidas à análise histopatológica e ao painel imunohistoquímico. **Resultados**: Na macroscopia, foram recebidos 19 fragmentos variando de 0,2 a 2,6 cm, irregulares, castanho-escuros, macios e friáveis. Histologicamente, observou-se proliferação densa e não encapsulada, de padrão sólido, composta por células arredondadas a ovaladas, de citoplasma escasso, cromatina frouxa, nucléolo único evidente e 34 mitoses em área de 2,37 mm². Áreas de necrose e hemorragia foram pontualmente observadas. O painel imuno-histoquímico evidenciou positividade citoplasmática difusa para sinaptofisina, confirmando origem neuroendócrina. NSE (enolase neurônio específica) e p53 foram negativos. O índice de proliferação celular (Ki67) foi de 42,6%, indicando comportamento altamente agressivo. A ausência de expressão de p53 pode indicar limitação em vias específicas de apoptose, contribuindo para o crescimento tumoral rápido. **Conclusões:** Os achados morfológicos e imunohistoquímicos suportam o diagnóstico de tumor neuroectodérmico primitivo no sistema nervoso central em um cão, neoplasia maligna rara com comportamento agressivo e prognóstico reservado.

Palavras-chave: diagnóstico por imagem, histopatologia, imuno-histoquímica, neoplasia embrionária, neuropatologia.

Anais do 8º Congresso de Patologia Veterinária (CPV), XXII Encontro Nacional de Patologia Veterinária (ENAPAVE), XVI Simpósio Brasileiro da Davis-Thompson Foundation, VII Encontro Internacional de Saúde Animal e Prevenção (ENISAP) e I Simpósio de Sanidade Animal do CRMV-MT
9 a 12 de setembro de 2025 – Cuiabá, Mato Grosso, Brasil
Braz J Vet Pathol, 2025, vol. 18, Supl. 1

BJVP
Brazilian Journal of Veterinary Pathology
ISSN 1983-0246

Hamartoma vascular encefálico canino: relato de caso

Thalita E. S. Oliveira[1], Julia P. Roppa[1,2*], Felipe C. Quirino[1,3], Pedro A. P. Zufelato[1], Kleber S. Parra[1], Silvia Stevenson[4], Roberio G. Olinda[5], Ricardo M. de A. C. Guglielmi[6]

[1]VERUM Diagnóstico, Setor de Patologia Animal, Hortolândia, SP, Brasil.
[2]Patológica, Laboratório de Diagnósticos Veterinários, Campinas, SP, Brasil.
[3]Centro Universitário Max Planck, Medicina Veterinária, Indaiatuba, SP, Brasil.
[4]Hospital Veterinário Stevenson, Campinas, SP, Brasil
[5]Laboratório Vetlife de Diagnósticos, João Pessoal, PB, Brasil.
[6]Hospital Veterinário Paes de Barros, São Paulo, SP, Brasil.
***Autor de correspondência**: julia.roppa@patologica.com.br

Introdução: Os hamartomas vasculares encefálicos são malformações congênitas caracterizadas por proliferação desorganizada e anômala de vasos sanguíneos no parênquima cerebral, compostos por tecidos endógenos ao local, mas com arquitetura anormal. São considerados anomalias de desenvolvimento, e não neoplasias verdadeiras, apesar de seu potencial expansivo e efeitos compressivos. Macroscopicamente, podem formar massas bem delimitadas ou mal definidas. **Relato do caso:** Uma fêmea canina, sem raça definida, 12 anos, apresentou sinais neurológicos agudos e progressivos, incluindo cegueira, miose bilateral, nistagmo, ataxia e crises epilépticas, necessitando de sedação contínua. A avaliação neurológica sugeriu acometimento encefálico ou tronco encefálico, com alterações mais acentuadas à direita. Sem resposta ao tratamento instituído, optou-se pela eutanásia e realização de necropsia para elucidação diagnóstica. **Resultados:** Na avaliação macroscópica, o encéfalo apresentava abaulamento do hemisfério cerebral direito e achatamento dos giros. À clivagem, evidenciou-se lesão cavitária hemorrágica extensa (6 × 6 × 3,8 cm) no diencéfalo, acometendo tálamo, hipotálamo e terceiro ventrículo, com desvio de linha mediana e redução acentuada do ventrículo lateral. Havia obstrução parcial do aqueduto mesencefálico, além de envolvimento do giro parahipocampal e hipocampo. Ponte, bulbo e cerebelo estavam preservados. Microscopicamente, o diencéfalo encontrava-se difusamente afetado por proliferações multifocais não encapsuladas de canais vasculares de paredes finas, infiltrativa, de limites mal definidos, não encapsulado, de vasos preenchidos por sangue, sem atipias endoteliais. Essas estruturas comprometiam substância cinzenta e branca, com anastomoses ocasionais e presença de trombos de fibrina. As áreas apresentavam hemorragias extensas e trabéculas residuais do parênquima encefálico. Foi realizado análise imuno-histoquímica a qual resultou CD31 (marcador de origem endotelial) positivo, GFAP (proteína ácida fibrilar glial) e ki67 (marcador de proliferação celular) negativos. O diagnóstico foi de hamartoma vascular cerebral necrosante com hemorragia acentuada. **Conclusões:** Hamartomas são lesões benignas compostas por tecidos endógenos ao local, dispostos de forma desorganizada. Os hamartomas vasculares, embora não neoplásicos, representam proliferações vasculares exuberantes e malformadas. São raramente descritos em cães, gatos, equinos e pequenos ruminantes, com localização variável no sistema nervoso central (tálamo, hipotálamo, fórnix, corpo caloso, lobo parietal, hipocampo, cerebelo, entre outros). Este caso reforça a importância de considerar o hamartoma vascular como diagnóstico diferencial de massas encefálicas hemorrágicas, especialmente em cães geriátricos com sinais neurológicos agudos e lesões expansivas no diencéfalo. O uso de marcadores imuno-histoquímicos permitiu o correto diagnóstico.

Palavras-chave: canino, imuno-histoquímica, neoplasia cerebral, neoplasia vasculares.

Anais do 8º Congresso de Patologia Veterinária (CPV), XXII Encontro Nacional de Patologia Veterinária (ENAPAVE), XVI Simpósio Brasileiro da Davis-Thompson Foundation, VII Encontro Internacional de Saúde Animal e Prevenção (ENISAP) e I Simpósio de Sanidade Animal do CRMV-MT
9 a 12 de setembro de 2025 – Cuiabá, Mato Grosso, Brasil
Braz J Vet Pathol, 2025, vol. 18, Supl. 1

BJVP
Brazilian Journal of Veterinary Pathology
ISSN 1983-0246

Intoxicação por Brodifacoum em felino: relato de caso

Thalia S. de F. Alves[1], Karen A. M. Santos[1], Hellen C. R. de Oliveira[1], Benito Soto-Blanco[2], Michelle de P. Gabardo[1*]

[1]Laboratório de Patologia, Centro Clínico Veterinário, Instituto Federal de Minas Gerais, Bambuí, MG, Brasil.
[2]Laboratório de Toxicologia, Escola de Veterinária, UFMG, Belo Horizonte, MG, Brasil.
***Autor de correspondência:** michelle.gabardo@ifmg.edu.br

Introdução: Intoxicações de gatos por produtos rodenticidas e pesticidas são comuns no Brasil. O hábito de caça e as intoxicações intencionais de gatos de vida livre ou semidomiciliados estão entre as principais causas de contato dos animais com os produtos potencialmente tóxicos. Este trabalho descreve os principais achados macroscópicos de uma necrópsia feita em um gato intoxicado por hidroxicumarinico. **Relato do caso:** Um gato SRD, com acesso a todos os locais da chácara onde vivia, foi internado por dois dias devido a apatia e hemorragia nasal. Recebeu duas transfusões sanguíneas e doses de vitamina K. Dois dias após a alta, retornou à clínica veterinária com hemorragia intensa nas mucosas oculares, e recebeu outra transfusão (com sangue de cão) e doses de vitamina K, porém morreu no terceiro dia de internação, ou seja, sete dias após ser observado os primeiros sinais clínicos. Foi realizada a necropsia e fragmentos de fígado e rins foram coletados, refrigerados e encaminhados para exame toxicológico. **Resultados**: Na necropsia, foram observadas mucosas oculares intensamente vermelhas, com moderada quantidade de material vermelho escuro, brilhante e elástico (coágulo) aderido. A mucosa oral estava levemente amarelada. A gordura subcutânea estava amarelada e com hemorragias petequeais multifocais. No pulmão havia hemorragias petequeais distribuidoras aleatoriamente pela superfície pleural e parênquima. No coração, o saco pericárdico apresentava-se edemaciado e com área extensa de hemorragia, o pericárdio visceral e miocárdio também apresentavam áreas focalmente extensas de hemorragias. Na cavidade abdominal, encontrava-se massa vermelho escura, lisa, brilhante e elástica, de 8 cm (coágulo) aderida à região do hilo hepático. Os segmentos intestinais continham intensa quantidade de conteúdo sanguinolento. No sistema urinário, foi observada hemorragia petéquia leve na mucosa da vesícula urinária. No sistema nervoso central, hemorragias petéquias também foram observadas nas meninges. No teste toxicológico foi identificada a presença do cumarínico brodifacoum. **Conclusões:** Os sinais clínicos e as hemorragias extensas e petequeais detectadas na necropsia foram compatíveis com alguma coagulopatia. No caso em questão, foram causadas pela ação anticoagulante do brodifacoum, uma hidroxicumarina com potente ação antagonista da vitamina K. Esta é considerada uma supervarfarina, pois possui alta potência e atividade anticoagulante de longa ação, o que torna o tratamento de animias intoxicados mais difícil e demorado, com maior mortalidade, comparado a outros rodenticidas cumarinicos. A transfusão heteróloga, apesar de emergencial, pode ter contribuído para complicações adicionais e levado ao quadro leve de icterícia.

Palavras-chave: cumarínico, hemorragia, supervarfarina. vitamina K.

Anais do 8º Congresso de Patologia Veterinária (CPV), XXII Encontro Nacional de Patologia Veterinária (ENAPAVE), XVI Simpósio Brasileiro da Davis-Thompson Foundation, VII Encontro Internacional de Saúde Animal e Prevenção (ENISAP) e I Simpósio de Sanidade Animal do CRMV-MT
9 a 12 de setembro de 2025 – Cuiabá, Mato Grosso, Brasil
Braz J Vet Pathol, 2025, vol. 18, Supl. 1

BJVP
Brazilian Journal of Veterinary Pathology
ISSN 1983-0246

Rabdomiossarcoma pleomórfico cardíaco multifocal em cão adulto

Thalita E. S. Oliveira[1*], Julia P. Roppa[1,2], Felipe C. Quirino[1,3], Kleber S. Parra[1], Gustavo G. B. Soares[4]

[1]VERUM Diagnóstico, Setor de Patologia Animal, Hortolândia, SP, Brasil.
[2]Patológica, Laboratório de Diagnósticos Veterinários, Campinas, SP, Brasil.
[3]Centro Universitário Max Planck, Medicina Veterinária, Indaiatuba, SP, Brasil.
[4]Bicho Legal Clínica Veterinária, Hortolândia, SP, Brasil.
***Autor de correspondência**: thalitamvet@gmail.com

Introdução: O rabdomiossarcoma pleomórfico cardíaco é uma neoplasia extremamente rara em animais domésticos, mas de comportamento agressivo e potencial metastático elevado. Este relato de caso descreve os aspectos macroscópicos, histopatológicos e imuno-histoquímicos observados em um caso diagnosticado em um cão, destacando sua importância como diagnóstico diferencial frente a lesões cardíacas multinodulares. **Relato do caso:** Foi atendido um cão macho, castrado, sem raça definida, de 10 anos e 22 kg, com histórico de apatia e intolerância ao exercício. O exame físico revelou taquipneia (45 rpm) e taquicardia (150 bpm), sem sopros cardíacos audíveis. A radiografia torácica evidenciou uma massa de tecidos moles, bem delimitada (9,0 × 5,4 × 4,9 cm), localizada entre os lobos pulmonares direito médio e caudal, sobreposta ao lado direito do coração, além de padrão intersticial pulmonar difuso. A silhueta cardíaca apresentava dimensões normais. Diante do prognóstico desfavorável, optou-se por eutanásia, sem exames diagnósticos prévios adicionais e realização imediata de necropsia. **Resultados:** A necropsia revelou múltiplos nódulos cardíacos, aderidos às paredes ventriculares, átrios e valvas, com diâmetros variando de milímetros a 3 cm, de coloração amarelada e formato irregular. A análise histopatológica mostrou proliferação mesenquimal não encapsulada, isoladas, de células pleomórficas, fusiformes a poligonais, com citoplasma eosinofílico, núcleos ovalados, 1-3 nucléolos proeminentes, cromatina grosseira, alto pleomorfismo, anisocitose, bi e multinucleações e 33 figuras de mitoses em 2,37 mm². Havia necrose multifocal e infiltrado eosinofílico. A coloração de Tricrômio de Masson revelou citoplasma vermelho difuso, indicando origem muscular. Na imuno-histoquímica, as células neoplásicas foram negativas para actina de músculo liso (α-SMA) e positivas para MyoD1, desmina e miogenina, confirmando diferenciação em músculo esquelético. Metástases foram identificadas nos pulmões e rins. **Conclusões:** Os achados foram compatíveis com rabdomiossarcoma pleomórfico cardíaco primário, uma neoplasia rara, porém altamente maligna, com propensão à metastatização. Este tumor deve ser considerado como diagnóstico diferencial em casos de múltiplos nódulos cardíacos, mesmo diante de sua baixa frequência em cães. O uso de colorações especiais e imunohistoquímica é essencial para o diagnóstico definitivo e classificação do subtipo histológico.

Palavras-chave: canino, imuno-histoquímica, necropsia, neoplasias cardíacas.

Anais do 8º Congresso de Patologia Veterinária (CPV), XXII Encontro Nacional de Patologia Veterinária (ENAPAVE), XVI Simpósio Brasileiro da Davis-Thompson Foundation, VII Encontro Internacional de Saúde Animal e Prevenção (ENISAP) e I Simpósio de Sanidade Animal do CRMV-MT
9 a 12 de setembro de 2025 – Cuiabá, Mato Grosso, Brasil
Braz J Vet Pathol, 2025, vol. 18, Supl. 1

BJVP
Brazilian Journal of Veterinary Pathology
ISSN 1983-0246

Aspectos histopatológicos de adenomioepitelioma maligno: relato de caso

Elisa B. Gonçalves [1], Fernanda C. Naves[1], Késsia M. Santos[1], Paola M. Florêncio[1], Gabriella R. Silva[1], Bruna S. Alves-Ribeiro[1], Zara M. Assis-Silva[2], Klaus C. Saturnino[1*]

[1]Laboratório de Anatomia Patológica Veterinária, Instituto de Ciências Agrárias, Universidade Federal de Jataí, Jataí, GO, Brasil
[2]Laboratório de Parasitologia e Análises Clínicas Veterinária, Instituto de Ciências Agrárias, Universidade Federal de Jataí, Jataí, GO, Brasil.
***Autor de correspondência:** klaus.sat@ufj.edu.br

Introdução: O adenomioepitelioma maligno é uma neoplasia proveniente da proliferação simultânea de dois tipos celulares mamários distintos: células epiteliais glandulares e mioepiteliais. Para essa classificação é necessário a presença de características de malignidade, como atipia celular, mitoses aumentadas e rápida multiplicação celular. Ocorre raramente em cadelas, correspondendo a 0,6% dos tumores mamários, sem relatos de predisposições específicas. O prognóstico depende de vários fatores, como a natureza e extensão da lesão. Para obtenção do diagnóstico definitivo deve-se optar pelos exames de citopatologia, histopatologia e imuno-histoquímica. O objetivo do presente estudo é descrever um caso de adenomioepitelioma maligno, com foco nas alterações histopatológicas observadas. **Relato do caso:** Um canino, fêmea, da raça Cocker Spaniel, com 14 anos de idade, foi atendido em uma clínica veterinária particular, apresentando nódulos mamários com início há cerca de oito anos e, no momento da consulta, foi identificado um novo nódulo na região axilar, acompanhado de dor, ulceração e secreção de líquido nos últimos cinco dias. Diante disso, foram solicitados exames histopatológicos, sendo realizadas biópsias incisionais das glândulas mamárias inguinal e torácica cranial. As amostras foram encaminhadas ao Laboratório de Anatomia Patológica Veterinária da Universidade Federal de Jataí (LAPVET-UFJ), para análise. O material coletado foi fixado em formol 10% tamponado, e processado rotineiramente, com inclusão de parafina, corte em cinco micras e coloração com hematoxilina e eosina (HE). As lâminas foram analisadas em microscopia de campo claro. **Resultados**: As amostras fixadas de tecido apresentavam, aproximadamente, 15x7cm, com formações nodulares multifocais a coalescentes, de margens mal definidas, coloração predominantemente esbranquiçada, com áreas de coloração pardacenta. Também foi possível observar tecido adiposo e muscular, envolto por tecido, aparentemente neoplásico, apresentando área de necrose central. Na microscopia, ambas as glândulas mamárias apresentaram invasão de células em unidade glandular, contendo anexos epiteliais e mioepiteliais. Além disso, observou-se extenso pleomorfismo celular, com presença de células multinucleadas e, por vezes, células de formato fusiforme, confirmando o diagnóstico de adenomioepitelioma maligno, além de áreas correspondentes à carcinoma papilar e tumor misto. **Conclusões:** O presente relato ressalta a importância da associação do exame clínico e avaliação histopatológica para confirmação diagnóstica do adenomioepitelioma maligno mamário, tornando possível a determinação do prognóstico e tratamento para o paciente acometido. Além de contribuir para a caracterização de uma neoplasia com comportamento biológico pouco compreendido na medicina veterinária.
Palavras-chave: luminais, mamário, mioepiteliais, neoplasia, nódulo.

Anais do 8º Congresso de Patologia Veterinária (CPV), XXII Encontro Nacional de Patologia Veterinária (ENAPAVE), XVI Simpósio Brasileiro da Davis-Thompson Foundation, VII Encontro Internacional de Saúde Animal e Prevenção (ENISAP) e I Simpósio de Sanidade Animal do CRMV-MT
9 a 12 de setembro de 2025 – Cuiabá, Mato Grosso, Brasil
Braz J Vet Pathol, 2025, vol. 18, Supl. 1

BJVP
Brazilian Journal of Veterinary Pathology
ISSN 1983-0246

Aspectos Anatomopatológicos de um Astrocitoma Anaplásico em Cão Braquicefálico: relato de caso

Bruna S. Alves-Ribeiro[1], Jéssica A. S. da Silva[1], Elisa B. Gonçalves[1], Kessia M. Santos[1], Zara M. de Assis-Silva[2], Lizandra F. da Silva[2], Ana Paula C. Gomes[2], Klaus C. Saturnino[1*]

[1] Laboratório de Parasitologia e Análises Clínicas Veterinária, Instituto de Ciências Agrárias, Universidade Federal de Jataí, Jataí, GO, Brasil.
[2] Laboratório de Anatomia Patológica Veterinária, Instituto de Ciências Agrárias, Universidade Federal de Jataí, Jataí, GO, Brasil
***Autor de correspondência:** klaus.sat@ufj.edu.br

Introdução: Os gliomas são neoplasias (astrocitoma, oligodendroglioma e ependimoma) que surgem de células gliais no sistema nervoso central (SNC). Das neoplasias primárias que acometem o SNC de cães e gatos, é a mais frequentemente relatada. Os astrocitomas são neoplasias de células gliais, cuja origem é neuroectodérmica. Cães idosos possuem maior susceptibilidade, assim como aqueles de raça braquicefálica, embora o acometimento de outras raças não esteja descartado. **Relato do caso:** Uma cadela adulta, Buldogue, com histórico de convulsões não responsivas à terapia com anticonvulsivantes, episódios de hipertermia, taquipneia e sinais neurológicos progressivos, foi encaminhada para realização de necropsia. Realizou-se a técnica de necropsia estética, a fim de preservar o cadáver. As amostras coletadas, foram fixadas em formol 10% tamponado e processado por técnica histológica de rotina, e analisadas em microscopia óptica convencional. **Resultados:** O fígado apresentava-se difusa e intensamente pálido, aumentado de volume e friável, compatível com esteatose grau III. O estômago possuía paredes difusa e discretamente espessadas, mas sem sinais de processos inflamatório em mucosa. Os pulmões estavam difusa e moderadamente hiperêmicos, com vasos do hilo pulmonar difusa e moderadamente ingurgitados. Ao corte havia grande quantidade de espuma clara e líquido em brônquios lobares, segmentares e demais terminações respiratórias. O coração apresentava-se discretamente pálido. Ao corte revelou discreta hipertrofia ventricular esquerda. O cérebro apresentava discreto achatamento de suas circunvoluções, assim como arrasamento dos seus sulcos (edema cerebral). Ao corte o cérebro revelou difusa e moderada a severa dilatação ventricular lateral, bilateral. Na base dos telencéfalos, foi observada mancha amarelada, de bordas mal definidas, margeando o aqueduto mesencefálico. A amostra de talâmica, correspondente à mancha, apresentou hipercelularidade. As células apresentam aspecto astrocítico, com núcleos alongados, cromatina grosseira, nucléolos pouco visualizáveis, e citoplasma moderado a escasso, apresentando prolongamentos bipolares, de citoplasma mal definido. Foram observadas, esporadicamente, células multinucleadas, além do arranjo concentrado e não difuso das células, com ausência de necrose e neovascularização anormal. Moderado a intenso pleomorfismo celular e nuclear, com anisocariose foi encontrado. **Conclusão:** O presente relato descreve as características morfológicas de um astrocitoma anaplásico, uma neoplasia incomum, que está associada a um mau prognóstico. Sendo assim, a realização do exame necroscópico, juntamente com histopatológico, foram essenciais para determinação da *causa mortis* e diagnóstico definitivo.
Palavras-chave: canino, gliomas, histopatologia, sistema nervoso central.
Agência financiadora: CAPES

Anais do 8º Congresso de Patologia Veterinária (CPV), XXII Encontro Nacional de Patologia Veterinária (ENAPAVE), XVI Simpósio Brasileiro da Davis-Thompson Foundation, VII Encontro Internacional de Saúde Animal e Prevenção (ENISAP) e I Simpósio de Sanidade Animal do CRMV-MT
9 a 12 de setembro de 2025 – Cuiabá, Mato Grosso, Brasil
Braz J Vet Pathol, 2025, vol. 18, Supl. 1

BJVP
Brazilian Journal of Veterinary Pathology
ISSN 1983-0246

Linfoma angiocêntrico de célula T, CD3+ e Grazima B +, na face de um cão: relato de caso

Lilian Rose M. de Sá[1,2*], Natalia de C. Gontscharow[1], Tatiane N. Pooli[1], Andressa G. C. Nitrini[3], Cristina de O. M. S. Gomes[2], Frederico A. C. Pinto[1,2], Ana P. Gárate[1]

[1]Serviço de Patologia Animal, Hospital Veterinário, Faculdade de Medicina Veterinária e Zootecnia, Universidade de São Paulo (HOVET-FMVZ-USP), SP, Brasil.
[2] Departamento de Patologia, Faculdade de Medicina Veterinária e Zootecnia, Universidade de São Paulo (HOVET-FMVZ-USP), SP, Brasil
[3]Serviço de Cirurgia de Pequenos Animais - Hospital Veterinário, Faculdade de Medicina Veterinária e Zootecnia, Universidade de São Paulo (HOVET-FMVZ-USP), SP, Brasil
***Autor de correspondência:** liliansa@usp.br

Introdução: Linfoma é a neoplasia hematopoiética mais frequente em cães, com diversas classificações, sendo o linfoma angiocêntrico raro em cães e há poucos relatos descrevendo o comportamento biológico deste tumor. O objetivo foi descrever as características clínicas e morfológicas de um cão com linfoma angiocêntrico cutâneo que desafiam o patologista. **Relato do caso:** Um cão, macho, sem raça definida, de 7 anos de idade, foi encaminhado ao atendimento clínico cirúrgico por apresentar uma úlcera focalmente extensa e profunda na face esquerda com exposição óssea da maxila e evolução progressiva de três meses. Apresentava linfoadenomegalia mandibular esquerda. Ausência de outras alterações cutâneas e de mucosa oral. Fragmentos incisionais da lesão cutânea foram encaminhados para exame histopatológico e posterior exame imuno-histoquímico. **Resultados**: Microscopicamente, havia proliferação celular nodular a difusa perivascular, substituindo o tecido cutâneo e invadindo a musculatura local, composto por células redondas, maiores do que 3x o tamanho de uma hemácia. O citoplasma é eosinofílico a claro, escasso, com limites bem demarcados. O núcleo é redondo, amplo, periférico, vesicular, com nucléolo evidente, redondo e grande. Anisocitose e anisocariose são moderadas. Tais células se distribuem da derme superficial abaixo de extenso trecho de ulceração, necrose e exsudação fibrinonecrótica com bactérias cocóides aderidas, adjacente e entremeadas havia múltiplos focos de trombose, necrose fibrinóide da parede vascular e, por vezes, infiltração desta por células neoplásicas. Entre as células neoplásicas, há histiócitos, focos de linfocitólise e necrose. As células neoplásicas imunoexpressaram CD3 e Granzima B, e não imunoexpressaram PAX5, CD20, MUM1, IBA1 e SOX10. Marcador de proliferação Ki67 positivo em aproximadamente 70% das células neoplásicas. A morfologia e imunofenotipagem revelaram Linfoma angiocêntrico de células T com atividade citotóxica e infiltrativa. **Conclusões:** As alterações clínicas do animal caracterizaram crescimento agressivo e destrutivo de linfoma angiocêntrico raramente relatados em cães com comprometimento profundo da face e exposição óssea decorrente de atividade citotóxica e angiodestrutiva, como também descrito no linfoma angiocêntrico T/NK extranodal em humanos. A apresentação clínica-anatomopatológica deste caso são desafiantes e destacam a consideração deste diagnóstico entre os diferenciais para lesões ulcerativas cutâneas em cães.

Palavras-chave: angiodestrutivo, cabeça, canino, dermatopatologia, neoplasias hematopoiéticas.

Anais do 8º Congresso de Patologia Veterinária (CPV), XXII Encontro Nacional de Patologia Veterinária (ENAPAVE), XVI Simpósio Brasileiro da Davis-Thompson Foundation, VII Encontro Internacional de Saúde Animal e Prevenção (ENISAP) e I Simpósio de Sanidade Animal do CRMV-MT
9 a 12 de setembro de 2025 – Cuiabá, Mato Grosso, Brasil
Braz J Vet Pathol, 2025, vol. 18, Supl. 1

BJVP
Brazilian Journal of Veterinary Pathology
ISSN 1983-0246

Hérnia diafragmática peritônio-pericárdica congênita em três felinos: relato de casos

Laís Escobar Pinheiro[1*], Matheus D. Araújo[1], Jean C. O. Menegatt[1], Joanna V. Z. Echenique[2], Luan C. Henker[3], Rochana R. Fett[4], Saulo P. Pavarini[1]

[1]Setor de Patologia Veterinária, Departamento de Patologia Clínica Veterinária, Universidade Federal do Rio Grande do Sul, Porto Alegre, RS, Brasil.
[2]Laboratório de Diagnóstico Veterinário, Faculdade de Medicina Veterinária, Universidade de Minnesota, Minneapolis, MN, Estados Unidos.
[3]Departamento de Patobiologia, Universidade de Auburn, Auburn, AL, Estados Unidos.
[4]Chatterie Centro de Saúde do Gato, Porto Alegre, RS, Brasil.
***Autor de correspondência:** laisescobar16@gmail.com

Introdução: A hérnia diafragmática peritônio-pericárdica é uma anomalia congênita do diafragma e do pericárdio, caracterizada pelo desenvolvimento anormal dessas estruturas, resultando na comunicação entre abdômen e saco pericárdico, observada, principalmente, em felinos. A patologia tem caráter variável, a depender de qual víscera foi acometida, sendo possível encontrar dentro do saco pericárdico o fígado, omento, pâncreas, baço, útero e intestino delgado. **Relato do caso:** Este trabalho descreve três felinos domésticos com hérnia diafragmática peritônio-pericárdica, encaminhados ao Setor de Patologia Veterinária da Universidade Federal do Rio Grande do Sul (SPV-UFRGS) nos anos de 2018, 2020 e 2025: duas fêmeas, de 7 e 11 anos da raça Persa; e um macho de 12 anos da raça Himalaio. A fêmea mais nova iniciou com quadro de dispneia progredindo para óbito, enquanto a segunda fêmea veio à óbito subitamente e o macho possuía histórico inespecífico de apatia. Os felinos foram submetidos ao exame de necropsia. **Resultados**: Ao exame externo, todos os animais apresentavam bom estado corporal. Ao exame interno, na abertura da cavidade torácica, nos três felinos, notou-se descontinuidade do diafragma com herniação do parênquima hepático e evidente aumento da silhueta cardíaca. No felino macho pôde se observar no interior do saco pericárdico o lobo hepático quadrado e processo papilar do lobo caudal. No caso da fêmea mais jovem, o saco pericárdico continha quase todos os lobos hepáticos, sendo eles o caudado, lateral direito e lateral esquerdo. Já na fêmea mais velha, projetavam-se para dentro da cavidade torácica, interiorizando o saco pericárdico, o lobo hepático medial e lateral esquerdo. Ademais, em todos os casos, o coração apresentava-se deslocado cranialmente e os lobos hepáticos herniados exibiam variáveis graus de congestão. **Conclusões:** Com base nos achados clínicos e nos exames anatomopatológicos, foi possível estabelecer o diagnóstico de hérnia diafragmática peritônio-pericárdica. A diferenciação com hérnia diafragmática de origem traumática é fundamental, visto que alterações crônicas também podem ocorrer. Nos casos descritos, a localização característica da comunicação peritônio-pericárdica e a ausência de evidências compatíveis com trauma prévio corroboraram a origem congênita da malformação. Este relato reforça a importância do diagnóstico precoce, viabilizando a correção cirúrgica em tempo hábil, evitando, assim, o óbito súbito decorrente de complicações cardiorrespiratórias.

Palavras-chave: cardiorrespiratório, compressão, fígado, malformação.
Agência financiadora: CNPq e CAPES.

Anais do 8º Congresso de Patologia Veterinária (CPV), XXII Encontro Nacional de Patologia Veterinária (ENAPAVE), XVI Simpósio Brasileiro da Davis-Thompson Foundation, VII Encontro Internacional de Saúde Animal e Prevenção (ENISAP) e I Simpósio de Sanidade Animal do CRMV-MT
9 a 12 de setembro de 2025 – Cuiabá, Mato Grosso, Brasil
Braz J Vet Pathol, 2025, vol. 18, Supl. 1

BJVP
Brazilian Journal of Veterinary Pathology
ISSN 1983-0246

Sarcoma histiocítico pulmonar: relato de caso em cão

Tatiane N. Pooli[1*], Débora C. Romero[1], Ana F. Mendes[1], Raquel G. Gomes[2], Carlos E. P. Gomes[1], Ingrid A. Tamborilla[1], Rodrigo Ubukata[3]

[1]Provet-Instituto Brasileiro de Diagnósticos e Especialidades Veterinárias LTDA, Brasil.
[2]Médica veterinária patologista, Brasil
[3]Médico veterinário oncologista, Brasil.
***Autor de correspondência:** npaoli01@gmail.com

Introdução: O sarcoma histiocítico é uma neoplasia maligna que se origina de células dendríticas intersticiais, as quais exibem distribuição ubíqua, de maneira que o neoplasma pode ocorrer, essencialmente, em qualquer tecido. Caracteriza-se por ter alto potencial metastático, baixo tempo de sobrevida e baixa resposta a tratamento. Entretanto, cães com a forma localizada podem apresentar maior tempo de sobrevida em comparação aqueles com a forma sistêmica. Cães das raças Bernese Mountain, Rottweiler, Labrador Retriever, Golden Retriever e Flat-coated Retriever são mais predispostas a apresentarem sarcoma histiocítico. A forma pulmonar é relatada, porém, não é bem caracterizada e a maioria dos cães com o envolvimento pulmonar exibem a doença disseminada. **Relato do caso:** Durante exame de imagem para acompanhamento de neoplasia de glândula hepatoide, um cão, macho, de 8 anos de idade, da raça Schnauzer foi diagnosticado com nódulo em porção caudal de lobo pulmonar cranial esquerdo. O lobo pulmonar cranial esquerdo, juntamente o com nódulo em questão, foi excisado e a amostra foi fixada em solução de formalina tamponada 10% e submetida ao processamento histológico rotineiro para posterior análise das lâminas sob coloração de hematoxilina e eosina. Após a análise histopatológica, foi realizado o exame de imunoistoquímica. **Resultados:** À macroscopia, o lobo pulmonar mediu 7,0 x 5,0 x 1,0 cm e exibia formação nodular de 4,0 x 2,5 x 2,5 cm. Ao corte, o nódulo era macio, sólido liso e castanho. O exame microscópico revelou secções de parênquima pulmonar com formação nodular composta por acentuada proliferação de células arredondadas a alongadas, pleomórficas e de aspecto histiocitoide. As células exibiam citoplasma amplo, com bordos distintos e acentuada anisocitose. Os núcleos eram arredondados, vesiculosos, com nucléolos conspícuos e acentuada anisocariose. Figuras de mitose estavam presentes e, por vezes, mostraram-se atípicas, com mais de três mitoses por campo no aumento de 400x. Havia, em permeio, frequente presença de células multinucleadas atípicas. Observou-se infiltrado de linfócitos e plasmócitos. O diagnóstico foi de proliferação histiocitoide atípica nodular, com principal diagnóstico diferencial para sarcoma histiocítico pulmonar. À imunoistoquímica, as células neoplásicas imunoexpressaram IBA1 e o marcador de proliferação Ki67 foi positivo em 35% dessas. Não foi identificada expressão de AE1AE3, CD20, CD3, C-Kit, desmina e MUM1. **Conclusão:** No presente caso, o exame de imunoistoquímica foi importante para elucidar o diagnóstico, uma vez que a ocorrência de sarcoma histiocítico pulmonar primário não é comum e é importante intervenção terapêutica para maior tempo de sobrevida.

Palavras-chave: canino, dendrítica, histopatologia, imunoistoquímica, neoplasia.

Anais do 8º Congresso de Patologia Veterinária (CPV), XXII Encontro Nacional de Patologia Veterinária (ENAPAVE), XVI Simpósio Brasileiro da Davis-Thompson Foundation, VII Encontro Internacional de Saúde Animal e Prevenção (ENISAP) e I Simpósio de Sanidade Animal do CRMV-MT
9 a 12 de setembro de 2025 – Cuiabá, Mato Grosso, Brasil
Braz J Vet Pathol, 2025, vol. 18, Supl. 1

BJVP
Brazilian Journal of Veterinary Pathology
ISSN 1983-0246

Tumores apócrinos em felinos domésticos: análise retrospectiva de 197 casos

Rayane S. R. Lopes[1*], Marcella L. M. S. Rocha[1], Eric S. Oliveira[1], Júlia G. Wronski[1], Maíra M. Nunes[1], Tifany d. S. S. Roca[1], Karen Y. R. Nakagaki[1].

[1]Celulavet – Centro de Diagnóstico Veterinário, Belo Horizonte, MG, Brasil.
***Autor de correspondência:** rayane.ruass@gmail.com

Introdução: As glândulas apócrinas e suas variantes modificadas, como glândulas ceruminosas e as do saco anal, possuem componentes secretores e ductais, ambos passíveis de originar neoplasias. As células secretoras são colunares, com núcleos basais e citoplasma eosinofílico abundante, enquanto o ducto apócrino, que se conecta ao infundíbulo folicular, apresenta epitélio biestratificado, circundado por células mioepiteliais. Apesar da relevância da análise de registros para fins epidemiológicos, há escassez de estudos nacionais sobre a prevalência de neoplasias tegumentares em felinos, o que motivou a realização deste trabalho. **Objetivos:** Investigar, retrospectivamente, a ocorrência e as características morfológicas de neoplasias apócrinas em felinos domésticos, mediante a análise de laudos histopatológicos emitidos pelo Celulavet - Centro de diagnóstico veterinário, em Belo Horizonte, MG. **Metodologia:** Foram revisados laudos histopatológicos de felinos diagnosticados com neoplasias apócrinas entre 2019 e 2025. As variáveis analisadas incluíram idade, sexo, localização anatômica, tipo histológico, padrão de crescimento, arranjo celular, camadas acometidas, contagem mitótica, grau de pleomorfismo, presença de ulceração, invasão vascular, margens cirúrgicas, inflamação e necrose. **Resultados:** Foram analisados 197 casos, com discreto predomínio em fêmeas 51,8% (102/197) e animais sem raça definida 77,6% (153/197). Lesões malignas representaram 49,7% (98/197) dos casos, seguido dos adenomas 43,6% (86/197) e lesões não neoplásicas 6,6% (13/197). As regiões cervical 13,7% (27/197), cefálica 12,2% (24/197) e dorsal 11,7% (23/197) foram as mais acometidas. O tamanho médio dos adenomas foi de 1,3 cm e dos carcinomas 1,9 cm. Dentre os carcinomas, o tipo mais frequente foi o carcinoma apócrino simples 61,2% (60/98) e o carcinoma apócrino ductuolar sólido cístico 29,6% (29/98). Ainda em relação aos carcinomas, o padrão de crescimento foi predominantemente bem delimitado 46,9% (46/98), com acometimento principal da derme 68,4% (67/98), média de contagem mitótica de 11 figuras de mitose em 2,37 mm² e pleomorfismo moderado em 79,6% (78/98) dos casos. Ulceração foi observada em 38,8% (38/98), necrose em 29,6% (29/98), invasão vascular rara 2,0% (2/98) e as margens cirúrgicas encontravam-se preservadas em 35,7% (35/98) dos casos avaliados. **Conclusões:** Este levantamento contribui para o conhecimento epidemiológico e morfológico dessas neoplasias que são pouco relatadas. Novos estudos devem ser realizados associando os achados morfológicos com o comportamento biológico dessas neoplasias para melhor definição prognóstica e terapêutica na rotina veterinária.

Palavras-chave: epidemiologia, histopatologia, morfologia.

Anais do 8º Congresso de Patologia Veterinária (CPV), XXII Encontro Nacional de Patologia Veterinária (ENAPAVE), XVI Simpósio Brasileiro da Davis-Thompson Foundation, VII Encontro Internacional de Saúde Animal e Prevenção (ENISAP) e I Simpósio de Sanidade Animal do CRMV-MT
9 a 12 de setembro de 2025 – Cuiabá, Mato Grosso, Brasil
Braz J Vet Pathol, 2025, vol. 18, Supl. 1

BJVP
Brazilian Journal of Veterinary Pathology
ISSN 1983-0246

Dermatite ulcerativa por herpesvírus felino tipo 1: relato de caso

Tatiane N. Pooli[1*], Débora C. Romero[1], Ana F. Mendes[1], Giovanna C. Quadros[1], César A. R. Rodrigues[1], Carlos E. P. Gomes[1], Ingrid A. Tamborilla[1], Daniele B. Vela[2]

[1]Provet-Instituto Brasileiro de Diagnósticos e Especialidades Veterinárias LTDA, Brasil.
[2]Médica veterinária anestesiologista, Brasil.
***Autor de correspondência:** npaoli01@gmail.com

Introdução: O herpesvírus felino 1 (FHV-1) é um importante agente causador de infecção de vias aéreas superiores (rinotraqueíte viral felina) e lesões oculares em felinos, entretanto, também pode causar lesões cutâneas. Essas lesões ocorrem, predominantemente, na face, em região periorbital e nasal, e são caracterizadas por erosões e ulcerações com aderência de crostas. É necessário reconhecer seu padrão lesional para incluí-la dentre os diagnósticos diferenciais de dermatites em face dos felinos. **Relato do caso:** Um gato, macho, de 1 ano de idade, sem raça definida e positivo para Vírus da Leucemia Felina apresentou lesão ulcerada e crostosa, com evolução de 15 dias, que se estendia de ambas as regiões periorbitais à região nasal e plano nasal. Foi realizada biópsia incisional das lesões; as amostras foram fixadas em solução de formalina tamponada 10% e submetidas ao processamento histológico rotineiro para posterior análise das lâminas sob coloração de hematoxilina e eosina. Após a análise histopatológica, a amostra foi submetida à detecção de herpesvírus felino tipo 1 (FHV-1) por reação em cadeia da polimerase quantitativa (qPCR). **Resultados:** Na avaliação macroscópica, os fragmentos cutâneos mediam 0,8 x 0,7 x 0,4 cm e 0,7 x 0,5 x 0,3 cm e apresentavam superfície crostosa. Ao corte, eram macios e a superfície revelou-se lisa e pardacenta. Ao exame microscópico, observou-se secções de pele que exibiram ulceração focalmente extensa, subjacente a qual havia trechos extensos de necrose, que se estendiam à derme profunda; a úlcera era parcialmente recoberta por crosta queratoleucocitária. Em epitélio, notou-se, também, extenso foco de necrose; adjacente, há células escamosas com material arredondado, anfofílico e que rechaça a cromatina para a periferia nuclear (compatível com inclusão intranuclear). Em interstício e perianexial, observou-se infiltrado inflamatório moderado a marcado composto, predominantemente, por neutrófilos, mastócitos e eosinófilos. **Conclusão:** O presente caso demonstra achados morfológicos comumente encontrados na dermatite por FHV-1 em felinos, e a importância de aliar a avaliação histopatológica a outros exames complementares, como a PCR.

Palavras-chave: histopatologia, inclusão intranuclear, qPCR.

Anais do 8º Congresso de Patologia Veterinária (CPV), XXII Encontro Nacional de Patologia Veterinária (ENAPAVE), XVI Simpósio Brasileiro da Davis-Thompson Foundation, VII Encontro Internacional de Saúde Animal e Prevenção (ENISAP) e I Simpósio de Sanidade Animal do CRMV-MT
9 a 12 de setembro de 2025 – Cuiabá, Mato Grosso, Brasil
Braz J Vet Pathol, 2025, vol. 18, Supl. 1

BJVP
Brazilian Journal of Veterinary Pathology
ISSN 1983-0246

Adenoma adrenocortical associado à fusão adreno-hepática em cão: relato de caso

Ana F. Mendes [1*], Débora C. R. Kohlmann [1], Tatiane N. Pooli[1], Ingrid A. Tamborilla[1], Carlos E. P. Gomes[1], Raquel G. Gomes[2], Felipe A. R. Sueiro[3], Kimberly K. R. da Costa[4]

[1]Laboratório de Patologia Animal, PROVET, São Paulo, SP, Brasil.
[2] Médica veterinária autônoma, São Paulo, Brasil.
[3]Tecsa, Campinas, SP, Brasil.
[4]Médica-veterinária, São Paulo, SP, Brasil.
***Autor de correspondência:** medvet_anamendes@hotmail.com

Introdução: A fusão adreno-hepática (AHF) é caracterizada pela aderência do fígado à glândula adrenal direita, resultando em uma íntima integração dos respectivos parênquimas. Essa condição pode representar uma anomalia congênita e, geralmente, é um achado incidental. Em animais, a AHF foi descrita em macaco-cinomolgo e em um furão. Em humanos, considera-se que a fusão adreno-hepática é um evento relativamente comum, e a incidência é maior em faixas etárias mais avançadas, sugerindo relação com envelhecimento. Entretanto, o desenvolvimento de tumor adrenocortical neste contexto é raramente relatado e, a maioria dos casos, são erroneamente diagnosticados como tumores hepáticos primários ou metastático, diante da aparência em exames de imagem pré-operatórios. Este trabalho tem como objetivo descrever os principais achados histopatológicos e os padrões de marcação imuno-histoquímica observados em um adenoma adrenocortical associado à fusão adreno-hepática em um cão. **Relato do caso:** Em uma cadela da raça Shih-Tzu, com 12 anos de idade, foi realizada a remoção cirúrgica da glândula adrenal direita, que foi fixada em formol 10% tamponado, processada por técnica histológica de rotina e, posteriormente, analisada. **Resultados:** Macroscopicamente, a glândula adrenal mediu 3,0 × 2,0 × 1,5 cm e, ao corte, apresentava uma formação nodular acastanhada, de consistência macia, que substituía todo o parênquima. A avaliação histopatológica revelou marcada proliferação de células adrenocorticais dispostas em arranjos lobulares ora em trabéculas irregulares. As células exibiam citoplasma vacuolizado e tumefeito; núcleos redondos, vesiculosos e nucléolos conspícuos. Foram identificadas 9 mitoses em área de 2,37 mm². Em determinados campos, observou-se discreta proliferação de estruturas ductulares tortuosas, revestidas por células cuboides, com perda da polaridade nuclear e discreto pleomorfismo. Na avaliação imuno-histoquímica o tecido adrenocortical imunoexpressou Inibina, associado à extensa área de aderência/colisão com parênquima hepático positivo para HepPar, com ductos biliares positivos para AE1AE3 e CK8/18; e porção medular da adrenal, com positividade típica para Sinaptofisina. A marcação de Ki67 foi positiva em 2,2% das células adrenocorticais, indicando neoplasia adrenocortical benigna. **Conclusões:** De acordo com a revisão da literatura disponível, este parece ser o primeiro relato de adenoma adrenocortical concomitante à fusão adreno-hepática em um cão. Devido à raridade da condição e à sobreposição morfológica dos tecidos, torna-se imprescindível o uso de técnicas imunohistoquímicas para a confirmação diagnóstica e para a compreensão adequada da lesão.

Palavras-chave: adrenal, fígado, histopatologia, imuno-histoquímica, neoplasia

Anais do 8º Congresso de Patologia Veterinária (CPV), XXII Encontro Nacional de Patologia Veterinária (ENAPAVE), XVI Simpósio Brasileiro da Davis-Thompson Foundation, VII Encontro Internacional de Saúde Animal e Prevenção (ENISAP) e I Simpósio de Sanidade Animal do CRMV-MT
9 a 12 de setembro de 2025 – Cuiabá, Mato Grosso, Brasil
Braz J Vet Pathol, 2025, vol. 18, Supl. 1

BJVP
Brazilian Journal of Veterinary Pathology
ISSN 1983-0246

Babesiose vascular em cão: relato de caso

Luana D. Nascimento[1*], Luciana M. C. Soares[2], Kalinne S. Bezerra[2], Nathalia de A. Pereira[3], Alex K. Oliveira [4] Daniel M. de Aguiar[3]

[1]Laboratório de Patologia Geral, Universidade Federal de Mato Grosso, Cuiabá, MT, Brasil
[2]Centro Diagnóstico Vet Vida, Cuiabá, Mato Grosso, Brasil
[3]Laboratório de Virologia e Rickettsioses, Universidade Federal de Mato Grosso, Cuiabá, MT, Brasil.
[4]Universidade de Cuiabá, Cuiabá, MT, Brasil.
***Autor de correspondência:** lyannasaint@gmail.com

Introdução: A babesiose, uma doença hemolítica transmitida por carrapatos e causada por protozoários do gênero *Babesia* spp., afeta diversos hospedeiros, incluindo cães. Embora a forma grave, conhecida como babesiose vascular, seja caracterizada por vasculite e inflamação multissistêmica com alta morbidade e mortalidade, o envolvimento do sistema nervoso central (SNC) é raro, mas pode ser abrupto e fatal, manifestando-se com sinais neurológicos intensos. Este trabalho descreve um caso de babesiose vascular grave com acometimento do SNC em um cão. **Relato do caso**: Um canino adulto da raça American Bully foi encaminhado para necropsia com histórico de sinais neurológicos de início súbito e progressivo, evoluindo rapidamente ao óbito. Amostras de diversos órgãos foram coletadas e fixadas em formol 10% tamponado e processadas por técnica histológica de rotina e amostras adicionais foram congeladas para exames complementares. **Resultados:** A necropsia revelou hemorragias multifocais em diversos órgãos, esplenomegalia severa, linfadenomegalia generalizada e hemorragia multifocal a coalescente no encéfalo, além de hemorragia difusa da medula espinhal. Microscopicamente, observou-se vasculite leucoclástica, necrose fibrinoide vascular e perivasculite linfoplasmocitária e neutrofílica, de caráter subagudo a crônico, em múltiplos órgãos. Também foram identificados trombos de fibrina, hemorragia e infartos secundários. O encéfalo e a medula espinhal apresentavam hemorragia multifocal a coalescente e difusa, respectivamente, secundárias à vasculite. A análise molecular por qPCR, realizada em fragmentos congelados do SNC utilizando o gene 18S rRNA, com os oligonucleotídeos senso 5'-CATGAACGAGGAATGCCTAGTATG-3', antissenso 5'-CCGAATAATTCACCGGATCACTC-3' e sonda VIC-AAGTCATCAGCTTGTGCAGATTACGTCCCT-BHQ, confirmou a presença de *Babesia* spp. **Conclusões:** Este relato de caso destaca a necessidade de considerar a babesiose como um diagnóstico diferencial em casos de sinais neurológicos agudos em cães, especialmente em áreas endêmicas, reforçando a importância do diagnóstico precoce e do reconhecimento clínico das formas graves desta doença.

Palavras-chave: babesiose, canino, vasculite, sistema nervoso central.

Agência financiadora: Centro de Diagnóstico Veterinário, Pesquisa e Desenvolvimento em Mato Grosso - Vet Vida.

Anais do 8º Congresso de Patologia Veterinária (CPV), XXII Encontro Nacional de Patologia Veterinária (ENAPAVE), XVI Simpósio Brasileiro da Davis-Thompson Foundation, VII Encontro Internacional de Saúde Animal e Prevenção (ENISAP) e I Simpósio de Sanidade Animal do CRMV-MT
9 a 12 de setembro de 2025 – Cuiabá, Mato Grosso, Brasil
Braz J Vet Pathol, 2025, vol. 18, Supl. 1

BJVP
Brazilian Journal of Veterinary Pathology
ISSN 1983-0246

Carcinoma neuroendócrino de vesícula biliar em cão com metástase em baço: relato de caso

Maria A. F. L. de Lima[1*], Eric S. Oliveira[2], Júlia G. Wronski[2], Laura de S. F. Matos[3], Maíra M. Nunes[2], Tifany da S. S. Roca[2] e Karen Y. R. Nakagaki[2]

[1]Centro Universitário UNA, Contagem, MG, Brasil.
[2]Celulavet Centro Diagnóstico, Belo Horizonte, MG, Brasil.
[3]Maylla Gava Patologia Veterinária, Vila Velha, ES, Brasil.
***Autor de correspondência:** mariaantonialopesdelima@gmail.com

Introdução: Os carcinomas neuroendócrinos fazem parte de um grupo heterogêneo de neoplasias com origem em células neuroendócrinas. São considerados tumores de alto grau, comumente localizados no sistema respiratório e no trato gastrointestinal, sendo raramente descritos em outros órgãos. Em sítios como a vesícula biliar, são ainda menos relatados, e na espécie canina estão associados a raças braquicefálicas e animais idosos, com baixo desenvolvimento de metástases, mas que quando ocorrem, acometem órgãos como fígado e pulmão. Este trabalho tem por objetivo relatar um caso de carcinoma neuroendócrino de vesícula biliar com metástase para o baço de um canino. **Relato do caso:** Um cão da raça Bulldog frânces, fêmea, de oito anos de idade, removeu a vesícula biliar em junho de 2022, devido a presença de neoplasia. Após três anos teve o baço removido devido a formação nodular. Os dois órgãos foram fixados em formol 10% e processados por técnica histológica de rotina, sendo em seguida analisados. **Resultados:** Macroscopicamente, o fragmento de vesícula biliar media 9,0 x 5,0 x 2,3cm, apresentava no seu interior áreas sólidas e friáveis, coloração acinzentada e consistência tenso-elástica. Na microscopia foi visualizada uma proliferação neoplásica composta por células poligonais e redondas que se arranjavam em ninhos sólidos, entremeados por um escasso estroma fibrovascular, infiltrando a parede e com extensão para o lúmen da vesícula. As células exibiam citoplasma eosinofílico, finamente granular, de limites pouco definidos, além de cariomegalia frequente, com núcleos bizarros e células multinucleadas. Foram observadas cinco figuras de mitose em 2,37 mm². Além disso, foi possível identificar áreas sugestivas de invasão vascular por células neoplásicas. Macroscopicamente o baço media 17,0 x 6,7 x 3,3cm, apresentava um nódulo em sua face parietal, medindo 8,1 x 6,7 x 3,3cm, de consistência tenso-elástica, superfície irregular, aspecto heterogêneo e coloração branco/ rosadas a pardas ao corte. Os achados microscópicos revelaram uma proliferação neoplásica de arranjo sólido, com as mesmas características morfológicas observadas na vesícula biliar. Ainda, a neoplasia se estendia para o omento, e invadia vasos. **Conclusões:** As semelhanças histopatológicas entre as neoplasias identificadas nos dois órgãos foram compatíveis com metástase em baço de carcinoma neuroendócrino da vesícula biliar. Devido a baixa frequência dessa neoplasia em vesícula biliar, estudos de imuno-histoquímica e maiores investigações devem ser realizadas para melhor definição prognóstica da neoplasia.

Palavras-chave: canino, histopatológico, neoplasia neuroendócrina.

Anais do 8º Congresso de Patologia Veterinária (CPV), XXII Encontro Nacional de Patologia Veterinária (ENAPAVE), XVI Simpósio Brasileiro da Davis-Thompson Foundation, VII Encontro Internacional de Saúde Animal e Prevenção (ENISAP) e I Simpósio de Sanidade Animal do CRMV-MT
9 a 12 de setembro de 2025 – Cuiabá, Mato Grosso, Brasil
Braz J Vet Pathol, 2025, vol. 18, Supl. 1

BJVP
Brazilian Journal of Veterinary Pathology
ISSN 1983-0246

Teratoma temporal em felino: relato de caso

Maria A. F. L. de Lima[1*], Eric S. Oliveira[2], Júlia G. Wronski[2], Maíra M. Nunes[2], Tifany da S. S. Roca[2] , Cristiane K. Nogueira[3], Larissa C. Hermeto[4], Karen Y. R. Nakagaki[2]

[1]Centro Universitário UNA, Contagem, MG, Brasil.
[2]Celulavet Centro de Diagnóstico Veterinário, Belo Horizonte, MG, Brasil.
[3]Vetmania Clínica Veterinária, Campo Grande, MS, Brasil.
[4]Faculdade de Medicina Veterinária e Zootecnia, Universidade Federal de Mato Grosso do Sul, Campo Grande, MS, Brasil.
***Autor de correspondência:** mariaantonialopesdelima@gmail.com

Introdução: Os Teratomas são tumores derivados de células germinativas, possuindo de dois a três folhetos embrionários em sua composição. É um tipo de neoplasia incomum em animais, tendo maior incidência em cadelas, na forma gonadal e com apresentação benigna (bem diferenciada). Teratomas extragonadais são considerados raros e pouco relatados na espécie felina. Na maioria dos casos, acomete gatos de menos de um ano de idade, e por similaridades histológicas, podem ser confundidos com cistos dermoides. Se localizados na região temporal da cabeça, sua origem é associada com as glândulas salivares. O objetivo deste trabalho é relatar um caso raro de teratoma temporal em um felino. **Relato do caso:** Foi recebida para avaliação histopatológica uma amostra de um felino, sem raça definida, macho, de cinco meses, com histórico de desenvolvimento por três meses de uma massa na região lateral da cabeça, com envolvimento muscular e auricular. Nos últimos 30 dias houve uma aceleração no crescimento, sendo feita a remoção. O nódulo foi fixado em formalina tamponada 10% e posteriormente enviado para análise histopatológica. **Resultados**: Foram recebidos três fragmentos, sendo estes, um fragmento de pele e dois fragmentos do nódulo medindo 2,5 x 2,2 x 1,1cm, 3,7 x 3,0 x 1,6cm e 7,2 x 5,3 x 0,2cm. Macroscopicamente apresentavam superfície sólida, heterogênea e branca, além de áreas com cavidades císticas que mediam de 0,5 x 0,4cm a 0,9 x 0,4cm. Microscopicamente, a neoplasia era caracterizada por tecidos de diversas origens embrionárias, como tecido nervoso com presença de mielina e axônios, epitélio escamoso, cartilagem bem diferenciada, tecido conjuntivo e adiposo. Havia também áreas císticas preenchidas por queratina, glândulas sebáceas, folículos pilosos e epitélio respiratório que transicionava para epitélio escamoso. Adjacente à neoplasia observou-se glândula salivar bem diferenciada e linfonodo com hiperplasia reacional. Os achados histopatológicos permitiram o diagnóstico de teratoma em região temporal. **Conclusões:** Apesar de não serem observados com frequência expressiva na rotina, os teratomas extragonadais devem ser considerados dentre os diagnósticos diferenciais de neoplasias, especialmente em animais mais jovens, como no presente relato.

Palavras-chave: extragonadal, gato, histopatologia, neoplasia benigna.

Anais do 8º Congresso de Patologia Veterinária (CPV), XXII Encontro Nacional de Patologia Veterinária (ENAPAVE), XVI Simpósio Brasileiro da Davis-Thompson Foundation, VII Encontro Internacional de Saúde Animal e Prevenção (ENISAP) e I Simpósio de Sanidade Animal do CRMV-MT
9 a 12 de setembro de 2025 – Cuiabá, Mato Grosso, Brasil
Braz J Vet Pathol, 2025, vol. 18, Supl. 1

BJVP
Brazilian Journal of Veterinary Pathology
ISSN 1983-0246

Osteossarcoma vertebral mimetizando metástase óssea de adenocarcinoma de saco anal com disseminação linfática em cão: relato de caso

Maria V. V. G. Nunes[1]*, Natalia de C. Gontscharow[1], Alícia S. Herrero[1], Artur F. Cagnim[1], Carolina S. Ferreira[1], Talita R. Barreto[2], Ana P. Gárate[1], Maria L. Z. Dagli[1]

[1]Serviço de Patologia Animal, Faculdade de Medicina Veterinária e Zootecnia, Universidade de São Paulo, SP, Brasil.
[2]Serviço de Clínica Médica de Pequenos Animais, Faculdade de Medicina Veterinária e Zootecnia, Universidade de São Paulo, SP, Brasil.
***Autor de correspondência**: mariavic56@gmail.

Introdução: O adenocarcinoma de saco anal é um tumor comum em cães, com comportamento agressivo, sendo frequente metástases em linfonodos sublombares, mesmo em tumores pequenos. Já o osteossarcoma é uma neoplasia maligna, de crescimento rápido, comum em grandes raças de cães, com maior ocorrência em ossos longos. Quando no esqueleto axial, ocorre principalmente na cabeça. As avaliações citológica e histopatológica são imprescindíveis para identificação e diferenciação do tipo tumoral quando há mais de uma neoformação presente. O objetivo deste trabalho é relatar um caso de adenocarcinoma de saco anal com infiltração linfática concomitante com um osteossarcoma vertebral lombar em um cão. **Relato do caso:** Cão, macho, 8 anos, sem raça definida, porte grande, apresentava paraparesia não ambulatória e dor em coluna vertebral, com suspeita de neoformação vertebral em exame radiográfico, e neoformação cavitária e vascularizada em abdome caudal, em ultrassonografia. Devido ao prognóstico ruim, foi realizada a eutanásia. **Resultados:** Na necropsia, observaram-se três formações com características similares: a primeira com 2,5 x 1,5 x 1,4 cm, perianal, vermelha a branca, irregular, mole e friável; em topografia de linfonodo retroperitoneal sublombar, com 9,5 x 6,5 x 4,5 cm; e adjacente à neoformação perianal, há formação de 5,5 x 4,1 x 2,9 cm. Dorsal à maior formação, nota-se foco sugestivo de metástase nas vértebras lombares quatro, cinco e seis, com lise óssea de 0,9 cm de diâmetro e neoformação invadindo parte do forame vertebral, comprimindo a medula espinhal. A neoformação é branca, com pontos acastanhados, lisa, firme e friável. Microscopicamente, os nódulos em cavidade abdominal apresentavam-se bem demarcados, mas com proliferação extracapsular e invasão vascular, com as células organizadas em arranjos lobulares, com estruturas tubulares ou rosetas, sendo compatível com adenocarcinoma de saco anal metastático aos linfonodos. Já o nódulo localizado nas vértebras lombares exibia uma proliferação infiltrativa e irregular em tecido ósseo, não delimitada, não encapsulada, densamente celular, disposta em feixes e correntes de células fusiformes a pleomórficas, com células multinucleadas (osteoclastos), sugerindo tratar-se de um osteossarcoma. **Conclusões:** Apesar da semelhança macroscópica e da proximidade entre os nódulos, a análise microscópica revela-se essencial neste caso, evidenciando duas neoplasias malignas distintas e agressivas em um mesmo animal, e ressaltando a importância do exame necroscópico para elucidação diagnóstica e ação clínica em casos futuros semelhantes a este.

Palavras-chave: coluna vertebral, histopatologia, metástase, oncopatologia.

Anais do 8º Congresso de Patologia Veterinária (CPV), XXII Encontro Nacional de Patologia Veterinária (ENAPAVE), XVI Simpósio Brasileiro da Davis-Thompson Foundation, VII Encontro Internacional de Saúde Animal e Prevenção (ENISAP) e I Simpósio de Sanidade Animal do CRMV-MT
9 a 12 de setembro de 2025 – Cuiabá, Mato Grosso, Brasil
Braz J Vet Pathol, 2025, vol. 18, Supl. 1

BJVP
Brazilian Journal of Veterinary Pathology
ISSN 1983-0246

Achados citopatológicos e detecção molecular de *Sporothrix brasiliensis* em gatos do estado do Mato Grosso, Brasil

Nathalia de A. Pereira[1*], Luciana. M. C. Soares[2], Kalinne. S. Bezerra[2], Luana D. Nascimento[4], Alex K. Oliveira[2], Beatriz S. Nogueira[3], Sofia de S. P. Gomes[1], Daniel M. de Aguiar[1]

[1]Laboratório de Virologia e Rickettsioses, Universidade Federal de Mato Grosso, Cuiabá, MT, Brasil.
[2]Centro Diagnóstico Vet Vida, Cuiabá, Mato Grosso, Brasil
[3]Laboratório de Microbiologia, Universidade Federal de Mato Grosso, Cuiabá, MT, Brasil.
[4]Laboratório de Patologia Geral, Universidade Federal de Mato Grosso, Cuiabá, MT, Brasil.
***Autor de correspondência:** nathaliaassis89@gmail.com

Introdução: A esporotricose é causada por fungos termo-dimórficos do complexo *Sporothrix schenckii*. Dentre as espécies patogênicas, *Sporothrix brasiliensis* se destaca por sua alta virulência, potencial epidêmico e capacidade de transmissão zoonótica e enzoótica. A infecção ocorre principalmente por meio de mordidas, arranhões ou contato com exsudatos de animais infectados, especialmente gatos domésticos. **Metodologia:** Foi realizado um estudo retrospectivo de gatos diagnosticados com esporotricose por meio da citopatologia, entre os anos de 2023 e 2025. Os nove felinos que apresentavam lesões características e estruturas fúngicas compatíveis com *Sporothrix* spp. na citologia tiveram suas lâminas de CAAF/imprint submetidas à extração de DNA, seguida de PCR convencional, utilizando os primers ITS5 (forward): GGA AGT AAA AGT CGT AAC AAG G e ITS4 (reverse): TCC TCC GCT TAT TTG ATA TGC. As condições da reação no termociclador foram: desnaturação inicial a 95 °C por 10 minutos; 32 ciclos de desnaturação a 95 °C por 15 segundos; anelamento a 55 °C por 1 minuto e 15 segundos; e extensão a 72 °C por 1 minuto e 15 segundos, seguida de uma extensão final a 72 °C por 5 minutos. As amostras amplificadas foram então purificadas e enviadas para sequenciamento genético. **Resultados**: Na avaliação microscópica, foram identificados neutrófilos não degenerados e uma grande quantidade de macrófagos, frequentemente contendo numerosas estruturas fúngicas ovoides ou em forma de "charuto", medindo entre 2–3 µm, circundadas por halo claro. Essas estruturas estavam localizadas predominantemente no citoplasma dos macrófagos, mas também foram observadas em meio extracelular. O sequenciamento genético das amostras revelou compatibilidade com a espécie *Sporothrix brasiliensis* em todos os felinos analisados. **Conclusões:** Os achados citopatológicos associados ao sequenciamento genético, evidenciam os gatos domésticos como importantes hospedeiros na transmissão da esporotricose, reforçando a necessidade de vigilância epidemiológica, especialmente em regiões com poucos registros da doença, como o Mato Grosso.

Palavras-chave: citopatologia, fungos, esporotricose, PCR.

Agência financiadora: Centro de diagnóstico e pesquisa Vet Vida.

Anais do 8º Congresso de Patologia Veterinária (CPV), XXII Encontro Nacional de Patologia Veterinária (ENAPAVE), XVI Simpósio Brasileiro da Davis-Thompson Foundation, VII Encontro Internacional de Saúde Animal e Prevenção (ENISAP) e I Simpósio de Sanidade Animal do CRMV-MT
9 a 12 de setembro de 2025 – Cuiabá, Mato Grosso, Brasil
Braz J Vet Pathol, 2025, vol. 18, Supl. 1

BJVP
Brazilian Journal of Veterinary Pathology
ISSN 1983-0246

Efusão mastocítica em um cão: relato de caso

Mariah G. Ceregatti[1,2], Júlia G. Wronski[2,3]* Eric S. Oliveira[2], Maíra M. Nunes[2,3], Rayane S. R. Lopes[2], Juliana R. Emerick[4], Maria A. F. L. Lima[5], Karen Y. R. Nakagaki[2,3]

[1]Programa de Pós-graduação em Ciência Animal, Universidade Federal de Minas Gerais, Belo Horizonte, MG, Brasil.
[2]Celulavet- Laboratório de Diagnóstico Animal, Belo Horizonte, MG, Brasil
[3]Programa de Pós-graduação em Ciências Biológicas, Universidade Federal de Minas Gerais, Belo Horizonte, MG, Brasil.
[4]Veterinária autônoma, Contagem, MG, Brasil.
[5]Centro Universitário UNA, Minas Gerais, Contagem, MG, Brasil.
***Autor de correspondência:** juliawronski@gmail.com

Introdução: Mastocitomas são neoplasias cutâneas frequentes em cães e apresentam comportamento biológico variável; embora sejam neoplasias malignas, há formas de mastocitoma altamente agressivas. Tumores de alto grau ou pouco diferenciados citologicamente ou histologicamente possuem maior risco de recidiva local, metástase linfonodal e disseminação sistêmica. A presença de efusão cavitária com predomínio de mastócitos é uma manifestação incomum, que representa envolvimento seroso pela neoplasia e está associada a prognóstico reservado. **Relato do caso:** Cão da raça Dachshund, macho, 13 anos, com histórico de mastocitoma cutâneo de alto grau e metástase em linfonodo axilar documentada desde 2022. O paciente foi submetido a tratamento sistêmico com toceranibe (*Palladia*®) e vinblastina, apresentando recidiva cutânea próxima à cicatriz cirúrgica, além do surgimento de nódulo esplênico. Em março de 2025, evoluiu com quadro de ascite, o que motivou a realização de citologia da efusão abdominal e remoção esplênica para análise histopatológica. **Resultados**: A avaliação citológica da efusão peritoneal, corada por May-Grünwald-Giemsa, revelou população celular composta predominantemente por células redondas livres, com granulações citoplasmáticas metacromáticas de intensidade variável, núcleos redondos e nucléolos evidentes. Observou-se também frequente binucleação e multinucleação, além de acentuadas anisocitose, anisocariose, cariomegalia e anisonucleólise, com presença de eritrócitos ao fundo de lâmina. Tais características morfológicas foram compatíveis com mastócitos, sugerindo assim, efusão neoplásica, sugestiva de efusão mastocítica. A análise histopatológica do nódulo esplênico confirmou metástase de mastocitoma, com infiltração multifocal a coalescente do parênquima por células neoplásicas de padrão similar ao descrito na citologia, corroborando a origem tumoral da efusão. Os achados foram determinantes para a conduta clínica e a redefinição do prognóstico. **Conclusões**: A presença de mastócitos neoplásicos em efusões cavitárias é um achado relevante, indicativo de progressão tumoral sistêmica e estágio avançado da neoplasia. Este caso reforça a importância da análise citológica de líquidos cavitários em cães com histórico de mastocitoma, especialmente nos casos pouco diferenciados ou de alto grau. A correlação com exames histopatológicos, como no presente relato, contribui para a confirmação diagnóstica e orientação terapêutica. A citologia destaca-se como ferramenta acessível, rápida e eficaz na detecção de disseminação neoplásica em cavidades serosas.

Palavras-chave: ascite, citologia, efusão cavitária, efusão neoplásica, mastocitoma.

Anais do 8º Congresso de Patologia Veterinária (CPV), XXII Encontro Nacional de Patologia Veterinária (ENAPAVE), XVI Simpósio Brasileiro da Davis-Thompson Foundation, VII Encontro Internacional de Saúde Animal e Prevenção (ENISAP) e I Simpósio de Sanidade Animal do CRMV-MT
9 a 12 de setembro de 2025 – Cuiabá, Mato Grosso, Brasil
Braz J Vet Pathol, 2025, vol. 18, Supl. 1

BJVP
Brazilian Journal of Veterinary Pathology
ISSN 1983-0246

Mioepitelioma maligno na glândula mamária de uma gata: primeiro relato de caso

Júlia G. Wronski[1,2]*, Maíra M. Nunes[1,2], Eric S. Oliveira[1], Tifany S. S. Roca[1], Rayane S. R. Lopes[1], Geovanni D. Cassali[2], Karen Y. R, Nakagaki[1,2]

[1]Celulavet Centro Diagnóstico Veterinário, Belo Horizonte, MG, Brasil.
[2]Programa de Pós-graduação em Ciências Biológicas, Universidade Federal de Minas Gerais, Belo Horizonte, MG, Brasil.
***Autor de correspondência:** juliawronski@gmail.com

Introdução: O mioepitelioma maligno é uma neoplasia mamária composta quase que exclusivamente por células mioepiteliais, que devem compor mais de 90% da neoplasia na marcação por p63. Ainda que sejam neoplasias observadas raramente em cadelas, não há relatos desta neoplasia em gatas. Desta forma, o objetivo deste trabalho é relatar o primeiro caso de mioepitelioma maligno em uma gata. **Relato do caso:** Uma gata de sete anos de idade, sem raça definida, apresentava nódulo na mama torácica caudal e aumento do linfonodo axilar direito. Não foi relatado tempo de evolução. Foi realizada a remoção cirúrgica e fragmentos foram fixados em formol 10% e processados por técnica histológica de rotina. Fragmentos selecionados foram submetidos à coloração do Ácido Periódico de Schiff e à técnica de imuno-histoquímica com o marcador p63. **Resultados**: À macroscopia foi recebido um bloco mamário contendo duas papilas, além de fragmento irregular identificado como linfonodo axilar pelo requisitante. A mama torácica caudal apresentava um nódulo medindo 3,0 x 2,8 x 2,7 cm, de consistência firme e superfície irregular. Ao corte, apresentava superfície sólida, aspecto heterogêneo e coloração parda. O linfonodo media 2,0 x 1,5 x 1,0 cm, de consistência tenso-elástica. Ao corte, apresentava superfície sólida, aspecto heterogêneo e coloração esbranquiçada a parda. Histologicamente, a neoplasia era composta por ninhos sólidos e poucas áreas papilares e micropapilares *in situ,* ancorados em escasso estroma conjuntivo, que expandia a mama e infiltrava a musculatura adjacente. As células apresentavam citoplasma escasso, pouco delimitado, por vezes alongado, eosinofílico, levemente granular, núcleo arredondado a ovalado, cromatina irregular, e nucléolos evidentes. Havia moderada a intensa anisocitose e anisocariose, e 54 figuras de mitose em 2,37 mm². Foram observadas áreas de comedonecrose, fibrose e infiltrado inflamatório mononuclear. A coloração de PAS foi negativa nas células neoplásicas. No fragmento identificado como linfonodo, foi observada uma proliferação neoplásica com as mesmas características histológicas observadas na neoplasia identificada na glândula mamária, permeada por agregados linfoides, indicando a possibilidade de macrometástase da neoplasia na região do linfonodo. O diagnóstico foi de tumor de arranjo sólido grau III, e após a marcação intensa e difusa com o anticorpo p63, chegou-se ao diagnóstico de mioepitelioma maligno, com metástase no linfonodo axilar. **Conclusões:** Esta é a primeira descrição macro e microscópica de mioepitelioma maligno em uma gata. Ainda que raro, este deve ser considerado dentre os diagnósticos diferenciais para tumores de arranjo sólido nesta espécie.

Palavras-chave: patologia mamária, p63, tumor de arranjo sólido, tumor mamário misto.
Agência financiadora: CNPq, FAPEMIG, REMITRIBIC, RED-00031-21e CAPES.

Anais do 8º Congresso de Patologia Veterinária (CPV), XXII Encontro Nacional de Patologia Veterinária (ENAPAVE), XVI Simpósio Brasileiro da Davis-Thompson Foundation, VII Encontro Internacional de Saúde Animal e Prevenção (ENISAP) e I Simpósio de Sanidade Animal do CRMV-MT
9 a 12 de setembro de 2025 – Cuiabá, Mato Grosso, Brasil
Braz J Vet Pathol, 2025, vol. 18, Supl. 1

BJVP
Brazilian Journal of Veterinary Pathology
ISSN 1983-0246

Adenoma lobular orbital: relato de caso

Júlia G. Wronski[1,2]*, Eric S. Oliveira[1], Maíra M. Nunes[1,2], Tifany S. S. Roca[1], Rayane S. R. Lopes[1], Karen Y. R, Nakagaki[1,2]

[1]Celulavet Centro Diagnóstico Veterinário, Belo Horizonte, MG, Brasil.
[2]Programa de Pós-graduação em Ciências Biológicas, Universidade Federal de Minas Gerais, Belo Horizonte, MG, Brasil.
***Autor de correspondência:** juliawronski@gmail.com

Introdução: O adenoma lobular orbital é um tumor benigno, composto por tecido glandular bem diferenciado sem diferenciação ductal, de crescimento expansivo e lento. Ainda que com origem desconhecida, acredita-se ser uma neoplasia originária de glândulas lacrimais ou salivares zigomáticas. Devido a seu aspecto friável é difícil obter margens, dessa maneira, apesar de benigno, o prognóstico é reservado pois podem ocorrer recidivas. O objetivo deste relato é descrever um caso de adenoma lobular orbital diagnosticado em uma cadela. **Relato do caso:** Uma cadela de 12 anos de idade, da raça Poodle, apresentava um nódulo supraorbitário na região do olho direito, localizado no tecido subcutâneo, de consistência macia a gelatinosa. Devido a localização da lesão, optou-se pela remoção cirúrgica. A suspeita clínica inicial era de um processo hiperplásico. Os fragmentos removidos foram fixados em formol 10% e processados por técnica histológica de rotina, sendo em seguida analisados. Fragmentos selecionados foram submetidos à coloração especial de Ácido Periódico de Schiff (PAS). **Resultados**: À macroscopia a amostra era irregular, de consistência macia, medindo 2,6 x 2,1 x 1,1 cm. Ao corte, apresentava superfície sólida, multinodular, de aspecto homogêneo e coloração pardo-escura. Na avaliação microscópica observou-se uma proliferação neoplásica epitelial, não encapsulada, não delimitada e de crescimento expansivo, acometendo todos os fragmentos analisados. As células eram organizadas em múltiplos lóbulos e formavam ácinos, eram grandes e poligonais, por vezes com secreção amorfa e eosinofílica entremeando a neoplasia. Não foi observada diferenciação ductal permeando a neoplasia. As células possuíam citoplasma com limites bem definidos e abundante, eosinofílico e finamente vacuolizado com numerosos grânulos intracitoplasmáticos corados positivamente no PAS. Os núcleos eram basofílicos, redondos e centrais, hipercromáticos, com nucléolos inconspícuos. A anisocitose e a anisocariose eram discretas e não foram visualizadas figuras de mitose em 2,37 mm². **Conclusões:** Ainda que raramente descrito na literatura, o adenoma lobular deve ser considerado dentre os diagnósticos diferenciais para lesões tumorais em região periorbital. A coloração de PAS auxiliou na confirmação diagnóstica. Ainda que com comportamento benigno, recidivas podem ocorrer devido à dificuldade de remoção completa da neoplasia.

Palavras-chave: canino, neoplasias benignas, PAS, patologia ocular.

Anais do 8º Congresso de Patologia Veterinária (CPV), XXII Encontro Nacional de Patologia Veterinária (ENAPAVE), XVI Simpósio Brasileiro da Davis-Thompson Foundation, VII Encontro Internacional de Saúde Animal e Prevenção (ENISAP) e I Simpósio de Sanidade Animal do CRMV-MT
9 a 12 de setembro de 2025 – Cuiabá, Mato Grosso, Brasil
Braz J Vet Pathol, 2025, vol. 18, Supl. 1

BJVP
Brazilian Journal of Veterinary Pathology
ISSN 1983-0246

Hemangiossarcoma retroperitoneal em cão: desafio diagnóstico para o patologista pelo método de congelação

Lilian R. M. de Sá[1,2*]; Ana B. S. Salvatico[1]; Luisa K. Chaves[1]; Arthur F. Cagnim[2]

[1] Laboratório de Patologia Diagnóstica e Ambiental, Departamento de Patologia, Universidade de São Paulo (USP), São Paulo, SP, Brasil
[2]Serviço de Patologia Animal, Departamento de Patologia, USP, São Paulo, SP, Brasil
[*]**Autor de correspondência:** liliansa@usp.br

Introdução: Os sarcomas retroperitoneais (SRT) compreendem grupo heterogêneo de tumores mesenquimais raros que se originam no espaço potencial retroperitoneal, a partir do tecido adiposo, conjuntivo, de nervos e de vasos. Os SRT em cães são pouco abordados e representam desafio diagnóstico para o clínico, cirurgião e patologista. O hemangiossarcoma retroperitoneal (HSRT) é o mais frequentemente diagnosticado em cães, entretanto pode desafiar o patologista no exame macroscópico e no diagnóstico por congelação. Este trabalho tem como objetivo destacar as principais características macro e microscópicas por congelação e convencional de caso de HSRT em um cão. **Relato do caso:** Uma cadela de 9 anos de idade, da raça Fila Brasileira apresentava hiporexia, êmese pós-prandial diária, ascite, prostração e dor abdominal associados a aumento de volume em região mesogástrica de duração de um ano. O diagnóstico de tumor abdominal foi realizado por ultrassonografia, houve piora progressiva dos sintomas e a eutanásia foi realizada. Na necrópsia fragmentos do neoplasma foram ultracongelados em nitrogênio líquido e fixados em solução de formalina 10%. **Resultados**: Macroscopicamente, havia aproximadamente 5 litros de líquido peritoneal serossanguinolento e neoplasma arredondado, sólido, vermelho mesclado de branco com vascularização evidente, de 14,5 x 12,5 x 8,5 cm e 1,326 kg, localizado na porção medial retroperitoneal próximo ao rim e corno uterino direito. Ao corte, o neoplasma exibia extensa área necrótica central e superfície irregular vermelha com áreas branco e enegrecidas. Fragmentos congelados foram criocortados em 5 µm e corados por hematoxilina e eosina, e fragmentos fixados foram rotineiramente processados. Microscopicamente, no corte congelado, foram observadas grandes áreas hemorrágicas e múltiplos hemossiderófagos, com predomínio de áreas sólidas sem eritrócitos, espaços vasculares delimitados por células tumefeitas e o diagnóstico foi de sarcoma pouco diferenciado com espaços vasculares dilatados. No corte em parafina, foi observada rede de canais vasculares anastomosados preenchidos por eritrócitos, delimitados por endotélio atípico, múltiplos hemossiderófagos e o diagnóstico foi de HSRT moderadamente diferenciado. **Conclusões:** HSRT apresenta características macro e microscópicas heterogêneas que podem dificultar a suspeita diagnóstica durante a avaliação clínico-cirúrgica e anatomopatológica. O diagnóstico de HSRT deve estar entre os diferenciais de neoplasmas intra-abdominais de difícil determinação anatômica e a técnica por congelação pode apontar para o diagnóstico, a natureza do processo e a célula de origem, comprovando a vantagem da utilização dela em procedimentos transcirúrgico, desde que realizada por patologista experiente.

Palavras-chave: criosecção, neoplasia, sarcoma, transcirúrgico.
Agência financiadora: Bolsa de iniciação científica edital PUB 2024/2025.

Anais do 8º Congresso de Patologia Veterinária (CPV), XXII Encontro Nacional de Patologia Veterinária (ENAPAVE), XVI Simpósio Brasileiro da Davis-Thompson Foundation, VII Encontro Internacional de Saúde Animal e Prevenção (ENISAP) e I Simpósio de Sanidade Animal do CRMV-MT
9 a 12 de setembro de 2025 – Cuiabá, Mato Grosso, Brasil
Braz J Vet Pathol, 2025, vol. 18, Supl. 1

BJVP
Brazilian Journal of Veterinary Pathology
ISSN 1983-0246

Conjuntivite por *Malassezia* sp. em cão: relato de caso

Ana Paula C. da Silva[1], Hellen K. C. de Oliveira[1], Laura V. B. Rocha[1], Daniel Wouters[1], Ana Beatriz A. Ziliotti[1], Izabeli L. G. de Sá, Flademir Wouters[1], Angélica T. B. Wouters[1*]

[1]Setor de Patologia Veterinária, Departamento de Medicina Veterinária, Faculdade de Zootecnia e Medicina Veterinária, Universidade Federal de Lavras, Lavras (SPV-DMV-FZMV-UFLA), MG, Brasil.
.***Autor de correspondência:** angelica.wouters@ufla.br

Introdução: As leveduras do gênero *Malassezia* sp. fazem parte da microbiota natural da pele de cães sadios. No entanto, também podem atuar como agentes causadores de dermatites e otites nesses animais, especialmente quando há alterações na microbiota local, aumento de temperatura, umidade e disponibilidade de substrato, fatores que favorecem sua proliferação. Nesses casos, a levedura deixa seu estado comensal e assume caráter parasitário, sendo as formas clínicas mais comuns otite externa e dermatite, alterações frequentemente observadas na rotina clínica de pequenos animais. A ocorrência de malasseziose ocular, contudo, é pouco descrita na literatura. Este trabalho tem como objetivo relatar um caso com estruturas de *Malassezia* sp. em lesões na conjuntiva ocular de um cão. **Relato do caso:** Um cão, macho, de 12 anos, sem raça definida e de pelagem branca, foi atendido no Hospital Veterinário de Animais de Companhia da Universidade Federal de Lavras (HV-UFLA), com sinais de inflamação na superfície interna das pálpebras direitas e esquerdas, com pequenos nódulos e evolução clínica de aproximadamente um ano. O animal apresentava outros nódulos em múltiplas regiões do corpo, com suspeita principal de carcinoma de células escamosas. Foi realizada a coleta de amostras para citologia por swab de ambas as conjuntivas, encaminhadas ao Setor de Patologia Veterinária da UFLA (SPV-UFLA), coradas em coloração de Panótico Rápido e posteriormente analisadas em microscópio ótico. **Resultados:** Na avaliação microscópica da amostra do olho esquerdo foram observadas células epiteliais bem diferenciadas, quantidade moderada de bactérias cocoides, além de hemácias e raros eosinófilos. Na amostra do olho direito, por sua vez, havia poucas células e quantidade moderada de estruturas leveduriformes ovoides com uma base larga, compatíveis com *Malassezia* sp., além de células epiteliais descamadas, restos de queratina e quantidade moderada de bactérias bacilares e cocoides. As estruturas leveduriformes identificadas no exame citopatológico permitiram o diagnóstico de conjuntivite por *Malassezia* sp., uma apresentação pouco comum na rotina clínica de animais de companhia. Embora *Malassezia* sp. seja amplamente reconhecida como parte da microbiota cutânea normal de cães, seu envolvimento patológico geralmente se restringe ao conduto auditivo externo e a áreas interdigitais, sobretudo em casos de distúrbios dermatológicos associados. Assim, sua participação em infecções oculares merece atenção, pois interfere diretamente na escolha do tratamento. **Conclusões:** Este caso contribui para o entendimento das possíveis manifestações clínicas da malasseziose para além de pele e orelhas, ressaltando a importância da avaliação citopatológica como exame de triagem, mesmo em sítios menos usuais.

Palavras-chave: olho, citologia, malasseziose.

Agências financiadoras: CAPES, CNPq, FAPEMIG e MEC.

Anais do 8º Congresso de Patologia Veterinária (CPV), XXII Encontro Nacional de Patologia Veterinária (ENAPAVE), XVI Simpósio Brasileiro da Davis-Thompson Foundation, VII Encontro Internacional de Saúde Animal e Prevenção (ENISAP) e I Simpósio de Sanidade Animal do CRMV-MT
9 a 12 de setembro de 2025 – Cuiabá, Mato Grosso, Brasil
Braz J Vet Pathol, 2025, vol. 18, Supl. 1

BJVP
Brazilian Journal of Veterinary Pathology
ISSN 1983-0246

Linfoma difuso de grandes células B com apresentação multicêntrica em um cão: relato de caso

Bruno F. Gomez[1]*, Regiana Cascaello[1], Anandra K. dos S. Gomes[1], Natália T. B. Costa[1], Diego de O. Z. Harnisch[1], Rafael C. Bitencourt[2], Andrigo B. de Nardi[2], Julieta R. E. de Moraes[1]

[1]Programa de Residência em Área Profissional da Saúde – Medicina Veterinária e Saúde, Faculdade de Ciências Agrárias e Veterinárias (FCAV), Universidade Estadual Paulista (UNESP), Campus de Jaboticabal, SP, Brasil.
[2]Serviço de Oncologia Veterinária (SOV) – Departamento de Clínica e Cirurgia Veterinária, FCAV-UNESP – Câmpus de Jaboticabal, SP, Brasil.
***Autor de correspondência:** bfigueiredogomez@gmail.com

Introdução: O linfoma é uma neoplasia caracterizada pela proliferação descontrolada de linfócitos em vários órgãos linfoides, especialmente linfonodos periféricos, mas com possibilidade de acometimento do baço, fígado e medula óssea). Objetiva-se com esse trabalho relatar um caso de linfoma multicêntrico e descrever os principais achados anatomopatológicos. **Relato do caso:** Um cão macho, de 6 anos de idade havia sido diagnosticado anteriormente com linfoma multicêntrico por meio de exame citopatológico, e realizou tratamento quimioterápico com o protocolo CHOP-19 semanas (ciclofosfamida, doxorrubicina, vincristina e prednisolona), que apresentou baixa resposta terapêutica. Em seguida, foi iniciado o protocolo de resgate com lomustina, contudo o paciente evoluiu para sinais clínicos, tais como dificuldade de locomoção, hiporexia, hematoquezia e estupor. O animal veio a óbito, e foi encaminhado para o Serviço de Patologia para exame necroscópico. As amostras foram coletadas e fixadas em solução de formol a 10%, e, em sequência, submetidas ao processamento de rotina para avaliação histopatológica. **Resultados**: À avaliação macroscópica, foi possível observar mucosas hipocoradas, aumento acentuado de volume dos linfonodos subescapulares (direito medindo 6,3 x 4,0 x 1,8 cm e esquerdo 6,4 x 6,2 x 1,4 cm), inguinais (direito medindo 8,0 x 4,2 x 2,3 cm e esquerdo medindo 5,5 x 4,8 x 1,8 cm), mediastínicos (0,9 x 0,7 x 0,5 cm) e mesentéricos (0,8 x 0,7 x 0,5 cm), hemotórax, esplenomegalia e hepatomegalia acentuados. Ao corte os linfonodos eram homogêneos e brancacentos, com áreas vermelhas focalmente extensas. Na avaliação microscópica, foi constatado proliferação neoplásica maligna de células redondas, que se arranjavam em manto, entremeadas por discreto estroma fibrocolagenoso nos linfonodos. As células apresentavam citoplasma moderado e núcleos redondos, pequenos e hipercromáticos, centrais a periféricos, com nucléolos por vezes conspícuos e basofílicos. Em uma área de 2,37 mm² foram observadas 269 figuras de mitose. Linfócitos semelhantes foram observados em múltiplos órgãos como o coração, pulmões, baço, fígado, intestinos, rins, próstata, tireoide e olhos. A avaliação pelo PCR – PARR, por sua vez, identificou o imunofenótipo como o de células B. **Conclusões:** O linfoma multicêntrico, em especial o linfoma de grandes células B, é um tumor comum em cães, que apresenta diferenças de incidência entre os sexos e de acordo com a idade dos animais, assim como diferenças de resposta dos pacientes ao tratamento, em especial neste caso, onde apesar do tratamento, notou-se um alto grau de agressividade, com taxa mitótica elevada, e metastatização avançada, que incluía diversos órgãos não hematopoiéticos.

Palavras-chave: canino, histopatologia, neoplasia linfoide.

Anais do 8º Congresso de Patologia Veterinária (CPV), XXII Encontro Nacional de Patologia Veterinária (ENAPAVE), XVI Simpósio Brasileiro da Davis-Thompson Foundation, VII Encontro Internacional de Saúde Animal e Prevenção (ENISAP) e I Simpósio de Sanidade Animal do CRMV-MT
9 a 12 de setembro de 2025 – Cuiabá, Mato Grosso, Brasil
Braz J Vet Pathol, 2025, vol. 18, Supl. 1

BJVP
Brazilian Journal of Veterinary Pathology
ISSN 1983-0246

Adenomioepitelioma maligno da glândula mamária de cadela com metástase para ovário: relato de caso

Maíra M. Nunes[1*], Júlia G. Wronski[1], Eric S. Oliveira[1], Tifany da S. S. Roca[1], Marcella L. M. S. da Rocha, Rayane S. R. Lopes[1], Geovanni D. Cassali[2], Karen Y. R. Nakagaki[1]

[1]Centro de Diagnóstico Veterinário (CELULAVET), Belo Horizonte, MG, Brasil.
[2] Instituto de Ciências Biológicas, Universidade Federal de Minas Gerais, Belo Horizonte- MG, Brasil.
***Autor de correspondência:** maira_meira2@hotmail.com

Introdução: Neoplasias mamárias são frequentemente relatadas em cadelas, representando o tipo de tumor mais frequente nessa espécie. O adenomioepitelioma maligno (AME) é uma neoplasia relativamente frequente na glândula mamária de cadelas, caracterizada pela proliferação de células epiteliais e mioepiteliais, geralmente organizadas em arranjo sólido, embora também possa exibir padrão papilar e tubular. Apesar de sua ocorrência, o AME ainda é pouco descrito na literatura veterinária, apresentando ainda um comportamento biológico pouco compreendido, embora seu potencial metastático seja reconhecido. Este trabalho tem como objetivo relatar um caso de AME mamário em cadela com metástase para o ovário. **Relato do caso:** Uma cadela da raça Rottweiler, com 14 anos, apresentou nódulos na mama torácica caudal e no ovário esquerdo. A paciente foi submetida à cirurgia para ressecção das lesões, e as amostras coletadas foram encaminhadas para análise histopatológica. **Resultados**: Macroscopicamente, observou-se um nódulo em mama, medindo 6,0 × 5,1 × 4,7 cm, de consistência firme, superfície sólida, aspecto heterogêneo e coloração variando de esbranquiçada a parda. No ovário, identificou-se uma massa medindo 11,5 × 8,6 × 8,2 cm, de consistência tenso-elástica, também com superfície sólida, aspecto heterogêneo e coloração esbranquiçada a pardo-escura. Na análise histológica, foi evidenciada, tanto na glândula mamária quanto comprimindo o parênquima ovariano, uma proliferação neoplásica composta por células epiteliais organizadas em túbulos, entremeadas por feixes e áreas sólidas de células mioepiteliais malignas, delimitadas por discreto estroma de tecido conjuntivo fibroso. As células mioepiteliais variavam de alongadas a arredondadas, com citoplasma vacuolizado, núcleo arredondado a ovalado, cromatina irregular e nucléolos evidentes, por vezes múltiplos. As células epiteliais apresentavam citoplasma eosinofílico, com limites celulares mal definidos, núcleos arredondados e nucléolos proeminentes. Havia moderada a acentuada anisocitose e anisocariose, cariomegalia, 12 mitoses por 2,37 mm² na neoplasia mamária e 19 mitoses por 2,37 mm² na neoplasia ovariana. Também foram identificadas áreas com deposição de matriz mixoide e focos de necrose. Na avaliação imuno-histoquímica, observou-se positividade para os marcadores p63 e citoqueratina, além de marcação nuclear positiva para Ki-67 em aproximadamente 40% das células na neoplasia mamária e 50% na neoplasia ovariana. **Conclusões:** Os achados histológicos e imuno-histoquímicos confirmaram o diagnóstico de AME primário da glândula mamária com metástase para o ovário, reforçando o potencial metastático dessa neoplasia. Por se tratar de um tipo histológico ainda pouco descrito na literatura veterinária, são necessários mais estudos para melhor compreensão do comportamento biológico do AME da glândula mamária de cadelas.

Palavras-chave: histopatologia, metástase, tumor de mama.

Anais do 8º Congresso de Patologia Veterinária (CPV), XXII Encontro Nacional de Patologia Veterinária (ENAPAVE), XVI Simpósio Brasileiro da Davis-Thompson Foundation, VII Encontro Internacional de Saúde Animal e Prevenção (ENISAP) e I Simpósio de Sanidade Animal do CRMV-MT
9 a 12 de setembro de 2025 – Cuiabá, Mato Grosso, Brasil
Braz J Vet Pathol, 2025, vol. 18, Supl. 1

BJVP
Brazilian Journal of Veterinary Pathology
ISSN 1983-0246

Carcinoma pancreático hialinizante em um cão: relato de caso

Maíra M. Nunes[1,3*], Júlia G. Wronski[1,3], Eric S. Oliveira[1], Laura de S. F. Matos[2], Tifany da S. S. Roca[1], Rayane S. R. Lopes[1], Geovanni D. Cassali[3], Karen Y. R. Nakagaki[1,3]

[1]Centro de Diagnóstico Veterinário (CELULAVET), Belo Horizonte, MG, Brasil.
[2] Maylla Gava Patologia Veterinária, Vila Velha, Espírito Santo, Brasil
[3]Laboratório de Patologia Comparada, Instituto de Ciências Biológicas, Universidade Federal de Minas Gerais, Belo Horizonte, MG, Brasil.
***Autor de correspondência:** maira_meira2@hotmail.com

Introdução: Tumores pancreáticos são relativamente incomuns, acometendo mais frequentemente cães e gatos, e raramente outras espécies. Nos cães, o carcinoma pancreático hialinizante é uma variante rara do carcinoma exócrino, ainda pouco relatada. Essa neoplasia é caracterizada por células tumorais dispostas em túbulos e ácinos, associadas a estroma proeminente formado por material hialino abundante, ainda desconhecido, negativo para marcadores imuno-histoquímicos de amiloide, laminina e alfa-1-antitripsina, e não congofílico. Embora os relatos sejam escassos, os dados disponíveis indicam que o carcinoma pancreático hialinizante tende a apresentar um comportamento biológico menos agressivo em comparação aos adenocarcinomas pancreáticos exócrinos convencionais. Este trabalho tem como objetivo descrever as principais características histopatológicas do carcinoma pancreático hialinizante em um cão. **Relato do caso:** Uma cadela de 12 anos, da raça Schnauzer, apresentou, em exames de imagem, uma formação expansiva localizada no ramo direito do pâncreas. A lesão apresentava aspecto heterogêneo, com áreas cavitarias e margens irregulares. Diante da suspeita clínica de neoplasia pancreática, foi realizada a remoção cirúrgica da área macroscopicamente acometida. O material foi fixado em formol tamponado a 10% e encaminhado para exame histopatológico. **Resultados**: Macroscopicamente, o fragmento media 5,0 x 3,2 x 1,7 cm, com consistência tenso-elástica, superfície irregular, com áreas nodulares. Ao corte, observou-se parênquima heterogêneo, coloração pardo-clara e presença de múltiplas cavidades císticas, a maior medindo 1,6 x 0,9 cm, preenchidas por líquido translúcido. Na análise microscópica, identificou-se uma proliferação neoplásica multinodular, composta por células organizadas predominantemente em ácinos, sustentadas por delicado estroma fibrovascular. As células neoplásicas apresentavam alta relação núcleo:citoplasma, citoplasma eosinofílico finamente granular, núcleos basais, cromatina irregular e nucléolos evidentes, ocasionalmente múltiplos. Verificou-se anisocitose e anisocariose moderadas, cariomegalia, e cerca de 16 mitoses em 2,37 mm². Entre as células neoplásicas e no interior dos ácinos, havia grande quantidade de material extracelular amorfo, homogêneo e de coloração rósea. As colorações de Vermelho do Congo e Tricrômico de Masson não evidenciaram positividade esse material. As células neoplásicas demonstraram aproximadamente 60% de marcação nuclear positiva no Ki67. As características histopatológicas observadas permitiram o diagnóstico de carcinoma pancreático hialinizante, um subtipo histológico raro do carcinoma exócrino pancreático, ainda pouco descrito na literatura veterinária. **Conclusões:** A identificação do carcinoma pancreático hialinizante é importante para a diferenciação em relação a outras neoplasias exócrinas do pâncreas, contribuindo para uma classificação histológica mais precisa. Considerando a escassez de relatos e o possível comportamento biológico distinto desse

subtipo, são necessários estudos adicionais para uma melhor avaliação de seu prognóstico e de possíveis implicações clínicas.

Palavras-chave: canino, pâncreas, neoplasia.

Anais do 8º Congresso de Patologia Veterinária (CPV), XXII Encontro Nacional de Patologia Veterinária (ENAPAVE), XVI Simpósio Brasileiro da Davis-Thompson Foundation, VII Encontro Internacional de Saúde Animal e Prevenção (ENISAP) e I Simpósio de Sanidade Animal do CRMV-MT
9 a 12 de setembro de 2025 – Cuiabá, Mato Grosso, Brasil
Braz J Vet Pathol, 2025, vol. 18, Supl. 1

BJVP
Brazilian Journal of Veterinary Pathology
ISSN 1983-0246

Correlação cito-histológica do adenomioepitelioma maligno da glândula mamária felina

Maíra M. Nunes[1,2*], Júlia G. Wronski[1,2], Eric S. Oliveira[1], Tifany da S. S. Roca[1], Geovanni D. Cassali[2], Karen Y. R. Nakagaki[1,2]

[1]Centro de Diagnóstico Veterinário (CELULAVET), Belo Horizonte, MG, Brasil.
[2]Laboratório de Patologia Comparada, Instituto de Ciências Biológicas, Universidade Federal de Minas Gerais, Belo Horizonte, MG, Brasil.
***Autor de correspondência:** maira_meira2@hotmail.com

Introdução: Os tumores mamários representam a terceira neoplasia mais comum em felinos. Dentre os subtipos histológicos descritos nessa espécie, o adenomioepitelioma maligno é uma neoplasia pouco frequente, composta por células epiteliais e mioepiteliais dispostas em padrão tubular, papilar e em ninhos sólidos. A citologia de tumores mamários na medicina veterinária pode ser útil como exame de triagem, auxiliando na diferenciação entre processos inflamatórios, hiperplásicos e neoplásicos. No entanto, o diagnóstico definitivo deve ser estabelecido por meio da análise histopatológica, considerada o padrão ouro. Este trabalho tem como objetivo descrever e correlacionar os achados citológicos e histopatológicos do adenomioepitelioma maligno em uma gata. **Relato do caso:** Uma gata sem raça definida, com três anos de idade e histórico de uso de contraceptivos hormonais, apresentou um nódulo firme, não aderido, indolor, medindo aproximadamente 2,0 cm, localizado na glândula mamária abdominal caudal. Diante da suspeita de neoplasia mamária, foi realizado um exame citológico por punção aspirativa por agulha fina (PAAF) como triagem, seguido do envio de amostra tecidual para análise histopatológica. **Resultados**: No exame citológico, observaram-se pequenos grupos coesos de células com alta relação núcleo:citoplasma, citoplasma moderadamente basofílico e núcleos arredondados, apresentando cromatina granular e, ocasionalmente, nucléolo único evidente. Associada a essa população, havia células fusiformes com moderada anisocitose, anisocariose e relação núcleo:citoplasma também moderada. Com base nesses achados, foi sugerida a possibilidade de um processo proliferativo epitelial associado à presença de células fusiformes. Foi realizada a mastectomia unilateral e, na análise macroscópica, identificou-se um nódulo na mama abdominal caudal, de consistência firme, superfície sólida e coloração esbranquiçada ao corte. No exame histopatológico, identificou-se proliferação neoplásica multinodular, composta por células epiteliais e mioepiteliais organizadas predominantemente em arranjos papilares, com áreas sólidas e tubulares. As células epiteliais recobriam externamente as projeções papilares, enquanto as células mioepiteliais localizavam-se internamente, apoiadas sobre o eixo fibrovascular. As células epiteliais apresentavam moderada anisocitose e anisocariose, núcleos arredondados e nucléolos evidentes. As células mioepiteliais exibiam citoplasma discretamente alongado e eosinofílico, por vezes vacuolizado, com limites imprecisos, núcleos ovalados e nucléolos proeminentes. Observou-se anisocitose e anisocariose moderadas e cerca de oito mitoses em 2,37 mm². **Conclusões:** Com base nos achados histopatológicos, foi possível estabelecer o diagnóstico de adenomioepitelioma maligno. Embora a citologia seja utilizada como exame de triagem, neste caso demonstrou-se assertiva ao indicar um processo proliferativo misto, posteriormente confirmado pela análise histopatológica. A concordância

entre os achados citológicos e histológicos reforça a relevância de uma abordagem diagnóstica integrada na medicina veterinária.

Palavras-chave: citologia, histopatologia, tumor de mama.

Anais do 8º Congresso de Patologia Veterinária (CPV), XXII Encontro Nacional de Patologia Veterinária (ENAPAVE), XVI Simpósio Brasileiro da Davis-Thompson Foundation, VII Encontro Internacional de Saúde Animal e Prevenção (ENISAP) e I Simpósio de Sanidade Animal do CRMV-MT
9 a 12 de setembro de 2025 – Cuiabá, Mato Grosso, Brasil
Braz J Vet Pathol, 2025, vol. 18, Supl. 1

BJVP
Brazilian Journal of Veterinary Pathology
ISSN 1983-0246

Adenoma iridiocilar em um cão: relato de caso

Mirtha E. Suarez-Duarte[1*], Leila G. Maidana[1], Alicia Gonzalez[1], Andres. Avalos[2].

[1]Departamento de Ciências Patológicas, Universidad Nacional de Asunción, San Lorenzo, Paraguay.
[2] LabVetAvalos, Laboratório de Diagnostico, Asunción, Paraguay.
***Autor de correspondência:** msuarez@vet.una.py

Introdução: Os tumores epiteliais iridociliares derivam do neuroectodermo iridociliar diferenciado, os quais podem ser do epitélio pigmentado o no pigmentado. São os segundos tumores intraoculares primários más comuns em cães e gatos. Geralmente se apresentam como massas expansivas e bem delimitadas, conectadas com a superfície do corpo ciliar e (posterior) da íris, que se insinuam e comprimem a câmara posterior, podendo infiltrar ou não o estroma da úvea anterior. As características histológicas incluem a proliferação de células epiteliais cuboides que apresentam quantidade variada de pigmento melânico intracitoplasmático e que podem formar nódulos, trabéculas e/o estruturas císticas contendo material proteico eosinofílico e hemácias. Apresentam comportamento biológico benigno e raramente infiltram-se em tecidos além da úvea. Este trabalho tem como objetivo descrever os achados macro e microscópicos de um caso desta neoplasia intraocular. **Relato do caso:** Uma cadela, da raça Pastor Alemão, de 10 anos de idade, apresentava há aproximadamente um mês atras, uma formação branca irregular no olho esquerdo, além disso apresentava sinais clínicos de alterações na aparência do olho, vermelhidão e inflamação, que cresceu lentamente até seu estacionamento. Dessa forma, foi realizada a remoção cirúrgica enucleação do olho, fixado em formol 10% tamponado e processado por técnica histológica de rotina, sendo em seguida analisado. **Resultados**: À macroscopia o olho enucleado apresentava uma formação irregular próxima a íris, levemente pediculada e suspensa no humor vítreo, medindo 0,3 x 0,2 x 0,3 cm. Ao corte apresentava superfície de cor branquicenta, com consistência elástica. Na avaliação microscópica foi identificado uma neoplasia tubular expansiva, delimitada, moderadamente celular, multilobular. Essa proliferação é formada por células basais cuboidais ciliadas, levemente eosinofílicos, com núcleos redondos a ovais com cromatina finamente granular e nucléolos evidentes; alguns desses túbulos estão dilatados com moderada quantidade de material amorfo eosinofílico. Córnea com espaçamento moderado e difuso aumentado da membrana de descemet. Isso também é observado na retina com perda de algumas camadas e áreas multifocais com degeneração de receptores da camada externa, bem como infiltração de alguns linfócitos de forma multifocal discreta. Nervo óptico com infiltrado de linfócitos de forma focal discreta. **Conclusões:** Fazer um diagnóstico preciso do adenoma iridociliar ajuda a escolher a abordagem terapêutica mais adequada, visando a remoção do tumor e a preservação da função ocular, por isto e sempre importante fazer uma boa abordagem clínica e considerar esta patologia entre os diferenciais.

Palavras-chave: canino, histopatologia, tumor intraocular.

Anais do 8º Congresso de Patologia Veterinária (CPV), XXII Encontro Nacional de Patologia Veterinária (ENAPAVE), XVI Simpósio Brasileiro da Davis-Thompson Foundation, VII Encontro Internacional de Saúde Animal e Prevenção (ENISAP) e I Simpósio de Sanidade Animal do CRMV-MT
9 a 12 de setembro de 2025 – Cuiabá, Mato Grosso, Brasil
Braz J Vet Pathol, 2025, vol. 18, Supl. 1

BJVP
Brazilian Journal of Veterinary Pathology
ISSN 1983-0246

Hemangiossarcoma cardíaco canino com metástase esplênica: relato de caso

Gabriele I. A. O. Rosa[1*], Karina H. Chinen[1], Marian A. F. Magalhães[2], Mariana L. D. Silva[3], Tainá R. Roque[1], Renata M. Fernandes[1], Bruna A. Maschi[1], Alessandra A. Medeiros-Ronchi[1]

[1]Laboratório de Patologia Animal, Hospital Veterinário da Universidade Federal de Uberlândia, Uberlândia, MG, Brasil.
[2]Clínica Médica de Pequenos Animais, Hospital Veterinário da Universidade Federal de Uberlândia, Uberlândia, MG, Brasil.
[3]Clínica Cirúrgica de Pequenos Animais, Hospital Veterinário da Universidade Federal de Uberlândia, Uberlândia, MG, Brasil.
***Autor de correspondência:** gabrieleoliveira2504@gmail.com

Introdução: Os tumores cardíacos são pouco comuns em cães, sendo o hemangiossarcoma o tumor cardíaco mais frequente, correspondendo a 69% dos tumores neste órgão. O local mais acometido é o átrio direito e o sinal clínico mais frequentemente associado ao hemangiossarcoma cardíaco (HC) é a efusão pericárdica, ocasionando tamponamento e morte rápida. Este trabalho tem como objetivo relatar um caso incomum de hemangiossarcoma primário cardíaco metastático em cão. **Relato do caso:** Uma cadela de dez anos de idade, castrada e sem raça definida foi encaminhada ao Hospital Veterinário da Universidade Federal de Uberlândia com histórico de prostração, hiporexia e hipotermia. No exame radiográfico foi visualizado silhueta cardíaca globosa e aumento do contorno cardíaco no antímero direito. Após 48 horas, animal veio à óbito e foi encaminhado para necropsia. **Resultados**: Macroscopicamente as mucosas oral e oculares estavam difusamente pálidas. Na cavidade torácica havia 100 ml de sangue (hemotórax), assim como no espaço pericárdico (hemopericárdio). O coração estava globoso, apresentando diâmetro longitudinal de 7,0 cm e transversal de 6,5 cm. O átrio direito estava aumentado de volume, com parede atrial de superfície irregular e vermelho escura. Ao corte, preenchendo a cavidade atrial, havia uma massa de 3,0 cm de diâmetro, macia, bem delimitada, aderida ao endocárdio e vermelho escura. A parede do ventrículo esquerdo e septo ventricular estavam espessados, com câmara diminuída de tamanho (hipertrofia concêntrica). Na superfície esplênica visualizou-se nódulo de 1,5 cm de diâmetro, macio, bem delimitado, elevado e vermelho escuro, que ao corte, era sólido e vermelho escuro. Não havia outros achados necroscópicos importantes e a causa da morte foi estabelecida como tamponamento cardíaco associado à hemangiossarcoma atrial. À microscopia, fragmento da massa localizada no átrio e do nódulo esplênico eram semelhantes, apresentando proliferação maligna de células mesenquimais, formando amplos espaços vasculares, preenchidos por eritrócitos, entremeado por escasso estroma de tecido conjuntivo. As células neoplásicas eram fusiformes, com limites indistintos, os citoplasmas escassos, eosinofílicos e os núcleos grandes, com cromatina frouxa e nucléolos únicos e evidentes. Havia acentuada anisocariose e pleomorfismo. **Conclusões:** Apesar das neoplasias cardíacas serem pouco frequentes, no caso do hemangiossarcoma cardíaco primário pode ser fatal, assim como originar metástases para outros órgãos, como ocorreu neste caso, com o desenvolvimento de metástases esplênica.

Palavras-chave: baço, cão, coração, endotélio, neoplasia.

Anais do 8º Congresso de Patologia Veterinária (CPV), XXII Encontro Nacional de Patologia Veterinária (ENAPAVE), XVI Simpósio Brasileiro da Davis-Thompson Foundation, VII Encontro Internacional de Saúde Animal e Prevenção (ENISAP) e I Simpósio de Sanidade Animal do CRMV-MT
9 a 12 de setembro de 2025 – Cuiabá, Mato Grosso, Brasil
Braz J Vet Pathol, 2025, vol. 18, Supl. 1

BJVP
Brazilian Journal of Veterinary Pathology
ISSN 1983-0246

Rabdomiossarcoma primário na língua de um cão: relato de caso

Laura F. Pfeifer [1*], Thaís L.H Maia[1], Fernando F. Argenta[1], Luiza P. Ehlers[1], Mônica Slaviero[1], Eduardo K. Masuda[1], Bruna Grazziotin[2].

[1]Laboratório Axys Análises, Porto Alegre, RS, Brasil.
[2] Onco Support – Centro Oncológico Veterinário, Porto Alegre, RS, Brasil.
***Autor de correspondência:** laurapfeifer2807@gmail.com

Introdução: Rabdomiossarcoma é uma neoplasia mesenquimal maligna derivada do músculo esquelético e de ocorrência rara em cães. Esta neoplasia pode apresentar um comportamento agressivo, com possibilidade de metástases e recidivas. Já foi descrito em tecidos como bexiga, coração, cavidade oral e pele. Todavia, relatos de rabdomiossarcomas na língua de cães são escassos. Assim, este trabalho tem como objetivo relatar os achados macroscópicos, histopatológicos e imuno-histoquímicos de um caso de rabdomiossarcoma primário na língua de um cão. **Relato do caso:** Um canino, Buldogue Francês, fêmea, de 6 anos de idade, foi recebido para atendimento clínico com nódulo na face ventral direita da língua, friável, hemorrágico, infiltrativo e álgico. Realizou-se biópsia excisional e o nódulo foi encaminhado para análise histopatológica no laboratório Axys Análises em formol a 10%. **Resultados**: Na análise macroscópica foram observados múltiplos fragmentos irregulares de 0,5cm a 2cm, friáveis e de coloração vermelho-escuro e bege. Na avaliação microscópica foi identificado área nodular expandindo a porção muscular da língua composta por proliferação neoplásica de células mesenquimais arranjadas em mantos densos e altamente celulares, entremeadas por escasso estroma fibrovascular, que infiltrava as fibras musculares. As células eram fusiformes a poligonais, limites citoplasmáticos moderadamente distintos, citoplasma eosinofílico, moderado e homogêneo. Os núcleos eram redondos a ovais com cromatina frouxamente arranjada e nucléolos conspícuos. As células exibiam acentuada anisocitose e anisocariose, com frequente macrocariose. A contagem mitótica era de cinco em área de 2,37mm². Havia ainda áreas multifocais de necrose e hemorragia intratumoral. O diagnóstico histopatológico foi de sarcoma indiferenciado. Após o resultado do histopatológico, o paciente passou por consulta oncológica e foi solicitado exame de imuno-histoquímica para histiogênese, além de radiografia torácica e ultrassonografia abdominal para pesquisa de metástases, os quais não apresentaram sinais. Na imuno-histoquímica, observou marcação para vimentina e desmina. As células neoplásicas não expressaram para actina de músculo liso, citoqueratina, PAX5, CD3, C-Kit, MUM1, Melan-A e CD31. Desta maneira, o diagnóstico foi de rabdomiossarcoma. **Conclusões:** O rabdomiossarcoma oral é uma neoplasia incomum e esse caso ressalta a relevância da correlação entre os achados histopatológicos e os resultados do painel imuno-histoquímico, a qual foram essenciais para estabelecer um diagnóstico preciso, contribuindo significativamente para a conduta terapêutica.

Palavras-chave: imuno-histoquímica. músculo esquelético, tumores orais.

Anais do 8º Congresso de Patologia Veterinária (CPV), XXII Encontro Nacional de Patologia Veterinária (ENAPAVE), XVI Simpósio Brasileiro da Davis-Thompson Foundation, VII Encontro Internacional de Saúde Animal e Prevenção (ENISAP) e I Simpósio de Sanidade Animal do CRMV-MT
9 a 12 de setembro de 2025 – Cuiabá, Mato Grosso, Brasil
Braz J Vet Pathol, 2025, vol. 18, Supl. 1

BJVP
Brazilian Journal of Veterinary Pathology
ISSN 1983-0246

Linfoma canino: revisão de 42 casos

Gabriel H. Soares[1*], Ana C. de O. Lemos[1], Rodrigo H. Costa[1], Vitor D. de M. Fonseca[1], Vanessa M. F. Milken[2], Tatiane F. de Carvalho[1], Matias P. J. Szabó[1], Alessandra A. M. Ronchi[1]

[1]Laboratório de Patologia Animal, Hospital Veterinário da Universidade Federal de Uberlândia, Uberlândia, MG, Brasil.
[2] Setor de Diagnóstico por Imagem, Hospital Veterinário da Universidade Federal de Uberlândia, Uberlândia, MG, Brasil.
***Autor de correspondência:** gabriel.soares1@ufu.br

Introdução: Linfoma canino (LC) é um tipo comum de neoplasia em cães, sendo semelhante em vários aspectos ao linfoma não-Hodgkin em humanos. O LC possui várias apresentações clínicas e subtipos histológicos e a maioria dos cães acometidos apresentam linfadenopatia generalizada (forma multicêntrica) e linfoma de grau intermediário a alto, mais frequentemente de origem em células B. **Objetivos:** Os objetivos deste estudo foram: determinar a frequência do linfoma em cães atendidos no Hospital Veterinário da Universidade Federal de Uberlândia (HOVET-UFU), durante cinco anos e correlacionar a frequência com dados epidemiológicos como raça, idade, sexo, além de verificar a sobrevida e sítios anatômicos mais acometidos pela patologia. **Metodologia:** Informações foram obtidas através de análise retrospectiva das fichas clínicas dos cães atendidos no HOVET-UFU durante cinco anos. Dados como sexo, idade, raça, classificação anatômica e sobrevida dos animais diagnosticados com linfoma foram coletados. O diagnóstico foi baseado em análise de amostras citológicas, obtidas por punção aspirativa e/ou histopatológica, a partir de fragmentos de biópsias incisionais e de animais necropsiados. Foram avaliadas também as imagens ultrassonográficas de cavidade abdominal destes animais e a sobrevida através do contato telefônico com os proprietários. **Resultados:** Quarenta e dois animais receberam o diagnóstico de linfoma resultando em uma frequência de 0,17%. Animais mestiços apresentaram uma maior prevalência (43%), seguido das raças Pit Bull (9,52%) e Basset Hound (7,14%). Quanto ao sexo, a frequência de fêmeas foi maior (55%) comparado aos machos (45%). A faixa etária que apresentou um maior número de casos de linfoma foi a dos animais adultos (78,57%), e, em seguida, idosos (21,43%). Em referência a classificação anatômica, o baço foi o órgão mais afetado, sendo 37,5% dos casos, seguido pelo linfoma cutâneo em 14,28% dos casos. A grande maioria dos animais apresentou linfadenomegalia generalizada (80%). O tempo médio de sobrevida dos animais avaliados foi de 5,73 semanas. **Conclusões:** Neste estudo, o linfoma foi mais frequente em fêmeas, adultos e cães mestiços, sendo mais comuns os linfomas esplênicos e cutâneos. A doença é grave, com prognóstico ruim e sobrevida curta.

Palavras-chave: cão, diagnóstico, epidemiologia, neoplasia, sistema hematopoiético.

Anais do 8º Congresso de Patologia Veterinária (CPV), XXII Encontro Nacional de Patologia Veterinária (ENAPAVE), XVI Simpósio Brasileiro da Davis-Thompson Foundation, VII Encontro Internacional de Saúde Animal e Prevenção (ENISAP) e I Simpósio de Sanidade Animal do CRMV-MT
9 a 12 de setembro de 2025 – Cuiabá, Mato Grosso, Brasil
Braz J Vet Pathol, 2025, vol. 18, Supl. 1

BJVP
Brazilian Journal of Veterinary Pathology
ISSN 1983-0246

Mastocitoma cutâneo em um gato: relato de caso

Laura A. G. Barríos[1*], Mirtha E. S. Duarte[1], Leila G. M. Moreno[1], Nidia R. Díaz.[2]
Marcelo Cañete[2]

[1]Laboratório de Anatomia Patológica, Histopatología, Histoquímica, Departamento de Ciências Patológicas, Universidade Nacional de Asunción, San Lorenzo, Central, Paraguai.
[2]DiazVet – Vet-Mar Clínica Veterinária, Capiatá, Central, Paraguai.
***Autor de correspondência:** alibuvet@gmail.com

Introdução: Os tumores de mastócitos são menos comuns em gatos do que em cães e representam até 15% de todas as neoplasias felinas. Os tumores de mastócitos cutâneos são a segunda neoplasia cutânea mais comum em gatos e representam aproximadamente 21% de todas as neoplasias cutâneas felinas. A maioria dos mastocitomas cutâneos são únicos e se apresentam com maior frequência na cabeça e no pescoço, seguidos do tronco e nas extremidades. Com frequência é possível observar mastocitomas cutâneos com uma distribuição cutânea generalizada que ocorre sincronicamente no mesmo gato. O prurido, o eritema e o edema intermitente são comuns. O objetivo deste trabalho foi demonstrar os achados macro e microscópicas de um caso de mastocitoma cutâneo em um gato. **Relato do caso:** Acode a consulta um gato de 12 anos de idade, sem raça definida pela presença de uma neoformação localizada no membro anterior esquerdo, de crescimento rápido, pruriginoso, com edema no membro afetado. Evidenciando a evolução desfavorável da lesão, se optar pela amputação completa do membro. Os fragmentos do tumor foram fixados em formol 10% tamponado e processado por técnica histológica de rotina, sendo em seguida analisado. **Resultados**: A macroscopia da neoformação, esta apresentava uma forma irregular, de 3 a 5 cm de diâmetro de cor vermelha, com áreas de ulceração. Na avaliação microscópica observa-se uma proliferação infiltrativa, mal delimitada e não encapsulada de células redondas, compatíveis com mastócitos, medindo aproximadamente 10–12 µm (mícrons). As células apresentam um padrão de organização variável, com áreas predominantemente lineares infiltrando fibras colágenas e outras formando agregados perivasculares multifocais. As células apresentam núcleos redondos centrais a excêntricos e citoplasma basofílico pálido com grânulos metacromáticos discretos. Considerando todas estas características descritas foi classificado como um mastocitoma cutâneo. **Conclusões:** O prognóstico para a maioria dos gatos com mastocitomas cutâneos solitários é bom. A excisão cirúrgica geralmente é curativa, com baixas taxas de recorrência e metástase, mesmo com margens cirúrgicas mínimas. No entanto, recomenda-se o monitoramento em gatos com múltiplos tumores cutâneos, pois isso pode representar metástase de um tumor visceral. Neste caso, a excisão cirúrgica foi bem-sucedida e nenhuma metástase distante do mastocitoma foi relatada até o momento.

Palavras-chave: dermatopatologia, felino, histopatologia, neoplasia cutânea.

Anais do 8º Congresso de Patologia Veterinária (CPV), XXII Encontro Nacional de Patologia Veterinária (ENAPAVE), XVI Simpósio Brasileiro da Davis-Thompson Foundation, VII Encontro Internacional de Saúde Animal e Prevenção (ENISAP) e I Simpósio de Sanidade Animal do CRMV-MT
9 a 12 de setembro de 2025 – Cuiabá, Mato Grosso, Brasil
Braz J Vet Pathol, 2025, vol. 18, Supl. 1

BJVP
Brazilian Journal of Veterinary Pathology
ISSN 1983-0246

Dermatite piogranulomatosa em gato associada à infecção por *Rhodococcus equi*

Beatriz S. Nogueira[1], Kalinne S. Bezerra[2*], Luciana M. C. Soares[2], Jeniffer A. de Morais[2], Luana D. Nascimento[2], Nathália de A. Pereira[3], Marcio G. Ribeiro[4], Daniel M. de Aguiar[3*]

[1]Laboratório de Microbiologia e Biologia Molecular Veterinária, Faculdade de Medicina Veterinária, Universidade Federal de Mato Grosso, Cuiabá, MT, Brasil.
[2]Centro de Diagnóstico, Pesquisa e Desenvolvimento Vet Vida, Cuiabá, MT, Brasil.
[3]Laboratório de Virologia e Rickettsioses, Faculdade de Medicina Veterinária, Universidade Federal de Mato Grosso, Cuiabá, MT, Brasil.
[4]Laboratório de Microbiologia, Departamento de Produção Animal e Medicina Veterinária Preventiva (Higiene Veterinária e Saúde Pública), Universidade Estadual Paulista, Botucatu, SP, Brasil.
***Autor de correspondência:** kalinnesb@gmail.com

Introdução: *Rhodococcus equi* é uma bactéria gram-positiva pleomórfica pertencente à família Nocardiaceae comumente encontrada no solo, matéria orgânica e fezes de animais saudáveis e doentes. O agente está associado a broncopneumonia em potros, entretanto pode afetar outras espécies de animais e humanos, geralmente como um agente oportunista e causando lesões piogranulomatosas em tecidos moles e linfonodos. Relata-se caso grave de dermatite piogranulomatosa em gato associada a infecção por *Rhodococcus equi*. **Relato do caso:** Um gato sem raça definida, não domiciliado, foi resgatado em maio de 2023 em zona urbana da cidade de Cuiabá, Mato Grosso, com aumento de volume ulcerado em extremidade distal de membro torácico direito, região dorsal e região supraescapular direita. Foram coletados fragmentos das lesões para cultivo bacteriano e análise histopatológica, e sangue para PCR em tempo real dos Vírus da Imunodeficiência Felina (FIV) e Leucemia Felina (FeLV) pela amplificação do gene *gag* e da região LTR, respectivamente. Para a análise histopatológica, os tecidos foram fixados em formol 10% tamponado e posteriormente analisados. **Resultados**: Macroscopicamente, as lesões cutâneas eram macias a firmes e castanhas. Ao corte, eram multilobulares, brancas e sólidas. Microscopicamente, foi observado infiltrado inflamatório severo e difuso em derme superficial e profunda, infiltrando-se em musculatura e panículo adiposo, composto por histiócitos de citoplasma amplo e espumoso, frequentemente contendo grande quantidade de cocobacilos Gram-positivos intracitoplasmáticos e com moderados neutrófilos degenerados de entremeio, além de áreas multifocais de discreto infiltrado linfoplasmocitário. Foram realizadas as colorações de metenamina de prata Grocott e Ziehl-Neelsen, ambas negativas para estruturas fúngicas e microrganismos álcool-ácido resistentes, respectivamente. Ao cultivo bacteriano, houve isolamento de *Rhodococcus equi* nas amostras das lesões cutâneas, confirmado por espectrometria de massas (MALDI-TOF MS). O exame de PCR foi negativo para FIV e FeLV. **Conclusões:** O presente estudo destaca a importância do diagnóstico preciso em lesões cutâneas em felinos, sobretudo na presença de agentes etiológicos com potencial zoonótico, contribuindo para a formulação de suspeitas clínicas de médicos-veterinários diante de casos semelhantes e colaborando para a adoção de condutas terapêuticas mais eficazes.

Palavras-chave: dermatopatologia, diagnóstico, infecção oportunista, felino.

Anais do 8º Congresso de Patologia Veterinária (CPV), XXII Encontro Nacional de Patologia Veterinária (ENAPAVE), XVI Simpósio Brasileiro da Davis-Thompson Foundation, VII Encontro Internacional de Saúde Animal e Prevenção (ENISAP) e I Simpósio de Sanidade Animal do CRMV-MT
9 a 12 de setembro de 2025 – Cuiabá, Mato Grosso, Brasil
Braz J Vet Pathol, 2025, vol. 18, Supl. 1

BJVP
Brazilian Journal of Veterinary Pathology
ISSN 1983-0246

Carcinoma neuroendócrino em orofaringe em cão: relato de caso

Thaís L.H Maia[1 *], Laura F. Pfeifer[1], Fernando F. Argenta[1], Luiza P. Ehlers[1], Mônica Slaviero[1], Eduardo K. Masuda[1], Letícia M. Fratini[2], Raquel Michaelsen[2].

[1]Laboratório Axys Análises, Porto Alegre, RS, Brasil.
[2] Onco Support - Centro Oncológico Veterinário, Porto Alegre, RS, Brasil.
***Autor de correspondência:** thaislhm141414@gmail.com

Introdução: Carcinoma neuroendócrino é uma neoplasia maligna, incomum em cães, originada de células neuroendócrinas que se desenvolvem a partir de precursores indiferenciados nas células epiteliais endodérmicas, passando por diferenciação e proliferação para formar corpúsculos neuroendócrinos e corpos neuroepiteliais. Já foi descrito em cães e gatos no intestino, fígado, vesícula e ductos biliares, pulmão, esôfago, cavidade nasal e pele. No entanto, relatos envolvendo a região da orofaringe em cães são escassos. O presente trabalho tem como objetivo relatar um caso de carcinoma neuroendócrino localizado na orofaringe de um cão. **Relato do caso:** Um canino, macho, de 16 anos de idade, sem raça definida, apresentava nódulo aderido em região cervical da orofaringe, com sinais clínicos de disfagia e tosse, possivelmente pela compressão da massa aderida na cervical, sendo assim, realizado biópsia e o material foi encaminhado em formol a 10% para o laboratório Axys Análises para exame histopatológico. **Resultados**: Na análise macroscópica foram observados múltiplos fragmentos de nódulo que variam de 3cm a 6cm, irregulares, marrom-escuros, que, ao corte, eram macios, marrons a brancacentos, friáveis e opacos. Microscopicamente, observou-se proliferação de células neoplásicas indiferenciadas em submucosa, arranjadas de maneira sólida, por vezes formando pacotes, sustentadas por escasso estroma fibrovascular. A contagem mitótica era de cinco em área de 2,37mm². Notaram-se áreas multifocais de necrose e hemorragia intratumorais. O resultado histopatológico foi de neoplasia indiferenciada. Deste modo, foi realizado um painel imuno-histoquímico para a determinação da origem celular, com resultado imuno-histoquímico negativo para vimentina, citoqueratina, MUM1, PAX5, CD3, CD31, proteína S-100, desmina, actina do músculo liso, TTF-1, Melan-A e SOX10. A amostra apresentou imunomarcação para sinaptofisina. O painel imuno-histoquímico, aliado às características morfológicas, confirmou a origem neuroendócrina da neoplasia. **Conclusão:** O diagnóstico de carcinoma neuroendócrino na orofaringe foi estabelecido no presente caso através de exame histopatológico e imuno-histoquímico. Esta neoplasia apresenta comportamento agressivo, e muitas vezes, elevado potencial metastático. Este relato demonstra a importância em considerar o carcinoma neuroendócrino, mesmo que raro, no diagnóstico diferencial de neoformações em orofaringe de cães.

Palavras-chave: canino, carcinoide, imuno-histoquímica, neoplasia.

Anais do 8º Congresso de Patologia Veterinária (CPV), XXII Encontro Nacional de Patologia Veterinária (ENAPAVE), XVI Simpósio Brasileiro da Davis-Thompson Foundation, VII Encontro Internacional de Saúde Animal e Prevenção (ENISAP) e I Simpósio de Sanidade Animal do CRMV-MT
9 a 12 de setembro de 2025 – Cuiabá, Mato Grosso, Brasil
Braz J Vet Pathol, 2025, vol. 18, Supl. 1

BJVP
Brazilian Journal of Veterinary Pathology
ISSN 1983-0246

Adenoma de tuba uterina em uma cadela

Ellen C. de Oliveira[1*], Anna P. B. França[1], Junia M. C. de Menezes[2], Cláudio R. S. Mattoso[3], Matheus V. L. Moreira[4]

[1]Setor de Patologia Veterinária, Faculdade de Veterinária, Universidade Federal do Rio Grande do Sul, Porto Alegre, RS, Brasil.
[2]Médica Veterinária clínica autônoma, Belo Horizonte, MG, Brasil.
[3]Laboratório Veterinário Mattoso, Belo Horizonte, MG, Brasil.
[4]MVL Patologia Veterinária, Belo Horizonte, MG, Brasil.
***Autor de correspondência:** ellen.oliveira06@gmail.com

Introdução: As neoplasias da tuba uterina são raras em animais domésticos, com exceção das galinhas. Os relatos de neoplasias epiteliais benignas em cadelas incluem adenomas, fibroadenomas e papilomas adenomatosos, sendo que uma nomenclatura comum propõe classificar todos como adenomas. Devido à escassez de relatos, este trabalho objetiva descrever os achados clínico-patológicos de um caso de adenoma de tuba uterina em uma cadela. **Relato do caso:** Uma cadela de 7 anos de idade, da raça Yorkshire Terrier, foi resgatada e avaliada por aumento de volume vulvar e secreção láctea. A ultrassonografia revelou um ovário aumentado, com alterações morfológicas no corno uterino correspondente. Após um quadro de dor abdominal aguda, a paciente foi submetida à laparotomia exploratória, na qual foi evidenciada massa de aproximadamente 10 cm de diâmetro, aderida ao ovário por um pedículo, sem aderência a outros tecidos adjacentes. Foi, então, realizada a remoção cirúrgica e enviado para análise anatomopatológica. **Resultados**: O fragmento encaminhado media 6,92 x 6,03 x 4,16 cm, com superfície irregular e firme. Ao corte, era sólido, castanho e com notável aspecto arboriforme, adjacente ao tecido ovariano que continha um pequeno cisto. Microscopicamente, a lesão consistia em uma proliferação neoplásica epitelial bem delimitada, não encapsulada e de padrão expansivo, formando túbulos irregulares com projeções papilíferas (aspecto arboriforme), sustentadas por eixo fibrovascular denso. As papilas eram revestidas por células epiteliais cúbicas a levemente colunares, com citoplasma moderado e de limites distintos, fracamente eosinofílico e com cílios ocasionais. Os núcleos eram ovais, com cromatina granular e nucléolos pouco evidentes. Haviam discretas anisocitose e anisocariose, não foram visualizadas figuras de mitose. Adicionalmente, no parênquima ovariano adjacente, haviam corpos lúteos, cordões sexuais, folículos em diversos estágios de desenvolvimento e alguns cistos paraováricos. A imuno-histoquímica demonstrou imunomarcação difusa citoplasmática para pancitoqueratina nas células epiteliais e para vimentina nas células mesenquimais de sustentação. O animal apresentou recuperação pós-operatória sem complicações. **Conclusões:** O diagnóstico foi estabelecido com base nos exames clínicos e de imagem, no perfil morfológico e na localização anatômica da neoplasia. O principal diagnóstico diferencial é o adenocarcinoma de tuba uterina, cuja diferenciação histológica pode ser desafiadora; no entanto, a implantação do tumor em outros órgãos, especialmente na cavidade peritoneal, é o principal critério para o diagnóstico de malignidade. A boa diferenciação celular e a falta de aderências observadas neste caso corroboram o comportamento benigno da neoplasia.

Palavras-chave: canino, histopatologia, imuno-histoquímica, sistema reprodutor feminino.

Anais do 8º Congresso de Patologia Veterinária (CPV), XXII Encontro Nacional de Patologia Veterinária (ENAPAVE), XVI Simpósio Brasileiro da Davis-Thompson Foundation, VII Encontro Internacional de Saúde Animal e Prevenção (ENISAP) e I Simpósio de Sanidade Animal do CRMV-MT
9 a 12 de setembro de 2025 – Cuiabá, Mato Grosso, Brasil
Braz J Vet Pathol, 2025, vol. 18, Supl. 1

BJVP
Brazilian Journal of Veterinary Pathology
ISSN 1983-0246

Tumor venéreo transmissível ocular em cão: relato de caso

Gabriel H. Soares[1*], Gabriele I. A. de O. Rosa[1], Renata de M. Fernandes[1], Bruna A. Maschi[1], Marian A. F. Magalhães[2], Cecília G. Rodrigues[3], Tatiane F. de Carvalho[1], Matias P. J. Szabó[1]

[1]Laboratório de Patologia Animal, Hospital Veterinário, Universidade Federal de Uberlândia, Uberlândia, MG, Brasil.
[2]Setor de Clínica Médica de pequenos animais, Hospital Veterinário, Universidade Federal de Uberlândia, Uberlândia, MG, Brasil.
[3]Serviço de Clínica e Cirurgia Oncológico, Hospital Veterinário, Universidade Federal de Uberlândia, Uberlândia, MG, Brasil.
***Autor de correspondência:** gabriel.soares@ufu.br

Introdução: O Tumor Venéreo Transmissível (TVT) é um tipo de tumor transplantável bem documentado em cães, sem predileção por raça ou sexo e com baixa taxa de metástase. Não se sabe a origem embrionária das células neoplásicas que formam o TVT, mas nota-se que essa neoplasia é mais comumente observada nas mucosas dos órgãos reprodutores e tecidos adjacentes. Este trabalho tem como objetivo destacar as principais características macro e microscópicas de um caso incomum de Tumor Venéreo Transmissível ocular em um cão. **Relato do caso:** Um cão macho de 8 anos de idade, sem raça definida deu entrada no Hospital Veterinário da Universidade Federal de Uberlândia (HOVET-UFU) com um nódulo cutâneo em pênis e prepúcio medido 2,5 cm, macio com áreas firmes, pouco delimitado, elevado, não aderido, ulcerado e regular. Além do mais, havia presença de nódulo em conjuntiva do olho esquerdo medindo 1,0 cm de diâmetro, macio, bem delimitado, elevado, não aderido e vermelho claro com áreas escuras. Dessa forma, foi realizada punção aspirativa por agulha fina e coloração de Giemsa para execução de um exame citopatológico de ambas as neoformações. **Resultados**: À microscopia, ambas as amostras apresentavam moderada celularidade composta por células redondas formando manto. Os citoplasmas eram claros, amplos e continham pequenos e grandes vacúolos. Os núcleos eram redondos, centrais a paracentrais, basofílicos, com cromatina frouxa e múltiplos nucléolos evidentes. Havia moderada anisocitose, acentuada anisocariose e pleomorfismo, além de cariomegalia, macronucléolos e células multinucleadas. Na amostra ocular, foram observadas 6 figuras de mitoses, em 10 campos de grande aumento (campo de visão de 2,37mm2). **Conclusões:** Sabe-se que o TVT é uma neoplasia que acomete, comumente, as genitálias lesadas de animais que tenham o contato por lambedura com algum animal que possua a neoplasia. Por se tratar de um tumor que realiza implantação, espera-se que acometa também outras áreas do animal, mas raramente a conjuntiva ocular.

Palavras-chave: canino, citopatologia, conjuntiva, oncologia veterinária.

Anais do 8º Congresso de Patologia Veterinária (CPV), XXII Encontro Nacional de Patologia Veterinária (ENAPAVE), XVI Simpósio Brasileiro da Davis-Thompson Foundation, VII Encontro Internacional de Saúde Animal e Prevenção (ENISAP) e I Simpósio de Sanidade Animal do CRMV-MT
9 a 12 de setembro de 2025 – Cuiabá, Mato Grosso, Brasil
Braz J Vet Pathol, 2025, vol. 18, Supl. 1

BJVP
Brazilian Journal of Veterinary Pathology
ISSN 1983-0246

Disgerminoma ovariano em cadela: relato de caso

Laura A. G. Barríos[1*], Mirtha E. S. Duarte[1], Leila G. M. Moreno[1], Angélica Quintana[2]

[1]Laboratório de Anatomia Patológica, Histopatología, Histoquímica, Departamento de Ciências Patológicas, Universidade Nacional de Asunción, San Lorenzo, Central, Paraguai.
[2]Monarca Centro Veterinário, Asunción, Central, Paraguai.
***Autor de correspondência:** alibuvet@gmail.com

Introdução: O disgerminoma é o equivalente feminino do seminoma testicular. Trata-se de um tumor ovariano raro em animais domésticos, mas já foi descrito na maioria das espécies e parece ser mais comum em cães. É um tumor das células germinativas do ovário, de crescimento lento, e normalmente sem sinais clínicos específicos. Animais mais velhos são frequentemente afetados e podem ocasionalmente apresentar sinais de hiperestrogenismo. Este trabalho tem como objetivo destacar as principais características macro e microscópicas de um raro caso de disgerminoma ovariano em uma cadela. **Relato do caso:** Uma cadela de 10 anos de idade, sem raça definida que foi tratada inicialmente por tumores mamários que estavam presentes há mais de um ano. Por meio de ultrassonografia abdominal prévia à cirurgia de mama, foram detectadas anormalidades estruturais no parênquima ovariano, razão pela qual a ovariohisterectomia foi escolhida em primeiro lugar. Dessa forma, os ovários e o útero foram removidos cirurgicamente, e o fragmentos ovarianos foram fixados em formol 10% tamponado e processado por técnica histológica de rotina, sendo em seguida analisado. **Resultados**: À macroscopia do ovário esquerdo mostra aumento acentuado de tamanho, com mais de 13 cm de diâmetro; o corte mostra superfície irregular com focos esbranquiçados de distribuição multifocal. Na avaliação microscópica foram observados cordões e ninhos de células anaplásicas separados por septos de tecido conjuntivo frouxo. As células anaplásicas são compatíveis com células germinativas primitivas, de formato poliédrico, grandes, uniformemente semelhantes em alguns campos, com núcleos vesiculares, nucléolos proeminentes e citoplasma basofílico escasso. Figuras mitóticas aberrantes, 1 a 2 por campo. Células tumorais multinucleadas também são avaliadas. Considerando todas estas características descritas foi classificado como um disgerminoma ovariano. **Conclusões:** Tumores ovarianos são raros em cães e gatos. A incidência relatada em cães intactos é de 6,25% (0,25-1,2% de todos os tumores caninos). A etiologia da neoplasia ovariana na medicina veterinária não é totalmente compreendida; portanto, este relato é importante para a compreensão de outras patologias que afetam o sistema reprodutor de cães.

Palavras-chave: canino, histopatologia, neoplasia ovariana.

Anais do 8º Congresso de Patologia Veterinária (CPV), XXII Encontro Nacional de Patologia Veterinária (ENAPAVE), XVI Simpósio Brasileiro da Davis-Thompson Foundation, VII Encontro Internacional de Saúde Animal e Prevenção (ENISAP) e I Simpósio de Sanidade Animal do CRMV-MT
9 a 12 de setembro de 2025 – Cuiabá, Mato Grosso, Brasil
Braz J Vet Pathol, 2025, vol. 18, Supl. 1

BJVP
Brazilian Journal of Veterinary Pathology
ISSN 1983-0246

Intussuscepção gastroesofágica em cão: relato de caso

Gabriel H. Soares[1*], Tainá R. Roque[1], Gabriele I. A. de O. Rosa[1], Renata M. Fernandes[1], Mariana B. R. Sobrinho[2], Raphaela C. A. Resende[3], Matias P. J. Szabó[1], Tatiane F. Carvalho[1]

[1] Laboratório de Patologia Animal, Hospital Veterinário, Universidade Federal de Uberlândia, Uberlândia, MG, Brasil.
[2] Setor de Diagnóstico por Imagem, Hospital Veterinário, da Universidade Federal de Uberlândia, Uberlândia, MG, Brasil.
[3]Setor de Clínica Médica de Pequenos Animais, Hospital Veterinário, Universidade Federal de Uberlândia, Uberlândia, MG, Brasil.
***Autor de correspondência:** gabriel.soares@ufu.br

Introdução: A intussuscepção gastroesofágica caracteriza-se pelo deslocamento total ou parcial do estômago para dentro do lúmen esofágico, podendo, em alguns casos, envolver também outros órgãos, como o baço, o pâncreas e o omento. Trata-se de uma afecção de baixa ocorrência em cães, sendo mais frequente em animais jovens, sem predisposição racial ou sexual. Este trabalho tem como objetivo destacar as principais características macroscópicas de um raro caso de intussuscepção gastroesofágica em cão. **Relato do caso:** Uma cadela de idade indeterminada, sem raça definida (SRD), foi atendida no Hospital Veterinário da Universidade Federal de Uberlândia (HOVET-UFU) após ser vítima de atropelamento. No exame clínico inicial apresentava hematêmese e anorexia. À ultrassonografia, evidenciou-se uma massa no tórax associada a discreta efusão torácica. Também foram observadas efusão pleural e áreas de hiperecogenicidade em cortical do rim direito e parede da vesícula urinária. O animal foi encaminhado à UTI em razão da instabilidade clínica e da gravidade do caso. Devido ao prognóstico reservado, optou-se pela eutanásia, sendo posteriormente encaminhado ao Laboratório de Patologia Animal do HOVET para a realização da necropsia. **Resultados**: À necropsia, observou-se, ao abrir a cavidade torácica, que a porção cervical caudal e toda a porção torácica do esôfago estavam dilatadas e o esôfago estava deslocado para o antímero direito. Ao corte do esôfago, observou-se obstrução esofágica por massa intraluminal, consistente com o estômago. O estômago estava invaginado no esôfago, a partir da região da cárdia, estendendo-se até a porção do corpo gástrico. Espessamento difuso da mucosa, com aspecto gelatinoso e coloração avermelhada, foram observados em toda a mucosa do estômago. O diafragma não apresentava rupturas e o estômago estava vazio. Com base nos achados necroscópicos, foram dados os diagnósticos de intussuscepção gastroesofágica associada a megaesôfago, além der congestão gástrica. **Conclusões:** Tendo em vista que se trata de uma condição potencialmente fatal, de baixa incidência em pequenos animais e frequentemente subdiagnosticada, o diagnóstico precoce e acurado, associado à intervenção cirúrgica imediata, é determinante para a obtenção de um prognóstico favorável e evolução clínica satisfatória.

Palavras-chave: canino, estômago, esôfago, invaginação, macroscopia.

Anais do 8º Congresso de Patologia Veterinária (CPV), XXII Encontro Nacional de Patologia Veterinária (ENAPAVE), XVI Simpósio Brasileiro da Davis-Thompson Foundation, VII Encontro Internacional de Saúde Animal e Prevenção (ENISAP) e I Simpósio de Sanidade Animal do CRMV-MT
9 a 12 de setembro de 2025 – Cuiabá, Mato Grosso, Brasil
Braz J Vet Pathol, 2025, vol. 18, Supl. 1

BJVP
Brazilian Journal of Veterinary Pathology
ISSN 1983-0246

Sarcoma multilobular ósseo em mandíbula de cão: relato de caso

Thais B. Sarandy[1,2*], Elisandra L. Freitas[3], Thales V. A. Marques[3], Daniella V. Medeiros[2], Elaine N. de Araújo[2], Natalie N. S. Miranda[2], Ingrid R. N. Martins[2], Mayara P. Lotério[2].

[1]TS Patologia Veterinária, Viçosa, MG, Brasil.
[2]Departamento de Medicina veterinária da Universidade Federal de Viçosa, MG, Brasil.
[3]Atlas Hospital Veterinário, Viçosa, MG, Brasil.
***Autor de correspondência:** thaisarandy@gmail.com

Introdução: O sarcoma multilobular ósseo (SMO) é um tumor primário do osso que geralmente se origina de ossos do crânio e é considerado uma neoplasia rara, representando 1-2% de todos os tumores ósseos caninos. O SMO acomete com maior frequência cães adultos a idosos com predisposição para raças de médio e grande porte, apresenta comportamento biológico infiltrativo que geralmente resulta em deformação craniana. Este trabalho tem como objetivo relatar um caso de SMO em mandíbula de um cão destacando as principais características clínicas e anatomopatológicas. **Relato do caso:** Uma cadela, SRD, oito anos e de médio porte apresentou uma neoformação em cavidade oral (região de mandibular rostral) de crescimento progressivo e consistência friável com invasão óssea e interdentária. O exame citopatológico foi sugestivo de sarcoma e em seguida foi realizada a mandibulectomia rostral bilateral. A amostra foi encaminhada para exame histopatológico acondicionada em frasco com formol a 10% tamponado e processado por técnica histológica de rotina. **Resultados**: Na avaliação macroscópica foi observada uma neoformação de 2,5 x 2,0 x 1,5 cm, ulcerada e firme, aderida aos dentes incisivos. Ao corte, escurecida com áreas milimétricas esbranquiçadas e friáveis multifocais. O exame histopatológico revelou proliferação neoplásica mesenquimal maligna expansiva, infiltrativa e multilobular constituída por células fusiformes arranjadas em feixes, circundando áreas de diferenciação cartilaginosa e óssea, entremeados por tecido conjuntivo fibroso associados com áreas multifocais acentuadas de hemorragia. As células neoplásicas têm citoplasma eosinofílico discreto a moderado. Núcleo oval a alongado, cromatina grosseiramente pontilhada, um a dois nucléolos evidentes e pleomorfismo moderado. Havia duas figuras de mitose em 10 campos de maior aumento (400x) (2,37mm²), células binucleadas, anisocitose e anisocariose moderadas. Epitélio com ulceração focalmente extensa acentuada associada a crosta serocelular. As características apresentadas na histopatologia favoreceram o diagnóstico de SMO grau I. **Conclusões:** o presente relato demonstra que, embora raro, o SMO ocorre em cavidade oral de cães e tem características clínicas semelhantes a outras neoplasias localizadas nessa região, sendo assim importante a inclusão do SMO entre os diagnósticos diferenciais de neoplasias da cavidade oral de cães.

Palavras-chave: canino, crânio, histopatologia, neoplasia, oral.

Anais do 8º Congresso de Patologia Veterinária (CPV), XXII Encontro Nacional de Patologia Veterinária (ENAPAVE), XVI Simpósio Brasileiro da Davis-Thompson Foundation, VII Encontro Internacional de Saúde Animal e Prevenção (ENISAP) e I Simpósio de Sanidade Animal do CRMV-MT
9 a 12 de setembro de 2025 – Cuiabá, Mato Grosso, Brasil
Braz J Vet Pathol, 2025, vol. 18, Supl. 1

BJVP
Brazilian Journal of Veterinary Pathology
ISSN 1983-0246

Sarcoma de células sinoviais em um cão: relato de caso

Thais B. Sarandy[1,2*], Elisandra L. Freitas[3], Thales V. A. Marques[3], Daniella V. Medeiros[2], Elaine N. de Araújo[2], Natalie N. S. Miranda[2], Mayara P. Lotério[2], Eugênio E. Louzada[2]

[1]TS Patologia Veterinária, Viçosa, MG, Brasil.
[2]Departamento de Medicina Veterinária da Universidade Federal de Viçosa, MG, Brasil.
[3]Atlas Hospital Veterinário, Viçosa, MG, Brasil.
***Autor de correspondência:** thaisarandy@gmail.com

Introdução: O sarcoma de células sinoviais (SCS) é uma neoplasia maligna, rara e pouco compreendida. Geralmente acomete cães adultos a idosos com predisposição para raças de grande porte e relatada com maior ocorrência na articulação do joelho. Os animais com SCS apresentam histórico de claudicação e/ou uma massa infiltrativa na articulação associadas com alterações de lise/proliferação óssea. O diagnóstico definitivo requer exame histopatológico e imuno-histoquímica (IHQ) com marcação positiva com anticorpos para citoqueratina. Este trabalho tem como objetivo relatar um caso de SCS em articulação do joelho em um cão destacando as principais características clínicas, histopatológicas e imuno-histoquímicas. **Relato do caso:** uma cadela, poodle, 15 anos, iniciou um quadro de claudicação de membro pélvico esquerdo, sem histórico de trauma e com aumento de volume firme em topografia de tíbia proximal esquerda. O exame radiográfico evidenciou reação periosteal irregular em diáfise proximal, osteólise e adelgaçamento das corticais em osso subcondral. Foram realizadas a biópsias incisionais, os fragmentos foram fixados em formol 10% tamponado e processados por técnica histológica de rotina, sendo em seguida analisados. **Resultados**: na macroscopia havia fragmentos de 2,5 x 0,2 x 0,2 cm a 0,3 x 0,2 x 0,5 cm, esbranquiçados e avermelhados, firmes com áreas friáveis. Na avaliação microscópica foi observada proliferação neoplásica mesenquimal maligna constituída por células fusiformes arranjadas em feixes, áreas de padrão sólido e, por vezes, com formação de redemoinhos, entremeadas por matriz de aspecto mixoide. O citoplasma é eosinofílico e pouco delimitado. Núcleo redondo a alongado, cromatina frouxa, um nucléolo proeminente e pleomorfismo moderado. Havia três figuras de mitose em 10 campos de maior aumento (400x), anisocitose e anisocariose moderadas. Notou-se múltiplas áreas de necrose moderadas entremeadas na neoplasia e ocasionais áreas com tecido ósseo mineralizado. Diagnóstico histopatológico de sarcoma pouco diferenciado com diagnostico diferencial para SCS. Na avaliação IHQ houve expressão para AE1AE3 (citoqueratina), vimentina e ki67 (70%) e não expressaram Sinaptofisina, CD31, MUM1, RUNX2, Desmina, 1A4 e CD99 nas células neoplásicas. Diante desses resultados, o perfil IHQ e morfológico favoreceram o resultado de SCS. **Conclusões:** o presente relato demonstra que, embora raro, o SCS ocorre em cães e tem características clínicas e histopatológicas semelhantes a outras neoplasias localizadas na mesma região, destacando a importância da avaliação IHQ para definição do diagnóstico.

Palavras-chave: articulação, câncer, canino, citoqueratina, imuno-histoquímica.

Anais do 8º Congresso de Patologia Veterinária (CPV), XXII Encontro Nacional de Patologia Veterinária (ENAPAVE), XVI Simpósio Brasileiro da Davis-Thompson Foundation, VII Encontro Internacional de Saúde Animal e Prevenção (ENISAP) e I Simpósio de Sanidade Animal do CRMV-MT
9 a 12 de setembro de 2025 – Cuiabá, Mato Grosso, Brasil
Braz J Vet Pathol, 2025, vol. 18, Supl. 1

BJVP
Brazilian Journal of Veterinary Pathology
ISSN 1983-0246

Carcinoma ceruminoso misto em felino: relato de caso

Thaisa da S. Souza[1*], Aline de O. Felix[2], Mariah B. R. G. Petronilha[2], Roger da S. Carlos[1], Leticia L. Martins[1], Bruna B. V. Costa[1], Patrick G. A. dos Santos[1,] Renata M. Silva[3]

[1]Laboratório de Morfologia e Patologia Animal, Setor de Patologia Animal, Universidade Estadual do Norte Fluminense Darcy Ribeiro, Campos dos Goytacazes, RJ, Brasil.
[2]Tríade Laboratório, Campos dos Goytacazes, RJ, Brasil.
[3]Cell Lab- Soluções em Diagnóstico Veterinário, Campos dos Goytacazes, RJ, Brasil.
***Autor de correspondência:** thaisa.souza18@hotmail.com

Introdução: Carcinoma Ceruminoso Misto é uma neoplasia maligna que apresenta diferenciação para epitélio ceruminoso associada a proliferação benigna de células mioepiteliais com metaplasia mixoide, condroide ou óssea. São comuns em gatos de pelo curto, com incidência maior em animais senis. Sua aparência macroscópica por massas é caracterizada por massas irregulares, lobuladas, friáveis, ulcerativas, hipertrofiadas e oclusivas. **Relato do caso:** Uma gata doméstica, de 16 anos de idade, sem raça definida, apresentando nódulo em pavilhão auricular esquerdo, com tempo de evolução desconhecido e progressivo, de aspecto irregular e não ulcerado. Foi realizada biopsia incisional de três porções da lesão e enviadas para análise histopatológica. **Resultados:** À macroscopia os fragmentos mediam cerca de 0,8 cm, 1,0 cm e 1,2 cm. Na avaliação microscópica foi identificado proliferação epitelial maligna, dispostas em lóbulos, com áreas de arranjo papilar de padrão invasivo. As células neoplásicas apresentavam citoplasma amplo, eosinofílico, núcleos robustos, pleomórficos, arredondados, com nucléolos proeminentes, predominantemente únicos. Observou-se anisocitose e anisocariose de grau moderado. A atividade mitótica era discreta, com cinco figuras de mitose contadas em 10 campos de maior aumento (FN22/400x/2,37mm^2). Entre os nódulos neoplásicos, havia abundante conteúdo amorfo basofílico, compatível com secreção ceruminosa alterada, frequentemente associado a infiltrado inflamatório neutrofílico. Havia proliferação de matriz mixoide entremeada às células epiteliais, dando origem a matriz condróide. **Conclusões:** Embora raro em felinos, conforme a literatura, o carcinoma ceruminoso misto deve ser incluído nos diagnósticos diferenciais de lesões auriculares externas, especialmente em pacientes geriátricos. O reconhecimento precoce e a confirmação histopatológica são fundamentais para o manejo adequado, dada a sua natureza agressiva.

Palavras-chave: conduto auditivo, neoplasias, *Felis catus*.

Agência financiadora: UENF e Tríade Vet Laboratório.

Anais do 8º Congresso de Patologia Veterinária (CPV), XXII Encontro Nacional de Patologia Veterinária (ENAPAVE), XVI Simpósio Brasileiro da Davis-Thompson Foundation, VII Encontro Internacional de Saúde Animal e Prevenção (ENISAP) e I Simpósio de Sanidade Animal do CRMV-MT
9 a 12 de setembro de 2025 – Cuiabá, Mato Grosso, Brasil
Braz J Vet Pathol, 2025, vol. 18, Supl. 1

BJVP
Brazilian Journal of Veterinary Pathology
ISSN 1983-0246

Linfoma não T/não B pulmonar primário em um canino de 4 meses

Carolina B. Brunner[1*], Francisca M. S. Barbosa[1], Mariana A. Cholet[2] Marcele B. Bandinelli[1], Daniel R. Rissi[3], Saulo P. Pavarini[1]

[1]Setor de Patologia Veterinária, Faculdade de Veterinária, Universidade Federal do Rio Grande do Sul, Porto Alegre, RS, Brasil.
[2] Hospital Veterinário Floresta, Porto Alegre, RS, Brasil.
[3]Athens Veterinary Diagnostic Laboratory, Department of Pathology, University of Georgia, Athens, Geórgia, Estados Unidos.
***Autor de correspondência:** carolina.bbrunner@gmail.com

Introdução: Linfoma é o neoplasma hematopoiético mais comumente relatado em inúmeras espécies, incluindo caninos e felinos. Em cães, sítios extranodais são menos comuns, mas bem documentados nos olhos, ossos e sistema nervoso central de cães adultos e idosos. Este trabalho tem como objetivo relatar um caso de linfoma primário pulmonar em um cão de 4 meses de idade. **Relato do caso:** Foi encaminhado para necropsia no Setor de Patologia Veterinária da Universidade Federal do Rio Grande do Sul uma fêmea de 4 meses de idade sem raça definida com histórico clínico de dificuldade respiratória, caquexia e ausculta pulmonar abafada. A radiografia torácica evidenciou áreas nodulares que coalesciam no parênquima pulmonar bilateralmente. **Resultados**: Na necropsia, as mucosas (oral e oculares) estavam acentuadamente cianóticas e o pulmão apresentava nódulos bem circunscritos e coalescentes (2 cm a 8 cm de diâmetro), homogeneamente brancos e macios. Foram coletados fragmentos dos tecidos, que foram fixados em formalina tamponada a 10% e processados rotineiramente para histologia e para imuno-histoquímica (IHQ). Na histologia do pulmão havia proliferação neoplásica multifocal a coalescente de células redondas de crescimento expansivo, organizadas em mantos, e sustentadas por delicado e discreto estroma fibrovascular. As células eram redondas, grandes (>15µm de diâmetro) com citoplasma moderado a escasso e limites distintos. Os núcleos eram redondos, com cromatina pontilhada e dispersa e nucléolos evidentes e predominantemente únicos. Havia moderada anisocitose e anisocariose, raras células binucleadas, e foram observadas 95 mitoses em 2,37mm² (10 FN22/40X). No parênquima adjacente havia atelectasia compressiva e hemorragia alveolar. Ainda não havia infiltração neoplásica nos demais órgãos e tecidos linfoides. Na IHQ, as células neoplásicas tinham imunomarcação membranosa para CD45, CD45RA e citoplasmática para granzima B, e foram negativas para CD3, CD20, CD21, CD56, CD79a, IBA-1, C-Kit (CD117), lisozima e CD204. **Conclusões:** Os achados histológicos e de IHQ neste caso confirmam o diagnóstico de linfoma pulmonar não T e não B. A marcação de CD45 e CD45RA é descrita em casos de tumor venero transmissível canino (TVT), contudo não havia histórico de TVT materno, nem contato do filhote com outros cães. Linfomas T têm imunomarcação para CD45 e os citotóxicos para granzima B, mas marcação para CD3 (marcador de linfócitos T) não foi observada no nosso caso. Presume-se que este caso possa ser um linfoma de células natural killers (NK), mesmo diante da ausência de reatividade para o anticorpo CD56.

Palavras-chave: imuno-histoquímica, linfócitos, pulmão.
Agência financiadora: CAPES e CNPQ.

Anais do 8º Congresso de Patologia Veterinária (CPV), XXII Encontro Nacional de Patologia Veterinária (ENAPAVE), XVI Simpósio Brasileiro da Davis-Thompson Foundation, VII Encontro Internacional de Saúde Animal e Prevenção (ENISAP) e I Simpósio de Sanidade Animal do CRMV-MT
9 a 12 de setembro de 2025 – Cuiabá, Mato Grosso, Brasil
Braz J Vet Pathol, 2025, vol. 18, Supl. 1

BJVP
Brazilian Journal of Veterinary Pathology
ISSN 1983-0246

Osteossarcoma condroblástico metastático em cão: relato de caso

Rafael M. M. de Lima[1*], Caio V. de A. Jesus[1], Camila S. V. Rocha[1], Higor V. S. Camelo[1], Kethyllin A. B. de Melo[2], Anielly M. A. Ramalho[2], Esdras C. M. Júnior[3], Valdemiro A. S. Júnior[1]

[1]Laboratório de Patologia Veterinária, Departamento de Medicina Veterinária, Universidade Federal Rural de Pernambuco, Recife, PE, Brasil.
[2]Setor de Clínica Cirúrgica de Pequenos Animais, Departamento de Medicina Veterinária, Universidade Federal Rural de Pernambuco, Recife, PE, Brasil
[3]Setor de Clínica Médica de Pequenos Animais, Departamento de Medicina Veterinária, Universidade Federal Rural de Pernambuco, Recife, PE, Brasil.
***Autor de correspondência:** rafael-marques2001@hotmail.com

Introdução: O osteossarcoma é a neoplasia óssea primária mais comum entre os cães, tendo um comportamento altamente maligno e elevado potencial metastático, sobretudo por via hematógena para pulmão. O diagnóstico é feito através do exame histopatológico e sua subclassificação se dá baseada na variação do padrão histológico e a produção de matriz, podendo ser subdividido em osteoblástico, fibroblástico, condroblástico ou telangiectásico. O subtipo condroblástico é definido pela produção de matriz osteóide associada a abundante matriz cartilaginosa, o que pode dificultar o diagnóstico diferencial com condrossarcomas em avaliações citológicas e histológicas iniciais. Nesse sentido, este trabalho tem como objetivo relatar um caso de metástase de osteossarcoma condroblástico após retirada do tumor primário em um canino sem evidência de metástase anterior. **Relato do caso:** Um canino, fêmea, da raça rottweiler, de nove anos, foi encaminhado ao hospital veterinário da UFRPE após apresentar claudicação e aumento de volume na região de joelho em membro pélvico direito. A radiografia evidenciou a presença de uma massa óssea mal delimitada e a citologia aspirativa revelou características compatíveis com neoplasia mesenquimal maligna. Optou-se pela amputação total do membro e encaminhamento para exame histopatológico que confirmou o diagnóstico de osteossarcoma condroblástico. Após um mês o animal evoluiu com um quadro de anorexia e debilidade progressiva, optando-se pela eutanásia e o corpo encaminhado a Área de Patologia Animal da UFRPE para realização da necropsia e posterior coleta de tecido para realização do histopatológico. **Resultados**: No exame anatomopatológico detectou-se múltiplos nódulos irregulares, firmes, esbranquiçados e de tamanhos variados, distribuídos multifocalmente em pulmões, fígado e baço. Também foram observadas áreas multifocais a coalescentes de infarto nos rins e no músculo papilar do coração, estenose de traqueia e discreta gastroenterite. Microscopicamente, os pulmões possuíam substituição do parênquima por áreas nodulares bem delimitadas de crescimento expansivo, composto por células mesenquimais indiferenciadas, algumas com diferenciação em osteoblastos atípicos e em matriz condroide, com baixo a moderado grau de atipia. Também observou-se presença de trombos neoplásicos obstruindo total ou parcialmente a luz de alguns vasos sanguíneos. Achados semelhantes foram observados em nódulos hepáticos e esplênicos, confirmando a metástase do osteossarcoma condroblástico. **Conclusões:** O caso demonstra o comportamento altamente agressivo que os osteossarcomas podem apresentar, mesmo após a excisão cirúrgica do tumor primário. A presença de metástases múltiplas e infartos

relacionados a tromboembolismo evidencia a importância do diagnóstico precoce, pesquisa de micrometástase após diagnóstico e acompanhamento clínico pós-operatório.

Palavras-chave: histopatológico, necropsia, neoplasia óssea, oncologia veterinária.

Anais do 8º Congresso de Patologia Veterinária (CPV), XXII Encontro Nacional de Patologia Veterinária (ENAPAVE), XVI Simpósio Brasileiro da Davis-Thompson Foundation, VII Encontro Internacional de Saúde Animal e Prevenção (ENISAP) e I Simpósio de Sanidade Animal do CRMV-MT
9 a 12 de setembro de 2025 – Cuiabá, Mato Grosso, Brasil
Braz J Vet Pathol, 2025, vol. 18, Supl. 1

BJVP
Brazilian Journal of Veterinary Pathology
ISSN 1983-0246

Carcinoma mucoepidermoide salivar em palato de cão

Marina Gatto[1*], Jéssica C. Peretti[1], Aline B. dos Santos[1], Ketlim P. M. Todescatt[1], Débora P. Reginatto[1], Letícia Marchetto[1], Ezequiel D. dos Santos[1], Adriana C. da Motta[1]

[1] Laboratório de Patologia Animal, Escola de Ciências Agrárias Inovação e Negócios, Universidade de Passo Fundo, Passo Fundo, RS, Brasil.
***Autor de correspondência:** marinagattoo13@gmail.com

Introdução: A frequência de neoplasias orais em cães é variável e corresponde a aproximadamente 0,5 a 10% de todas as neoplasias que afetam essa espécie. As causas são atribuídas principalmente à idade e inflamações crônicas locais. Na medicina veterinária há escassez de estudos que caracterizem as alterações clínicas e patológicas nas glândulas salivares. Este trabalho visa relatar um caso de carcinoma mucoepidermoide salivar em palato, caracterizando seus achados anatomopatológicos. **Relato do caso:** Um canino, fêmea, Beagle, com 13 anos de idade, durante a realização de *check-up* anual apresentou lesão nodular aderida ao palato mole. A conduta clínica adotada foi a remoção cirúrgica completa da lesão, sendo alocada em formalina tamponada 10% para fixação tecidual e encaminhada para exame anatomopatológico. **Resultados**: A análise macroscópica revelou tratar-se de tumoração multinodular, de coloração brancacenta e consistência macia a firme, medindo 5x3,2 cm. Aos cortes apresentava coloração brancacenta e discretos focos císticos contendo muco translúcido. No exame histopatológico foi observada proliferação de células epiteliais malignas dispostas em arranjos lobulares ou sólidos sustentados por moderado estroma fibrocolagenoso. A proliferação apresentava múltiplos espaços císticos (lagos) repletos de conteúdo anfofílico, bem como numerosas células neoplásicas com o mesmo conteúdo acumulado no citoplasma. Através das colorações de Alcian Blue e Periodic Acid-Schiff (PAS) foi confirmado que o conteúdo se tratava de mucina. As células neoplásicas exibiam citoplasma amplo a escasso, levemente eosinofílico a anfofílico e com limites variavelmente distintos. Os núcleos eram arredondados a ovalados, hipercromáticos, com acentuada cariomegalia e com cromatina grosseiramente pontilhada, além de células binucleadas. Os nucléolos eram hipercromáticos e múltiplos. A contagem mitótica foi de 22 figuras de mitose em área microscópica total de 2,37 mm^2, incluindo mitoses bizarras. Havia, ainda, infiltrado inflamatório neutrofílico peri e infratumoral, além de ulceração epitelial necrossupurativa. **Conclusões:** O diagnóstico de carcinoma mucoepidermoide salivar foi realizado através da correlação entre a localização anatômica da lesão, sua apresentação macroscópica e seus aspectos histológicos e histoquímicos. A exemplo do presente caso, destaca-se a importância da realização de exames periódicos nos pets para que diversos tipos de alterações, neoplásicas ou não, possam ser descobertas precocemente e submetidas a diagnóstico acurado. Sobretudo, no caso de neoplasias malignas, o diagnóstico precoce pode ter um impacto significativo no tratamento e prognóstico.

Palavras-chave: cavidade oral, canino, glândula salivar, neoplasia.

Anais do 8º Congresso de Patologia Veterinária (CPV), XXII Encontro Nacional de Patologia Veterinária (ENAPAVE), XVI Simpósio Brasileiro da Davis-Thompson Foundation, VII Encontro Internacional de Saúde Animal e Prevenção (ENISAP) e I Simpósio de Sanidade Animal do CRMV-MT
9 a 12 de setembro de 2025 – Cuiabá, Mato Grosso, Brasil
Braz J Vet Pathol, 2025, vol. 18, Supl. 1

BJVP
Brazilian Journal of Veterinary Pathology
ISSN 1983-0246

Melanoma oral com metástase regional em felino: relato de caso

Samella P. Reis[1*], Thaynan C. Vieira[2], Geovanni D. Cassali[1]

[1]Laboratório de Patologia Comparada, Departamento de Patologia Geral, Universidade Federal de Minas Gerais, Belo Horizonte, MG, Brasil.
[2]Lessie Análises Veterinárias, Tubarão, SC, Brasil
***Autor de correspondência:** samellapriscilla@gmail.com

Introdução: O melanoma oral é uma neoplasia maligna rara em felinos, representando menos de 1% de todas as neoplasias malignas orais diagnosticadas na espécie. Apesar da baixa incidência, apresenta comportamento biológico agressivo, com alto potencial de invasão local e metástase para linfonodos regionais e pulmões. O diagnóstico definitivo, especialmente em casos amelanóticos, requer confirmação por imuno-histoquímica, a fim de diferenciá-lo de outras neoplasias indiferenciadas. Este trabalho tem como objetivo descrever os achados histopatológicos e imuno-histoquímicos de um caso de melanoma oral com metástase regional em um felino. **Relato do caso:** Um felino doméstico, macho, sem raça definida, de 8 anos de idade, apresentou um nódulo no lábio inferior esquerdo. Diante do quadro, foi realizada intervenção cirúrgica para excisão do nódulo e do linfonodo mandibular esquerdo, associada à eletroquimioterapia no leito cirúrgico. O material foi encaminhado para análise histopatológica e posterior painel imuno-histoquímico. **Resultados**: Na avaliação macroscópica, o nódulo apresentou superfície irregular, consistência firme e coloração marrom, medindo 0,5 x 0,4 x 0,2 cm. O linfonodo exibiu superfície irregular, consistência friável e coloração marrom ao corte. A análise histopatológica do nódulo revelou uma proliferação neoplásica maligna, composta por células de origem melanocítica, organizadas em manto, por vezes formando feixes e ninhos densos, não encapsulada e mal delimitada. As células apresentavam moderado pleomorfismo, variando de poligonais a alongadas, com citoplasma amplo e bem delimitado, contendo intensa quantidade de pigmento melanocítico. Os núcleos eram centrais, grandes e arredondados, com cromatina vesiculada e nucléolos evidentes. Foram visualizadas cinco figuras de mitose em dez campos de maior aumento (400x, área de 2,37 mm²). O linfonodo apresentou celularidade linfoide preservada, entremeada por numerosos melanócitos de origem neoplásica, semelhantes aos visualizados no nódulo do lábio. Observou-se, ainda, discreta a moderada hiperplasia linfoide. Na imuno-histoquímica, as células neoplásicas apresentaram imunomarcação citoplasmática positiva para MELAN-A e PNL-2, confirmando a origem melanocítica do tumor. Além disso, a marcação para COX-2 foi considerada fraca em menos de 10% das células neoplásicas (escore 1). O índice proliferativo, avaliado pelo marcador KI-67, foi considerado alto, com contagem superior a 19,5 células positivas em cinco campos de grande aumento, indicando elevado potencial proliferativo. **Conclusões:** Os achados confirmam um caso de melanoma oral com metástase em linfonodo regional. A caracterização imuno-histoquímica foi fundamental para corroborar o diagnóstico e fornecer informações prognósticas.

Palavras-chave: gato, histopatologia, imunohistoquímica, neoplasia melanocítica.
Agência financiadora: CNPq.

Anais do 8º Congresso de Patologia Veterinária (CPV), XXII Encontro Nacional de Patologia Veterinária (ENAPAVE), XVI Simpósio Brasileiro da Davis-Thompson Foundation, VII Encontro Internacional de Saúde Animal e Prevenção (ENISAP) e I Simpósio de Sanidade Animal do CRMV-MT
9 a 12 de setembro de 2025 – Cuiabá, Mato Grosso, Brasil
Braz J Vet Pathol, 2025, vol. 18, Supl. 1

BJVP
Brazilian Journal of Veterinary Pathology
ISSN 1983-0246

Hemangiossarcoma de mesentério em um gato: relato de caso

João M. G. Aliardi[1*], Laís E. Pinheiro[1], Augusto R. de Paula[1], Paula N. C. Gonçalves[1], Mônica M. Buttelli[1], Mariana V. Reis[1], Beatriz L. Simão[1], Luciana Sonne[1]

[1]Setor de Patologia Veterinária, Departamento de Patologia Clínica Veterinária, Faculdade de Veterinária, Universidade Federal do Rio Grande do Sul, Porto Alegre, RS, Brasil.
***Autor de correspondência:** joaomarcosguati@gmail,com

Introdução: O hemangiossarcoma é uma neoplasia maligna de células endoteliais e sua ruptura é a causa mais frequente de hemoperitônio em animais. Conforme descrito na literatura, ocorrem com frequência em cães idosos, sendo as raças Pastor Alemão e Golden Retriver as mais afetadas. Em gatos é menos frequente e é considerado raro em animais domésticos de grande porte. O neoplasma pode se desenvolver em qualquer sítio anatômico, em felinos, os locais primários mais comuns são intestinos, baço, tecido subcutâneo da cabeça e extremidades distais dos membros, sendo o mesentério um local incomum de ocorrência dessa neoplasia. O presente trabalho tem como objetivo relatar as principais características macroscópicas e microscópicas de um de caso hemangiossarcoma de mesentério com ruptura em um gato. **Relato do caso:** Uma gata de 12 anos de idade, sem raça definida (SRD), foi encaminhada para atendimento emergencial com fraqueza, mucosas pálidas, quadro de hipotensão, vindo a óbito. O felino foi posteriormente encaminhado para exame de necropsia no Setor de Patologia Veterinária da Universidade Federal do Rio Grande do Sul (SPV-UFRGS). **Resultados**: Macroscopicamente o felino apresentava mucosas oculares e orais pálidas e em cavidade abdominal, havia aproximadamente 100 mL de líquido sanguinolento livre (hemoperitônio). Em região de mesentério observou-se massa delimitada medindo 9,5 x 5,5 x 4,3 cm, de coloração avermelhada, ao toque era macio e de superfície irregular que, por vezes, se aderia a serosa do intestino. Ao corte a massa era vermelho-escura brilhante com áreas irregulares brancas. Na avaliação microscópica do mesentério, é observada proliferação neoplásica de células mesenquimais, moderadamente delimitada e encapsulada por discreto tecido colagenoso, arranjadas em espaços vasculares rudimentares frequentemente preenchidos por hemácias. As células neoplásicas são poligonais a fusiformes, com citoplasma discreto eosinofílico de limites indistintos, os núcleos são ovais com cromatina finamente pontilhada e nucléolo único evidente. Observam-se acentuadas anisocitose e anisocariose. São visualizadas 10 figuras de mitose em 2,37 mm². Em meio e circundando a neoplasia há moderado infiltrado inflamatório focal de linfócitos, neutrófilos e plasmócitos, deposição de fibrina e extensas áreas de necrose. Não foram observados sítios metastáticos e o felino não apresentava histórico de retirada de neoplasia. **Conclusões:** O presente relato descreve um caso de choque hipovolêmico por ruptura de hemangiossarcoma de mesentério em gato através de análises macroscópicas e microscópicas.

Palavras-chave: *Felis catus*, neoplasia vascular, oncologia veterinária, patologia veterinária.

Agência financiadora: BIC UFRGS

Anais do 8º Congresso de Patologia Veterinária (CPV), XXII Encontro Nacional de Patologia Veterinária (ENAPAVE), XVI Simpósio Brasileiro da Davis-Thompson Foundation, VII Encontro Internacional de Saúde Animal e Prevenção (ENISAP) e I Simpósio de Sanidade Animal do CRMV-MT
9 a 12 de setembro de 2025 – Cuiabá, Mato Grosso, Brasil
Braz J Vet Pathol, 2025, vol. 18, Supl. 1

BJVP
Brazilian Journal of Veterinary Pathology
ISSN 1983-0246

Padrão de deposição colagênica contribui no diagnóstico diferencial de tumorações mamárias em felinos domésticos

Anderson A. M. dos Santos[1], Lucca de O. Nuti[2*], José G. Xavier[1]

[1]Programa de Pós-Graduação *Stricto Sensu* em Patologia Ambiental e Experimental, Universidade Paulista, São Paulo, SP, Brasil.
[2]Universidade Anhembi-Morumbi, São Paulo, SP, Brasil.
***Autor de correspondência:** luccanuti@hotmail.com

Introdução: As neoplasias mamárias felinas representam o terceiro tipo de tumor mais comum nas gatas e, em contraste com o observado nas cadelas, predominantemente exibem um comportamento biológico agressivo, evidenciando malignidade em mais de 80% das ocorrências. A caracterização histogênica é central para a classificação desses processos, sendo complementada por diversos atributos, como a presença de infiltração leucocitária peritumoral, áreas de necrose, embolização neoplásica e invasão perineural. Na graduação das lesões malignas, os principais parâmetros são a formação de túbulos, o pleomorfismo nuclear e a contagem de mitoses, apresentando implicações prognósticas. Contemporaneamente, características do microambiente tumoral, como a modificação da matriz extracelular, tem ganhado destaque por interferir no comportamento biológico do processo. **Objetivo:** Neste estudo, com o emprego de ferramentas morfológicas, histoquímicas e morfométricas, foi investigada a deposição colagênica em lesões tumorais mamárias de gatos. **Metodologia:** Foram avaliadas amostras de tumorações mamárias de felinos domésticos, atendidos em clínicas e hospitais veterinários da Grande São Paulo, submetidas a fixação em formol a 10%, processamento histológico convencional e coloração pela hematoxilina-eosina, tricrômico de Masson e picrosírius. As lesões foram diagnosticadas e graduadas seguindo-se as diretrizes da Organização Mundial de Saúde e do protocolo proposto por Mills et al, 2014. A quantificação da deposição colagênica foi realizada com o emprego do software de análise de imagem ImageJ (National Institute of Health; Bethesda, MD, EUA). **Resultados**: Foram avaliadas 28 formações mamárias, provenientes de 27 fêmeas e 1 macho, sendo 5 hipertrofias fibroepiteliais, 5 adenomas e 18 carcinomas (8 de grau I e 10 de grau II de malignidade). Evidenciou-se diferença estatisticamente significante relativa à deposição colagênica no microambiente tumoral no cerne da lesão, com incremento da matriz extracelular associado à maior severidade do processo. A distribuição do colágeno em áreas periféricas das tumorações, apresentou características semelhantes. Tais características relativas à distribuição da matriz extracelular no microambiente tumoral corroboram relatos da literatura evidenciando relevante proximidade histopatológica entre os carcinomas mamários felinos e humanos, em especial em relação aos carcinomas mamários referidos como triplo negativos, funcionando como um modelo relevante em patologia comparada. **Conclusões:** Tais achados sugerem a validade da avaliação do colágeno como método complementar para o diagnóstico diferencial de formações mamárias em gatos.

Palavras-chave: felinos, matriz extracelular, morfometria, oncologia veterinária.
Agência financiadora: CAPES.

Anais do 8º Congresso de Patologia Veterinária (CPV), XXII Encontro Nacional de Patologia Veterinária (ENAPAVE), XVI Simpósio Brasileiro da Davis-Thompson Foundation, VII Encontro Internacional de Saúde Animal e Prevenção (ENISAP) e I Simpósio de Sanidade Animal do CRMV-MT
9 a 12 de setembro de 2025 – Cuiabá, Mato Grosso, Brasil
Braz J Vet Pathol, 2025, vol. 18, Supl. 1

BJVP
Brazilian Journal of Veterinary Pathology
ISSN 1983-0246

Epidermólise bolhosa congênita em dois cães neonatos da raça American Bully: relato de caso

Natalia de C. Gontscharow[1*], Maria Victoria V. G. Nunes[1], Alícia S. Herrero[1], Mariana S. F Talib[3], Camila I. Vannucchi[2], Claudia Momo[1], Frederico A. C. Pinto[1], Lilian Rose M. de Sá[1*]

[1]Serviço de Patologia Animal, Hospital Veterinário da Faculdade de Medicina Veterinária e Zootecnia, Universidade de São Paulo, São Paulo, SP, Brasil.
[2]Departamento de Reprodução Animal - Faculdade de Medicina Veterinária e Zootecnia, Universidade de São Paulo, São Paulo, SP, Brasil.
[3]Serviço de Obstetrícia, Hospital Veterinário da Faculdade de Medicina Veterinária e Zootecnia, Universidade de São Paulo, São Paulo, SP, Brasil.
***Autor de correspondência:** nataliagontscharowuel@gmail.com

Introdução: Epidermólise bolhosa congênita (EB) é uma dermatopatia rara, com caráter hereditário, caracterizada pela fragilidade da pele e mucosas, na qual mínimos atritos resultam em bolhas multifocais a coalescentes, as quais evoluem para ulceração. Na medicina veterinária, há relatos da EB na forma juncional, distrófica e simples, esta classificação se baseia no nível de separação dermo-epidérmica em que há defeito de proteínas de ancoragem, os hemidesmossomos e desmossomos, na membrana basal. O objetivo deste trabalho é relatar pela primeira vez EB em dois cães neonatos da raça American Bully e destacar a importância do diagnóstico anatomopatológico. **Relato do caso**: Dois neonatos, um macho e uma fêmea, do mesmo criador, de pais e ninhadas diferentes, sequenciais, apresentaram bolhas cutâneas e ulcerações multifocais, notadas logo após o nascimento. O primeiro animal apresentou parada cardiorrespiratória com três dias de vida, e o segundo foi eutanasiado no primeiro dia de vida, devido ao prognóstico ruim. **Resultados**: Macroscopicamente, ambos cães exibiam bolhas cutâneas multifocais, de 0,5 a 2,5 cm de diâmetros, algumas ulceradas em plano nasal, coxins palmares e plantares, região mucocutânea genital e perineal, face interna de pavilhões auriculares, pele da região inguinal e axilar com extensão para faces laterais e mediais dos quatro membros. No primeiro, havia úlcera na mucosa oral do palato duro, de 0,5 x 0,3 cm, e na face ventral da língua, de 0,4 cm de diâmetro. Microscopicamente, os locais exibiam múltiplos trechos de destacamento da epiderme com formação de vesículas e bolhas subepidérmicas associadas a material amorfo eosinofílico e hemácias. Há ulceração multifocal recobertas por crostas serocelulares discretas e tecido de granulação em derme superficial subjacente. No primeiro cão, há discreta quantidade de neutrófilos e deposição de fibrina em algumas bolhas, além do comprometimento pulmonar. A coloração de ácido periódico de Schiff mostrou separação e formação de bolha subepidérmica, cuja membrana basal corresponde ao teto da bolha nos trechos avaliados, caracterizando a forma distrófica da genodermatose. As alterações morfológicas retratam epidermólise bolhosa congênita multifocal a coalescente, marcante, com focos de ulceração. **Conclusões**: As alterações macro e microscópicas caracterizaram rara genodermatose em American bully pela primeira vez. O diagnóstico preciso é essencial para o desenvolvimento de abordagens terapêuticas específicas ou individualizadas, além de possibilitar apropriado aconselhamento dos responsáveis pelos animais quanto ao curso da doença, prognóstico e implicações para a reprodução destes cães, e futuro diagnóstico genético de doença de pele hereditária.

Palavras-chave: cão, dermatopatologia, doença congênita, genodermatose.

Anais do 8º Congresso de Patologia Veterinária (CPV), XXII Encontro Nacional de Patologia Veterinária (ENAPAVE), XVI Simpósio Brasileiro da Davis-Thompson Foundation, VII Encontro Internacional de Saúde Animal e Prevenção (ENISAP) e I Simpósio de Sanidade Animal do CRMV-MT
9 a 12 de setembro de 2025 – Cuiabá, Mato Grosso, Brasil
Braz J Vet Pathol, 2025, vol. 18, Supl. 1

BJVP
Brazilian Journal of Veterinary Pathology
ISSN 1983-0246

Sarcoma histiocítico primário em hipotálamo: primeiro relato de caso

Carolina S. Ferreira[1], Maria Lúcia Z. Dagli[1], Carla A. B. lorigados[2], Denise Maria N. Simões[3], Nathalia A. Moustapha[3], Silvia R. R. Lucas[3], Talita R. Barreto[3], Frederico C. Pinto[1*]

[1]Laboratório de Patologia Animal, Departamento de Patologia, Faculdade de Medicina Veterinária e Zootecnia, Universidade de São Paulo, São Paulo, SP, Brasil.
[2]Departamento de Cirurgia, Faculdade de Medicina Veterinária e Zootecnia, Universidade de São Paulo, São Paulo, SP, Brasil.
[3]Departamento de Pequenos Animais, Faculdade de Medicina Veterinária e Zootecnia, Universidade de São Paulo, São Paulo, SP, Brasil.
***Autor correspondente:** fpinto@usp.br

Introdução: As desordens proliferativas histiocíticas são bem documentadas em animais, embora os detalhes sobre sua patogênese permaneçam pouco esclarecidos. O sarcoma histiocítico (SH) localizado, originado a partir de células dendríticas, é raro no sistema nervoso central (SNC) tanto de humanos quanto de animais. Quando presente, geralmente acomete os espaços subdurais ou meníngeos, com apenas um relato envolvendo o bulbo olfatório. Este trabalho descreve o primeiro caso documentado de SH com origem no hipotálamo de um cão. **Descrição do caso:** Uma cadela de 12 anos foi atendida com quadro de sonolência e diminuição do nível de consciência. A tomografia computadorizada (TC) revelou uma massa de 13 mm na região da hipófise. O tratamento inicial com prednisolona resultou em melhora temporária. Contudo, após um mês, houve agravamento significativo do quadro clínico, levando à eutanásia do animal. Foram realizados exames de necropsia, análise histopatológica e imunohistoquímica. **Resultados:** Observou-se um nódulo de 1,6 cm de diâmetro na região do corpo mamilar, envolvendo o hipotálamo e a porção anterior do terceiro ventrículo. A massa apresentava coloração variando de vermelha a esbranquiçada, consistência firme e áreas friáveis. A histopatologia revelou uma neoplasia compressiva, mal delimitada e não encapsulada, composta por arranjos frouxos de grandes células redondas, sem estroma de sustentação. As células neoplásicas apresentavam citoplasma eosinofílico vacuolizado e abundante, núcleos ovóides a reniformes e de um a cinco nucléolos proeminentes. Observou-se acentuada anisocitose e anisocariose, além de numerosos eritrócitos, leucócitos e detritos celulares fagocitados. Presença de 6 figuras mitóticas em 2,37mm^2, em sua maioria atípicas, bem como numerosas células gigantes multinucleadas com acentuada atipia. Havia também infiltrado linfoplasmocitário moderado e difuso. À imunohistoquímica, as células neoplásicas demonstraram forte positividade para Iba-1, MHC-II e CD18. CD3 apresentou positividade moderada, e CD20, fraca, ambas restritas ao infiltrado de linfócitos. As neoplasias não reagiram a sinaptofisina, neurofilamento ou GFAP. O diagnóstico de sarcoma histiocítico localizado, primário do hipotálamo, foi estabelecido com base nas características morfológicas e no perfil imunohistoquímico. **Conclusões:** Este caso representa uma das raras ocorrências documentadas de sarcoma histiocítico envolvendo o SNC em cães, sendo o primeiro relato com origem no hipotálamo, com confirmação por meio de imunohistoquímica.

Palavras-chave: canino, hipotálamo, histopatologia, imunohistoquímica, sarcoma histiocítico.

Anais do 8º Congresso de Patologia Veterinária (CPV), XXII Encontro Nacional de Patologia Veterinária (ENAPAVE), XVI Simpósio Brasileiro da Davis-Thompson Foundation, VII Encontro Internacional de Saúde Animal e Prevenção (ENISAP) e I Simpósio de Sanidade Animal do CRMV-MT
9 a 12 de setembro de 2025 – Cuiabá, Mato Grosso, Brasil
Braz J Vet Pathol, 2025, vol. 18, Supl. 1

BJVP
Brazilian Journal of Veterinary Pathology
ISSN 1983-0246

Modulação colagênica na progressão metastática nodal em cães portadores de mastocitoma cutâneo

Breno A. Salzedas[1*], Renata F. Freitas[1], Iuri S. Borelli[1], Danielle B. Arita[2], Lucas T. Spadari[2], João P. Boccia[2], Ivana B. Suffredini[1], José G. Xavier[1]

[1]Programa de Pós-Graduação *Stricto Sensu* em Patologia Ambiental e Experimental, Universidade Paulista, São Paulo, SP, Brasil.
[2]Hospital Veterinário da Universidade Paulista, São Paulo, SP, Brasil.
***Autor de correspondência:** breno.salzedas@gmail.com

Introdução: O mastocitoma é a segunda neoplasia maligna mais comum em cães com comportamento biológico variado e tendência à colonização de linfonodos. Embora amplamente investigado no tumor primário, o papel do estroma no foco metastático ainda é pouco elucidado. Neste estudo, com o emprego de ferramentas morfológicas, histoquímicas, imuno-histoquímicas e morfométricas, foi investigada a população miofibroblástica e a deposição colagênica nodal em cães com mastocitoma cutâneo com ou sem disseminação. **Metodologia:** O projeto foi aprovado pelo Comitê de Ética no Uso de Animais (CEUA-UNIP) sob número de protocolo 3141101224. Foram avaliadas histopatologicamente 24 amostras de linfonodo de pacientes com mastocitoma cutâneo, de baixo e alto grau de malignidade, submetidas à graduação de acordo com Weishaar et al. (2014), em HN0, HN2 e HN3, quantificando-se, em "hot spots", a população miofibroblástica, perfil fenotípico predominante dos fibroblastos associados ao câncer, a partir da imunoexpressão de actina de músculo liso e a deposição colagênica, investigando-se sua natureza, mediante coloração pelo picrosírius, avaliada sob luz polarizada, e sua quantidade, em cortes corados pelo tricrômico de Masson, mensurando-se as áreas médias ocupadas pelo colágeno, com o emprego de software de análise de imagem ImageJ (National Institute of Health; Bethesda, MD, EUA). **Resultados**: Os mastocitomas de alto grau de malignidade apresentaram metastatização nodal com maior frequência se comparados aos de baixo grau. Não houve diferença estatística na contagem de miofibroblastos entre os grupos. Em relação ao colágeno, a deposição foi mista, com predomínio de fibras do tipo I, com aumento na quantidade ocupada pelas fibras em linfonodos com metástase. De acordo com a literatura lesões tumorais esquirrosas usualmente associam-se à pior prognóstico. **Conclusões:** Tais achados evidenciam uma importante modulação microambiental associada ao principal sítio metastático em mastocitomas caninos, abrindo perspectivas para novos parâmetros prognósticos, e para intervenções terapêuticas complementares tendo o colágeno como alvo.

Palavras-chave: linfonodo, matriz extracelular, miofibroblastos, oncologia veterinária.

Agência financiadora: CAPES.

Anais do 8º Congresso de Patologia Veterinária (CPV), XXII Encontro Nacional de Patologia Veterinária (ENAPAVE), XVI Simpósio Brasileiro da Davis-Thompson Foundation, VII Encontro Internacional de Saúde Animal e Prevenção (ENISAP) e I Simpósio de Sanidade Animal do CRMV-MT
9 a 12 de setembro de 2025 – Cuiabá, Mato Grosso, Brasil
Braz J Vet Pathol, 2025, vol. 18, Supl. 1

BJVP
Brazilian Journal of Veterinary Pathology
ISSN 1983-0246

Carcinossarcoma renal primário em cão

Thalita E. S. de Oliveira[1*], Sarah E. L. Rodrigues[1, 2], Guilherme S. Andrade[3]

[1]Laboratório de Patologia Animal, Verum Diagnóstico, Hortolândia, SP, Brasil.
[2]FAM Centro Universitário, Americana, SP, Brasil.
[3]Centro de Diagnóstico Veterinário (CEDIvet), Rio Claro, SP, Brasil.
***Autor de correspondência:** thalitamvet@gmail.com

Introdução: Carcinossarcoma renal, é uma neoformação pouco frequente em animais, caracterizada por proliferação bifásica maligna epitelial e mesenquimal a partir de células progenitoras multipotentes. Trata-se de uma neoplasia agressiva, altamente invasiva e propensas a metástases. **Relato do caso:** Um cão macho de 10 anos de idade, SRD, apresentava disúria e hematúria persistente, a ultrassonografia revelou hidronefrose grave à esquerda e a tomografia computadorizada revelou ureterohidronefrose à esquerda, o paciente foi submetido a nefroureterectomia. **Resultados:** Foi avaliada peça de nefrectomia total medindo 9 × 4 × 5 cm, contendo nódulo medular irregular de 5 × 3,6 cm, enegrecido e cruento. A microscopia revelou uma neoplasia maligna mista, infiltrativa e não encapsulada, estendendo-se da medular à cortical renal. A proliferação era composta por dois componentes malignos, epitelial e mesenquimal. O componente epitelial formava estruturas papilíferas e tubulares sustentadas por estroma fibroso. As células apresentavam citoplasma eosinofílico cuboidal a colunar, núcleos ovalados a edentados com cromatina grosseira e nucléolos evidentes. Havia pleomorfismo nuclear acentuado, alta relação núcleo:citoplasma, anisocitose e anisocariose grave e 12 figuras de mitose em área de 2,37 mm². O componente mesenquimal era formado por células fusiformes a estreladas, com diferenciação múltipla compatível com fibrossarcoma, hemangiossarcoma e osteossarcoma. As células demonstraram atipia severa, multinucleação e pleomorfismo marcante e número de mitose elevado (22 mitoses em 2,37 mm²). Apresentava extensas áreas de necrose. Não foi observado invasão de cápsula renal, omento adjacente ou vasos sanguíneos nos cortes examinados. Foi realizada análise imuno-histoquímica sendo positiva para marcadores epitelial (pancitoqueratina; AE1AE3), mesenquimal (vimentina) e tumores epiteliais de origem renal (PAX8). A taxa de proliferação celular foi de 70% (ki67). Dada a presença de duas populações distintas — uma epitelial positiva para AE1AE3 E PAX8 e outra fusocelular positiva para vimentina — foi diagnosticado um carcinosarcoma renal primário. **Conclusões:** Neste caso, foram identificadas populações proliferativas epiteliais e fusocelulares. Ambas apresentavam alto índice mitótico, atipia e padrão infiltrativo compatível com malignidade. A elevada atividade mitótica, extensa necrose e pleomorfismo acentuado corroboram o comportamento biológico agressivo da neoplasia. Este relato reforça a importância da consideração de tumores renais complexos.

Palavras-chave: canino, neoplasia renal, rim.

Anais do 8º Congresso de Patologia Veterinária (CPV), XXII Encontro Nacional de Patologia Veterinária (ENAPAVE), XVI Simpósio Brasileiro da Davis-Thompson Foundation, VII Encontro Internacional de Saúde Animal e Prevenção (ENISAP) e I Simpósio de Sanidade Animal do CRMV-MT
9 a 12 de setembro de 2025 – Cuiabá, Mato Grosso, Brasil
Braz J Vet Pathol, 2025, vol. 18, Supl. 1

BJVP
Brazilian Journal of Veterinary Pathology
ISSN 1983-0246

Sarcoma histiocítico encefálico com disseminação sistêmica em gato

Davi. de S. Leal[1], Liz de A. Cerqueira[1], Daniela de O. Rocha[1], Camila S. Vidili[1], Isabel L. de Macêdo[1], Yasmin N. G. da Fonseca[1], Julian M. Nunes[1], Márcio B. de Castro[1 *]

[1]Laboratório de Patologia e Perícia Veterinária, Faculdade de Agronomia e Medicina Veterinária (FAV), Campus Universitário Darcy Ribeiro, Universidade de Brasília (UnB), Brasília, DF, Brasil.
***Autor de correspondência:** mbcastro@unb.br

Introdução: O sarcoma histiocítico é uma neoplasia maligna de origem nas células do sistema mononuclear fagocítico. Em felinos, as doenças histiocíticas são consideravelmente mais raras do que em cães, sendo reconhecidas, até o momento, três formas principais: histiocitose progressiva felina, histiocitose pulmonar de células de Langerhans e sarcoma histiocítico. Dentre essas, a histiocitose progressiva é a mais comum, iniciando-se como lesões cutâneas com comportamento indolente, podendo evoluir para sarcoma histiocítico. Em gatos, o sarcoma histiocítico já foi descrito no subcutâneo, baço, pulmões, medula óssea e sistema nervoso central (SNC). O objetivo deste trabalho é descrever um caso de sarcoma histiocítico em um gato, com localização primária no SNC e metástases pulmonares e renais. **Relato do caso:** Um gato, fêmea, três anos, sem raça definida, errante, foi encontrado morto e encaminhado para necropsia por suspeita de envenenamento. Não foram observados sinais clínicos anteriores. Na necropsia, observou-se no córtex occipital direito uma área focalmente extensa, de aproximadamente 1,3 x 1,0 cm, não delimitada, amolecida, amarelada e com perda da distinção entre substância cinzenta e branca. Nos pulmões, havia nódulos brancos subpleurais e pleurais, variando de 0,3 a 0,7 cm. No polo cranial do rim esquerdo, haviam nódulos subcapsulares brancos, multifocais, com superfície irregular e deprimida, entre 0,6 e 0,8 cm de diâmetro. **Resultados:** Microscopicamente, observou-se infiltração e substituição da substância branca e cinzenta por proliferação neoplásica maligna, densa e não delimitada, composta por histiócitos pleomórficos, com citoplasma eosinofílico abundante, acentuada anisocitose e anisocariose, megacariose, células gigantes multinucleadas e infiltrado neutrofílico severo. Havia também áreas multifocais de macrófagos espumosos e malacia. Lesões semelhantes foram observadas no pulmão e rim. A imunomarcação no SNC foi positiva para lisozima, CD 68 e MAC 387, confirmando a origem histiocítica da neoplasia. Todos os sítios foram negativos para bacilos álcool-ácido resistentes na coloração de Ziehl-Neelsen. **Conclusões:** O sarcoma histiocítico, embora raro em felinos, deve ser considerado entre os diagnósticos diferenciais de neoplasias encefálicas. As metástases reforçam seu comportamento agressivo, e a imunohistoquímica é essencial para a confirmação diagnóstica.

Palavras-chave: histiocitose, imuno-histoquímica, neoplasia.

Anais do 8º Congresso de Patologia Veterinária (CPV), XXII Encontro Nacional de Patologia Veterinária (ENAPAVE), XVI Simpósio Brasileiro da Davis-Thompson Foundation, VII Encontro Internacional de Saúde Animal e Prevenção (ENISAP) e I Simpósio de Sanidade Animal do CRMV-MT
9 a 12 de setembro de 2025 – Cuiabá, Mato Grosso, Brasil
Braz J Vet Pathol, 2025, vol. 18, Supl. 1

BJVP
Brazilian Journal of Veterinary Pathology
ISSN 1983-0246

Nefroblastoma renal em cadela da raça border collie: relato de caso

Anandra K. S. Gomes[1*], Ana C. Mizobe[1], Diego de O. Z. Harnisch[1], Natália T. B. Costa[1], Rafael C. Bitencourt[2], Andrigo B. de Nardi[2], Max T. R. de Souza[3], Rosemeri de O. Vasconcelos[1]

[1]Programa de Residência em Área Profissional da Saúde, Departamento de Patologia, Reprodução e Saúde Única, Universidade Estadual Paulista – Faculdade de Ciências Agrárias e Veterinárias (UNESP – FCAV), Jaboticabal, SP, Brasil.
[2] Serviço de Oncologia Veterinária (SOV), Hospital Veterinário "Governador Laudo Natel", Departamento de Clínica e Cirurgia Veterinária, UNESP – FCAV, Jaboticabal, SP, Brasil.
[3]Programa de Residência em Área Profissional da Saúde, Departamento de Clínica e Cirurgia Veterinária, (UNESP – FCAV), Jaboticabal, SP, Brasil.
***Autor de correspondência:** kauara.anandra@gmail.com

Introdução: Os nefroblastomas são tumores embrionários originados por alterações neoplásicas durante a nefrogênese ou decorrentes da persistência de restos nefrogênicos no período pós-natal. A maioria dos animais desenvolve a neoplasia no período fetal, sendo geralmente indetectável ao nascimento, com surgimento dos sinais clínicos em até um ano de idade. Objetiva-se com esse trabalho descrever as principais características macroscópicas e histopatológicas observadas em um caso de nefroblastoma renal em um canino. **Relato do caso:** Uma cadela de 7 meses, border collie, foi atendida por suspeita de hepatoesplenomegalia. Na tomografia, foi visualizada grande massa intrabdominal, com emersão do rim direito. A citologia aspirativa por agulha fina guiada por ultrassom foi sugestiva de linfoma. Assim, a paciente foi submetida à quimioterapia com protocolo CHOP-19 semanas, tendo baixa resposta terapêutica e evolução para o óbito, com posterior realização do exame necroscópico. Os fragmentos coletados foram fixados em formol 10% tamponado e processados por técnica histológica de rotina para posterior análise. **Resultados**: À macroscopia, observou-se acentuada distensão abdominal. Na avaliação *in situ*, identificou-se massa que ocupava aproximadamente 80% da cavidade abdominal, comprimindo severamente os órgãos adjacentes. O tumor possuía 21,0 x 16,0 x 13,0 cm e pesava 5,4 kg, era arredondado, fibroelástico, vermelho escuro, com vasos evidentes e área de ruptura de 2 cm de diâmetro, recoberta por coágulo. Ao corte, observou-se drenagem acentuada de conteúdo seroso e vermelho. Além disso, a massa era heterogênea, com áreas de necrose e grande cavitação cística central. Verificou-se aproximadamente 1,4 litros de sangue livre na cavidade abdominal. Não foi possível encontrar o rim, a adrenal e o ovário direitos. Microscopicamente, havia predominância de regiões de células blásticas que formavam ilhas de diferentes tamanhos e com diferentes quantidades de camadas de células, muitas vezes de aspecto em paliçada na periferia dos agrupamentos, formando ocasionais espaços semelhantes a lúmens a formações tubulares. Ainda se constatou glomérulos em diferentes estágios de diferenciação. **Conclusões:** O caso descrito demonstra características morfológicas típicas de nefroblastoma renal, com acometimento unilateral e substituição do parênquima renal pela neoplasia. A apresentação clínica inespecífica e a semelhança citológica com outras neoplasias, como o linfoma, dificultam o diagnóstico. A análise histopatológica foi fundamental para a identificação da neoplasia, evidenciando a natureza embrionária do tumor, com diferenciação epitelial, mesenquimal e estruturas

glomerulares primitivas. Esse relato reforça a importância da correlação dos achados clínicos, de imagem e histopatológicos para o diagnóstico preciso de tumores embrionários raros.

Palavras-chave: caninos, neoplasia renal, tumor embrionário.

Anais do 8º Congresso de Patologia Veterinária (CPV), XXII Encontro Nacional de Patologia Veterinária (ENAPAVE), XVI Simpósio Brasileiro da Davis-Thompson Foundation, VII Encontro Internacional de Saúde Animal e Prevenção (ENISAP) e I Simpósio de Sanidade Animal do CRMV-MT
9 a 12 de setembro de 2025 – Cuiabá, Mato Grosso, Brasil
Braz J Vet Pathol, 2025, vol. 18, Supl. 1

BJVP
Brazilian Journal of Veterinary Pathology
ISSN 1983-0246

Quimiodectoma maligno com metástase pulmonar e compressão de grandes vasos em cadela mesocefálica

Alícia S. Herrero[1], Carolina S. Ferreira[1*], Ana Paula Garate[1], Caio N. Duarte[2], Fábia S. N. de Deus[3], Vinícius H. L. de Andrade[2], Denise S. Schwartz[2], José L. C. Dias[1]

[1]Serviço de Patologia Animal, Faculdade de Medicina Veterinária e Zootecnia, Universidade de São Paulo, SP, Brasil.
[2]Serviço de Cardiologia, Faculdade de Medicina Veterinária e Zootecnia, Universidade de São Paulos, SP, Brasil.
[3]Serviço de Cirurgia de Pequenos Animais, Faculdade de Medicina Veterinária e Zootecnia, Universidade de São Paulo, SP, Brasil.
***Autor de correspondência:** carolinasf@live.com

Introdução: Os quimiodectomas são incomuns, representando menos de 8% das neoplasias cardíacas, com apresentação benigna, mais comum em cães machos, e maligna, com raras metástases. Eles se originam de quimiorreceptores localizados nos corpos carotídeo e aórtico, na base do coração, sem etiologia conhecida, mas agravada por hipóxia em animais braquicefálicos. Este trabalho tem como objetivo destacar as principais características macro- e microscópicas de um caso de quimiodectoma maligno com metástase pulmonar em uma cadela mesocefálica. **Relato do caso:** Uma cadela de 12 anos, sem raça definida, com 16,7 kg, mesocefálica, apresentava sucessivas efusões pleurais e ascite, com neoformação cardíaca de, aproximadamente, 7,0 cm, visualizada em exame ecocardiográfico em janeiro de 2024, além de taquipneia, intolerância ao exercício, um episódio emético e um convulsivo. Foram drenados 85 mL de efusão pericárdica, com diagnóstico citopatológico de tumor de células redondas a epitelioides pobremente diferenciado. Em abril, o animal veio a óbito após parada cardiorrespiratória e o cadáver foi submetido à necropsia completa. **Resultados:** O animal apresentava 1,6 L de líquido serofibrinohemorrágico em abdome, 1,4 L em tórax e 40 mL em saco pericárdico. À macroscopia, notou-se nódulo de 14,0 x 8,5 x 3,5 cm, focalmente expansivo, estendendo-se desde base do átrio direito, invadindo a aurícula direita, até ventrículo esquerdo, comprimindo todos os grandes vasos e deslocando marcadamente a traqueia e o esôfago dorsalmente. A massa exibia superfície amarelo-esbranquiçada e consistência mole a firme, possuindo múltiplas áreas avermelhadas. Ao corte, era mole e friável, heterogênea, variando de esbranquiçada a avermelhada. Em lobos pulmonares caudais esquerdo e direito, observou-se neoformação com mesmas características. Na avaliação microscópica de múltiplos fragmentos das massas cardíaca e pulmonares, identificou-se proliferação celular pouco delimitada, expansiva, com arranjo em lóbulos separados por um fino estroma fibroso. As células eram poliédricas a redondas, com citoplasma eosinofílico, bem delimitado e finamente granular. O núcleo era central, redondo, com cromatina pontilhada, nucléolo conspícuo e pequeno. Havia seis figuras de mitose atípicas em 2,37mm², além de raras bi- e multinucleações, múltiplos focos de necrose e discreta quantidade de histiócitos. Os achados macro- e microscópicos permitiram caracterizar a neoplasia como um quimiodectoma maligno. **Conclusões:** Este é um caso incomum de quimiodectoma maligno comprimindo os grandes vasos, em uma cadela mesocefálica, com metástase pulmonar. Apesar de outros poucos relatos, a dimensão do tumor cardíaco e a metástase são achados peculiares a serem considerados.

Palavras-chave: canino, coração, histopatologia, metástase, quimiodectoma maligno.

Anais do 8º Congresso de Patologia Veterinária (CPV), XXII Encontro Nacional de Patologia Veterinária (ENAPAVE), XVI Simpósio Brasileiro da Davis-Thompson Foundation, VII Encontro Internacional de Saúde Animal e Prevenção (ENISAP) e I Simpósio de Sanidade Animal do CRMV-MT
9 a 12 de setembro de 2025 – Cuiabá, Mato Grosso, Brasil
Braz J Vet Pathol, 2025, vol. 18, Supl. 1

BJVP
Brazilian Journal of Veterinary Pathology
ISSN 1983-0246

Leucemia linfocítica aguda em uma cadela da raça shih tzu: relato de caso

Anandra K. S. Gomes[1*], Bruno F. Gomez[1], Diego de O. Z. Harnisch[1], Eduarda C. Molinaro[1], Natália T. B. Costa[1], Regiana Casceello[1], Samuel P. de Souza[2], Rosemeri de O. Vasconcelos[1]

[1]Programa de Residência em Área Profissional da Saúde, Departamento de Patologia, Reprodução e Saúde Única, Universidade Estadual Paulista – Faculdade de Ciências Agrárias e Veterinárias (UNESP – FCAV), Jaboticabal, SP, Brasil.
[2]Centro Universitário Barão de Mauá (CUBM), Ribeirão Preto, SP, Brasil.
***Autor de correspondência:** kauara.anandra@gmail.com

Introdução: As leucemias são definidas como distúrbios neoplásicos malignos de células hematopoiéticas provenientes da medula óssea e com potencial circulatório. A leucemia linfoide é a apresentação linfoproliferativa a partir de linfócitos precursores B, T ou de células nulas. Objetiva-se com esse trabalho descrever as principais características macroscópicas e histopatológicas observadas em um caso de leucemia linfocítica em um cão. **Relato do caso:** Uma cadela de 3 anos, Shih Tzu, apresentava inapetência, com posterior dificuldade respiratória e hipertermia. Foi tratada com antibioticoterapia e corticoterapia, havendo melhora. Após 8 dias dos primeiros sinais clínicos, demonstrava aumento de volume abdominal, evoluindo para óbito. Dessa forma, foi realizado o exame necroscópico do cadáver, sendo os fragmentos coletados fixados em formol 10% tamponado e processados por técnica histológica de rotina para posterior análise. **Resultados**: À macroscopia, mucosas mostravam-se pálidas, bem como havia hepatoesplenomegalia. Microscopicamente, a medula óssea revelou aspecto monótono e redução de algumas linhagens de células hematopoiéticas, sendo constituída predominantemente por células com núcleos grandes, ovais a chanfrados, contendo nucléolos únicos e com citoplasma moderado. Ainda, exibiam moderada atipia, variação na forma e volume (células blásticas linfocíticas). O coração exibia discreta quantidade de células blásticas linfocíticas no epicárdio, miocárdio e endocárdio. No pulmão, as mesmas células se concentravam nos septos alveolares, por vezes invadindo o lúmen alveolar e no interior de vasos sanguíneos. Em fígado, as referidas invadiam os sinusoides, comprimindo e dissociando os cordões de hepatócitos. Essa população blástica organizava-se também ao redor das veias centrolobulares. O baço mostrava arquitetura marcadamente distorcida por severa atrofia de suas trabéculas, da polpa branca e da polpa vermelha associada à presença de células blásticas linfocíticas na polpa vermelha. No encéfalo, identificou-se múltiplos focos das células previamente descritas na luz de vasos sanguíneos e no espaço perivascular. Havia, ainda, micrometástase em linfonodos, rins, glândula adrenal e vagina. **Conclusões:** As alterações macroscópicas e microscópicas observadas, como hepatoesplenomegalia, infiltração extensa da medula óssea por células blásticas, além do comprometimento de múltiplos órgãos, reforçam o comportamento agressivo e disseminado da doença. A identificação de células blásticas linfocíticas em diferentes tecidos evidencia o potencial infiltrativo e metastático da neoplasia, características compatíveis com leucemia em estágio avançado. O estudo enfatiza a importância do exame histopatológico detalhado para o diagnóstico definitivo, visto que os sinais clínicos iniciais podem ser inespecíficos e facilmente confundidos com outras condições sistêmicas.
Palavras-chave: canino, medula óssea, metástase, neoplasia hematopoiética.

Anais do 8º Congresso de Patologia Veterinária (CPV), XXII Encontro Nacional de Patologia Veterinária (ENAPAVE), XVI Simpósio Brasileiro da Davis-Thompson Foundation, VII Encontro Internacional de Saúde Animal e Prevenção (ENISAP) e I Simpósio de Sanidade Animal do CRMV-MT
9 a 12 de setembro de 2025 – Cuiabá, Mato Grosso, Brasil
Braz J Vet Pathol, 2025, vol. 18, Supl. 1

BJVP
Brazilian Journal of Veterinary Pathology
ISSN 1983-0246

Sarcoma visceral estromal grau II hepático em cadela: relato de caso

Anandra K. S. Gomes[1*], Raphael A. L. de Morais[1], Natália T. B. Costa[1], Diego de O. Z. Harnisch[1], Luciana de S. Sfrizo[3], Talita M. Martinho[1], Andrigo B. de Nardi[2], Rosemeri de O. Vasconcelos[1]

[1]Programa de Residência em Área Profissional da Saúde, Departamento de Patologia, Reprodução e Saúde Única, Universidade Estadual Paulista – Faculdade de Ciências Agrárias e Veterinárias (UNESP – FCAV), Jaboticabal, SP, Brasil.
[2] Serviço de Oncologia Veterinária (SOV), Hospital Veterinário "Governador Laudo Natel", Departamento de Clínica e Cirurgia Veterinária, UNESP – FCAV, Jaboticabal, SP, Brasil.
[3]Programa de Residência em Área Profissional da Saúde, Departamento de Clínica e Cirurgia Veterinária, (UNESP – FCAV), Jaboticabal, SP, Brasil.
***Autor de correspondência:** kauara.anandra@gmail.com

Introdução: Os sarcomas de tecidos moles estromais viscerais (STSs) são um grupo heterogêneo de tumores originários de células mesenquimais, originando-se do baço, fígado, intestinos, vesícula biliar e rins, representando um desafio clínico para recorrência local e metástase à distância. Os STSs podem surgir de qualquer tipo de célula mesenquimal, incluindo fibroblastos, adipócitos, células musculares lisas e células musculares esqueléticas, sendo classificados de acordo com o sistema de graduação proposto por LINDEN et al., 2019. Objetiva-se com esse trabalho descrever as principais características macroscópicas e histopatológicas observadas em um caso de sarcoma visceral estromal grau II em um canino. **Relato do caso:** Uma cadela, dogo argentino, de 6 anos, foi atendida devido nódulos cutâneos na região abdominal e durante o estadiamento, detectou-se massa acometendo o lobo hepático direito. Em procedimento cirúrgico, constatou-se que a referida envolvia os lobos hepáticos medial direito, lateral direito e lateral esquerdo, estendendo-se para a região média da cavidade abdominal, com presença de hemoperitônio. Diante do quadro clínico, animal foi submetido a eutanásia, sendo realizado o exame necroscópico do cadáver, onde os coletados foram fixados em formol 10% tamponado e processados por técnica histológica de rotina, sendo em seguida, analisados. **Resultados**: À macroscopia, lobo hepático lateral direito revelou nodulação que se estendia para medial direito de 16,5 x 10,0 x 6,0 cm, multinodular e firme. Ao corte era heterogênea, branca, com múltiplas áreas císticas drenando conteúdo viscoso a áreas de aspecto gelatinoso castanho acinzentado. Adjacente ao corpo do pâncreas e ao duodeno, visualizou-se massa que media 4,5 cm de diâmetro, irregular, branca e com área de ruptura central. Ao corte era homogênea e branca. Microscopicamente, massa hepática revelou proliferação neoplásica maligna de células mesenquimais, onde as células arranjavam-se em bandas multidirecionais, infiltrando o parênquima adjacente e ilhando hepatócitos necrosados. Em massa localizada lateralmente ao pâncreas foi visualizada proliferação neoplásica de mesmas características descritas em fígado, ambas sendo compatíveis com sarcoma estromal grau II. **Conclusões:** O comportamento infiltrativo, a extensão da massa hepática e a presença de hemoperitônio evidenciam a agressividade biológica do sarcoma estromal grau II. As características histopatológicas observadas, como a proliferação de células mesenquimais dispostas em bandas multidirecionais e a invasão do parênquima hepático com necrose hepatocelular, são compatíveis com neoplasias malignas de origem mesenquimal. A disseminação da

neoplasia para regiões adjacentes, como o pâncreas, ressalta a importância do estadiamento completo e da avaliação criteriosa em casos suspeitos de neoplasias viscerais.

Palavras-chave: canino, neoplasia mesenquimal, tumor hepático.

Anais do 8º Congresso de Patologia Veterinária (CPV), XXII Encontro Nacional de Patologia Veterinária (ENAPAVE), XVI Simpósio Brasileiro da Davis-Thompson Foundation, VII Encontro Internacional de Saúde Animal e Prevenção (ENISAP) e I Simpósio de Sanidade Animal do CRMV-MT
9 a 12 de setembro de 2025 – Cuiabá, Mato Grosso, Brasil
Braz J Vet Pathol, 2025, vol. 18, Supl. 1

BJVP
Brazilian Journal of Veterinary Pathology
ISSN 1983-0246

Linfoma cutâneo epiteliotrópico similar a micose fungoide foliculotrópica humana em um cão: relato de caso

Milena C. Paz[1*], Igor R. dos Santos[1], Cassiane E. Lopes[1], Éryca C. Lamego[1], Aline H. Moure[2], Gabriela Ledur[3], Marcele B. Bandinelli[1], Saulo P. Pavarini[1]

[1]Setor de Patologia Veterinária, Departamento de Patologia Veterinária, Universidade Federal Rural do Rio Grande do Sul (UFRGS), Porto Alegre, RS, Brasil.
[2]Laboratório de Análises Clínicas Veterinárias, Departamento de Patologia Clínica, UFRGS, Porto Alegre, RS, Brasil
[3]Hospital de Clínicas Veterinárias, Departamento de Medicina Animal, UFRGS, Porto Alegre, RS, Brasil.
***Autor de correspondência:** mileenapaz@hotmail.com

Introdução: O linfoma cutâneo primário é incomum em cães e subdivide-se na forma epiteliotrópica e não epiteliotrópica. A forma mais prevalente do linfoma cutâneo epiteliotrópico (LCE) canino é a micose fungoide clássica (MF), caracterizada pelo tropismo de linfócitos T neoplásicos pela epiderme e estruturas anexiais. Em humanos, a MF pode ser dividida em MF clássica e MF foliculotrópica (MFF), na qual há infiltração seletiva do epitélio folicular por linfócitos neoplásicos. Este trabalho tem como objetivo relatar o caso de um cão com LCE similar a MFF humana. **Relato do caso:** Um cachorro, macho, de nove anos, Pug foi atendido devido a lesões de pele. O animal tinha sido anteriormente diagnosticado com foliculite bacteriana e recebeu tratamento com antibiótico, porém não apresentou melhoras. No exame físico foi observado que a pele estava espessada e apresentava múltiplos frondes de queratina distribuídos aleatoriamente. Menos frequentemente, havia máculas e pápulas eritematosas e ulceradas. A citologia aspirativa por agulha fina da pele foi consistente com linfoma. Devido ao estágio da lesão, o cão foi eutanasiado e submetido à necropsia. Amostras de diversos órgãos foram coletadas, fixados em solução de formol tamponado a 10%, processadas rotineiramente para histopatologia e coradas com hematoxilina e eosina (HE). Para imuno-histoquímica, secções teciduais do neoplasma e da medula óssea foram selecionados para imunofenotipagem com anticorpos anti-PAX-5 e anti-CD3. **Resultados**: O exame macroscópico revelou áreas multifocais de alopecia, hipotricose e placas descamativas, eritematosas, exsudativas e ulcerativas, predominantemente, no tronco e nos membros. Histologicamente, na pele, havia uma proliferação neoplásica densamente celular, pouco demarcada e não encapsulada de grandes linfócitos dispostos, principalmente, na derme profunda e infiltrando a parede dos folículos pilosos. Os linfócitos eram redondos, com citoplasma escasso e eosinofílico. Os núcleos eram redondos, edentados ou frequentemente irregulares com cromatina frouxa e um nucléolo. Havia anisocitose e anisocariose acentuadas, e nove figuras mitóticas em 2,37 mm². Células neoplásicas similares as descritas também foram observadas nos linfonodos, baço, fígado, medula óssea e no interior de vasos sanguíneos. As células neoplásicas exibiram forte e difusa imunomarcação citoplasmática para CD3 e ausência de reatividade para PAX5. **Conclusões:** O diagnóstico final de LCE de células T semelhante à micose fungoide foliculotrópica humana com síndrome de Sézary foi estabelecido a partir dos achados clínicos, histológicos e imuno-histoquímicos. A presença maciça de grandes linfócitos infiltrando os folículos pilosos e dessas células na circulação sanguínea e medula óssea (leucemizantes), favorecem a hipótese de progressão da MF para SS na espécie canina.
Palavras-chave: canino, dermatopatologia, neoplasia, linfócitos T.

Anais do 8º Congresso de Patologia Veterinária (CPV), XXII Encontro Nacional de Patologia Veterinária (ENAPAVE), XVI Simpósio Brasileiro da Davis-Thompson Foundation, VII Encontro Internacional de Saúde Animal e Prevenção (ENISAP) e I Simpósio de Sanidade Animal do CRMV-MT
9 a 12 de setembro de 2025 – Cuiabá, Mato Grosso, Brasil
Braz J Vet Pathol, 2025, vol. 18, Supl. 1

BJVP
Brazilian Journal of Veterinary Pathology
ISSN 1983-0246

Lipossarcoma com metástase em medula cervical em cão: relato de caso

Bruno F. Gomez[1]*, Talita M. Martinho[1], Regiana Casceello[1], Natália T. B. Costa[1], Anandra K. dos S. Gomes[1] Julieta R. E. de Moraes[1], Hudimila D. M. Souza[2], Luis G. G. G. Dias[2]

[1] Programa de Residência em Área Profissional da Saúde, Departamento de Patologia, Reprodução e Saúde Única, Universidade Estadual Paulista – Faculdade de Ciências Agrárias e Veterinárias (UNESP – FCAV), Jaboticabal, SP, Brasil.
[2]Departamento de Clínica e Cirurgia Veterinária, Faculdade de Ciências Agrárias e Veterinárias, Universidade Estadual Paulista (UNESP), Jaboticabal, SP, Brasil.
***Autor de correspondência:** bfigueiredogomez@gmail.com

Introdução: Lipossarcomas são tumores malignos que se originam em adipócitos. Esta neoplasia, apesar de maligna, apresenta poucos relatos de metástase. Este trabalho tem como objetivo evidenciar as características macro e microscópicas de um caso de lipossarcoma. **Relato do caso:** Em março de 2025, um cão macho, de sete anos de idade foi encaminhado para exame necroscópico no Serviço de Patologia Veterinária da FCAV UNESP campus Jaboticabal. Anteriormente, o animal havia sido submetido à esplenectomia em razão de um lipossarcoma. No mesmo mês, desenvolveu um quadro de paraparesia, que evoluiu para tetraplegia, indicando um acometimento do segmento espinal cervical. Houve agravamento do quadro neurológico e desenvolvimento de insuficiência respiratória, motivo pelo qual a eutanásia foi indicada e realizada. **Resultados**: A avaliação macroscópica da cavidade abdominal revelou, aderido à serosa estomacal, um nódulo que media 5,5 x 3,8 x 2,2 cm, firme, de superfície regular, multinodular e rosa claro. No fígado também havia dois nódulos, que mediam 2,2 x 1,9 x 1,0 cm e 1,8 cm de diâmetro, branco amarelados e macios, com superfície regular, ao corte fluía discreta quantidade de líquido viscoso translúcido, e eram homogêneos e branco-amarelados. A abertura e avaliação da coluna cervical revelou nódulo de 0,5 cm de diâmetro, macio de superfície regular, marrom avermelhado que penetrava o canal medular e comprima a medula cervical. Na avaliação microscópica do nódulo aderido à serosa do estômago e da medula cervical, observou-se proliferação neoplásica maligna de adipócitos, multinodular e não encapsulada, onde as células variavam entre células preenchidas por um único vacúolo lipídico e células com citoplasma eosinofílico homogêneo, sendo observadas 3 figuras de mitose em 2,37 mm². Na medula cervical, especialmente na região comprimida pela neoplasia, notou-se sinais de degeneração Walleriana, como presença de axônios túrgidos (esferoides) assim como espaços vazios que correspondiam a axônios degenerados. Os nódulos hepáticos também eram proliferações neoplásicas malignas de adipócitos, mas neste caso as células eram principalmente poligonais, com citoplasma escasso preenchido por um vacúolo lipídico, e por vezes eram entremeadas por conteúdo amorfo eosinofílico (matriz mixóide), sendo observadas 4 figuras de mitose em 2,37mm². **Conclusões:** Apesar de se tratar de neoplasias malignas, metástases em lipossarcomas são relativamente incomuns, especialmente metástase para a coluna cervical com lesão espinal. Casos semelhantes podem considerar a possibilidade de metástase e lesão espinal.

Palavras-chave: canino, degeneração walleriana, histopatologia, neoplasia.

Anais do 8º Congresso de Patologia Veterinária (CPV), XXII Encontro Nacional de Patologia Veterinária (ENAPAVE), XVI Simpósio Brasileiro da Davis-Thompson Foundation, VII Encontro Internacional de Saúde Animal e Prevenção (ENISAP) e I Simpósio de Sanidade Animal do CRMV-MT
9 a 12 de setembro de 2025 – Cuiabá, Mato Grosso, Brasil
Braz J Vet Pathol, 2025, vol. 18, Supl. 1

BJVP
Brazilian Journal of Veterinary Pathology
ISSN 1983-0246

Epididimite crônica associada à *Leishmania* spp.

João V. S. Frota[1*], Suane S. A. dos Santos[1], Mariana S. Guimarães[1], Letícia de O. Sousa[1], Mateus A. Tavares[1], Luca F. B. da Silva[2], Jefferson da S. Ferreira[2]

[1]Faculdade de Veterinária - FAVET, Universidade Estadual do Ceará, Fortaleza, CE, Brasil.
[2] Laboratório de Patologia e Medicina Veterinária Legal, Universidade Estadual do Ceará, Fortaleza, CE, Brasil.
***Autor de correspondência:** frotajv@gmail.com

Introdução: A leishmaniose visceral canina (LVC) é uma zoonose de grande importância epidemiológica no Brasil, e as diversas apresentações clínicas da doença tornam o seu diagnóstico desafiador. As lesões de caráter inflamatório podem ser observadas em vários sistemas orgânicos de animais infectados, inclusive no trato reprodutor. Em machos, a epididimite é uma manifestação de relevante destaque, com envolvimento de diferentes tipos celulares, principalmente de linfócitos, plasmósticos e macrófagos. O objetivo deste trabalho é descrever as características macro e microscópicas de um caso de epididimite histiocitária associada a formas amastigotas de *Leishmania* spp. **Relato do caso:** Um canino macho, de 3 anos de idade e raça Yorkshire Terrier, apresentou aumento de volume em topografia testicular, sendo então submetido à orquiectomia e avaliação histopatológica. **Resultados:** Na macroscopia, foi avaliado produto de orquiectomia, medindo 2,39cm x 2,36cm x 1,79cm com espessamento em epidídimo, medindo 2,55cm x 1,09cm, e superfície de corte firme e esbranquiçada. Na microscopia, os fragmentos apresentavam infiltrado inflamatório acentuado e difuso constituído por macrófagos epitelioides, dispostos de forma difusa e por vezes, em organização concêntrica, entremeados por linfócitos, plasmócitos e células de Mott. Entremeando o processo inflamatório, observou-se ainda, hemorragia, fibroplasia, fibrose e estruturas elípticas pálidas dentro de macrófagos, apresentando núcleo e cinetoplasto, morfologicamente compatíveis com formas amastigotas de *Leishmania* spp. Em parênquima testicular, há degeneração moderada dos túbulos seminíferos. **Conclusões:** Este caso descreve a ocorrência de uma epididimite histiocitária associada a formas amastigotas de *Leishmania* spp., demonstrando o tropismo do parasita pelo trato reprodutor masculino e reforçando a LVC como diagnóstico diferencial em casos de epididimite crônica em cães.

Palavras-chave: epidídimo, histopatologia, leishmaniose.

Anais do 8º Congresso de Patologia Veterinária (CPV), XXII Encontro Nacional de Patologia Veterinária (ENAPAVE), XVI Simpósio Brasileiro da Davis-Thompson Foundation, VII Encontro Internacional de Saúde Animal e Prevenção (ENISAP) e I Simpósio de Sanidade Animal do CRMV-MT
9 a 12 de setembro de 2025 – Cuiabá, Mato Grosso, Brasil
Braz J Vet Pathol, 2025, vol. 18, Supl. 1

BJVP
Brazilian Journal of Veterinary Pathology
ISSN 1983-0246

Gossipiboma em felino

João V. S. Frota[1*], Suane S. A. dos Santos[1], Mariana S. Guimarães[1], Letícia de O. Sousa[1], Mateus A. Tavares[1], Luca F. B. da Silva[2], Jefferson da S. Ferreira[2]

[1]Faculdade de Veterinária - FAVET, Universidade Estadual do Ceará, Fortaleza, CE, Brasil.
[2] Laboratório de Patologia e Medicina Veterinária Legal, Universidade Estadual do Ceará, Fortaleza, CE, Brasil.
***Autor de correspondência:** frotajv@gmail.com

Introdução: Gossipiboma refere-se à retenção não intencional de material cirúrgico, como gaze e esponjas, no interior do corpo após uma cirurgia. O termo deriva do latim *gossypium* (algodão) com o suaíli *boma* (esconderijo). Trata-se de uma complicação iatrogênica potencialmente grave, que pode se manifestar como uma reação asséptica granulomatosa, com formação de uma cápsula fibrosa ao redor do corpo estranho, ou evoluir para infecção ativa, com abcessos e sinais sistêmicos. O diagnóstico clínico pode ser desafiador devido a inespecificidade dos sinais, e uma vez identificado, deve-se realizar uma nova intervenção cirúrgica, geralmente por laparotomia, para remoção do gossipiboma. Este trabalho tem como objetivo descrever as características macro e microscópicas de um caso de gossipiboma em um paciente felino. **Relato do caso:** Uma gata de 1 ano, sem raça definida, foi atendida com histórico de doença intestinal. Devido à suspeita clínica de neoplasia intestinal ou granuloma, o animal foi submetido a uma laparotomia exploratória, na qual o segmento lesionado foi biopsiado e, posteriormente, encaminhado para exame histopatológico. **Resultados**: Ao exame macroscópico, o segmento intestinal avaliado media 12,0cm de comprimento, e exibia uma massa irregular aderida a superfície serosa, medindo 7,5cm x 4,0cm x 2,0cm. Ao corte, apresentava dois padrões distintos: o primeiro, uma superfície acastanhada e firme, medindo 3,0cm de diâmetro. O segundo, com cavitação medindo 4,0 cm, contendo em seu interior tecido de algodão com fios entremeados entre si (compatível com gaze hospitalar). Na avaliação microscópica, os fragmentos de tecido intestinal revelaram, em sua serosa, infiltrado inflamatório difuso composto por neutrófilos, macrófagos e intensa quantidade de células gigantes multinucleadas, contendo ao centro áreas de necrose com fragmentos de fibra de celulose, caracterizando uma serosite granulomatosa associada a corpo estranho. **Conclusões:** O gossipiboma é uma importante causa de processos granulomatosos intra-abdominais. Trata-se de uma condição evitável e subdiagnosticada, devendo ser considerada em pacientes com histórico cirúrgico. Destaca-se também a importância do exame histopatológico para auxiliar na elucidação de falhas na prestação do serviço veterinário das quais podem resultar em sanções cíveis e/ou penais.

Palavras-chave: felino, granuloma, textiloma.

Anais do 8º Congresso de Patologia Veterinária (CPV), XXII Encontro Nacional de Patologia Veterinária (ENAPAVE), XVI Simpósio Brasileiro da Davis-Thompson Foundation, VII Encontro Internacional de Saúde Animal e Prevenção (ENISAP) e I Simpósio de Sanidade Animal do CRMV-MT
9 a 12 de setembro de 2025 – Cuiabá, Mato Grosso, Brasil
Braz J Vet Pathol, 2025, vol. 18, Supl. 1

BJVP
Brazilian Journal of Veterinary Pathology
ISSN 1983-0246

Mastocitoma intestinal em um cão: relato de caso

Luana Y. S. Guesser[1]; Carolina K. Barbosa[1*], Kenzo L. Takehara[1], Thiago G. Bizari[1], Daniel Carlos C. Rocha[1], Felipe S. Dezidério[1]

[1]Laboratório Rocha & Dezidério Patologia Veterinária, Curitiba, PR, Brasil.
***Autor de correspondência:** carolinakonkel@gmail.com

Introdução: Mastocitomas viscerais são neoplasias malignas em cães e se originam nos mastócitos comumente observados nestes órgãos, como na mucosa do trato gastrointestinal. Sua etiologia permanece incerta e sua apresentação clínica é frequentemente inespecífica, cursando com quadros de vômito e anorexia, o que dificultam o diagnóstico precoce pelos sinais clínicos multifatoriais. Os mastocitoma intestinais apresentam comportamento biológico mais agressivo quando comparado à maioria dos mastocitoma cutâneos, com grande potencial para infiltração local, para órgãos adjacentes e metástase para linfonodos regionais ou órgãos distantes, como fígado e baço. Este trabalho tem como objetivo relatar um caso de mastocitoma intestinal em um cão. **Relato do caso:** Um cão de 4 anos de idade, sem raça definida apresentava há aproximadamente três meses quadro de êmese persistente e emagrecimento progressivo. Foram colhidos fragmentos por meio de endoscopia digestiva alta para diagnóstico histopatológico, sendo fixados em formol tamponado a 10% e encaminhados para processamento histológico de rotina para confecção de lâminas coradas pelos métodos de Hemotoxilina e Eosina, Giemsa e Azul de Toluidina. **Resultados**: Durante a macroscopia a amostra era caracterizada por fragmentos macios e branco amarelados, o maior deles medindo 0,4 x 0,2 x 0,2 cm. Na avaliação microscópica foi observado uma área nodular expandindo a lâmina própria intestinal formada por células redondas distribuídas em um tapete celular frouxo e irregular, entremeado por delicado estroma fibrocolagenoso. Estas células apresentam citoplasma amplo e bem delimitado, basofílico e alguns repletos por grânulos, estes metacromáticos nas colorações de Giemsa e Azul de Toluidina; o núcleo é redondo e central, com cromatina heterogênea e múltiplos nucléolos pequenos evidentes. Três figuras de mitose foram observadas em dez campos de maior (400x) com ocular de 22mm, totalizando 2,37mm². Células multinucleadas ou apresentando cariomegalia não foram observadas. **Conclusões:** Ainda que pouco comuns, é importante considerar entre os diagnósticos diferenciais casos de mastocitoma intestinal, sendo a coleta de material via endoscopia associado ao diagnóstico histopatológico importantes aliados na conduta clínica. Ainda assim é importante destacar que os fragmentos colhidos por endoscopia não representam todas as camadas intestinais, o que limita a avaliação de alguns critérios histológicos, como invasão de tecidos adjacentes. A associação do exame histopatológico com demais alterações clínicas e exames complementares permitem um tratamento específico e assertivo, além de determinar fatores prognósticos que guiarão uma adequada terapêutica.

Palavras-chave: endoscopia, gastroenterologia, histopatologia, oncologia.

Anais do 8º Congresso de Patologia Veterinária (CPV), XXII Encontro Nacional de Patologia Veterinária (ENAPAVE), XVI Simpósio Brasileiro da Davis-Thompson Foundation, VII Encontro Internacional de Saúde Animal e Prevenção (ENISAP) e I Simpósio de Sanidade Animal do CRMV-MT
9 a 12 de setembro de 2025 – Cuiabá, Mato Grosso, Brasil
Braz J Vet Pathol, 2025, vol. 18, Supl. 1

BJVP
Brazilian Journal of Veterinary Pathology
ISSN 1983-0246

Osteossarcoma extraesquelético vaginal metastático em uma cadela: relato de caso

Anna Paula B. França[1*], Emanoelly M. S. da Silva[1], Anderson H. Gris[1], Joanna V. Z. Echenique[1], Rafael B. Rosa[1], Fabiane R. dos Santos[2], Marcele B. Bandinelli[1], Saulo P. Pavarini[1]

[1]Setor de Patologia Veterinária, Faculdade de Veterinária, Universidade Federal do Rio Grande do Sul, Porto Alegre, RS, Brasil.
[2]Faculdade de Veterinária, Centro Universitário Ritter dos Reis, Porto Alegre, RS, Brasil.
***Autor de correspondência:** annapaulabotf@gmail.com

Introdução: O osteossarcoma extraesquelético é uma neoplasia maligna mesenquimal produtora de matriz osteoide, sem envolvimento primário ósseo ou periosteal. Em cães, origina-se em tecidos moles ou órgãos viscerais e, ocasionalmente, está associado a locais de trauma. Objetiva-se documentar um caso de osteossarcoma extraesquelético vaginal metastático em uma cadela. **Relato do caso:** Uma fêmea de nove anos, Pastor Australiano, com hematúria há três meses, sem histórico de cirurgias prévias foi atendida em hospital veterinário de Porto Alegre. Ao exame físico, apresentou distensão e algia abdominal e à avaliação ultrassonográfica, massa firmemente aderida à vagina com compressão da uretra e cólon. Ausência de alterações relacionadas ao sistema locomotor. Realizou-se exérese da neoplasia (sem margem cirúrgica) com ovariosalpingohisterectomia associada e fragmentos do neoplasma foram encaminhados para exame histopatológico. Duas semanas após a cirurgia, houve retorno dos sinais clínicos com agravo do estado geral e a paciente submetida à eutanásia e encaminhada para necropsia. **Resultados**: Macroscopicamente, havia acentuada quantidade de líquido serossanguinolento em cavidade abdominal. No canal vaginal, massa de 5,0 cm x 5,0 cm x 7,0 cm, firme a dura, branca e que rangia ao corte. No fígado, bexiga, peritônio parietal, omento, diafragma, intestino, pulmão, pericárdio e musculatura intercostal, incontáveis nódulos de tamanhos variados (0,5 cm a 25 cm), similares à proliferação em vagina. Microscopicamente, tanto a amostra da biópsia vaginal, quanto a da necropsia eram caracterizadas por uma proliferação neoplásica fusocelular a poligonal, não delimitada, não encapsulada, arranjada em feixes multidirecionais e sustentadas por escasso estroma colagenoso. Raramente, havia em permeio produção de matriz osteoide. As células exibiam citoplasma moderado, eosinofílico e indistinto, com núcleos ovalados, cromatina dispersa e nucléolos múltiplos. Observou-se 60 figuras de mitose em 2,37mm² (FN22/10CMA). Nos órgãos que havia lesões nodulares, notou-se a mesma proliferação neoplásica. Na avaliação imuno-histoquímica, o neoplasma exibiu forte marcação citoplasmática para vimentina e nuclear para RUNX2, e ausência de marcação para pancitoqueratina, desmina, actina de músculo liso e IBA-1. Estabeleceu-se o diagnóstico de osteossarcoma extraesquelético vaginal metastático. **Conclusões:** OSA extraesqueléticos embora pouco frequentes, quando descritos em fêmeas de cães, acometem com maior frequência a glândula mamária. A vagina é um sítio raro e o diagnóstico imuno-histoquímico de OSA extraesquelético, baseou-se na imunomarcação anti-RUNX2 e na ausência de expressão de marcadores como actina de músculo liso e desmina, pois o principal diagnóstico diferencial morfológico, com a possibilidade de metaplasia óssea frequentemente observado na vagina de cadelas é o leiomiossarcoma.

Palavras-chave: imuno-histoquímica, RUNX2, sarcoma de tecidos moles, vimentina.
Agência financiadora: CAPES e CNPq.

Anais do 8º Congresso de Patologia Veterinária (CPV), XXII Encontro Nacional de Patologia Veterinária (ENAPAVE), XVI Simpósio Brasileiro da Davis-Thompson Foundation, VII Encontro Internacional de Saúde Animal e Prevenção (ENISAP) e I Simpósio de Sanidade Animal do CRMV-MT
9 a 12 de setembro de 2025 – Cuiabá, Mato Grosso, Brasil
Braz J Vet Pathol, 2025, vol. 18, Supl. 1

BJVP
Brazilian Journal of Veterinary Pathology
ISSN 1983-0246

Hemangiossarcoma metastático com compressão encefálica em um canino

Geovanna T. M. da Silva[1], Ana F. de O. Pinto[1]*, Nathalia N. de Oliveira[1], Pâmela M. Lohmann[1], Julieni B. Morais[1], Samuel A. Ruas[1], Letícia C. G. de Souza[1], Nadia A. B. Antoniassi[1]

[1] Laboratório de Patologia Veterinária (LAPAN), Hospital Veterinário da Universidade Federal de Mato Grosso (HOVET/UFMT), Sinop, MT, Brasil.
***Autor de correspondência:** anaflavia_tga@hotmail.com

Introdução: O hemangiossarcoma (HSA) é uma neoplasia mesenquimal maligna de origem endotelial, com comportamento agressivo e elevada taxa de metástases. As localizações mais frequentes incluem baço, átrio direito, fígado e pulmões. Embora o sistema nervoso central (SNC) possa ser afetado, casos com sinais neurológicos decorrentes de compressão encefálica são raros. Este trabalho descreve um caso atípico de HSA metastático em canino, com envolvimento encefálico sintomático, correlacionando os achados clínicos, macroscópicos e histopatológicos. **Relato do caso:** Um canino, macho, castrado, 7 anos de idade, da raça sharpei, apresentou inicialmente, sinais de dor de dente, evoluindo para sinais neurológicos agudos, como dismetria, ataxia, sialorreia, cegueira central e estupor. Após evolução desfavorável em 48 horas, veio a óbito e foi submetido a necropsia. **Resultados:** No exame macroscópico, observou-se massa nodular aderida à superfície dorso-lateral do rim esquerdo, medindo 5,7 × 5,3 × 8,4 cm, encapsulada, de coloração vermelho-enegrecida, friável e hemorrágica. No rim, ao corte, havia também lesão nodular cística estendendo-se da cortical à pelve renal, com as mesmas características. No parênquima pulmonar haviam múltiplos nódulos arredondados, enegrecidos, macios a friáveis, medindo entre 1 cm e 3,2 cm, com aspecto semelhante as lesões renais. No encéfalo, havia massa amorfa, vermelho-enegrecida e friável, com aspecto de coágulo, localizada no espaço subaracnóideo ventral ao lobo piriforme direito, medindo cerca de 2 × 2 cm, comprimindo o parênquima adjacente, que apresentava acentuada depressão e coloração vermelha enegrecida. Microscopicamente, as lesões renais, pulmonares e encefálicas eram semelhantes, e caracterizadas por proliferação neoplásica maligna de células mesenquimais anaplásicas, organizadas predominantemente em fendas vasculares, co, intensa hemorragia, trombose, necrose e infiltrado inflamatório predominantemente macrofágico. As células neoplásicas exibiam anisocitose e anisocariose acentuadas, núcleos bizarros, multinucleações e mitoses frequentes e atípicas; algumas apresentavam morfologia fusiforme compatível com origem endotelial. Em córtex cerebral havia ainda, área focalmente extensa de gliose associada a degeneração hialina de vasos sanguíneos com áreas de vasculite. Em substância branca adjacente, havia vacuolização difusa acentuada. **Conclusões:** O caso evidencia a agressividade do hemangiossarcoma e sua capacidade de metástase para o SNC com manifestação clínica neurológica aguda. A correlação entre os achados clínicos, macro e microscópicos foi essencial para o diagnóstico. Ressalta-se a importância da inclusão de neoplasias metastáticas no diagnóstico diferencial de síndromes neurológicas de progressão rápida em cães.

Palavras-chave: metástase, neoplasia endotelial, sinais neurológicos.
Agência financiadora: CAPES, FAPEMAT.

Anais do 8º Congresso de Patologia Veterinária (CPV), XXII Encontro Nacional de Patologia Veterinária (ENAPAVE), XVI Simpósio Brasileiro da Davis-Thompson Foundation, VII Encontro Internacional de Saúde Animal e Prevenção (ENISAP) e I Simpósio de Sanidade Animal do CRMV-MT
9 a 12 de setembro de 2025 – Cuiabá, Mato Grosso, Brasil
Braz J Vet Pathol, 2025, vol. 18, Supl. 1

BJVP
Brazilian Journal of Veterinary Pathology
ISSN 1983-0246

Pneumonia supurativa bacteriana por *Streptococcus lutetiensis* em cão: relato de caso

Renan H. N. Soares[1]*, Fernanda G. Cony[1], Vanessa de C. Pereira[1], Maria V. G. Sanches[1], Frederico H. da R. S. S. Wiggers[1], Anna P. B. França[1], Cassiane E. Lopes[1], Luciana Sonne[1]

[1]Setor de Patologia Veterinária - SPV. Universidade Federal do Rio Grande do Sul, Porto Alegre, RS, Brasil.
***Autor de correspondência:** renanhamiltonsoares@gmail.com

Introdução: A pneumonia é um dos diagnósticos clínicos mais comuns em cães com doença respiratória aguda ou crônica e há uma complexa relação com doenças respiratórias virais, fatores ambientais e o desenvolvimento de infecções respiratórias bacterianas e micoplasmáticas nesses animais. Pneumonias infecciosas, em cães, frequentemente iniciam devido a uma infecção viral prévia e, tais infecções, predispõe à infecção por outros patógenos respiratórios, frequentemente bacterianos. Muitas bactérias têm sido implicadas em doenças respiratórias infecciosas caninas, dentre elas as bactérias do gênero *Streptococcus* (como *Streptococcus equi* subsp *zooepidemicus* e *Streptococcus canis*), *Mycoplasma cynos* e *Bordetella bronchiseptica*. O presente relato tem como objetivo descrever os achados de necropsia de um caso de pneumonia supurativa bacteriana causada por *Streptococcus lutetiensis* em cão, ocorrido no Rio Grande do Sul. **Relato do caso:** Um canino, fêmea, sem raça definida, de 7 anos de idade, apresentou dispneia aguda e intensa salivação, após a realização de uma profilaxia dentária. A paciente foi internada, porém continuou a apresentar dispneia, evoluindo para o óbito e posteriormente, foi encaminhada para necropsia e exame histopatológico. **Resultados**: Macroscopicamente, os pulmões estavam aumentados, não colapsados, com áreas avermelhadas multifocais a coalescentes, e áreas puntiformes multifocais e esbranquiçadas, mais evidentes nos lobos craniais. Microscopicamente, no interior de alvéolos, brônquios e bronquíolos observava-se acentuado infiltrado inflamatório multifocal composto majoritariamente por neutrófilos íntegros e degenerados, eventuais linfócitos, plasmócitos e macrófagos associado a moderada deposição de material fibrilar eosinofílico (fibrina). Havia, ainda, raras células sinciciais, trombose multifocal moderada e edema intra alveolar difuso acentuado. Foram realizados o isolamento bacteriano dos pulmões e a identificação por tecnologia MALDI-TOF, cuja a identificação final foi compatível com *Streptococcus lutetiensis.* **Conclusões:** Correlacionando os exames macroscópicos e microscópicos, juntamente com o isolamento, constatou-se que o caso tratava-se de uma pneumonia bacteriana primária causada pelo *Streptococcus lutetiensis.* Sendo esse relato de grande importância, por se tratar de uma bactéria que não é comumente isolada nos pulmões, diferentemente do *Streptococcus canis.*

Palavras-chave: histopatológico, inflamação, necropsia, pulmão.

Agência financiadora: CNPq, CAPES.

Anais do 8º Congresso de Patologia Veterinária (CPV), XXII Encontro Nacional de Patologia Veterinária (ENAPAVE), XVI Simpósio Brasileiro da Davis-Thompson Foundation, VII Encontro Internacional de Saúde Animal e Prevenção (ENISAP) e I Simpósio de Sanidade Animal do CRMV-MT
9 a 12 de setembro de 2025 – Cuiabá, Mato Grosso, Brasil
Braz J Vet Pathol, 2025, vol. 18, Supl. 1

BJVP
Brazilian Journal of Veterinary Pathology
ISSN 1983-0246

Carcinoma em tumor misto mamário em canino macho: relato de caso

Kethyllin A. B. de Melo[1*], Camila S. V. Rocha[1], Higor V. da S. Camelo[1], Caio V. de A. Jesus[1], Anielly M. de A. Ramalho[2], Yasmin R. da Silva[2], Valdemiro A. da S. Junior[1], Lílian S. S. de Andrade[2].

[1] Laboratório de Patologia Veterinária, Departamento de Medicina Veterinária, Universidade Federal Rural de Pernambuco, Recife, PE, Brasil.
[2] Clínica Médica e Cirúrgica de Pequenos Animais, Departamento de Medicina Veterinária, Universidade Federal Rural de Pernambuco, Recife, PE, Brasil.
***Autor de correspondência:** araujokethyllin@gmail.com

Introdução: Tumores mamários são frequentes em fêmeas caninas, mas extremamente raros em machos, representando menos de 1% dos casos. A etiologia está frequentemente associada a desordens hormonais de origem testicular, ocorrendo em animais idosos e não castrados. Este trabalho objetiva relatar um caso de neoplasia mamária em um cão macho, destacando os principais achados citopatológicos e histopatológicos. **Relato do caso:** Um canino, macho, 13 anos, pastor alemão, inteiro, com nódulo em mama torácica caudal esquerda (M2E), mama abdominal cranial esquerda (M3E) e aumento de volume em topografia de linfonodo subaxilar com evolução de dois anos, foi atendido pela equipe de oncologia do Hospital Veterinário Universitário da UFRPE. Realizou-se triagem por citopatologia e posteriormente mastectomia unilateral esquerda e castração. As peças cirúrgicas foram enviadas para exame histopatológico. Para diagnóstico citopatológico a amostra foi corada utilizando panóptico rápido. Para o exame histopatológico os fragmentos dos nódulos mamários e testículos foram fixados em formol tamponado a 10% e processado para inclusão em parafina e corado por H&E. **Resultados**: Na avaliação macroscópica, observou-se em M2E, nódulo subcutâneo, multilobular, firme, medindo 3,5 x 4,0 x 1,5 cm, com superfície de corte heterogênea, apresentando área cística e porção sólida esbranquiçada; e nódulo em M3E, subcutâneo, com superfície elevada, lisa e discreta área de ulceração, firme, com áreas flutuantes, medindo 9,0 x 12,0 x 6,5cm. O exame citopatológico revelou alta celularidade, predominantemente epitelial, dispostas em agregados coesos com citoplasma mal delimitado, escasso a moderado, basofílico, raros vacúolos. Núcleo redondo a oval, alta relação N:C, cromatina grosseira e nucléolo inconspícuo. Ainda, moderada anisocitose, anisocariose e pleomorfismo celular e nuclear, binucleações, vacuolizações nucleares, endentação, amoldamento e binucleação. Células mesenquimais também foram observadas, entremeadas a matriz eosinofílica. O achado foi sugestivo de adenoma mamário com elementos mesenquimais atípicos. No exame histopatológico, foi evidenciado proliferação mista, mal delimitada, composta por componentes epiteliais e mesenquimais. As células epiteliais formavam túbulos e ductos com áreas de necrose intraluminal, havia micrometástases regionais e características malignas, como moderada a alta anisocitose, anisocariose e pleomorfismo, macrocitose, multinucleação e figuras de mitose. As células mesenquimais formavam matriz condroide. O diagnóstico foi carcinoma mamário em tumor misto. Na avaliação histopatológica dos testículos notou-se atrofia testicular bilateral. **Conclusões:** Este caso destaca a importância de incluir os tumores mamários no diagnóstico diferencial de neoplasias em cães machos, sobretudo os não castrados e

idosos. O uso combinado de citologia e histopatologia foi essencial para a triagem, diagnóstico e direcionamento terapêutico.

Palavras-chave: canino macho, neoplasia mamária, oncologia veterinária.

Anais do 8º Congresso de Patologia Veterinária (CPV), XXII Encontro Nacional de Patologia Veterinária (ENAPAVE), XVI Simpósio Brasileiro da Davis-Thompson Foundation, VII Encontro Internacional de Saúde Animal e Prevenção (ENISAP) e I Simpósio de Sanidade Animal do CRMV-MT
9 a 12 de setembro de 2025 – Cuiabá, Mato Grosso, Brasil
Braz J Vet Pathol, 2025, vol. 18, Supl. 1

BJVP
Brazilian Journal of Veterinary Pathology
ISSN 1983-0246

Pseudocisto perinéfrico bilateral em um felino com insuficiência renal crônica: relato de caso

Carolina O. Athayde[1*], Mariane G. dos Santos[1], Mariana V. Reis[1], Carolina B. Brunner[1], Jacqueline Raiter, Rochana R. Fett[2], Saulo P. Pavarini[1]

[1] Setor de Patologia Veterinária, Departamento de Patologia Clínica Veterinária, Faculdade de Veterinária, Universidade Federal do Rio Grande do Sul, Porto Alegre, RS, Brasil
[2] Chatterie Hospital Felino, Porto Alegre, RS, Brasil
***Autor de correspondência:** carolathayde44@gmail.com

Introdução: Pseudocistos perinéfricos são coleções císticas suprarrenais caracterizadas histologicamente pela ausência de um tecido epitelial de revestimento. Apesar das múltiplas possibilidades etiológicas, em felinos, essas formações associam-se, frequentemente, à presença de alterações decorrentes de insuficiência renal crônica, como fibrose intersticial e perirrenal, além de atrofia cortical. Nesse contexto, acredita-se que há uma ambiguidade de causa e consequência, justificada pela atribuição do pseudocisto, não somente como resultado de um quadro de insuficiência renal crônica, mas também como agravante da condição, devido a compressão deste ao parênquima renal previamente comprometido. O objetivo deste trabalho é relatar um caso em felino que apresentou pseudocisto perinéfrico bilateral concomitante à insuficiência renal crônica. **Relato do caso:** Um felino, fêmea, de 13 anos de idade, sem raça definida, apresentou sinais de prostração, inapetência e vômitos, bem como aumento na dosagem de enzimas renais (ureia e creatinina). No exame de ultrassonografia, evidenciou-se, em localização suprarrenal, dos dois rins, estruturas císticas. Devido ao agravamento do quadro clínico, foi realizada eutanásia e o corpo do animal foi encaminhado ao Setor de Patologia Veterinária da UFRGS para análise patológica. **Resultados:** À necropsia, evidenciou-se, bilateralmente, em rins, acentuado aumento de volume, de aspecto flutuante e cístico. Na abertura da cápsula, ambos fluíam grande quantidade de líquido amarelo translúcido de odor amoniacal. Os rins estavam diminuídos de tamanho, com a superfície cortical irregular, acentuadamente firmes, e, ao corte, havia evidenciação de estriações radiadas brancas na região cortical se estendendo à região medular. Além disso, havia múltiplas concreções de 0,2 a 0,4cm de coloração amarelada na pelve renal. Microscopicamente, em parênquima renal, se estendendo da cortical à medular, havia infiltrado inflamatório intersticial multifocal acentuado composto por linfócitos e plasmócitos, o qual, por vezes, associava-se à fibrose intersticial. Difusamente, observou-se moderado espessamento da cápsula glomerular, além de ocasionais glomérulos com atrofia e hialinização de tufos glomerulares (glomeruloesclerose). Ocasionalmente, no interior de túbulos renais, notaram-se estruturas radiadas refringentes de coloração âmbar (cristais de cálcio). Histologicamente, a cápsula da estrutura cística que envolvia os rins era formada por tecido conjuntivo com ausência de epitélio de revestimento. **Conclusões:** A partir dos achados clínicos e patológicos, foi atribuído o diagnóstico de pseudocisto perinéfrico bilateral associado à insuficiência renal crônica. Sendo assim, a relevância deste relato está na evidenciação da rara formação, não somente como componente de um quadro da insuficiência renal crônica, mas também como agravante da própria enfermidade.

Palavras-chave: formação cística, gato, lesão renal, nefropatia.

Agência financiadora: CNPq, CAPES.

Anais do 8º Congresso de Patologia Veterinária (CPV), XXII Encontro Nacional de Patologia Veterinária (ENAPAVE), XVI Simpósio Brasileiro da Davis-Thompson Foundation, VII Encontro Internacional de Saúde Animal e Prevenção (ENISAP) e I Simpósio de Sanidade Animal do CRMV-MT
9 a 12 de setembro de 2025 – Cuiabá, Mato Grosso, Brasil
Braz J Vet Pathol, 2025, vol. 18, Supl. 1

BJVP
Brazilian Journal of Veterinary Pathology
ISSN 1983-0246

Acidente crotálico em cão: relato de caso

João V. G. Barbosa[1], Ana L. Oliveira[1], Fernanda M. Paixão[1], Gabriela S. de Souza[1], Valter L. A. Silva[1], Washington C. O. Junior[1], Ana F. M. Botelho[1], Luiz G. S. Oliveira[1*]

[1]Escola de Veterinária e Zootecnia, Universidade Federal de Goiás, GO, Brasil.
***Autor de correspondência:** luiz.schneider@ufg.br

Introdução: O acidente crotálico é um dos principais acidentes ofídicos no Brasil e afeta com gravidade o homem e os demais animais. No país, o envenenamento é causado por *Crotalus durissus*, com ação neurotóxica, miotóxica e coagulante. O diagnóstico da enfermidade se dá a partir da identificação da serpente, sinais clínicos e alterações em exames laboratoriais. O objetivo deste trabalho é descrever os achados macro e microscópicos de um canino que veio a óbito devido a complicações do envenenamento crotálico. **Relato do caso:** Um cão macho de quatro anos, da raça Pit Monster, veio a óbito com histórico de picada por serpente identificada pelo tutor como cascavel (*Crotalus durissus*) na região periauricular direita. Clinicamente, o canino apresentou dispneia intensa, mucosas cianóticas, paralisia dos músculos faciais, midríase e urina acastanhada. Realizou-se tratamento com soro antiofídico polivalente e terapia de suporte, porém o animal veio a óbito no mesmo dia de admissão e foi encaminhado para necropsia. Durante o procedimento realizou-se a coleta de amostras tecidos fixados em formalina 10% e processados por técnica histológica de rotina, sendo em seguida analisados em microscopia óptica. **Resultados**: À necropsia observou-se duas lesões puntiformes com aproximadamente 2cm de separação, associadas a edema e hemorragia no subcutânea da região periocular direita. As mucosas estavam pálidas. Na mucosa peniana e pele abdominal havia hemorragia multifocal discreta. O baço e o fígado estavam discretamente aumentados de volume e os rins exibiam coloração escura. Os pulmões estava não colabado, pesado e fluindo líquido seroso avermelhado ao corte e exibia hemorragia multifocal acentuada. No coração, havia petéquias multifocais em região atrial, além do timo com hemorragia difusa. À histologia observou-se edema e hemorragia moderadas na derme da região periocular. No músculo esquelético visualizou-se tumefação multifocal acentuada de miofibras, com perda de estrias transversais, frequentemente exibindo fragmentação citoplasmática. Nos rins visualizou-se degeneração e necrose tubular multifocal moderada, associado a deposição multifocal acentuada de pigmento acastanhado e cilindros hialinos na luz de túbulos. Os pulmões exibiam edema alveolar e hemorragia multifocais acentuados. **Conclusões:** O diagnóstico de acidente crotálico neste canino foi baseado na observação do ataque por uma cascavel, aliado aos sinais clínicos e achados anatomopatológicos. O tratamento do envenenamento por toxinas presente no veneno crotálico é desafiador devido às lesões concomitantes em músculos esqueléticos e rins, bem como à paralisia flácida e à coagulopatia, como observado neste caso.

Palavras-chave: acidente ofídico, canino, *Crotalus durissus*, toxicologia.

Agência financiadora: CNPq e CAPES.

Anais do 8º Congresso de Patologia Veterinária (CPV), XXII Encontro Nacional de Patologia Veterinária (ENAPAVE), XVI Simpósio Brasileiro da Davis-Thompson Foundation, VII Encontro Internacional de Saúde Animal e Prevenção (ENISAP) e I Simpósio de Sanidade Animal do CRMV-MT
9 a 12 de setembro de 2025 – Cuiabá, Mato Grosso, Brasil
Braz J Vet Pathol, 2025, vol. 18, Supl. 1

BJVP
Brazilian Journal of Veterinary Pathology
ISSN 1983-0246

Síndrome de fragilidade cutânea em um felino com síndrome de Cushing dependente de adrenal: relato de caso

Carolina O. Athayde[1*], Laís E. Pinheiro[1], Marcele B. Bandinelli[1], Álan G. Pöppl[2], Matheus V. Bianchi.[1], Paula R. Ribeiro[1], Saulo P. Pavarini[1]

[1] Setor de Patologia Veterinária, Departamento de Patologia Clínica Veterinária, Faculdade de Veterinária, Universidade Federal do Rio Grande do Sul, Porto Alegre, RS, Brasil
[2] Hospital de Clínicas Veterinárias, Faculdade de Veterinária, Universidade Federal do Rio Grande do Sul, Porto Alegre, RS, Brasil
***Autor de correspondência:** carolathayde44@gmail.com

Introdução: A síndrome da fragilidade cutânea (SFC) é uma rara condição, caracterizada por atrofia da derme devido à escassez e desorganização das fibras de colágeno. O hipercortisolismo é uma das possíveis causas associadas à SFC em felinos. Clinicamente, a pele sensível à manipulação se torna propensa a rupturas. O objetivo deste trabalho é relatar uma SFC em associação a um carcinoma adrenocortical em um felino com síndrome de Cushing. **Relato do caso:** Um felino, macho, sem raça definida, de 12 anos de idade com diabetes mellitus em insulinoterapia com glargina 300U (6U, SC, q12h) foi diagnosticado com hipercortisolismo adrenal-dependente (HAD) por meio de teste de supressão por baixa dose de dexametasona positivo e caracterização de neoplasia em adrenal esquerda (AE). Trilostano em doses crescentes (10 mg/gato, VO, q24h até 20 mg, VO, q12h) não evitou progressão do quadro para surgimento da SFC. O felino foi submetido a adrenalectomia laparoscópica, e acabou sendo eutanasiado devido a descompensação cardiocirculatória após a cirurgia. A AE e o corpo do animal foram encaminhados para análise patológica. **Resultados**: A pele das regiões abdominal e torácica estava adelgaçada e inelástica e exibia áreas multifocais de solução de continuidade. No exame interno observou-se acentuada diminuição de adrenal direita e os pulmões exibiam áreas multifocais puntiformes brancas e firmes. A AE estava aumentada (3,8x3,1x2,2cm) e ao corte, havia perda da arquitetura tecidual, com substituição por proliferação tumoral rósea de formação lobular. Microscopicamente, na pele observou-se adelgaçamento difuso da epiderme e hiperqueratose ortoqueratótica em trama de cesto e laminar moderada. Na derme, acentuada atrofia de colágeno e de glândulas anexas, bem como queratinização tricolemal de folículos pilosos em telógeno e focos de calcinose multifocal intersticial. Em parênquima de adrenal esquerda e infiltrando a cápsula e o tecido adiposo adjacente, havia proliferação neoplásica maligna de células epiteliais corticais, com escasso estroma de sustentação organizada em lóbulos. As células eram poligonais, com citoplasma eosinofílico, amplo, e por vezes, vacuolizado. Os núcleos eram ovais com cromatina dispersa e periférica e os nucléolos predominantemente únicos. Foram observadas acentuadas anisocitose e anisocariose e 1 figura de mitose em 2,37 mm².Em pulmões, havia múltiplos êmbolos de células neoplásicas idênticas às descritas na AE. **Conclusões:** De acordo com os achados clínicos e patológicos, foi atribuído o diagnóstico de SFC associada à Síndrome de Cushing devido a um carcinoma adrenocortical, reforçando a relação entre essas duas síndromes em felinos.

Palavras-chave: carcinoma cortical de adrenal, dermopatia, gato,
Agência financiadora: CNPq, CAPES.

Anais do 8º Congresso de Patologia Veterinária (CPV), XXII Encontro Nacional de Patologia Veterinária (ENAPAVE), XVI Simpósio Brasileiro da Davis-Thompson Foundation, VII Encontro Internacional de Saúde Animal e Prevenção (ENISAP) e I Simpósio de Sanidade Animal do CRMV-MT
9 a 12 de setembro de 2025 – Cuiabá, Mato Grosso, Brasil
Braz J Vet Pathol, 2025, vol. 18, Supl. 1

BJVP
Brazilian Journal of Veterinary Pathology
ISSN 1983-0246

Melanoma em felino: correlação citológica e histológica

Mariah G. Ceregatti[1,3*], Tifany da S. S. Roca[3], Júlia G. Wronski[2,3], Maíra M. Nunes[2,3], Maria A. F. L. de Lima[3], Eric S. Oliveira[3] e Karen Y. R. Nakagaki[2,3]

[1] Programa de Pós-graduação em Ciência Animal, Universidade Federal de Minas Gerais, Belo Horizonte, MG, Brasil.
[2] Programa de Pós-graduação em Ciências Biológicas, Universidade Federal de Minas Gerais, Belo Horizonte, MG, Brasil.
[3]Celulavet- Centro de diagnóstico veterinário, Belo Horizonte, MG, Brasil
***Autor de correspondência:** mceregatti@ufmg.br

Introdução: Melanomas são neoplasias melanocíticas raras em felinos, representando menos de 1% das neoplasias diagnosticadas na espécie. Quando presentes tendem a afetar preferencialmente olhos, pavilhão auricular, cavidade oral e, mais raramente, a pele com pelos. Embora incomum, o envolvimento nasal pode ocorrer e deve ser considerado no diagnóstico diferencial de lesões pigmentadas ou ulceradas em região craniofacial. **Relato do caso**: Felino, macho, 15 anos, sem raça definida, foi encaminhado para avaliação citológica de nódulo em região perinasal, de consistência macia, sem crescimento progressivo evidente, mas com histórico de sangramento local. A suspeita clínica inicial era de granuloma. Após avaliação citológica sugestiva de melanoma, a lesão foi removida e encaminhada para exame histopatológico. **Resultados**: A citologia, corada por May-Grünwald-Giemsa, da lesão revelou amostra com intensa celularidade, composta predominantemente por células redondas livres, com relação núcleo: citoplasma moderada e citoplasma basofílico contendo grânulos finos esverdeados a enegrecidos. Os núcleos eram ovalados a irregulares, com cromatina grosseira e nucléolos evidentes, observando-se anisocitose, anisocariose, cariomegalia, amoldamento nuclear e núcleos bizarros. Esses achados foram considerados altamente sugestivos de neoplasia melanocítica. A histopatologia confirmou o diagnóstico de melanoma cutâneo. A lesão era composta por proliferação neoplásica mal delimitada de células melanocíticas alongadas e arredondadas, organizadas em feixes, acometendo a derme superficial e profunda. O citoplasma era escasso e eosinofílico, com presença variável de grânulos acastanhados. Observou-se acentuado pleomorfismo, atipias nucleares em mais de 20% das células e 11 figuras de mitose em 2,37 mm². As margens cirúrgicas estavam comprometidas. **Conclusões**: Este relato evidencia a importância da correlação entre exames citológicos e histológicos para o diagnóstico definitivo de neoplasias melanocíticas em felinos. A citologia demonstrou-se eficaz como ferramenta diagnóstica inicial, levantando a suspeita de melanoma e direcionando a conduta terapêutica. A confirmação histopatológica permitiu não apenas validar a suspeita, mas também identificar características morfológicas associadas à agressividade tumoral, como elevado índice mitótico, pleomorfismo acentuado e margens comprometidas. Dado o comportamento potencialmente invasivo do melanoma felino, o reconhecimento precoce da lesão é fundamental para o prognóstico e manejo clínico.

Palavras-chave: citopatologia, neoplasias melanocíticas em felinos, patologia felina, oncologia felina

Anais do 8º Congresso de Patologia Veterinária (CPV), XXII Encontro Nacional de Patologia Veterinária (ENAPAVE), XVI Simpósio Brasileiro da Davis-Thompson Foundation, VII Encontro Internacional de Saúde Animal e Prevenção (ENISAP) e I Simpósio de Sanidade Animal do CRMV-MT
9 a 12 de setembro de 2025 – Cuiabá, Mato Grosso, Brasil
Braz J Vet Pathol, 2025, vol. 18, Supl. 1

BJVP
Brazilian Journal of Veterinary Pathology
ISSN 1983-0246

Sarcoma renal mal diferenciado associado à metástase em canino da raça maltes: relato de caso

Rafael M. M. de Lima*[1], Eduarda F. O. da Silva[1], Caio V. de A. Jesus[1], Camila S. V. Rocha[1], Kethyllin A. B. de Melo[1], Mayara G. Kettner[1], Lílian S. S. de Andrade[2], Valdemiro A. da S. Junior[1].

[1]Laboratório de Patologia Veterinária, Departamento de Medicina Veterinária, Universidade Federal Rural de Pernambuco, Recife, PE, Brasil.
[2]Clínica Médica de Pequenos Animais, Departamento de Medicina Veterinária, Universidade Federal Rural de Pernambuco, Recife, PE, Brasil.
***Autor de correspondência:** rafael-marques2001@hotmail.com

Introdução: Sarcomas renais mal diferenciados são neoplasias mesenquimais com incidência de 5% em cães, em contrapartida, metástases são duas vezes mais comuns de ocorrerem em comparação a neoplasias primárias. Este trabalho descreve um caso de sarcoma em rim direito associado a metástase em rim esquerdo, pulmões, piloro e pâncreas. **Relato do caso:** Foi recebido pelo Laboratório de Patologia Veterinária da Universidade Federal Rural de Pernambuco para realização de exame anatomopatológico uma cadela da raça maltês, 15 anos, com aumento de volume abdominal e histórico de tumor renal e metástase pulmonar, observados em exame tomográfico, sem histórico de tratamentos prévios. Devido a evolução muito rápida da doença e do estado geral do animal os tutores optaram pela eutanásia. **Resultados**: Em exame externo o animal apresentava bom escore corporal (4/9), mucosa ocular e oral pálidas, com doença periodontal grave e presença de resquícios de sangue na mucosa vaginal. Dentre os principais achados macroscópicos observou-se pulmões congestos, com áreas multifocais esbranquiçadas, especialmente no lobo caudal direito, com substituição do parênquima por tecido nodular firme e pálido. O rim direito apresentava aumento de volume, medindo 15 × 12,5 × 7,5cm com superfície irregular e coloração heterogênea variando de esbranquiçado a vermelho-escuro. Ao corte, verificou-se substituição do parênquima por tecido firme, multilobulado, com extensas áreas de necrose, sem delimitação corticomedular e perda da arquitetura renal típica. O rim esquerdo mantinha tamanho preservado, mas exibia múltiplos focos esbranquiçados. Observou-se aumento de volume em região de piloro e pâncreas. Na avaliação microscópica dos fragmentos do rim direito, observou-se extensa substituição do parênquima renal por proliferação neoplásica mesenquimal, de padrão infiltrativo, dispostas predominantemente em feixes irregulares e formação de matriz extracelular com diferenciação de aspecto mixoide a cartilagíneo. Observou-se células fusiformes, com citoplasma escasso a moderado e indistinto, núcleo oval a alongado, de contorno irregular, cromatina frouxa e nucléolo evidente, alta anisocitose e anisocariose, pleomorfismo, mitoses frequentes e por vezes atípicas. No rim contralateral, identificou-se alterações histopatológicas semelhantes, com túbulos renais remanescentes entremeados ao tecido neoplásico mesenquimal. No parênquima pulmonar, observou-se áreas de enfisema associadas à extensa substituição alveolar por neoformação compatível com a descrita nos rins. Achados semelhantes foram observados em fragmentos da região do piloro e pâncreas. **Conclusões:** O sarcoma renal primário em cães é raro, apresenta expansão local agressiva e capacidade metastática. A detecção precoce, embora difícil, é crucial para ampliar as opções terapêuticas e possibilitar prognóstico mais favorável.

Palavras-chave: necropsia; neoplasia mesenquimal; oncologia veterinária.

Anais do 8º Congresso de Patologia Veterinária (CPV), XXII Encontro Nacional de Patologia Veterinária (ENAPAVE), XVI Simpósio Brasileiro da Davis-Thompson Foundation, VII Encontro Internacional de Saúde Animal e Prevenção (ENISAP) e I Simpósio de Sanidade Animal do CRMV-MT
9 a 12 de setembro de 2025 – Cuiabá, Mato Grosso, Brasil
Braz J Vet Pathol, 2025, vol. 18, Supl. 1

BJVP
Brazilian Journal of Veterinary Pathology
ISSN 1983-0246

Tumor filoides maligno em cadela: relato de caso

Tifany da S. S. Roca[1*], Eric S. Oliveira[1], Maíra M. Nunes[1], Júlia G. Wronski[1], Rayane de S. R. Lopes[1], Geovanni D. Cassali[2], Karen Y. R. Nakagaki[1]

[1]Celulavet- Centro de Diagnóstico Veterinário, Belo Horizonte- MG, Brasil
[2] Instituto de Ciências Biológicas, Universidade Federal de Minas Gerais, Belo Horizonte- MG, Brasil.
***Autor de correspondência:** tifanyroca123@gmail.com

Introdução: O tumor filoides é uma neoplasia fibroepitelial rara em cães, mas bem descrita na medicina humana, classificado como benigno, borderline ou maligno, dependendo da celularidade estromal, pleomorfismo, índice mitótico e extensão tumoral. Em ambas as espécies, a variante maligna caracteriza-se por proliferação de células epiteliais benignas e fusiformes malignas organizadas em padrão foliáceo, formando estruturas em "folha". Em cadelas, seu comportamento biológico ainda é pouco compreendido e pode ser confundido histologicamente com neoplasias mamárias mistas. A imuno-histoquímica é uma ferramenta diagnóstica complementar valiosa nesse contexto. **Relato do caso:** Uma cadela da raça Pinscher, com 13 anos de idade, foi atendida apresentando nódulo em região de glândula mamária inguinal esquerda, com cerca de um ano de evolução. O nódulo foi submetido à ressecção cirúrgica e o material coletado foi encaminhado para análise histopatológica. **Resultados:** Macroscopicamente, o tumor se estendia da mama inguinal à abdominal caudal, medindo 4,5 x 4,5 x 3,0 cm, de consistência firme, superfície da pele íntegra e aos cortes, coloração branca com áreas amareladas. À microscopia, observou-se proliferação composta por células epiteliais bem diferenciadas recobrindo projeções de aspecto foliáceo, formadas por estroma de células fusiformes malignas, com áreas de aspecto mixoide. As células mesenquimais apresentavam alto grau de pleomorfismo, acentuada anisocitose e anisocariose, com 62 figuras de mitose em 2,37 mm², além de áreas extensas de necrose e hemorragia. Para confirmação diagnóstica e avaliação prognóstica, foi realizado painel imuno-histoquímico que revelou expressão elevada de receptor de progesterona, com marcação em mais de 75% das células neoplásicas; índice proliferativo Ki-67 de 40%; positividade para vimentina; e ausência de marcação para receptor de estrogênio (RE), cicloxigenase-2 (COX-2) e p63. A pan-citoqueratina (PanCK) apresentou marcação restrita às células epiteliais, sem imunorreatividade nas células fusiformes neoplásicas. De acordo com os achados histopatológicos e imuno-histoquímicos foi confirmado o diagnóstico raro de tumor filoides maligno. **Conclusões:** Este relato reforça a importância do diagnóstico histopatológico detalhado, aliado à imuno-histoquímica, na diferenciação do tumor filoides maligno de outras neoplasias mamárias em cadelas. Apesar de raro, seu comportamento agressivo e as particularidades histológicas e imunofenotípicas destacam a necessidade de maior conhecimento e vigilância clínica sobre esse tipo tumoral em medicina veterinária.

Palavras-chave: canino, histopatologia, imuno-histoquímica, neoplasia mamária.

Anais do 8º Congresso de Patologia Veterinária (CPV), XXII Encontro Nacional de Patologia Veterinária (ENAPAVE), XVI Simpósio Brasileiro da Davis-Thompson Foundation, VII Encontro Internacional de Saúde Animal e Prevenção (ENISAP) e I Simpósio de Sanidade Animal do CRMV-MT
9 a 12 de setembro de 2025 – Cuiabá, Mato Grosso, Brasil
Braz J Vet Pathol, 2025, vol. 18, Supl. 1

BJVP
Brazilian Journal of Veterinary Pathology
ISSN 1983-0246

Valor prognóstico da dissociação celular e citomorfometria nuclear em tumores mamários caninos

Alessandra A. M. Ronchi[1*], Júlia R. Cruvinel[1], Aghnes S. de Souza[1], Ana L. S. Costa[2], Ana C. de O. Lemos[1], Rodrigo H. Costa[1], Vitor D. de M. Fonseca[1], Tatiane F. de Carvalho[1]

[1]Laboratório de Patologia Animal, Faculdade de Medicina Veterinária e Zootecnia, Universidade Federal de Uberlândia, Uberlândia, MG, Brasil.
[2] Departamento de Ciências Agrárias e Ambientais, Universidade Estadual de Santa Cruz, Ilhéus, BA, Brasil.
***Autor de correspondência:** medeirosaavet@yahoo.com.br

Introdução: As neoplasias mamárias são o tipo de tumor mais frequente em cadelas não castradas e o exame citológico é utilizado para triagem no diagnóstico pré-operatório de tumores mamários caninos (TMC), oferecendo vantagens pela facilidade e rapidez de execução, ser econômico e relativamente não invasivo e permitir o direcionamento da conduta cirúrgica. Entretanto, o uso da citologia para graduação tumoral e avaliação prognóstica em cadelas permanece pouco explorado quando comparado ao câncer humano. **Objetivos:** Avaliar a dissociação celular e os parâmetros citomorfométricos nucleares em amostras citológicas de carcinoma mamário de cadelas atendidas no Hospital Veterinário da UFU, correlacionando-os com a graduação citológica (sistema de Robinson), histológica (sistema de Elston e Ellis) e presença de metástases. **Metodologia:** Foram incluídas 75 cadelas com TMC no estudo. Dados clínicos e amostras citológicas e histopatológicas foram analisados. Na citologia, foram avaliados critérios de malignidade e dissociação celular (escore 1 a 3), além da graduação citológica segundo Robinson. Na citomorfometria, foram mensurados 50 núcleos por amostra, utilizando software ImageJ para determinar área, perímetro e diâmetro. Teste de Kaplan-Meier e log rank foram usados para comparar a sobrevida global dos cães de acordo com grau de dissociação dos tumores, além dos testes U de Mann-Whitney e Kruskal-Wallis para comparação das variáveis entre grupos. **Resultados:** O tipo histológico carcinoma em tumor misto foi o mais frequente (36,45%), seguido de carcinoma sólido (15,62%). Quanto ao grau histológico, a maioria das amostras era de grau 1 (55,21%). A partir da análise citológica de dissociação celular obteve-se que 51 (53,12 %) das amostras apresentaram escore de dissociação 1; 35 (36,46 %) escore 2 e 10 (10,42 %) escore 3. O escore de dissociação celular 1 foi o mais frequente em tumores grau citológico 1 (53,12%), e houve diferença entre os escores de dissociação entre grau citológico 1 e 3 (p=0,024), indicando que as células dissociam menos nos tumores classificados como grau 1 na citologia. Entretanto, não houve correlação entre dissociação e metástase linfonodal, estadio clínico ou sobrevida global. Da mesma forma, os parâmetros citomorfométricos nucleares não diferiram entre os graus citológicos e histológicos, sugerindo valor prognóstico limitado da morfometria nuclear. **Conclusões:** A dissociação celular é um componente relevante na avaliação citológica de TMC e auxilia na graduação citológica, refletindo o grau de malignidade. Entretanto, a dissociação por si só não mostrou impacto prognóstico, e os parâmetros citomorfométricos nucleares não foram úteis para discriminar tumores em diferentes graus de malignidade.

Palavras-chave: cão, citopatologia, grau, neoplasia mamária.
Agência financiadora: UFU, CAPES, FAPEMIG.

Anais do 8º Congresso de Patologia Veterinária (CPV), XXII Encontro Nacional de Patologia Veterinária (ENAPAVE), XVI Simpósio Brasileiro da Davis-Thompson Foundation, VII Encontro Internacional de Saúde Animal e Prevenção (ENISAP) e I Simpósio de Sanidade Animal do CRMV-MT
9 a 12 de setembro de 2025 – Cuiabá, Mato Grosso, Brasil
Braz J Vet Pathol, 2025, vol. 18, Supl. 1

BJVP
Brazilian Journal of Veterinary Pathology
ISSN 1983-0246

Meningioma psammomatoso em felino: relato de caso

Arthur V. da S. Honorato[1], Carolina Fontana[1], Eduardo F. Z. Leite[1] Vinicius Dahm[2], Pietra M. F. Detoni[2], Renata P. A. de Oliveira[1], Aline de M. Viott[2], Manoela M. Piva[2*]

[1] Departamento de Medicina Veterinária, Centro Universitário União Dinâmica das Cataratas, Foz do Iguaçu, PR, Brasil.
[2] Laboratório de Patologia Veterinária, Departamento de Ciências Veterinárias Universidade Federal do Paraná (UFPR), Palotina, PR, Brasil.
***Autor de correspondência:** carolinavetfontana@gmail.com

Introdução: O meningioma psammomatoso é considerado uma neoplasia intracraniana comum em felinos e canídeos domésticos, origina-se das células aracnoides situadas nos vilos aracnoides. Este tipo de tumor cresce comprimindo ou infiltrando o tecido cerebral adjacente. Este trabalho tem como objetivo descrever as principais características macroscópicas e microscópicas do caso de um meningioma psammomatoso em um felino doméstico. **Relato do caso:** Um felino macho de 18 anos de idade, da raça Maine Coon apresentava um quadro clínico de pancreatite e doença renal crônica. Em decorrência da idade, adjunto aos fatores agravantes do quadro clínico, o animal veio a óbito e encaminhado para necropsia em uma Clínica Veterinária de Foz do Iguaçu – PR, foi coletado material e fixado em formol 10% tamponado e processado por técnica histológica de rotina. **Resultados**: Na avaliação macroscópica de encéfalo, observou-se um nódulo pedunculado em região de corpo caloso, invadindo o espaço de foice cerebral, medindo cerca de 0,5 x 0,5 x 0,5 cm, de coloração brancacenta e consistência macia. Na avaliação microscópica, observou-se em meninge de região de corpo caloso, uma proliferação neoplásica de células meningoteliais, moderadamente celular, pouco delimitada, não encapsulada e com crescimento expansivo. As células se organizavam em ninhos e por vezes formavam feixes concêntricos sob estroma fibrovascular leve. As células são fusiformes, com limites celulares indistintos, presença de citoplasma moderadamente eosinofílico e homogêneo. O núcleo celular era oval a alongado com cromatina rendilhada a frouxa. Anisocariose e anisocitose moderadas. Observou-se também presença acentuada de corpos psamomatosos, estruturas lamelares, por vezes calcificadas, características da variante psammomatoso. O diagnóstico histopatológico foi de meningioma psammomatoso grau I. A grande maioria dos meningiomas são benignos, geralmente são massas solitárias intracranianas, que comprimem o neurópilo adjacente. A variante psamomomatosa não é a mais comum, porém apresenta similaridade no comportamento biológico entre os subtipos classificados como grau I. **Conclusão:** O caso descrito reforça a importância do exame histopatológico na identificação dessa variante tumoral, sobretudo em animais gatos geriátricos.

Palavras-chave: felino, histopatologia, neoplasia intracraniana.

Anais do 8º Congresso de Patologia Veterinária (CPV), XXII Encontro Nacional de Patologia Veterinária (ENAPAVE), XVI Simpósio Brasileiro da Davis-Thompson Foundation, VII Encontro Internacional de Saúde Animal e Prevenção (ENISAP) e I Simpósio de Sanidade Animal do CRMV-MT
9 a 12 de setembro de 2025 – Cuiabá, Mato Grosso, Brasil
Braz J Vet Pathol, 2025, vol. 18, Supl. 1

BJVP
Brazilian Journal of Veterinary Pathology
ISSN 1983-0246

Persistência de ducto arterioso em canino: relato de caso

Luiza C. de Lima[1], Vinicius C. Ferraz[1], Vitor P. Laurindo[1], Ronaldo J. Piccoli[1], Daniela Raldi[1], Renata D. Mazaro[2], Francielli C. Zimermann[1], Adriano T. Ramos[1]

[1] Universidade Federal de Santa Catarina, Curitibanos, SC, Brasil.
Autor correspondência: catarina.luiza15@gmail.com

Introdução: a persistência do ducto arterioso (PDA) é uma cardiopatia congênita mais frequentemente observada em cães quando comparada a outras espécies, que leva o fluxo sanguíneo direto da aorta para o tronco pulmonar, o que ocasiona sobrecarga do ventrículo esquerdo e culmina em dilatação e hipertrofia ventricular esquerda. Além disso, há distensão do anel da valva atrioventricular esquerda com consequente regurgitação em alguns casos fibrilação atrial. **Relato do caso**: um canino, macho, Spitz Alemão, idade não informada, apresentava sopro grau IV, persistência de ducto arterioso, insuficiência da valva atrioventricular direita e redução de diâmetro da aorta, foi encaminhado para necropsia após ir a óbito durante o procedimento anestésico para a correção cirúrgica do PDA. **Resultados**: na avaliação macroscópica do coração foi evidenciado a persistência do ducto arterioso, além de espessamento nodular, branco, firme e multifocal da valva atrioventricular esquerda, edema em valva atrioventricular direita e petéquias no pericárdio. O pulmão estava vermelho, não colabado e brilhante, havia ausência de pressão negativa na cavidade torácica. Na microscopia cardíaca observou-se desorganização do colágeno da válvula atrioventricular esquerda com áreas de degeneração mixomatosa moderada. No pulmão, no interior de alvéolos, foi observado deposição multifocal acentuada de material amorfo eosinofílico (edema), alvéolos colapsados (atelectasia) e congestão multifocal moderada. **Conclusões**: as lesões cardíacas e pulmonares observadas nesse animal corroboram as consequências hemodinâmicas esperadas da PDA. Nesse caso, o edema pulmonar severo é devido às alterações cardíacas e o aumento do fluxo sanguíneo, levando o paciente a óbito.

Palavras-chave: alterações congênitas, cardiopatias, edema pulmonar.

Anais do 8º Congresso de Patologia Veterinária (CPV), XXII Encontro Nacional de Patologia Veterinária (ENAPAVE), XVI Simpósio Brasileiro da Davis-Thompson Foundation, VII Encontro Internacional de Saúde Animal e Prevenção (ENISAP) e I Simpósio de Sanidade Animal do CRMV-MT
9 a 12 de setembro de 2025 – Cuiabá, Mato Grosso, Brasil
Braz J Vet Pathol, 2025, vol. 18, Supl. 1

BJVP
Brazilian Journal of Veterinary Pathology
ISSN 1983-0246

Fibrossarcoma de partes moles metastático e com sarcomatose torácica em um felino FeLV negativo: relato de caso

Carolina S. Ferreira[1], Bruna M. P. Coelho[2], José L. C. Dias[1], Natalia de C. Gontscharow[1], Patrícia F. de Castro[3], Pedro Augusto R. F. Serra[3], Silvia R. R. Lucas[2], Ana P. Garate[1*]

[1]Serviço de Patologia Animal, Departamento de Patologia, Faculdade de Medicina Veterinária e Zootecnia, Universidade de São Paulo, São Paulo, SP, Brasil.
[2]Setor de Clínica, Departamento de Pequenos Animais, Faculdade de Medicina Veterinária e Zootecnia, Universidade de São Paulo, São Paulo, SP, Brasil.
[3]Departamento de Cirurgia de Pequenos Animais, Faculdade de Medicina Veterinária e Zootecnia, Universidade de São Paulo, São Paulo, SP, Brasil.
***Autor correspondente:** ana.garate@usp.br

Introdução: O fibrossarcoma de partes moles é um neoplasma comum em felinos, majoritariamente relacionado à aplicação vacinal e, em 2% dos casos, induzido pelo sarcomavírus felino (FeSV), uma mutação do vírus da leucemia felina (FeLV), comumente multicêntricos e metastáticos nestes casos. O presente relato descreve um fibrossarcoma de partes moles em membro com disseminação metastática e sarcomatose em cavidade torácica em um gato negativo para FeLV, e de etiologia desconhecida. **Relato do caso:** Um gato doméstico de 11 anos, macho, siamês, foi atendido no hospital veterinário da Universidade de São Paulo, com nódulo em membro torácico direito e evolução de 2 meses. Optou-se por amputação e encaminhamento para análise histopatológica, a qual revelou um fibrossarcoma. Os resultados de sorologia para vírus de imunodeficiência felina (FIV) e FeLV foram negativos. O paciente retornou 9 meses após a amputação, com êmese, anorexia e prostração, e imagens complementares indicando múltiplos nódulos em tórax e abdome, além de efusão torácica. Devido ao prognóstico desfavorável e mal estado clínico do paciente, optou-se por eutanásia e prosseguiu-se com exame necroscópico. **Resultados:** À necrópsia, notaram-se múltiplos nódulos subcutâneos confluentes sobre o manúbrio, infiltrando musculatura intercostal à pleura parietal até a quarta costela esquerda e segunda costela direita, medindo em conjunto 9,0 x 4,4 x 3,3 cm. Estes comprimiam e deslocavam à direita a traqueia, esôfago, veia cava cranial e artérias carótidas e subclávias. Outros nódulos intratorácicos de mesmas características distribuíam-se em musculatura intercostal e pleura parietal de oitava à décima costela esquerda, sob processo xifoide, em pleura diafragmática, mediastino ventral, adjacente ao polo caudal da aorta torácica, deslocando a aorta à direita e projetando o diafragma caudalmente, e em pericárdio parietal. Todos os nódulos eram brancos, bem delimitados, firmes e de superfície lisa. Em cavidade torácica, havia 13,0 mL de efusão serossanguinolenta. O pulmão evidenciou semelhante nódulo em porção caudal de lobo cranial esquerdo. A análise histopatológica dos nódulos evidenciou feixes irregulares compostos por células fusiformes com limites indistintos e citoplasma eosinofílico e fibrilar escasso, núcleo alongado, cromatina pontilhada esparsa e nucléolo conspícuo e pequeno, com disposição em "espinha de peixe" e discreto estroma fibrovascular. Anisocitose e anisocariose são brandas, com contagem mitótica de 21 em 2,37 mm². **Conclusão:** Este é um raro relato de caso de um fibrossarcoma metastático associado à sarcomatose em felino FeLV negativo.

Palavras-chaves: felino, FeSV, fibrossarcoma, sarcomatose.

Anais do 8º Congresso de Patologia Veterinária (CPV), XXII Encontro Nacional de Patologia Veterinária (ENAPAVE), XVI Simpósio Brasileiro da Davis-Thompson Foundation, VII Encontro Internacional de Saúde Animal e Prevenção (ENISAP) e I Simpósio de Sanidade Animal do CRMV-MT
9 a 12 de setembro de 2025 – Cuiabá, Mato Grosso, Brasil
Braz J Vet Pathol, 2025, vol. 18, Supl. 1

BJVP
Brazilian Journal of Veterinary Pathology
ISSN 1983-0246

Melanoma metastático em um cão: relato de caso

Carolina Fontana[1], Alessandra da Cruz[2], Pietra M. F. Detoni[2], Deise K. A. da Silva[2], Pedro S. Miola[2], Mariana Moratelli[2],Aline de M. Viott[2*]

[1]Departamento de Medicina Veterinária, Centro Universitário União Dinâmica das Cataratas, Foz do Iguaçu, PR, Brasil.
[2]Laboratório de Patologia Veterinária, Departamento de Ciências Veterinárias Universidade Federal do Paraná (UFPR), Palotina, PR, Brasil.
***Autor de correspondência:** alinedemarco@yahoo.com.br

Introdução: O melanoma é uma das neoplasias mais agressivas e metastáticas em humanos e cães. Pode variar em tamanho, forma e coloração, sendo a ulceração comum em lesões extensas. O melanoma oral possui alto grau de malignidade, especialmente nas formas amelanóticas, e apresenta prognóstico reservado devido ao potencial metastático para linfonodos regionais e pulmões. Este trabalho objetiva relatar um caso de melanoma oral metastático em um cão. **Relato do caso**: Um cão, macho, SRD, de oito anos, foi submetido à exérese de um melanoma localizado no vestíbulo oral direito. A remoção cirúrgica ocorreu com margens livres e, à época, não foram identificados focos metastáticos. O tutor optou por não realizar quimioterapia. O paciente foi monitorado por quatro meses, permanecendo estável. Após seis meses do procedimento, foram diagnosticadas metástases pulmonares. Optou-se por eutanásia, seguida de necropsia. **Resultados**: Na necropsia, observou-se em cavidade torácica a presença de cerca de 40 mL de líquido com pigmentação preta (melanina). A pleura parietal apresentava áreas multifocais a coalescentes com pigmentação preta intensa. Os pulmões exibiam múltiplos nódulos variando de 0,2 a 8,5 cm, de consistência macia a firme, coloração preta brilhante, homogêneos, friáveis e liberando grande quantidade de pigmento escuro ao corte (compatível com metástase de melanoma). Ambos os rins apresentavam áreas multifocais arredondadas, bem delimitadas e pretas (metástase). Amostras dos órgãos acometidos foram fixadas em formol a 10% e processadas para coloração de hematoxilina e eosina. Na microscopia pulmonar, observou-se proliferação de melanócitos neoplásicos, altamente celular, bem demarcada, não encapsulada e com crescimento infiltrativo. As células se organizavam em feixes multidirecionais, por vezes formando pequenos pacotes e outras exibindo padrão sólido, dispostos sobre estroma fibrovascular leve. O citoplasma era alongado, eosinofílico, por vezes indelimitado, com presença de grânulos pretos (melanina). Os núcleos variavam de arredondados, alongados a ovalados, paracentrais a excêntricos, com cromatina ora frouxa ora densa, ora finamente pontilhada, e, por vezes com até cinco nucléolos evidentes, alguns gigantes (macronucléolos), acentuada anisocitose, anisocariose e pleomorfismo celular. Foram observadas nove figuras de mitoses em dez CGA (2,37 mm2). Os alvéolos ao redor da proliferação neoplásicas apresentavam diminuição do lúmen e colabamento dos septos interalveolares focalmente extenso acentuado (atelectasia). Em rins foram observadas proliferações neoplásicas semelhantes ao observados em pulmões. **Conclusões:** Os achados anatomopatológicos observados são compatíveis com metástase de melanoma oral. O caso evidencia o comportamento agressivo dessa neoplasia, ressaltando a importância do acompanhamento clínico contínuo, mesmo após exérese com margens livres.

Palavras-chave: melanoma canino, melanoma oral, metástase pulmonar

Anais do 8º Congresso de Patologia Veterinária (CPV), XXII Encontro Nacional de Patologia Veterinária (ENAPAVE), XVI Simpósio Brasileiro da Davis-Thompson Foundation, VII Encontro Internacional de Saúde Animal e Prevenção (ENISAP) e I Simpósio de Sanidade Animal do CRMV-MT
9 a 12 de setembro de 2025 – Cuiabá, Mato Grosso, Brasil
Braz J Vet Pathol, 2025, vol. 18, Supl. 1

BJVP
Brazilian Journal of Veterinary Pathology
ISSN 1983-0246

Patologia transcirúrgica para diagnóstico e avaliação de margens em carcinoma de células escamosas oral canino: relato de dois casos

Camila C. Abreu[1]*, Lucas E. S. Mesquita[1], Gabriela M. Klopfer[2]

[1] PatoVetVale – Laboratório de Patologia Veterinária, Taubaté-SP, Brasil.
[2]Ubavet – Clínica Veterinária, Ubatuba - SP, Brasil.
***Autor de correspondência:** contato@patovetvale.com.br

Introdução: Os carcinomas de células escamosas (CCE) são a segunda neoplasia oral maligna mais comum em cães. São tumores invasivos, com invasão óssea na maioria dos casos. Metastatizam lentamente e por isso são considerados curáveis, sendo imprescindível a excisão completa desses tumores no momento da cirurgia. Este trabalho objetiva destacar a importância da patologia transcirúrgica para confirmação diagnóstica e avaliação de margens cirúrgicas em dois casos de CCE oral canino (OC). **Relato do caso:** O primeiro caso, cadela castrada, 13 anos, Maltês, 3,9 Kg, com formação em porção rostral esquerda de palato, com diagnóstico histopatológico prévio de CCE, feito por biópsia incisional. O segundo caso, cão castrado, 7 anos, SRD, 23 Kg, com aumento de volume em mandíbula esquerda, com lise óssea e envolvimento da articulação temporomandibular (ATM) e parte da maxila, com diagnóstico citopatológico prévio sugestivo de CCE e de metástase em linfonodo retrofaríngeo esquerdo. Os dois animais fizeram tomografia computadorizada para melhor planejamento cirúrgico. Ambos os casos foram avaliados por citopatologia, histopatologia por congelação e convencional. **Resultados**: No caso 1, foi possível a excisão completa da neoplasia, com margens livres e preservação do focinho. No caso 2, foi removida a mandíbula esquerda, na altura do corpo, com excisão da ATM e de linfonodos retrofaríngeos esquerdos. As margens cirúrgicas ficaram comprometidas em região de mucosa da maxila, complementada por eletroquimioterapia em leito cirúrgico. Na análise citopatológica do caso 2, amostra com elevada celularidade, composta por células epiteliais neoplásicas de citoplasma em quantidade variável, basofílico claro e escuro, algumas com halo claro perinuclear. Núcleos redondos a ovalados, com cromatina grosseira, nucléolos evidentes e múltiplos. Anisocariose e anisocitose acentuadas. Emperipolese, células multinucleadas e cariomegalia frequentes. As mesmas células neoplásicas foram observadas na análise citopatológica do linfonodo retrofaríngeo esquerdo. Na análise por congelação de ambos os casos, fragmentos compostos por proliferação de células epiteliais dispostas em ilhas e cordões densos associados a acentuada desmoplasia. Células com citoplasma amplo e eosinofílico, com queratinização central. Núcleos arredondados a ovalados e nucléolos evidentes. Anisocitose, anisocariose e pleomorfismo acentuados. Na histopatologia convencional foi observada acentuada invasão e destruição óssea, de ambos os casos, com a confirmação da metástase em linfonodos retrofaríngeos esquerdos no caso 2. **Conclusões:** Por serem tumores muito invasivos, a patologia transcirúrgica permitiu a avaliação das margens, evitando a chance de recidivas e quando não foi possível a ampliação das margens, foi complementado por eletroquimioterapia em leito cirúrgico.

Palavras-chave: cães, carcinoma espinocelular, congelação, tumores orais.

Anais do 8º Congresso de Patologia Veterinária (CPV), XXII Encontro Nacional de Patologia Veterinária (ENAPAVE), XVI Simpósio Brasileiro da Davis-Thompson Foundation, VII Encontro Internacional de Saúde Animal e Prevenção (ENISAP) e I Simpósio de Sanidade Animal do CRMV-MT
9 a 12 de setembro de 2025 – Cuiabá, Mato Grosso, Brasil
Braz J Vet Pathol, 2025, vol. 18, Supl. 1

BJVP
Brazilian Journal of Veterinary Pathology
ISSN 1983-0246

Teratoma extragonadal cervical em gato: relato de caso

Lucas E. dos S. Mesquita[1], Victor C. F. Silva[2], Camila C. Abreu[1]*

[1]PatoVetVale – Laboratório de Patologia Veterinária, Taubaté-SP, Brasil.
[2]Estudante de Medicina Veterinária. Universidade de Taubaté (UNITAU), Taubaté, SP, Brasil.
***Autor de correspondência:** contato@patovetvale.com.br

Introdução: Os teratomas extragonadais são neoplasias raras em pequenos animais, havendo poucos relatos em cães e gatos. Tendo origem nas células germinativas totipotenciais, é composto por, pelo menos, dois dos três folhetos embrionários (endoderma, mesoderma e ectoderma). Sua ocorrência extragonadal se dá possivelmente por falhas na migração embrionária dessas células, e os locais mais comuns incluem mediastino, retroperitônio e, muito raramente, região cervical. **Relato do caso:** Um felino, fêmea, sem raça definida, com cinco meses de idade, apresentou aumento de volume na região submandibular esquerda, sendo realizada a biópsia excisional. A amostra foi fixada em formol 10%, processada rotineiramente para histologia e corada em hematoxilina e eosina (HE). **Resultados**: A análise macroscópica revelou formação medindo 4,0 × 4,4 × 2,6 cm, firme, multinodular, parda com áreas cinzas e castanhas. Aos cortes, heterogênea, com múltiplas cavitações císticas variando de 0,4 a 0,7 cm de diâmetro, preenchidas por material viscoso e pelos, além de regiões brancas e rangentes. O exame histopatológico evidenciou proliferação neoplásica formada por tecidos de diferentes origens embrionárias. Foram identificadas extensas áreas de tecido nervoso com formação de mielina e neurônios, epitélio escamoso com cistos foliculares preenchidos por queratina, glândulas sebáceas, folículos pilosos, glândulas apócrinas e mucosas. Áreas císticas multifocais, revestidas por epitélio escamoso queratinizado e repletas de queratina e pelos. Focos com proliferação de tecido conjuntivo fibroso e tecido adiposo, cartilagem bem diferenciada, tecido ósseo maduro com metaplasia mieloide, além de formação de dente. **Conclusões:** O diagnóstico de teratoma extragonadal, com comportamento histológico benigno, foi confirmado pela presença de tecidos bem diferenciados derivados dos três folhetos embrionários: ectoderma (tecido nervoso, epitélio escamoso, folículos pilosos, glândulas sebáceas e estruturas dentárias), mesoderma (tecido adiposo, cartilaginoso, ósseo e conjuntivo fibroso) e endoderma (glândulas mucosas e apócrinas). Essa diversidade morfológica reforça a origem totipotencial da neoplasia. Apesar da raridade, os teratomas devem ser considerados no diagnóstico diferencial de massas cervicais em animais jovens, sobretudo quando apresentam crescimento lento e conteúdo heterogêneo. A identificação precoce e a excisão cirúrgica completa são determinantes para o prognóstico favorável, uma vez que a maioria dos teratomas bem diferenciados não apresentam comportamento maligno.

Palavras-Chave: células germinativas, embrionário, neoplasia, submandibular.

Anais do 8º Congresso de Patologia Veterinária (CPV), XXII Encontro Nacional de Patologia Veterinária (ENAPAVE), XVI Simpósio Brasileiro da Davis-Thompson Foundation, VII Encontro Internacional de Saúde Animal e Prevenção (ENISAP) e I Simpósio de Sanidade Animal do CRMV-MT
9 a 12 de setembro de 2025 – Cuiabá, Mato Grosso, Brasil
Braz J Vet Pathol, 2025, vol. 18, Supl. 1

BJVP
Brazilian Journal of Veterinary Pathology
ISSN 1983-0246

Disseminação metastática intra-abdominal de carcinoma hepatocelular em cão: relato de caso

Kethyllin A. B. de Melo[1]*, Caio V. de A. Jesus[1], Juan S. L. Carth[1], Camila S. V. Rocha[1], Rafael M. M. de Lima[1], Higor V. da S. Camelo[1], Esdras C. M. Júnior[2], Valdemiro A. S. Júnior[1]

[1]Laboratório de Patologia Animal, Departamento de Medicina Veterinária, Hospital Veterinário Escola, Universidade Federal Rural de Pernambuco, Recife, PE, Brasil.
[2]Setor de Clínica Médica de Pequenos Animais, Departamento de Medicina Veterinária, Universidade Federal Rural de Pernambuco, Recife, PE, Brasil.
***Autor de correspondência:** araujokethyllin@gmail.com

Introdução: O carcinoma hepatocelular (CHC) é a principal neoplasia epitelial maligna primária do fígado em cães, podendo apresentar-se nas formas maciça, nodular ou difusa. Embora, na maioria dos casos, a taxa de metástase seja relativamente baixa, variantes mais agressivas podem disseminar-se por extensão direta ou por vias linfática e hematogênica, acometendo principalmente linfonodos, omento, mesentério, serosas e pulmões. Este relato foi descrito um caso de CHC com metástases intra-abdominais em cadela adulta, destacando os aspectos anatomopatológicos e os desafios diagnósticos associados. **Relato do caso:** Uma cadela adulta, sem raça definida, foi atendida no Hospital Veterinário Universitário da UFRPE com apatia, anorexia e febre. Exame ultrassonográfico revelou alterações hepáticas e mesentéricas sugestivas de processo neoplásico com possível disseminação metastática, além de nefropatia, peritonite e cistite. Diante da piora clínica e prognóstico reservado, optou-se pela eutanásia, e o cadáver foi encaminhado ao Setor de Necropsia da Área de Patologia Animal do DMV/UFRPE. **Resultados:** À necropsia, observou-se hemoperitônio, hepatomegalia e formações nodulares multifocais a coalescentes no parênquima hepático, com superfície elevada, irregular, esbranquiçada a avermelhada, consistência variando de firme a friável, medindo entre milimétricas e até 5,5 × 5,0 × 7,5 cm. Ao corte, aspecto heterogêneo, multilobular, esbranquiçado com áreas avermelhadas e, por vezes, contendo conteúdo de aspecto supurativo esverdeado. Lesões nodulares semelhantes foram identificadas disseminadas por diafragma, omento, mesentério, serosa vesical e porções peritoneais da parede abdominal. Os linfonodos mediastínicos, pré-escapulares e mesentéricos estavam aumentados. O exame histopatológico evidenciou proliferação neoplásica hepática de padrão expansivo, densamente celular, composta por células epiteliais dispostas em cordões irregulares e, por vezes, estruturas acinares. Grau moderado de anisocitose, anisocariose e pleomorfismo, bem como figuras de bi, multinucleação e de mitoses, incluindo formas atípicas (6/10 CGA). As formações nodulares cavitárias extra-hepáticas apresentavam padrão histomorfológico semelhante ao arranjo cordonal parênquima hepático, compatíveis com metástases do CHC. **Conclusões:** O caso evidencia a agressividade do carcinoma hepatocelular em cães, com ampla disseminação intra-abdominal. A correlação entre exames de imagem, necropsia e avaliação histopatológica foi fundamental para a confirmação diagnóstica. A imuno-histoquímica pode ser necessária para diferenciar o CHC de outras neoplasias epiteliais, especialmente metastáticas ou colangiocarcinomas. Este relato destaca a importância da abordagem clínico-patológica na identificação do CHC, especialmente em casos com metástases atípicas.

Palavras-chave: exame *post-mortem,* fígado, histopatológico, neoplasia hepática.

Anais do 8º Congresso de Patologia Veterinária (CPV), XXII Encontro Nacional de Patologia Veterinária (ENAPAVE), XVI Simpósio Brasileiro da Davis-Thompson Foundation, VII Encontro Internacional de Saúde Animal e Prevenção (ENISAP) e I Simpósio de Sanidade Animal do CRMV-MT
9 a 12 de setembro de 2025 – Cuiabá, Mato Grosso, Brasil
Braz J Vet Pathol, 2025, vol. 18, Supl. 1

BJVP
Brazilian Journal of Veterinary Pathology
ISSN 1983-0246

Leiomiossarcoma labial em um cão: relato de caso

Camila C. Abreu[1]*, Lucas E. S. Mesquita[1]

[1] PatoVetVale – Laboratório de Patologia Veterinária, Taubaté-SP, Brasil.
***Autor de correspondência:** contato@patovetvale.com.br

Introdução: Leiomiossarcomas são tumores mesenquimais malignos com diferenciação em músculo liso. Leiomiossarcomas orais são raros em animais domésticos e há raros relatos em cães. Este trabalho objetiva relatar as principais características microscópicas e imuno-histoquímicas de um raro caso de leiomiossarcoma labial em um cão. **Relato do caso:** Foi realizada excisão de lesão labial inferior esquerda e excisão de linfonodos mandibulares esquerdos, de um cão Pastor Belga Malinois, macho, 4 anos de idade, 36,5 Kg. O material foi fixado em formol 10% e processado rotineiramente para posterior análise. **Resultados**: À macroscopia, peça composta por junção mucocutânea com 4,6 x 3 x 2,2 cm, contendo nódulo ulcerado em porção mucosa de 2,5 x 2,2 x 2 cm, firme e pardo. Aos cortes, sólido, heterogêneo, branco com áreas pardas e marrons. Dois linfonodos com medidas respectivas de 2,1 x 1,5 x 0,8 cm e 3,6 x 1,4 x 0,8 cm. Aos cortes, limites entre cortical e medular preservados. Na avaliação microscópica foi observada proliferação de células neoplásicas fusiformes. Citoplasma eosinofílico em quantidade variável, limites não definidos. Núcleos arredondados a ovalados, com cromatina irregular e nucléolos evidentes e múltiplos. Anisocitose e anisocariose acentuadas. Cerca de 35 mitoses em 10 campos de maior aumento (400x / 2,37 mm2). Foco de ulceração extensa. Necrose e hemorragia multifocal acentuadas. Fragmentos de linfonodos com discreto a moderado infiltrado histiocítico em seios subcapsular, paracortical e medular, com macrófagos contendo hemossiderina. Hiperplasia folicular reativa. A imuno-histoquímica (IHQ) da proliferação neoplásica foi positiva para actina do músculo liso alfa e vimentina, e negativa para desmina, SOX10, Melan A e GFAP. **Conclusões:** Com base nos achados histológicos associados à marcação IHQ para marcador de musculatura lisa e marcação negativa para musculatura esquelética, melanoma e tumores de bainha neural, o diagnóstico de leiomiossarcoma foi realizado. A IHQ é essencial para o diagnóstico de neoplasias fusocelulares de cavidade oral e o leiomiossarcoma deve ser incluído no diagnóstico diferencial clínico e patológico de tumores intraorais em cães. Apesar de leiomiossarcomas na localização citada serem raros, eles podem ser subnotificados em casos que não foi realizada a IHQ.

Palavras-chave: canino, imuno-histoquímica, intraoral, tumor de musculatura lisa.

Anais do 8º Congresso de Patologia Veterinária (CPV), XXII Encontro Nacional de Patologia Veterinária (ENAPAVE), XVI Simpósio Brasileiro da Davis-Thompson Foundation, VII Encontro Internacional de Saúde Animal e Prevenção (ENISAP) e I Simpósio de Sanidade Animal do CRMV-MT
9 a 12 de setembro de 2025 – Cuiabá, Mato Grosso, Brasil
Braz J Vet Pathol, 2025, vol. 18, Supl. 1

BJVP
Brazilian Journal of Veterinary Pathology
ISSN 1983-0246

Infecção disseminada por micobactéria do complexo *Mycobacterium tuberculosis* em cão: relato de caso

Alícia S. Herrero[1*], Artur F. Cagnim[1], Claudia Momo[1], Ana Paula Gárate[1], Maria V. V. G. Nunes[1], Natalia C. Gontscharow[1], Juliana M. Guerra[1], Frederico A. C. Pinto[1]

[1]Serviço de Patologia Animal, Faculdade de Medicina Veterinária e Zootecnia, Universidade de São Paulo, SP, Brasil.
***Autor de correspondência:** medvetaliciash@gmail.com

Introdução: A tuberculose é uma das doenças infecciosas com maior letalidade em humanos e é causada por micobactérias do complexo *Mycobacterium tuberculosis* (CMTB), sendo as espécies mais relevantes *M. tuberculosis* e *M. bovis*. Os cães são hospedeiros acidentais da doença, sendo infectados através do contato íntimo com humanos (zooantroponose) ou outros animais infectados. O potencial zoonótico da tuberculose canina é baixo, no entanto, os cães podem liberar grandes quantidades de bacilos em secreções e fluidos corporais, sendo uma potencial fonte de infecção para humanos ou outros animais que entrem em contato com esse material. **Relato do caso:** Uma cadela de 5 anos, sem raça definida, apresentou histórico de dois meses de febre intermitente, hiporexia, emagrecimento progressivo, poliúria e polidipsia. Durante a internação, foi diagnosticado sopro grau IV, em foco mitral, que não havia sido detectado anteriormente. Após tratamento inicial com doxiciclina e prednisona, o animal apresentou sensibilidade na coluna vertebral e manifestações clínicas de gastroenterite e pancreatite. Diante do prognóstico ruim, foi realizada a eutanásia e solicitado o exame necroscópico. Fragmentos de tecidos foram fixados em formaldeído 10%, processados usualmente, e corados com Hematoxilina e Eosina, Fite Faraco e Ziehl-Neelsen. Amostras de fígado foram encaminhadas para exame molecular de Reação em Cadeia da Polimerase (PCR) para micobactérias. **Resultados**: Os exames necroscópico e histopatológico revelaram pleurite, pneumonia, epicardite, miocardite, endocardite, linfadenite abdominal, hepatite, esplenite, pancreatite, nefrite, meningoencefalomielite granulomatosas e marcantes, com granulomas e piogranulomas de distribuição miliar, ora coalescentes, de 0,1 cm a 3,0 cm de diâmetro, por vezes com centro de necrose, mineralizados e circundados por macrófagos epitelióides, linfócitos, plasmócitos e cápsula fibrosa. As colorações de Fite Faraco e Ziehl-Neelsen revelaram grande quantidade de bacilos álcool-ácido resistentes (BAAR) no citoplasma de macrófagos e livres em áreas de necrose. O exame molecular revelou 98,98% de similaridade nucleotídica com *Mycobacterium* spp., e 97% com o complexo *M. tuberculosis*. **Conclusões:** Trata-se de um caso alarmante e incomum, sendo um dos poucos relatos de endocardite causada por micobactéria do CMTB em cão, além do marcado comprometimento sistêmico observado, o qual pode ocorrer devido a um diagnóstico tardio, quadro imunossupressor prévio ou patogenicidade da cepa do agente etiológico. O cão pode atuar como agente sentinela em doenças zoonóticas, auxiliando na vigilância epidemiológica e planejamento de ações em saúde voltadas à população humana vulnerável a essas enfermidades.

Palavras-chave: canino, micobacteriose, saúde pública, tuberculose, zooantroponose.

Anais do 8º Congresso de Patologia Veterinária (CPV), XXII Encontro Nacional de Patologia Veterinária (ENAPAVE), XVI Simpósio Brasileiro da Davis-Thompson Foundation, VII Encontro Internacional de Saúde Animal e Prevenção (ENISAP) e I Simpósio de Sanidade Animal do CRMV-MT
9 a 12 de setembro de 2025 – Cuiabá, Mato Grosso, Brasil
Braz J Vet Pathol, 2025, vol. 18, Supl. 1

BJVP
Brazilian Journal of Veterinary Pathology
ISSN 1983-0246

Sarcoma histiocítico mimetizando um carcinoma pancreático com carcinomatose peritoneal em um gato: relato de caso

Eduarda Keil[1*], Augusto dos R. de Paula[1], Adriane Strack[2], Emanoelly M. S. da Silva[3], Ellen C. de Oliveira[1], Maria V. G. Sanches[1], Marcele B. Bandinelli[1], Saulo P. Pavarini[1]

[1]Setor de Patologia Veterinária, Universidade Federal do Rio Grande do Sul, Porto Alegre, RS, Brasil.
[2]Hospital de Clínicas Veterinárias, Universidade Federal do Rio Grande do Sul, Porto Alegre, RS, Brasil.
[3]Veterinary Diagnostic Laboratory, Iowa State University College of Veterinary Medicine, Ames, Iowa, Estados Unidos.
***Autor de correspondência:** eduardakeil.vet@gmail.com

Introdução: Distúrbios proliferativos histiocíticos são oriundos de linhagens de células dendríticas ou macrófagos e são relatados com maior frequência em cães e, menos comumente, em felinos. O sarcoma histiocítico (SH) é uma doença incomum no gato, que se origina de células dendríticas intersticiais e com pobre prognóstico associado. Este trabalho tem como objetivo descrever um caso de sarcoma histiocítico disseminado com envolvimento pancreático e mimetizando uma carcinomatose abdominal difusa em um gato. **Relato do caso:** Um macho, sem raça definida, com 12 anos de idade, negativo para FIV e FeLV, apresentava há aproximadamente três semanas anorexia, apatia, dor abdominal e vômitos esporádicos. O exame ultrassonográfico abdominal evidenciou uma estrutura heterogênea em região mesogástrica direita, sem origem determinada. Realizou-se análise da efusão abdominal no Laboratório de Análises Clínicas Veterinárias da UFRGS, que indicou origem neoplásica - sugestiva de carcinomatose. Diante do prognóstico desfavorável, o felino foi eutanasiado e encaminhado para necropsia. **Resultados**: Na necropsia, observou-se acentuada quantidade de transudato livre na cavidade abdominal e no pâncreas um nódulo de 6 cm x 3 cm, irregular, macio e de coloração branco-amarelada, além de múltiplas e pequenas nodulações brancas e firmes aderidas ao omento, mesentério, diafragma, parede abdominal e na superfície da bexiga, intestinos, baço, estômago, fígado, além dos pulmões. Microscopicamente, no pâncreas, havia proliferação neoplásica não delimitada, composta por células arranjadas em grupos pouco coesos, sustentadas por moderado estroma fibroso. As células eram predominantemente redondas, com citoplasma amplo eosinofílico e bordos moderadamente distintos. Os núcleos eram redondos a ovais, excêntricos, com cromatina grosseiramente pontilhada e nucléolo pouco evidente. Haviam acentuadas anisocitose e anisocariose, macrocariose, bi e trinucleação. Foram observadas 18 figuras de mitose em 2,37mm² (FN22/10CMA). Proliferação neoplásica semelhante foi observada no peritônio, diafragma, omento, mesentério, serosa de vesícula urinária, intestinos, baço, estômago, fígado, adrenal, pulmão e em linfonodo retrofaríngeo. Secções do neoplasma foram submetidas à imuno-histoquímica, que revelou forte imunomarcação citoplasmática difusa para vimentina e IBA-1 nas células tumorais, e negativa para pancitoqueratina, E-caderina, CD3 e CD20. **Conclusões:** Os achados microscópicos e imuno-histoquímicos foram compatíveis com sarcoma histiocítico de provável origem pancreática, cuja sua disseminação apresentou um padrão metastático no peritônio semelhante aos carcinomas primários de pâncreas. Considerando a raridade das doenças proliferativas histiocíticas em gatos e a apresentação incomum deste caso, ele representa uma importante

contribuição para o reconhecimento das possíveis apresentações dos sarcomas histiocíticos nessa espécie.

Palavras-chave: felino, histopatologia, imuno-histoquímica, metástase.

Agência financiadora: CNPq, CAPES.

Anais do 8º Congresso de Patologia Veterinária (CPV), XXII Encontro Nacional de Patologia Veterinária (ENAPAVE), XVI Simpósio Brasileiro da Davis-Thompson Foundation, VII Encontro Internacional de Saúde Animal e Prevenção (ENISAP) e I Simpósio de Sanidade Animal do CRMV-MT
9 a 12 de setembro de 2025 – Cuiabá, Mato Grosso, Brasil
Braz J Vet Pathol, 2025, vol. 18, Supl. 1

BJVP
Brazilian Journal of Veterinary Pathology
ISSN 1983-0246

Carcinoma inflamatório com subtipo histológico micropapilar em cadela: relato de caso

Marcela da C. Gomes[1*], Bianca P. Rostirolla[1], Fwu S. Teng[1], Gabriella De N. Peixoto[1], Noeme S. Rocha[1]

[1]Setor de Patologia Veterinária, Departamento de Clínica de Pequenos Animais, Faculdade de Medicina Veterinária e Zootecnia, Universidade Estadual Paulista "Júlio de Mesquita Filho", Botucatu, SP, Brasil.
***Autor de correspondência:** marcela.gomes@unesp.br

Introdução: O carcinoma inflamatório (CI) em cães é uma neoplasia altamente agressiva, com rápida evolução, podendo com frequência causar metástases generalizadas e possuir baixas taxas de sobrevida. Acomete principalmente cadelas adultas ou idosas com histórico de utilização prévia de progestágenos. O CI é raramente descrito, sendo geralmente classificado como carcinoma anaplásico ou pouco diferenciado ao exame histopatológico. Por outro lado, o carcinoma mamário micropapilífero trata-se de um tipo histológico especial, raro e de comportamento altamente agressivo. **Relato do caso**: Uma cadela de 10 anos, não castrada, 30,9 kg, apresentou tumor em crescimento há cerca de cinco meses e membro pélvico esquerdo edemaciado, havendo uso prévio de progestágenos anticoncepcionais a cada cio. Ao exame clínico, havia nódulo em M3 direita, formação em placa na M5 direita e linfonodos inguinais e poplíteos aumentados. Após 15 dias, o animal apresentou êmese, hiporexia, anorexia e perda de peso acentuada. Considerando o quadro clínico desfavorável e o mau prognóstico, optou-se pela eutanásia e a realização de exame necroscópico. **Resultados**: Observou-se, à macroscopia, nódulo subcutâneo, duro, não aderido, medindo 5,5x4,0x2,0cm, com ulcerações multifocais e drenando conteúdo avermelhado em M3 esquerda. Além disso, havia formação confluindo de M3 à M5 e com nódulo em M5, dura, aderida, medindo 19,0x5,5x4,0cm e com ulceração focal. O nódulo em placa entre M3 e M5 direitas era aderido, firme e media 18,0x2,5x1,5cm. Ao corte, as lesões apresentavam superfície heterogênea, esbranquiçada e áreas amarronzadas multifocais a coalescentes. Havia formações nodulares em lobos pulmonares infiltrando parênquima, assim como linfonodos poplíteos, inguinais e pré-escapular. À microscopia, observou-se proliferação neoplásica de alta densidade celular infiltrando derme superficial à profunda e tecido subcutâneo. Em meio à comedonecrose, as células se dispunham em túbulos de múltiplas camadas ou em aspecto micropapilar; por vezes, estavam totalmente dissociadas. Havia acentuado plemorfismo celular, nuclear e moderada anisocariose, anisocitose, além de alta relação núcleo-citoplasma, raras cariomegalias e moderadas multinucleações. Observaram-se ainda duas figuras de mitose em 2,37mm² e êmbolos neoplásicos em vasos linfáticos de derme superficial. Adicionalmente, havia infiltrado inflamatório intratumoral moderado a acentuado, multifocal e composto por neutrófilos e histiócitos. O diagnóstico definitivo foi de carcinoma inflamatório com subtipo histológico carcinoma micropapilar grau II. **Conclusões**: Tanto o CI quanto o carcinoma micropapilar são altamente agressivos e raramente descritos de forma simultânea. Assim, o presente relato poderá auxiliar na maior compreensão do comportamento e morfologia histológica dessas neoplasias mamárias malignas raras, contribuindo para diagnósticos mais precisos e precoces.

Palavras-chave: canino, histopatologia, metástase pulmonar, neoplasia mamária, oncologia.

Anais do 8º Congresso de Patologia Veterinária (CPV), XXII Encontro Nacional de Patologia Veterinária (ENAPAVE), XVI Simpósio Brasileiro da Davis-Thompson Foundation, VII Encontro Internacional de Saúde Animal e Prevenção (ENISAP) e I Simpósio de Sanidade Animal do CRMV-MT
9 a 12 de setembro de 2025 – Cuiabá, Mato Grosso, Brasil
Braz J Vet Pathol, 2025, vol. 18, Supl. 1

BJVP
Brazilian Journal of Veterinary Pathology
ISSN 1983-0246

Anemia da doença crônica associada à hiperplasia mamária em cadela: relato de caso clínico

Layne B. R. Almeida[1*], Ana C. de S. Pereira[1], Letícia S. Prates[1], Leandro M. de Oliveira[2]

[1]Laboratório de patologia animal, Universidade de Rio Verde (UniRV), Rio Verde, GO, Brasil.
[2]Laboratório de patologia clínica, Centro Veterinário Recanto dos Bichos (CVRB), Rio Verde, GO, Brasil.
***Autor de correspondência:** laynebrunna20@gmail.com

Introdução: A anemia da doença crônica (ADC) é uma condição comum em pacientes que enfrentam inflamações contínuas, infecções de longa duração ou processos neoplásicos. Corresponde a anemia normocítica normocrômica de grau leve à moderada, onde os níveis de ferro sérico apresentam-se baixos, porém apontam estoques regulares. A causa da ADC é multifatorial, baseando-se em distúrbios metabólicos do ferro, resposta medular inadequada e diminuição do tempo circulante das hemácias. As citocinas pró-inflamatórias estimulam a produção de hepcidina pelo fígado, bloqueando a liberação de ferro dos estoques, além de reduzir a eritropoetina e aumentar a eritrofagocitose. Objetiva-se relatar um caso clínico de cadela com hiperplasia mamária e evolução para anemia da doença crônica, destacando os achados clínico-laboratoriais, a abordagem diagnóstica e a correlação entre o processo inflamatório mamário e os mecanismos patofisiológicos da anemia. **Relato do caso:** Foi atendida no dia 29/03/2025, pelo Centro Veterinário Recanto dos Bichos, localizado na cidade de Rio Verde, estado de Goiás. Paciente canina com 2 anos de idade, da raça Golden Retriever. A mesma chegou à clínica com quadro de intensas lesões em mama, ulceração e secreção purulenta, que foi drenada e, posteriormente, solicitado exames hematológicos, bioquímicos e citológicos. **Resultados**: Em citologia das lesões constatou-se possível infiltrado inflamatório neutrofílico, com presença de células displásicas e hiperplásicas e ausência de agentes infecciosos, sendo realizado cultura das lesões onde confirmou-se infecção bacteriana por *Proteus sp*. Nos exames hematológicos diagnosticou-se redução do hematócrito com critérios de regeneração comprovados por reticulocitose, sendo excluídas as possibilidades de anemia por hemólise, por perda e por hemoparasitoses, leucocitose por neutrofilia relativa e absoluta com discreto desvio à esquerda regenerativo e plaquetas normais. Optou-se por conduzir o tratamento considerando a anemia da inflamação. Foram utilizados os medicamentos homeopáticos Arnica montana 30cH, Phytolacca decandra 6cH e Bryonia alba 6cH, com o objetivo de modular o processo inflamatório por meio da abordagem homeopática. **Conclusões:** A citologia inflamatória, aliada às alterações hematológicas, reforça o papel das citocinas pró-inflamatórias na mediação da resposta anêmica, por meio da interferência no metabolismo do ferro, na eritropoiese e na sobrevida das hemácias. A conduta clínica baseada na resolução da inflamação primária mostrou-se eficaz, uma vez que, à medida que as lesões mamárias foram cicatrizando, observou-se elevação gradual dos níveis de hematócrito. Esse achado reforça a importância do diagnóstico etiológico da anemia e da abordagem terapêutica voltada para a causa subjacente, possibilitando melhor recuperação e prognóstico para o paciente.

Palavras-chave: anemia, citocinas pró-inflamatórias, hematologia.

Anais do 8º Congresso de Patologia Veterinária (CPV), XXII Encontro Nacional de Patologia Veterinária (ENAPAVE), XVI Simpósio Brasileiro da Davis-Thompson Foundation, VII Encontro Internacional de Saúde Animal e Prevenção (ENISAP) e I Simpósio de Sanidade Animal do CRMV-MT
9 a 12 de setembro de 2025 – Cuiabá, Mato Grosso, Brasil
Braz J Vet Pathol, 2025, vol. 18, Supl. 1

BJVP
Brazilian Journal of Veterinary Pathology
ISSN 1983-0246

Adenocarcinoma pancreático felino: relato de caso

Milena R. C. da Cruz[1], Lavínia Y. M. Lisbôa[1], Guilherme N. Moraes Filho[1], Luanna C. Pinto[2], Aline N. Simões[2], Leonardo O. Trivilin[1], Louisiane de C. Nunes[1], Jankerle N. Boeloni[1*]

[1]Laboratório de Patologia Animal, Hospital Veterinário, Universidade Federal do Espírito Santo, Alegre, ES, Brasil.
[2]Clínica Patinhas Alegres, Alegre, ES, Brasil.
***Autor de correspondência:** jankerle@gmail.com

Introdução: Adenocarcinoma pancreático é uma neoplasia maligna rara em felinos, entretanto, quando ocorre nessa espécie apresenta-se agressiva e com alta taxa metastática. Os sinais clínicos são inespecíficos, resultando em diagnóstico tardio e, consequentemente, o prognóstico é desfavorável. O objetivo deste trabalho é relatar um raro caso de adenocarcinoma pancreático em gato. **Relato do caso:** Em clínica particular foi atendido um gato, macho, de 9 anos e 2 meses de idade, pelo curto brasileiro, FeLV positivo, com queixa principal de polifagia, perda de peso progressiva, desidratação e fezes pastosas e gordurosa. Assim, realizou-se ultrassonografia abdominal que evidenciou massa em topografia de linfonodo renal direito. Esse exame foi repetido e notou-se duas estruturas adjacentes à veia cava caudal, medindo aproximadamente 3 cm, cranial ao rim direito. Realizou-se exame citológico com diagnóstico sugestivo de carcinoma. Paciente passou por laparotomia exploratória, onde foi evidenciado pâncreas em morfologia anormal com massa difusa. Assim, realizou-se coleta de dois fragmentos pancreáticos que foram fixados em formalina 10% tamponada e enviados para realização de exame histopatológico. **Resultados**: À macroscopia evidenciou-se fragmentos de pâncreas medindo 0,3 cm x 0,2 cm e 1,0 cm x 0,6 cm, brancacentos, macios e, por vezes, com áreas firmes. Na avaliação microscópica observou-se proliferação neoplásica infiltrativa, não encapsulada, constituída por células cuboidais a colunares, formando túbulos subdivididos por moderado estroma fibrovascular, anisocitose intensa, citoplasma eosinofílico discreto, núcleos redondos a ovais, anisocariose intensa, cromatina predominantemente frouxa com nucléolos únicos ou múltiplos evidentes, inclusive com macronucléolos, cerca de 8 mitoses em 10 campos de maior aumento (40x, 2,37mm²), necrose multifocal discreta e infiltrado inflamatório linfoplasmocitário multifocal moderado. O número médio de AgNOR nos núcleos foi 1,77 ± 0,19. Assim, as características microscópicas são compatíveis com adenocarcinoma pancreático exócrino. Após o diagnóstico, instituiu-se o tratamento com pancreatina, fosfato de toceranib, ômega 3, cloridrato de gencitabina e carboplatina. Atualmente o hemograma apresenta-se dentro da normalidade e o bioquímico demonstrou transaminase pirúvica e bilirrubinas total, direta e indireta sem alterações, mas transaminase oxalacética aumentada (72 U/L). **Conclusões:** Trata-se de um caso de adenocarcinoma pancreático em gato diagnosticado precocemente pelo exame histopatológico e que possibilitou o estabelecimento do tratamento de forma adequada. Assim, quando essa neoplasia ocorre, os felinos podem expressar piora clínica rápida, em virtude do pâncreas ser um órgão de difícil avaliação completa por meio de exames de imagem e a histopatologia deve ser o método de primeira escolha para se obter o diagnóstico definitivo.

Palavras-chave: gato, histopatologia, neoplasia maligna, pâncreas.
Agência financiadora: CAPES, FAPES.

Anais do 8º Congresso de Patologia Veterinária (CPV), XXII Encontro Nacional de Patologia Veterinária (ENAPAVE), XVI Simpósio Brasileiro da Davis-Thompson Foundation, VII Encontro Internacional de Saúde Animal e Prevenção (ENISAP) e I Simpósio de Sanidade Animal do CRMV-MT
9 a 12 de setembro de 2025 – Cuiabá, Mato Grosso, Brasil
Braz J Vet Pathol, 2025, vol. 18, Supl. 1

BJVP
ISSN 1983-0246

Colangioadenoma em um cão: relato de caso

Luciana F. da Costa [1,2*], Amanda P. S. de Negreiros[3], Marcelo A. Buzelin[4], Tarcísio Resende Júnior[2], Taismara S. de Oliveira [1,2]

[1]Hermes Pardini, Grupo Fleury, Belo Horizonte, MG, Brasil.
[2]Laboratório Zoogene Ltda, Belo Horizonte, MG, Brasil.
[3]Hospital veterinário do Centro universitário de Patos - UNIFIP, Campina Grande, PB, Brasil.
[4]Centro Especializado em Histotecnologia Ltda, Belo Horizonte, MG, Brasil.
***Autor de correspondência**: lufachinicosta84@gmail.com

Introdução: O colangioadenoma, neoplasia epitelial biliar benigna rara em animais, apresenta-se como nódulo hepático único, bem delimitado e expansivo. Os exames de imagem, úteis para identificação inicial da lesão, apresentam limitações na distinção entre alterações benignas, malignas ou metastáticas. O exame histopatológico permite o diagnóstico conclusivo, revelando estruturas tubulares císticas revestidas por epitélio biliar bem diferenciado e sustentadas por estroma conjuntivo moderado. O adenoma biliar compartilha características clínicas e prognósticas com outras lesões biliares benignas, como cistos congênitos e hamartomas do complexo de Von Meyenburg. Além disso, tem como principal diagnóstico diferencial na rotina clínica e patológica, o colangiocarcinoma. Diante do exposto, a exérese cirúrgica com margem ampla é considerada curativa, sem relatos de transformação maligna na literatura veterinária. **Relato do caso:** Um cão Labrador, 11 anos, foi atendido em serviço veterinário após manifestar hiporexia e emagrecimento. Nos exames laboratoriais, apresentou leucopenia por linfopenia, trombocitopenia, hiperproteinemia, inversão de albumina:globulina e hipoglicemia, sugerindo processo inflamatório crônico, doença hepática ou neoplasia a esclarecer. À ultrassonografia, identificou-se fígado com estrutura arredondada, sólida, de aproximadamente 3,0cm, e linfonodos hepáticos aumentados, com cavitações hipoecóicas intraparenquimatosas. O paciente foi submetido à hepatectomia parcial (lobo médio esquerdo) e linfadenectomia dos linfonodos regionais alterados, com envio das amostras para histopatologia e imuno-histoquímica. **Resultados**: Fragmento hepático, medindo 5,5x5,0x3,0cm, marrom, liso, com nódulo de 5,0x3,2x3,0cm, esbranquiçado, esponjoso, apresentando proliferação neoplásica expansiva, bem delimitada, não encapsulada, caracterizada por células epiteliais em padrão túbulo-papilar cístico, com pleomorfismo discreto e contagem mitótica baixa. Degeneração hepatocelular e colestase discretas. Três fragmentos de linfonodos, medindo entre 0,8 e 3,1cm de diâmetro, firmes, esbranquiçados e císticos aos cortes, apresentaram proliferação intensa de vasos linfáticos bem diferenciados, ectásicos, revestidos por camada celular única. A imuno-histoquímica confirmou a proliferação biliar benigna em fígado (Ki67 <10% e CD56 positivo) assim como descartou a metástase de neoplasia epitelial em linfonodo (Ki67 e CD56 negativo; Fator VIII positivo). Os achados permitiram a definição dos diagnósticos morfológicos de Fígado – Colangioadenoma e Linfonodo - Ectasia de linfáticos. O paciente recuperou-se bem das intervenções, apresentando-se estável e sem mais alterações clínicas.**Conclusões:** Este relato descreve as alterações clínicas, macro e microscópicas em cão com colangioadenoma, patologia hepática rara, ressaltando a importância da análise histopatológica para o diagnóstico conclusivo desta enfermidade.
Palavras-chave: adenoma biliar, canino, fígado.
Agência financiadora: Zoogene Laboratório; Histotecnologia.

Anais do 8º Congresso de Patologia Veterinária (CPV), XXII Encontro Nacional de Patologia Veterinária (ENAPAVE), XVI Simpósio Brasileiro da Davis-Thompson Foundation, VII Encontro Internacional de Saúde Animal e Prevenção (ENISAP) e I Simpósio de Sanidade Animal do CRMV-MT
9 a 12 de setembro de 2025 – Cuiabá, Mato Grosso, Brasil
Braz J Vet Pathol, 2025, vol. 18, Supl. 1

BJVP
Brazilian Journal of Veterinary Pathology
ISSN 1983-0246

Carcinossarcoma apócrino em um cão: relato de caso

Bruna A. de Freitas[1*], Camilla O. Giffoni[1], Tatiana C.S. de Carvalho[1], Cassiane B. Freitas[1], Kalvin F. Siqueira[1], Lucas C. Nogueira[1], Vanessa A. de Moraes[2], Marcela F.V. de Mello[3]

[1] Residência em Anatomia Patológica Veterinária, Universidade Federal Fluminense, Niterói, RJ, Brasil.
[2] Médica Veterinária Autônoma, Rio de Janeiro, RJ, Brasil.
[3] Departamento de Patologia e Clínica Veterinária, Universidade Federal Fluminense, Niterói, RJ, Brasil.
***Autor de correspondência:** brunaaf2402@gmail.com

Introdução: O desenvolvimento de neoplasias malignas em glândulas sudoríparas apócrinas de cães é pouco frequente. A ocorrência de características de malignidade tanto no componente epitelial quanto no mesenquimal em neoformações originadas dessas glândulas é ainda mais incomum. O presente relato teve como objetivo descrever um caso de carcinossarcoma apócrino em um cão, detalhando os aspectos histopatológicos. **Relato do caso:** Um cão macho sem raça definida, de 11 anos de idade, apresentava nódulo cutâneo único em região lombar, com superfície parcialmente ulcerada e medindo 2,5 x 2,5 x 2,0 cm em seus maiores eixos. A consistência era firme e ao corte, a superfície era compacta e de cor marrom e cinza. A amostra foi processada por técnica histológica de rotina para coloração com hematoxilina-eosina e análise por microscopia óptica. **Resultados**: Foi evidenciada proliferação celular heterogênea não encapsulada e mal delimitada, composta por células epiteliais, mioepiteliais e mesenquimais, se estendendo da derme superficial à profunda, sob extensa área de ulceração. As células epiteliais se arranjavam predominantemente em estruturas acinares irregulares, com acúmulo de material eosinofílico intraluminal, mas também havia focos com proliferação em arranjo papilar. Tanto nas formações acinares quanto nas projeções papilares, o revestimento epitelial era composto por uma ou mais camadas de células cuboidais, por vezes evidenciando decaptação apical nos ácinos. O citoplasma era eosinofílico e os núcleos redondos a ovalados, por vezes grandes e vesiculares, com cromatina finamente pontilhada, nucléolos proeminentes, únicos ou múltiplos. As células mioepiteliais alongadas a estreladas eram arranjadas em feixes multidirecionais, ou se apresentavam envolvidas por material levemente basofílico, à semelhança de matriz condróide. Havia múltiplos focos de diferenciação condróide exibindo mais de um condrócito por lacuna, assim como focos de diferenciação osteóide, com presença de binucleações e múltiplos osteócitos por lacuna. **Conclusões:** Os achados histopatológicos foram condizentes com o diagnóstico de carcinossarcoma apócrino. Em cães, carcinossarcomas são diagnosticados de forma pouco frequente em neoformações de origem glandular mamária. Já em glândulas apócrinas da pele de regiões distantes da mama, o desenvolvimento desse tipo de neoplasia é ainda mais raro, havendo escassez de relatos na literatura veterinária. Assim, ressalta-se a importância da análise minuciosa dos componentes mesenquimais em neoplasias malignas de glândulas apócrinas cutâneas, para um adequado diagnóstico.

Palavras-chave: dermatopatologia, glândula sudorípara, histopatologia, oncologia.

Anais do 8º Congresso de Patologia Veterinária (CPV), XXII Encontro Nacional de Patologia Veterinária (ENAPAVE), XVI Simpósio Brasileiro da Davis-Thompson Foundation, VII Encontro Internacional de Saúde Animal e Prevenção (ENISAP) e I Simpósio de Sanidade Animal do CRMV-MT
9 a 12 de setembro de 2025 – Cuiabá, Mato Grosso, Brasil
Braz J Vet Pathol, 2025, vol. 18, Supl. 1

BJVP
Brazilian Journal of Veterinary Pathology
ISSN 1983-0246

Aplasia segmentar unilateral do epidídimo e ducto deferente em um cão: relato de caso

Laice A. da Silva[1], Amanda O. Vasconcelos[2], Raquel A. Theme[3], Thaynara P. de Carvalho[1], Renato L. Santos[1*]

[1]Escola de Veterinária, Universidade Federal de Minas Gerais, Belo Horizonte, Minas Gerais, Brasil
[2] Hospital Veterinário São Francisco de Assis, Belo Horizonte, Minas Gerais, Brasil
[3] Faculdade de Veterinária, Universidade Federal Fluminense, Niterói, Rio de Janeiro, Brasil
***Autor de correspondência:** rls@ufmg.br

Introdução: Malformações congênitas do epidídimo são pouco frequentes em cães. A aplasia segmentar é uma condição caracterizada pela ausência parcial ou total das estruturas derivadas do ducto mesonéfrico durante o desenvolvimento embrionário do sistema genital. O epidídimo e o ducto deferente podem ser acometidos, resultando em subfertilidade devido à obstrução do fluxo espermático. Essa obstrução promove a estase espermática, que favorece o surgimento de espermatocele e granuloma espermático. O objetivo deste trabalho é relatar um caso de aplasia segmentar unilateral da cauda do epidídimo associada à aplasia do ducto deferente e formação de granuloma espermático em um cão. **Relato de caso:** Um cão macho, sem raça definida (SRD), com 9 meses de idade, foi submetido à orquiectomia bilateral. Durante o procedimento foi observado no testículo direito aplasia segmentar do epidídimo em sua porção de cauda e aplasia do ducto deferente correspondente. Os dois testículos juntamente com os respectivos funículos espermáticos e epidídimos foram fixados em formalina 10% tamponada e processados por técnica histológica de rotina. **Resultados:** Na avaliação macroscópica, o testículo direito apresentava 5,0 × 2,0 cm de diâmetro e o esquerdo, 4,5 × 2,0 cm. No testículo direito, foi observada a ausência da cauda do epidídimo e do ducto deferente, além de aumento de volume na região da cabeça do epidídimo. O testículo e o epidídimo esquerdos não apresentavam alterações macroscópicas evidentes. À microscopia, o epidídimo direito apresentou múltiplos granulomas com espermatozoides degenerados e infiltrado inflamatório composto por macrófagos epitelioides, células gigantes multinucleadas, neutrófilos, linfócitos, plasmócitos, além de fibrose. Observou-se ainda intensa dilatação do ducto epididimário (espermatocele) e dos túbulos da rede testicular, com atenuação do epitélio epididimário. Nos túbulos seminíferos, havia vacuolização das células de Sertoli e degeneração multifocal discreta das células germinativas. A cauda do epidídimo e o ducto deferente estavam ausentes. Nos túbulos seminíferos do testículo esquerdo, foi observada vacuolização das células de Sertoli e degeneração multifocal discreta das células germinativas, sem alterações histopatológicas significativas no epidídimo. **Conclusões:** A aplasia segmentar do epidídimo e do ducto deferente é uma malformação congênita pouco relatada na literatura veterinária, embora já tenha sido descrita em bovinos, suínos e caninos. O presente relato ressalta a importância de considerar essa condição na investigação das causas de subfertilidade e alterações testiculares em cães jovens.

Palavras-chave: alterações congênitas, reprodutor, patologia, caninos.

Anais do 8º Congresso de Patologia Veterinária (CPV), XXII Encontro Nacional de Patologia Veterinária (ENAPAVE), XVI Simpósio Brasileiro da Davis-Thompson Foundation, VII Encontro Internacional de Saúde Animal e Prevenção (ENISAP) e I Simpósio de Sanidade Animal do CRMV-MT
9 a 12 de setembro de 2025 – Cuiabá, Mato Grosso, Brasil
Braz J Vet Pathol, 2025, vol. 18, Supl. 1

BJVP
Brazilian Journal of Veterinary Pathology
ISSN 1983-0246

Carcinoma intestinal em anel de sinete em um cão

Eric S. Oliveira[1*], Maíra M. Nunes[1], Júlia G. Wronski[1], Tifany da S. S. Roca[1], Rayane de S. R. Lopes[1], Giovanna B. Falvella[1], Geovanni D. Cassali[2], Karen Y. R. Nakagaki[1]

[1]Celulavet- Centro de Diagnóstico Veterinário, Belo Horizonte, MG, Brasil
[2] Laboratório de Patologia Comparada, Instituto de Ciências Biológicas, Universidade Federal de Minas Gerais, Belo Horizonte, MG, Brasil.
***Autor de correspondência:** ericsantos380@gmail.com

Introdução: O adenocarcinoma intestinal é a segunda neoplasia mais comum em felinos e a mais frequente nas demais espécies de animais domésticos. Em caninos, ocorre com maior frequência no intestino delgado do que no grosso, acometendo, em geral, animais mais velhos. Tanto em humanos quanto em animais, as neoplasias epiteliais intestinais são classificadas histologicamente em adenocarcinoma, carcinoma medular, adenocarcinoma mucinoso, carcinoma de células escamosas, carcinoma adenoescamoso e carcinoma em anel de sinete. Este último subtipo é raramente descrito no intestino de cães, sendo mais comumente observado no estômago. Em humanos, o carcinoma em anel de sinete colorretal representa menos de 1% de todos os carcinomas colorretais e, geralmente, está associado a pior prognóstico. Este trabalho tem como objetivo descrever um caso incomum de carcinoma em anel de sinete no cólon de um canino. **Relato do caso:** Um canino, fêmea, sem raça definida, com 10 anos de idade, apresentou um quadro de perda de peso progressiva, além de fezes amolecidas e escurecidas. Uma ultrassonografia realizada em fevereiro de 2025 revelou uma neoformação em cólon com aproximadamente 0,7 cm de diâmetro, que aumentou para 1,2 cm em maio. Optou-se por cirurgia exploratória por laparotomia, com ressecção do segmento intestinal acometido e envio do material para análise histopatológica. Diante do resultado histopatológico e do quadro clínico desfavorável, foi realizada eutanásia. A necropsia não foi realizada. **Resultados**: Macroscopicamente, observou-se um fragmento de intestino com mesentério medindo 3,5 cm de extensão e consistência firme. Ao corte, havia espessamento acentuado da parede intestinal. No mesentério, identificou-se uma área nodular sólida aderida, medindo 0,5 cm de diâmetro, homogênea e pardo-clara. Microscopicamente, havia proliferação neoplásica infiltrando e substituindo extensas áreas da submucosa, muscular, serosa e mesentério, composta por células epiteliais dispostas isoladamente, em ninhos e alguns túbulos, ancoradas em estroma fibrovascular proeminente. As células apresentavam citoplasma eosinofílico moderado, núcleos redondos com cromatina periférica e nucléolos evidentes. Muitas exibiam vacúolos citoplasmáticos grandes deslocando o núcleo para a periferia (anéis de sinete), com coloração positiva no ácido periódico de Schiff. Havia moderada anisocitose e anisocariose e cerca de uma mitose em 2,37 mm². A imuno-histoquímica revelou baixo índice proliferativo (Ki-67), com marcação positiva em aproximadamente 10% das células neoplásicas. **Conclusões:** Com base nos achados histológicos e histoquímicos, foi estabelecido o diagnóstico de carcinoma em anel de sinete no cólon, um subtipo histológico raramente descrito na medicina veterinária, cujo comportamento biológico ainda é pouco compreendido.

Palavras-chave: canino, cólon, histologia, neoplasia.

Anais do 8º Congresso de Patologia Veterinária (CPV), XXII Encontro Nacional de Patologia Veterinária (ENAPAVE), XVI Simpósio Brasileiro da Davis-Thompson Foundation, VII Encontro Internacional de Saúde Animal e Prevenção (ENISAP) e I Simpósio de Sanidade Animal do CRMV-MT
9 a 12 de setembro de 2025 – Cuiabá, Mato Grosso, Brasil
Braz J Vet Pathol, 2025, vol. 18, Supl. 1

BJVP
Brazilian Journal of Veterinary Pathology
ISSN 1983-0246

Osteossarcoma osteoblástico metastático em um cão: relato de caso

Tainá R. Roque[1*], Gabriele Ione[1], Renata M. Fernandes[1], Camila M. Muchinski [2], Mariana B. R. Sobrinho[3], Cecília G. Rodrigues[4], Tatiane F. Carvalho[1], Alessandra A. M. Ronchi[1].

[1]Laboratório de Patologia Animal, Hospital Veterinário da UFU, Universidade Federal de Uberlândia, Uberlândia, MG, Brasil.
[2]Setor de Clínica Cirúrgica em Animais de Companhia, Hospital Veterinário da UFU, Universidade Federal de Uberlândia, Uberlândia, MG, Brasil.
[3]Setor de Diagnóstico por Imagem, Hospital Veterinário da UFU, Universidade Federal de Uberlândia, Uberlândia, MG, Brasil.
[4]Serviço de Clínica e Cirurgia Oncológica, Hospital Veterinário da UFU, Universidade Federal de Uberlândia, Uberlândia, MG, Brasil.
***Autor de correspondência:** taina.roque@hotmail.com

Introdução: Osteossarcomas primários são as neoplasias do esqueleto mais comuns relatadas em cães, e na maioria das vezes se origina na metáfise óssea. Acomete principalmente o esqueleto axial de cachorros de grande porte e meia idade e o prognóstico é desfavorável. **Relato do caso:** Um cão macho, de sete anos de idade, da raça Golden Retriever foi atendido no Hospital Veterinário da UFU apresentando claudicação do membro torácico direito há cinco dias. Foi realizado exame radiográfico que evidenciou áreas mistas de lise óssea e reação periosteal em diáfise média de rádio direito, com aumento de volume em tecidos moles adjacentes, sugestivo de neoplasia óssea, além de ausência de metástase pulmonar. Inicialmente realizou-se biopsia incisional com diagnóstico microscópico de osteosarcoma. Após diagnóstico foi realizado tratamento cirúrgico de amputação do membro torácico direito após quatro semanas da primeira consulta análise histológica detalhada da lesão indicou tratar-se de osteossarcoma osteoblástico. Duas semanas depois, foi encaminhado para o serviço de oncologia, porém não foi iniciada quimioterapia devido a uma leucopenia. No retorno oncológico, após 14 semanas, não houve melhora do quadro clínico e nova radiografia de tórax indicou estruturas compatíveis com metástase pulmonar. Animal foi eutanasiado e encaminhado para o exame anatomopatológico. **Resultados**: Na necropsia, foi observada em linfonodo axilar direito uma massa firme, mal delimitada, regular, medindo 9,0 x 8,0 cm. Ao corte era sólido com áreas multifocais brancas e amarronzadas, sugestivo de metástase de osteossarcoma em linfonodo. No pulmão havia nódulos brancos, variando de milimétricos até 7,0 cm de diâmetro, elevados, bem delimitados, firmes, regulares a irregulares. Ao corte eram sólidos, brancos e os maiores apresentavam áreas centrais de necrose. No miocárdio do ventrículo esquerdo foram observados dois nódulos milimétricos, bem delimitados e castanhos. Fragmentos dos nódulos pulmonares, cardíacos do linfonodo foram coletados e microscopicamente havia proliferação maligna de células mesenquimais, mal delimitada, não encapsulada, com células dispostas isoladamente, em permeio a uma matriz osteoide, compatíveis com osteoblastos. **Conclusões:** O osteosarcoma leva frequentemente ao desenvolvimento de metástases e o pulmão é órgão mais acometido. Contudo, como no osteossarcoma as células neoplásicas disseminam principalmente por via hematógena, outros órgãos podem ser acometidos, como neste caso em que miocárdio e linfonodo axilar direito também foram afetados. O prognóstico

é desfavorável e o tempo de sobrevida dos animais diagnosticados com essa neoplasia é curto, sendo de cinco meses neste cão.

Palavras-chave: canino, coração, metástase, neoplasia óssea.

Anais do 8º Congresso de Patologia Veterinária (CPV), XXII Encontro Nacional de Patologia Veterinária (ENAPAVE), XVI Simpósio Brasileiro da Davis-Thompson Foundation, VII Encontro Internacional de Saúde Animal e Prevenção (ENISAP) e I Simpósio de Sanidade Animal do CRMV-MT
9 a 12 de setembro de 2025 – Cuiabá, Mato Grosso, Brasil
Braz J Vet Pathol, 2025, vol. 18, Supl. 1

BJVP
Brazilian Journal of Veterinary Pathology
ISSN 1983-0246

Neoplasia de células redondas indiferenciada primária no sistema nervoso central de um cão: relato de caso

Tainá R. Roque[1*], Gabriele I. A. O Rosa[1], Bruna A. Maschi[1], Renata M. Fernandes[1], Pamela R. R. Moreira[1], Matias P. J. Szabó[1], Alessandra A. M. Ronchi[1], Tatiane F. Carvalho[1]

[1]Laboratório de Patologia Animal, Hospital Veterinário da UFU, Universidade Federal de Uberlândia, Uberlândia, MG, Brasil.
***Autor de correspondência:** taina.roque@hotmail.com

Introdução: As neoplasias de células redondas são raras no sistema nervoso central (SNC) dos animais domésticos, podendo ser primárias ou secundárias. Entre os tumores primários do SNC descritos em cães, destacam-se o linfoma e o sarcoma histiocítico encefálico. **Relato do caso:** Cão não domiciliado, macho, adulto, com 13 kg, sem raça definida, resgatado com paresia dos membros pélvicos, hiporexia, oligodipsia e hematúria. No exame ortopédico, observou-se claudicação de membro pélvico esquerdo, indicativa de possível acometimento musculoesquelético ou neurológico. Os exames laboratoriais revelaram linfopenia e anemia, associados a aumento das concentrações séricas de creatinina e ureia. No exame radiográfico, não foram visibilizadas descontinuidades ósseas e/ou incongruências articulares na pelve. O animal teve piora do quadro clínico, evoluindo para óbito três dias após ser resgatado. O cadáver foi submetido ao exame necroscópico no Laboratório de Patologia Animal do Hospital Veterinário (HOVET) da UFU. **Resultados**: Na avaliação macroscópica do encéfalo, observou-se no lobo frontal no telencéfalo esquerdo um nódulo solitário subdural, medindo 1,0 cm de diâmetro, bem delimitado, firme, regular, aderido e com a mesma coloração do encéfalo. Superfície de corte sólida, branca e com centro amarronzado (necrose). A análise macroscópica não evidenciou envolvimento neoplásico nos demais sistemas orgânicos. No exame microscópico, foi observada uma neoplasia de células redondas indiferenciada, com células arranjadas em manto e sustentada por um fino estroma fibrovascular. As células neoplásicas apresentavam morfologia redonda, com citoplasma escasso a moderado, homogêneo e eosinofílico, e limites celulares distintos. O núcleo redondo a oval, central a excêntrico, cromatina frouxa e múltiplos nucléolos evidentes, com cariomegalia. Acentuado pleomorfismo celular, com anisocitose e anisocariose moderadas e raras células binucleadas. Contou-se 6 figuras de mitose em 10 campos/400x, com visualização de atipias. No centro da lesão, havia extensas áreas multifocais com deposição de material amorfo, eosinofílico e intensa quantidade de restos celulares, compatível com necrose. **Conclusões:** Os achados anatomopatológicos apontaram para neoplasia de células redondas indiferenciada primária no SNC, contudo, a confirmação do diagnóstico definitivo requer imuno-histoquímica com marcadores específicos, como CD3, CD20 e Iba-1.

Palavras-chave: canino, histopatologia, necropsia, linfoma, sarcoma histiocítico.

Anais do 8º Congresso de Patologia Veterinária (CPV), XXII Encontro Nacional de Patologia Veterinária (ENAPAVE), XVI Simpósio Brasileiro da Davis-Thompson Foundation, VII Encontro Internacional de Saúde Animal e Prevenção (ENISAP) e I Simpósio de Sanidade Animal do CRMV-MT
9 a 12 de setembro de 2025 – Cuiabá, Mato Grosso, Brasil
Braz J Vet Pathol, 2025, vol. 18, Supl. 1

BJVP
Brazilian Journal of Veterinary Pathology
ISSN 1983-0246

Mesotelioma sarcomatoide peritoneal em um cão: relato de caso

Natalia de C. Gontscharow[1*]; Artur F. Cagnim[1]; Alícia S. Herrero[1]; Yasmin A. Chahine[2]; Leticia G. dos Santos[2]; Sílvia R. R. Lucas[2]; José L. Catão-Dias[1]; Ana P. Garate[1]

[1]Serviço de Patologia Animal - Hospital Veterinário - Faculdade de Medicina Veterinária e Zootecnia da Universidade de São Paulo; SP, Brasil.
[2]Serviço de Clínica Médica de Pequenos Animais - Hospital Veterinário - Faculdade de Medicina Veterinária e Zootecnia da Universidade de São Paulo, SP, Brasil.
***Autor de correspondência:** nataliagontscharowuel@gmail.com

Introdução: Neoplasmas primários do revestimento mesotelial são raros em cães e gatos, representando cerca de 0,1% das neoplasias nestas espécies. Possuem comportamento agressivo com ampla disseminação pelo peritônio ou pleura, parietal e visceral. Os mesoteliomas apresentam-se em distintas variantes histopatológicas, as quais incluem os mesoteliomas epitelioides, sarcomatoides e bifásicos, dos quais, o mesotelioma epitelioide é o mais reportado em cães. Este relato tem como objetivo destacar os achados patológicos de um cão com mesotelioma disseminado em cavidade abdominal, encaminhado para necropsia. **Relato do caso:** Uma cadela de nove anos de idade, da raça Lhasa Apso, foi atendida no Serviço de Clínica Médica do HOVET- FMVZ - USP, com queixa de anorexia há três dias, marcada algia e distensão abdominal. Durante exame físico, constatou-se presença de efusão abdominal, a qual, foi drenada e encaminhada ao Serviço de Patologia Animal do HOVET-FMVZ-USP para exame citológico, que revelou população de células poligonais com marcada atipia, inicialmente sugestivo de carcinomatose ou mesotelioma epitelioide. Devido à baixa qualidade de vida e prognóstico desfavorável, os tutores optaram pela eutanásia. O cadáver foi encaminhado para exame necroscópico, amostras foram coletadas e fixadas em solução de formaldeído a 10%, processadas e lâminas coradas por Hematoxilina e Eosina foram analisadas sob microscopia de luz. **Resultados**: A macroscopia revelou neoformação difusa, em placa, por toda parede abdominal e serosa dos órgãos abdominais, invadindo o diafragma em sua face abdominal. Ao corte, a neoformação era esbranquiçada, sólida, firme, homogênea. Na avaliação microscópica foi identificado infiltração neoplásica mesotelial difusa, em peritônio, composta por células fusiformes, arranjadas em feixes, com delicado estroma fibrovascular. As células apresentavam limites citoplasmáticos parcialmente distintos, citoplasma eosinofílico claro. O núcleo era oval, paracentral, com cromatina rendilhada e nucléolos conspícuos, redondos e pequenos. Anisocitose e anisocariose eram moderadas e contagem mitótica é 12 em 2,37 mm², sendo todas atípicas. À superfície do neoplasma, havia múltiplos focos de hiperplasia de células mesoteliais. A morfologia microscópica foi considerada compatível com mesotelioma sarcomatoide. **Conclusão:** Mesotelioma peritoneal é raro em cães, e relatos como este contribuem para entendimento do comportamento tumoral e da incidência desta variante histológica na população de animais de companhia. Ressalta-se que o exame citológico da efusão abdominal foi um importante guia para a avaliação prognóstica e conduta clínica. Recomenda-se a inclusão do mesotelioma sarcomatoide como potencial diagnóstico diferencial em casos de extensa neoplasia abdominal com efusão cavitária.
Palavras-chave: canino, oncopatologia, proliferações mesoteliais.

Anais do 8º Congresso de Patologia Veterinária (CPV), XXII Encontro Nacional de Patologia Veterinária (ENAPAVE), XVI Simpósio Brasileiro da Davis-Thompson Foundation, VII Encontro Internacional de Saúde Animal e Prevenção (ENISAP) e I Simpósio de Sanidade Animal do CRMV-MT
9 a 12 de setembro de 2025 – Cuiabá, Mato Grosso, Brasil
Braz J Vet Pathol, 2025, vol. 18, Supl. 1

BJVP
Brazilian Journal of Veterinary Pathology
ISSN 1983-0246

Feo-hifomicose causando osteomielite e paniculite em um cão: relato de caso

Tainá R. Roque[1*], Gabriele I. A. O Rosa[1], Bruna A. Maschi[1], Gabriel M. Kayano[2], Victoria Gomes[2], Maria P. S. Mourão[3], Roberio G. Olinda[4], Tatiane F. Carvalho[1]

[1]Laboratório de Patologia Animal, Hospital Veterinário, Universidade Federal de Uberlândia, Uberlândia, MG, Brasil.
[2]Setor de Clínica Cirúrgica em Animais de Companhia, Hospital Veterinário, Universidade Federal de Uberlândia, Uberlândia, MG, Brasil.
[3]Setor de Diagnóstico por Imagem, Hospital Veterinário, Universidade Federal de Uberlândia, Uberlândia, MG, Brasil.
[4]Laboratorio Vetlife de diagnósticos, João Pessoa, PB, Brasil.
***Autor de correspondência:** taina.roque@hotmail.com

Introdução: Feo-hifomicose designa um grupo de micoses oportunistas de animais e seres humanos, causadas por fungos demáceos, com pigmentos melânicos na parede celular, sendo comum em países de clima quente e úmido. Os principais gêneros fúngicos relatados em animais são *Exophiala, Alternaria e Wangiella*. **Relato do caso:** Uma cadela de 7 anos de idade, da raça Rottweiler foi atendida no Hospital Veterinário da UFU sem apoiar o membro torácico esquerdo. Há cinco meses o animal apresentou perda de peso progressiva e há dois meses percebeu hiporexia. Na radiografia do úmero esquerdo foi observada lesão óssea proliferativa com perda do trabeculado ósseo na metáfise proximal ao terço médio da diáfise, associada a um aumento de volume dos tecidos moles adjacente a lesão, além de reação periosteal e esclerose. Dessa forma, foi realizada a amputação do membro torácico com técnica de escapulectomia, que foi fixado em formol 10% tamponado, realizado o processamento histológico de rotina por H.E. **Resultados**: À macroscopia foi observada uma massa, não-circunscrita, mal delimitada, com áreas de consistência firme, que se estendia da região distal da escápula até a região proximal de rádio e ulna, medindo 17,0 x 18,0 x 12,0 cm. Ao corte, em nível do úmero foi visto um aumentado de volume, com a superfície irregular e áreas de osteólise. Microscopicamente, havia no tecido adiposo e ósseo, área focalmente extensa de necrose, com perda das trabéculas ósseas, associada a acentuado infiltrado inflamatório linfo-histiocitário e eosinofílico com numerosas estruturas tubuliformes septadas, marrom-amareladas, medindo 7 a 9 µm de diâmetro, ocasionalmente dicotômicas, com paredes finas e não paralelas. Essa lesão estava circundada por uma cápsula de tecido conjuntivo fibroso e numerosos fibroblastos reativos. As hifas fungicas reagiram positivamente pela coloração de ácido periódico de Schiff (PAS) e, em cortes corados com prata metenamina de Gomori, as hifas fungicas eram impregnados em pretos. O PAS evidenciou múltiplas estruturas leveduriformes, medindo 3 a 5 µm de diâmetro, ovais, com parede marrom escura e citoplasma marrom-claro, formando cadeias (leveduras), confirmando tratar-se de fungo pigmentado com características morfológicas compatíveis com feo-hifomicetos. **Conclusões:** Conclui-se que infecções fúngicas, como a feo-hifomicose, devem sempre ser consideradas no diagnóstico diferencial de lesões ósseas necrotizantes. A presença de hifas pigmentadas no interior das lesões sugere infecção por fungos dematiáceos; contudo, diversos gêneros com características histomorfológicas semelhantes podem estar envolvidos. Por isso, a confirmação definitiva do agente etiológico exige exames complementares, como a imuno-histoquímica ou o cultivo micológico.
Palavras-chave: canino, fungos, infecção oportunista, osso.

Anais do 8º Congresso de Patologia Veterinária (CPV), XXII Encontro Nacional de Patologia Veterinária (ENAPAVE), XVI Simpósio Brasileiro da Davis-Thompson Foundation, VII Encontro Internacional de Saúde Animal e Prevenção (ENISAP) e I Simpósio de Sanidade Animal do CRMV-MT
9 a 12 de setembro de 2025 – Cuiabá, Mato Grosso, Brasil
Braz J Vet Pathol, 2025, vol. 18, Supl. 1

BJVP
Brazilian Journal of Veterinary Pathology
ISSN 1983-0246

Toxoplasmose cutânea em dois felinos domésticos

Eric S. Oliveira[1*], Laura de S. F. Matos[2], Maíra M. Nunes[1], Júlia G. Wronski[1], Tifany da S. S. Roca[1], Rayane de S. R. Lopes[1], Giovanna B. Falvella[1], Karen Y. R. Nakagaki[1]

[1]Celulavet- Centro de Diagnóstico Veterinário, Belo Horizonte, MG, Brasil
[2]Maylla Gava Patologia Veterinária, Vila Velha, ES, Brasil
***Autor de correspondência:** ericsantos380@gmail.com

Introdução: A toxoplasmose é uma doença causada pelo parasita *Toxoplasma gondii*, um coccídeo do filo *Apicomplexa*, que infecta todos os animais de sangue quente, incluindo os seres humanos. Gatos domésticos e outros felídeos são os hospedeiros definitivos, enquanto os demais animais, felídeos ou não, atuam como hospedeiros intermediários. A transmissão pode ocorrer pela ingestão de oocistos eliminados nas fezes de felinos, cistos teciduais de animais infectados ou via transplacentária, por meio de taquizoítos. A forma sistêmica é relatada em várias espécies domésticas; contudo, a manifestação cutânea é rara, descrita apenas em casos esporádicos em humanos, gatos e cães. Este trabalho relata dois casos incomuns de toxoplasmose cutânea em felinos. **Relato do caso:** O primeiro felino, macho, sem idade informada, apresentou uma lesão nodular próxima às falanges e coxins, sem resposta ao tratamento com antibiótico. A lesão foi removida cirurgicamente e enviada para análise histopatológica. O segundo felino, macho, sem raça definida, com quatro meses de idade, apresentou um nódulo edemaciado na região do cotovelo esquerdo, também excisado cirurgicamente. **Resultados**: No primeiro caso, foram recebidos dois fragmentos de pele nodulares: um de 2,5 × 1,8 × 0,8 cm e outro de 1,4 × 1,3 × 0,9 cm, ambos de consistência firme a tenso-elástica. Aos cortes com superfície sólida, homogênea e branca. No segundo caso, foram enviados cinco fragmentos irregulares de tecido, o maior com 2,5 × 1,5 × 1,5 cm, além de um fragmento de pele com 1,6 × 0,8 × 0,6 cm. Todos apresentavam consistência macia, superfície de corte de aspecto sólido, homogêneo e de coloração branca. Os fragmentos foram fixados em formol 10% e processados por técnica histológica de rotina, sendo em seguida analisados. Em ambos os casos, microscopicamente havia infiltrado inflamatório difuso e intenso na derme superficial e profunda, composto por macrófagos epitelioides e neutrófilos, com agregados linfoides multifocais. Associado ao infiltrado inflamatório, observou-se estruturas protozoárias redondas, íntegras ou rompidas, anfofílicas, medindo entre 6 a 15 µm, contendo múltiplos zoítos no interior. A imuno-histoquímica para *T. gondii*, utilizando anticorpo policlonal anti-*T. gondii*, demonstrou intensa marcação positiva nas estruturas parasitárias observadas. **Conclusões:** O diagnóstico histopatológico aliado à imuno-histoquímica foi essencial para a confirmação da toxoplasmose cutânea em ambos os felinos. A toxoplasmose cutânea deve ser considerada dentre os diferenciais de lesões cutâneas inflamatórias e infecciosas nessa espécie.

Palavras-chave: gatos, imuno-histoquímica, pele, *Toxoplasma gondii*.

Anais do 8º Congresso de Patologia Veterinária (CPV), XXII Encontro Nacional de Patologia Veterinária (ENAPAVE), XVI Simpósio Brasileiro da Davis-Thompson Foundation, VII Encontro Internacional de Saúde Animal e Prevenção (ENISAP) e I Simpósio de Sanidade Animal do CRMV-MT
9 a 12 de setembro de 2025 – Cuiabá, Mato Grosso, Brasil
Braz J Vet Pathol, 2025, vol. 18, Supl. 1

BJVP
Brazilian Journal of Veterinary Pathology
ISSN 1983-0246

Linfangiectasia intestinal e linfangite lipogranulomatosa em um cão

Samella P. Reis[1], Laura de P. Amaral[1], Jordana P. de Lima[1], Maira dos S. C. Lacerda[1], Sóstenes A. C. Marcelino, Roselene Ecco[1]*

[1]Setor de Patologia Veterinária, Departamento de Clínica e Cirurgia Veterinária, Universidade Federal de Minas Gerais, Belo Horizonte, MG, Brasil.
***Autor de correspondência:** ecco@vet.ufmg.br

Introdução: A linfangiectasia intestinal (LI) é uma das principais enteropatias associadas à má absorção e perda de proteínas em cães, caracterizada pela dilatação anormal dos vasos linfáticos das vilosidades intestinais. A ruptura desses vasos, com extravasamento de linfa rica em conteúdo lipídico, pode desencadear uma reação granulomatosa intensa, resultando em linfangite lipogranulomatosa (LL), manifestada pela formação de lipogranulomas ricos em macrófagos de citoplasma finamente vacuolizado. Este trabalho tem como objetivo descrever achados macroscópicos e microscópicos de um caso de linfangiectasia intestinal associada à linfangite lipogranulomatosa em um cão. **Relato do caso:** Um cão Bulldog Francês, macho, de 5 anos de idade, apresentava histórico de diarreia crônica e foi internado para transfusão sanguínea devido à anemia intensa. Exames laboratoriais revelaram anemia normocítica normocrômica, leucocitose por neutrofilia, linfopenia acentuada e trombocitose. Durante a internação, evoluiu para parada cardiorrespiratória seguida de morte. O animal foi submetido à necropsia e coleta de amostras teciduais para análise histopatológica. **Resultados**: Na necropsia, o animal estava intensamente caquético, com as mucosas aparentes brancas, edema subcutâneo moderado na região torácica e discreto hidroperitônio. O sangue estava com a viscosidade levemente diminuída. O intestino delgado estava com a serosa espessa, caracterizada por múltiplas placas esbranquiçadas que variavam de milimétricas a 1 cm de diâmetro, que ao corte eram macias e fluía líquido opaco. A mucosa intestinal exibia numerosos focos milimétricos brancos, além de espessamento. Na submucosa e camada muscular observou-se material translúcido gelatinoso (edema). Microscopicamente, no duodeno, jejuno e íleo, havia intensa dilatação e distorção dos vasos linfáticos centrais das vilosidades, que estavam preenchidos por material fracamente eosinofílico, por vezes associado a aglomerados de macrófagos de citoplasma finamente vacuolizado e células epiteliais desprendidas. Na lâmina própria das vilosidades havia infiltrado linfoplasmocitário intenso. Ainda, na subserosa e mesentério, havia acentuada dilatação e oclusão de vasos linfáticos por material anfofílico e agregados de macrófagos com citoplasma finamente vacuolizado, além de áreas multifocais de infiltrado linfoplasmocitário. **Conclusões:** Os achados macroscópicos e histopatológicos foram compatíveis com o diagnóstico de linfangiectasia intestinal intensa associada à linfangite lipogranulomatosa e enterite linfoplasmocitária. Este caso destaca a importância do exame histopatológico para o diagnóstico definitivo da LI e reforça a necessidade de considerá-la como diagnóstico diferencial em cães com diarreia crônica e sinais sistêmicos compatíveis com a doença.

Palavras-chave: canino, doença intestinal crônica, ectasia vascular, histopatologia.
Agências financiadoras: CAPES, CNPq, FAPEMIG e MEC.

Anais do 8º Congresso de Patologia Veterinária (CPV), XXII Encontro Nacional de Patologia Veterinária (ENAPAVE), XVI Simpósio Brasileiro da Davis-Thompson Foundation, VII Encontro Internacional de Saúde Animal e Prevenção (ENISAP) e I Simpósio de Sanidade Animal do CRMV-MT
9 a 12 de setembro de 2025 – Cuiabá, Mato Grosso, Brasil
Braz J Vet Pathol, 2025, vol. 18, Supl. 1

BJVP
Brazilian Journal of Veterinary Pathology
ISSN 1983-0246

Carcinoma de células escamosas oral invasivo na mandíbula em um cão: relato de caso

Júlia T. Santos[1*], Tainá R. Roque[1], Gabriele I. A. O. Rosa[1], Mariana L. D. Silva[2], Isabella V. M. Toledo[3], Renata M. Fernandes[1], Alessandra A. M. Ronchi[1], Tatiane F. Carvalho[1]

[1]Laboratório de Patologia Animal, Universidade Federal de Uberlândia, Uberlândia, MG, Brasil.
[2]Clínica Cirúrgica de Pequenos Animais, Universidade Federal de Uberlândia, Uberlândia, MG, Brasil.
[3]Diagnóstico por Imagem, Universidade Federal de Uberlândia, Uberlândia, MG, Brasil.
***Autor de correspondência:** julia.santos2@ufu.br

Introdução: O Carcinoma de células escamosas (CCE) é uma neoplasia maligna que se desenvolve a partir das células escamosas da epiderme. Os principais fatores associados ao desenvolvimento da doença são exposição prolongada à luz ultravioleta, ausência de pigmento na epiderme e ausência de pelo. O objetivo desse trabalho é relatar um caso de CCE oral de comportamento infiltrativo, associado a osteólise mandibular, em um cão. **Relato do caso:** Uma cadela, oito anos de idade, da raça Shih-Tzu, apresentando o histórico de duas semanas antes da consulta ter sofrido trauma mandibular, mas a tutora não observou fratura óssea. Após uma semana, o animal apresentava a mandíbula fraturada e intenso sangramento. No exame físico, na região da hemimandíbula direita observou-se consistência macia e friável, enquanto que a esquerda tinha sinais de perda óssea e fratura patológica. Na radiografia, não foi possível a visibilização da hemimandíbula esquerda e da articulação temporomandibular esquerda. As porções rostral e média do corpo da mandíbula direita não foram visualizadas no exame radiográficos, sendo observadas apenas sua porção caudal e processo angular, os quais apresentavam destruição da cortical, lise óssea intensa, reabsorção, alteração de trabeculado e zona de transição indistinta. O exame também evidenciou reabsorção total dos ossos alveolares de hemimandíbulas bilateirais e aumento de volume e radiopacidade de tecidos moles adjacentes. **Resultados:** Macroscopicamente, na cavidade oral observou-se na gengiva e estendendo-se a hemimandíbula direita a linha medial do assoalho bucal uma massa vermelha escura, friável, macia, de 5 x 4 cm e ao corte apresentava coloração rosa claro. No citopatológico, observaram-se células epiteliais formando grupos com citoplasmas amplos, contendo pequenos grânulos e grandes vacúolos, por vezes formando halo perinuclear. O núcleo redondo a oval, com cromatina frouxa e nucléolos evidentes. Acentuada anisocitose, anisocariose e pleomorfismo. Na histopatologia, evidenciou neoplasia epitelial infiltrativa, invadindo o tecido conjuntivo subepitelial e tecido ósseo. As células neoplásicas estão arranjadas em ilhas e trabéculas anastomosadas, formadas por grandes células poligonais, bem delimitadas, sustentadas por tecido conjuntivo fibrovascular moderado. Apresentam citoplasma eosinofílico abundante, núcleo grande, oval e central, contendo 1 a 2 nucléolos grandes e de formato irregular. Havia pleomorfismo acentuado e anisocitose moderada, com 1 figura de mitose por 10 campos na objetiva de 40x (2,377 mm²). **Conclusões:** A avaliação citopatológica e histopatológica é fundamental para o diagnóstico preciso do CCE, especialmente em casos que envolvem invasão e proliferação no tecido ósseo. Dessa forma, evita-se o diagnóstico equivocado de neoplasias ósseas primárias.

Palavras-chave: canino, cavidade oral, histopatologia, neoplasia.

Anais do 8º Congresso de Patologia Veterinária (CPV), XXII Encontro Nacional de Patologia Veterinária (ENAPAVE), XVI Simpósio Brasileiro da Davis-Thompson Foundation, VII Encontro Internacional de Saúde Animal e Prevenção (ENISAP) e I Simpósio de Sanidade Animal do CRMV-MT
9 a 12 de setembro de 2025 – Cuiabá, Mato Grosso, Brasil
Braz J Vet Pathol, 2025, vol. 18, Supl. 1

BJVP
Brazilian Journal of Veterinary Pathology
ISSN 1983-0246

Síndrome úveo-dermatológica em cão: relato de caso

Gabriela Camillo[1]*, Marcos A. Souza[1], Gabriela V. C. Bichara[1], Nataliê Ecker[1], Wuglênya D. M. da Silva[1], Carlos A. C. Velásquez[1], Julieni B. Morais[1], Bruna S. Serrano[1]

[1]Laboratório de Patologia Veterinária (LPV), HOVET, UFMT, Cuiabá, MT, Brasil.
***Autor de correspondência:** gcamillo2@gmail.com

Introdução: A síndrome úveo-dermatológica (SUD) é uma doença autoimune rara que ocorre em humanos, cães, gatos, equinos e primatas não humanos, é caracterizada pela produção de anticorpos contra melanócitos, causando principalmente alterações como despigmentação na pele, pelo e uveíte nos olhos. O prognóstico é reservado a ruim, e o tratamento deve ser feito ao longo de toda a vida do animal. **Relato do caso**: Um cão, macho, de 30 meses de idade, da raça Akita, apresentava lesões de pele há 9 meses, abrangendo alopecia, hiperpigmentação, descamação na região periocular e perilabial, úlceras em mucosa labial, descamação e hipopigmentação na região de ponte nasal e cegueira associada a glaucoma no exame oftalmológico. Foram coletados três fragmentos de pele por punch cilíndrico, medindo 0,5 x 0,4 cm, sem alterações macroscópicas e fixados em formol 10%. **Resultados**: Os achados microscópicos foram caracterizados por um infiltrado inflamatório na derme superficial subepidermal, composto principalmente por histiócitos, mas também por linfócitos e neutrófilos. Este infiltrado está distribuído em banda (liquenóide), focalmente extenso e moderado, por vezes ao redor de glândulas sebáceas, sudoríparas e de folículos pilosos. Também é possível notar inúmeros histiócitos contendo pontilhados acastanhados (melanina), bem como extracelular (incontinência pigmentar), áreas focais de hiperqueratose acentuada associada a debris celulares e material amorfo e eosinofílico (crosta) intercaladas por áreas de descontinuidade da epiderme (úlcera). Ainda é possível notar uma pústula subcorneal preenchida por neutrófilos e histiócitos íntegros e degenerados. **Conclusões** O padrão inflamatório linfohistiocítico na interface epidermo-dermal associado a incontinência pigmentar são achados histopatológicos comuns descritos na SUD; além disso, justificam o histórico clínico deste cão da raça Akita. Posteriormente, o animal foi medicado com anti-inflamatório (tópico, ocular e sistêmico), resultando na diminuição da pressão intraocular e retorno da visão, bem como na recuperação das lesões cutâneas. Este relato demonstra a importância de um diagnóstico precoce de SUD, a fim de iniciar o protocolo terapêutico o quanto antes.

Palavras-chave: dermatopatologia, uveíte, incontinência pigmentar, síndrome úveo-dermatológica.

Anais do 8º Congresso de Patologia Veterinária (CPV), XXII Encontro Nacional de Patologia Veterinária (ENAPAVE), XVI Simpósio Brasileiro da Davis-Thompson Foundation, VII Encontro Internacional de Saúde Animal e Prevenção (ENISAP) e I Simpósio de Sanidade Animal do CRMV-MT
9 a 12 de setembro de 2025 – Cuiabá, Mato Grosso, Brasil
Braz J Vet Pathol, 2025, vol. 18, Supl. 1

BJVP
Brazilian Journal of Veterinary Pathology
ISSN 1983-0246

Osteossarcoma extraesquelético em glândula salivar de cão: relato de caso

Alice L. Rodrigues[1], Tainá R. Roque[1], Luciana C. Barcelos[2], Gabriele I. A. de O. Rosa[1], Renata M. Fernandes[1], Bruna A. Maschi[1], Francisco C. D. Mota[2], Tatiane F. Carvalho[1]

[1]Laboratório de Patologia Animal, Hospital Veterinário, Universidade Federal de Uberlândia, Uberlândia, MG, Brasil.
[2]Setor de Clínica Cirúrgica de Animais de Companhia, Hospital Veterinário, Universidade Federal de Uberlândia. Uberlândia, MG, Brasil.
***Autor de correspondência:** aliceluiza.0707@gmail.com

Introdução: Osteossarcomas são tumores malignos, com comportamento agressivo devido à alta taxa de metástases e a capacidade de infiltrar em tecidos adjacentes. Ocorrem mais comumente no esqueleto apendicular e axial, enquanto o osteossarcoma extraesquelético é raro e se origina de tecidos moles. Este trabalho objetiva destacar as principais características macro e microscópicas de um caso de osteossarcoma condroblástico extraesquelético em um cão. **Relato do caso:** Um cão, sem raça definida, com 4 anos de idade, apresentava aumento de volume progressivo na região sublingual há 30 dias, acompanhado de dificuldade para se alimentar. Dessa forma, mediante o diagnóstico clínico de rânula, procedeu-se à exérese cirúrgica das glândulas mandibular e sublingual esquerdas, as quais foram fixadas em solução de formalina tamponada a 10% e submetidas ao processamento histológico de rotina para posterior avaliação no Laboratório de Patologia Animal do Hospital Veterinário da Universidade Federal de Uberlândia (HOVET-UFU). **Resultados**: Macroscopicamente, a amostra de glândula salivar esquerda proveniente de biópsia excisional, medindo 5,5 x 3,2 x 2,0 cm, era firme, superfície irregular, com múltiplos nódulos brancacentos. Ao corte, evidenciavam-se múltiplos nódulos milimétricos e sólidos. Microscopicamente, foi observado que o tecido glandular foi substituído por neoplasia de células mesenquimais, não delimitada, não encapsulada e infiltrativa. As células estão arranjadas em feixes em variadas direções, com escasso estroma fibrovascular de sustentação. As células são fusiformes, ocasionalmente ovais, associadas a deposição de material eosinofílico, hialino e disposto em fitas estreitas (matriz osteoide), com áreas de diferenciação cartilaginosa (matriz condroide). O núcleo é único ou múltiplo, alongado a oval, cromatina densa (osteoblastos) a rendilhada (condroblastos), nucléolos únicos ou duplos proeminentes, citoplasma escasso, homogêneo e eosinofílico, com limites celulares imprecisos. Observou-se também moderada anisocitose e anisocariose, e uma figura de mitose em 10 campos na objetiva de 40x (campo de visão de 2,37 mm^2). Havia acentuado infiltrado inflamatório linfoplasmocitário difuso e áreas extensas de necrose. A partir dos aspectos macro e microscópicos, inferiu-se um quadro de osteossarcoma condroblástico. **Conclusões:** Esta é uma rara descrição de osteossarcoma condroblástico em glândula salivar de cão, contribuindo para o enriquecimento da literatura clínica e cirúrgica a respeito de neoplasias. Destaca-se a importância de incluir essa neoplasia nos diagnósticos diferenciais, considerando seu comportamento agressivo e metastático e o impacto direto no prognóstico do paciente.

Palavras-chave: canino, histopatologia, oncologia, neoplasia mesenquimal.

Anais do 8º Congresso de Patologia Veterinária (CPV), XXII Encontro Nacional de Patologia Veterinária (ENAPAVE), XVI Simpósio Brasileiro da Davis-Thompson Foundation, VII Encontro Internacional de Saúde Animal e Prevenção (ENISAP) e I Simpósio de Sanidade Animal do CRMV-MT
9 a 12 de setembro de 2025 – Cuiabá, Mato Grosso, Brasil
Braz J Vet Pathol, 2025, vol. 18, Supl. 1

BJVP
Brazilian Journal of Veterinary Pathology
ISSN 1983-0246

Diagnóstico de lesões neurológicas tardias em cães com cinomose: enfoque anatomopatológico

Luísa A. Staudt[1]*, Bruna Victória C. Marques[1], Alice Faé[1], Thaís L. H. Maia[1], Bruna P. de Jesus[1], Francesca F. Faccioli[1], Laura F. Pfeifer[1] Ana C. B. Coelho[1]

[1]Faculdade de Veterinária, Centro Universitário Ritter dos Reis (UniRitter), Porto Alegre, RS, Brasil
***Autora de correspondência:** staudtluisa630@gmail.com

Introdução: A cinomose é uma doença infectocontagiosa potencialmente letal, causada por um vírus do gênero *Morbillivirus*, que acomete principalmente cães jovens e adultos não vacinados. A enfermidade apresenta curso multissistêmico, com sinais clínicos variáveis, incluindo alterações respiratórias, gastrointestinais, dermatológicas e neurológicas. Este relato visa demonstrar a relevância do exame anatomopatológico na identificação de lesões neurológicas tardias associadas à cinomose. **Relato do caso:** Um canino, macho, quatro anos, raça galgo italiano e sem histórico vacinal foi encaminhado para sua primeira consulta pós adoção. Foram realizados exames para doenças infectocontagiosas que deram negativo. Alguns dias depois ele retornou apresentando secreção ocular mucopurulenta intensa, úlcera de córnea, hiperqueratose nasal e inapetência. Foi realizado PCR que resultou positivo para cinomose. Após tratamento de suporte, recebeu alta. Dez dias após a aparente cura clínica, passou a apresentar sinais neurológicos, como incoordenação motora e paralisia dos membros. Exames como hemograma, radiografia de coluna cervical e ressonância magnética com coleta de liquor foram solicitados. **Resultados:** Os exames realizados após o surgimento de sinais neurológicos, revelaram anemia normocítica normocrômica e leucopenia, com linfopenia predominante no hemograma. O exame radiográfico da coluna cervical evidenciou degeneração discal, enquanto a ressonância magnética indicou um processo inflamatório de etiologia indefinida. A análise do líquido cefalorraquidiano demonstrou aumento da concentração de proteínas. Diante da progressão do quadro e da ausência de resposta às terapias instituídas, optou-se pela eutanásia. Na necropsia, a avaliação macroscópica revelou pulmões congestos, com impressões intercostais, e encéfalo com coloração avermelhada. A análise histopatológica revelou pulmões com evidentes sinais de congestão e edema, além de encéfalo apresentando discreto infiltrado inflamatório composto por linfócitos, plasmócitos e neutrófilos. Observou-se ainda a presença de áreas multifocais moderadas de vacuolização na substância branca. Esses achados são compatíveis com lesões neurológicas associadas à infecção pelo vírus da cinomose canina. Adicionalmente, a medula espinhal apresentava discreto infiltrado inflamatório na substância cinzenta, e, no bulbo ocular, observou-se espessamento difuso da córnea. **Conclusões:** O diagnóstico de cinomose com acometimento do sistema nervoso central foi estabelecido com base na anamnese, exame físico, sinais clínicos, exames complementares, teste de PCR e análises macroscópicas e microscópicas dos tecidos. A investigação post-mortem foi fundamental para a exclusão de outras patologias do SNC e para a confirmação de que as alterações neurológicas observadas eram decorrentes da infecção pelo vírus da cinomose.

Palavras-chave: doença infectocontagiosa, encefalite não supurativa, *Morbillivirus*, *Paramyxoviridae*.

Anais do 8º Congresso de Patologia Veterinária (CPV), XXII Encontro Nacional de Patologia Veterinária (ENAPAVE), XVI Simpósio Brasileiro da Davis-Thompson Foundation, VII Encontro Internacional de Saúde Animal e Prevenção (ENISAP) e I Simpósio de Sanidade Animal do CRMV-MT
9 a 12 de setembro de 2025 – Cuiabá, Mato Grosso, Brasil
Braz J Vet Pathol, 2025, vol. 18, Supl. 1

BJVP
Brazilian Journal of Veterinary Pathology
ISSN 1983-0246

Achados radiográficos e anatomopatológicos de um adenocarcinoma papilar pulmonar primário com provável disseminação linfonodal em cão

Ximena M. P. Bareiro[1], Elena M. C. Ramos[1], Fátima S. V. Melgarejo[1], Lucia R.I. G. Fernández[1], Sofia A. R. Montiel[1], Gloria C. S. Coronel[1], Ma. de C. G. Z[1], Shyrley P. Amarilla[2*].

[1]Grupo de Iniciação Cientifica (GIC) de la Facultada de Ciências Veterinárias, Universidade Nacional de Asunción, Paraguay.
[2]Departamento de Ciências Patológicas, Facultada de Ciências Veterinárias, Universidade Nacional de Asunción, Paraguay.
***Autor de correspondência:** pamarilla@vet.una.py

Introdução: Este trabalho tem como objetivo descrever os achados radiográficos e anatomopatológicos compatíveis com adenocarcinoma papilar pulmonar primário em um cão da raça Labrador Retriever, destacando a relevância do diagnóstico por imagem e a correlação macro e microscópica das lesões. **Relato do caso:** O paciente foi submetido a exame radiográfico torácico nas projeções ventrodorsal e laterais, que evidenciaram padrão pulmonar misto, predominantemente nodular e intersticial, com múltiplas opacidades arredondadas, de contornos irregulares, distribuídas de forma difusa, com predomínio nos lobos caudais. Não foram observados sinais de derrame pleural nem desvios traqueais significativos. Duas opacidades mineralizadas também foram visualizadas na cavidade abdominal. Devido ao prognóstico reservado, optou-se por eutanásia humanitária e necropsia. **Resultados:** Macroscopicamente, todos os lobos pulmonares apresentavam múltiplas massas nodulares, de aspecto em botão, com 1 a 5 cm de diâmetro, coloração branco-avermelhada e consistência variável entre friável e firme, localizadas em ambas as faces e intraparenquimatosas. A distribuição era multifocal a coalescente, comprometendo cerca de 90% do tecido pulmonar, com predomínio no lobo diafragmático. O restante do parênquima pulmonar apresentava atelectasia, e havia conteúdo espumoso nas vias aéreas. Os linfonodos brônquicos estavam aumentados e pigmentados (antracose). Entre o rim direito e a veia cava caudal havia uma massa ovalada, branca, friável e vascularizada, sugerida como linfonodo metastático. O coração apresentava hipertrofia concêntrica moderada do ventrículo esquerdo e esclerose valvar mitral severa. Microscopicamente, os nódulos pulmonares eram formados por células epiteliais grandes, poliédricas, com citoplasma eosinofílico e vacuolização variável, núcleo com nucléolos proeminentes, organizadas em estruturas papilares sustentadas por estroma colágeno delicado e vascularizado. Observou-se também edema, congestão, trombos vasculares e êmbolos não neoplásicos. A massa abdominal apresentava histoarquitetura idêntica à pulmonar. **Conclusão:** Os achados clínico-patológicos confirmam um adenocarcinoma papilar pulmonar primário com provável metástase linfonodal. Esse tipo neoplásico é o mais frequente dentre os tumores pulmonares primários em cães, embora sua origem histogenética permaneça incerta, levantando hipóteses sobre sua patogênese e comportamento biológico.

Palavras-chave: anatomopatologia, metástase, neoplasia, papilar, radiografia torácica.

Anais do 8º Congresso de Patologia Veterinária (CPV), XXII Encontro Nacional de Patologia Veterinária (ENAPAVE), XVI Simpósio Brasileiro da Davis-Thompson Foundation, VII Encontro Internacional de Saúde Animal e Prevenção (ENISAP) e I Simpósio de Sanidade Animal do CRMV-MT
9 a 12 de setembro de 2025 – Cuiabá, Mato Grosso, Brasil
Braz J Vet Pathol, 2025, vol. 18, Supl. 1

BJVP
Brazilian Journal of Veterinary Pathology
ISSN 1983-0246

Histiocitossarcoma infiltrativo em cão: caracterização macro e microscópica de um caso clínico em fase terminal

Elena M. C. Ramos[1], Ximena M. P. Bareiro[1], Fátima S. V. Melgarejo[1], Lucia R.I. Galván Fernández[1], Sofia A. R. Montiel[1], Gloria C. S. Coronel[1], Leticia G. Jara P[1], Shyrley P. Amarilla[2*].

[1]Grupo de Iniciação Cientifica (GIC) de la Facultada de Ciências Veterinárias, Universidade Nacional de Asunción, Paraguay.
[2]Departamento de Ciências Patológicas, Facultada de Ciências Veterinárias, Universidade Nacional de Asunción, Paraguay.

Introdução: O objetivo deste trabalho é descrever os achados macro e microscópicos de um cão com diagnóstico clínico de histiossarcoma e prognóstico reservado. **Relato do caso:** Um cão foi submetido à eutanásia, com consentimento dos tutores e encaminhado para necropsia. Amostras teciduais foram fixadas tamponado a 10% e processadas por técnica histológica de rotina. **Resultados**: observou-se condição corporal 4/5. A conjuntiva ocular esquerda exibia proliferação neoplásica exofítica, irregular, vermelhada, coberta por exsudato mucopurulento; obliterando o globo ocular e provocando exoftalmia. O membro pélvico esquerdo apresentava aumento desde a garupa até a articulação femorotibiorrotuliana, associado a massa arredondada (6 cm Ø) na articulação tarsal. O cotovelo direito apresentava úlcera de pressão com exsudato purulento. À necropsia, observou-se massa infiltrativa, firme e esbranquiçada, acometendo a região da garupa, coxa lateral, períneo e região lombar, estendendo-se até a musculatura profunda. Na cavidade abdominal, *in situ*, notaram-se globo vesical, hepatomegalia, esplenomegalia, linfadenomegalia (linfonodos renais e ilíacos internos) e hemorragias petequiais a equimóticas difusas no pâncreas. Na cavidade pélvica, havia massa branca, friável, que ocupava grande parte da região, infiltrando e comprimindo o ureter e reto. Na região periorbitária esquerda apresentava massa semelhante envolvendo o globo ocular, sem comprometimento ósseo. Na avaliação microscópica foi identificado as neoformações eram constituídas por células redondas a poliédricas, organizadas em cordões e paliçadas, com citoplasma moderado e núcleo excêntrico, cromatina frouxa e nucléolos evidentes. O estroma era reticular, com neovascularização abundante. A infiltração acometia desde a epiderme até a subcutânea. Os linfonodos apresentavam arquitetura desorganizada, substituídos por linfócitos pequenos e histiócitos displásicos. **Conclusões:** O histiossarcoma é uma neoplasia maligna de origem histiocitária, com comportamento agressivo, infiltrativo tendência à disseminação. A diferenciação com linfoma e melanoma amelanótico pode ser desafiadora à microscopia convencional. Embora, neste caso, não tenha sido realizada a confirmação por imunohistoquímica, os achados macroscópicos e microscópicos são fortemente compatíveis com histiocitossarcoma, tanto pelo padrão de crescimento infiltrativo quanto pelas características citológicas e distribuição anatômica das lesões, contribuindo para o conhecimento clínico-patológico desta neoplasia em cães.

Palavras-chave: cão, histiossarcoma, neoplasia, poliédricas, polimorfonucleares.

Anais do 8º Congresso de Patologia Veterinária (CPV), XXII Encontro Nacional de Patologia Veterinária (ENAPAVE), XVI Simpósio Brasileiro da Davis-Thompson Foundation, VII Encontro Internacional de Saúde Animal e Prevenção (ENISAP) e I Simpósio de Sanidade Animal do CRMV-MT
9 a 12 de setembro de 2025 – Cuiabá, Mato Grosso, Brasil
Braz J Vet Pathol, 2025, vol. 18, Supl. 1

BJVP
Brazilian Journal of Veterinary Pathology
ISSN 1983-0246

Esporotricose em felinos não-domiciliados nos municípios de Cuiabá e Várzea Grande, MT

Larissa Sabino[1*], Ícaro G. dos Santos[1], João P. S. Cavasani[1], Fabrício A. Gomes[2], Ana R. M. Araújo[1], Adriana Borsa[1], Valéria Dutra[1], Edson M. Colodel[1].

[1]Faculdade de Medicina Veterinária, Universidade Federal de Mato Grosso, Cuiabá, MT, Brasil.
[2]Instituto Federal de Educação, Ciências e Tecnologia de Rondônia (IFRO), Colorado do Oeste, RO, Brasil.
***Autor de correspondência:** larissaspm23@gmail.com

Introdução: A esporotricose é uma zoonose endêmica mais comum em humanos e gatos, causada por *Sporothrix* spp, um fungo dimórfico e saprofítico. A transmissão ocorre principalmente por meio de arranhaduras e mordeduras por animais infectados ou abrasões por material vegetal contaminado, notando-se úlceras, crostas e nodulações no local da inoculação. Em casos graves, a infecção pode se disseminar, levando a manifestações sistêmicas. Apesar da ampla distribuição no Brasil, até 2024 não havia registro de casos autóctones na Grande Cuiabá, formada pelos municípios conurbanos de Cuiabá e Várzea Grande, MT. **Objetivo**: Descrever casos de esporotricose em gatos não-domiciliados registrados no Laboratório de Patologia Veterinária da UFMT (LPV/UFMT) entre 2022 e 2025. **Metodologia:** Foram revisados os relatórios de análise de 93 necropsias de felinos não-domiciliados oriundos da Grande Cuiabá, realizadas entre janeiro de 2022 a maio de 2025 pela equipe do LPV/UFMT, sendo incluídos os com diagnóstico morfológico e exames complementares confirmando esporotricose. **Resultados**: Em nove gatos havia diagnóstico de esporotricose, sendo dois em 2024 e sete em 2025. Não ocorreram registros em 2022 e 2023. As lesões macroscópicas observadas afetavam a pele da face e de membros, caracterizadas por nodulações e úlceras crostosas e em um havia linfoadenomegalia. A histologia revelou dermatite granulomatosa nodular associada e miríades de leveduras de 2 a 10 µm, alongadas em forma de charuto a ovais, consistentes com Sporothrix spp., melhor evidenciadas em técnicas histoquímicas de Grocott e de PAS. Pneumonia e linfadenite granulomatosas com leveduras foram observadas em um e em três gatos respectivamente. **Conclusões** As análises microbiológicas e moleculares caracterizaram as leveduras como *Sporothrix schenckii*. Nesse aspecto, a esporotricose deve ser considerada como diagnóstico diferencial em felinos com lesões dermatológicas, distinguindo-a de doenças infecciosas como criptococose e histoplasmose, ou neoplasias como carcinoma de células escamosas. Este levantamento demonstra a ocorrência de esporotricose em gatos-não domiciliados na Grande Cuiabá, Mato Grosso, e reforça a importância do monitoramento da Saúde Única na região. A ocorrência da doença entre gatos não-domiciliados pode acelerar a propagação de novos casos e levando em conta o potencial antropozoonótico ou saprozoonótico do agente, há eminente risco a saúde de contactantes. Ressalta-se que a ocorrência de esporotricose em felinos não-domiciliados é provavelmente subdiagnosticada dada a dificuldade de mensurar estas populações e o limitado suporte clínico e diagnóstico. Investimentos públicos em conscientização, diagnóstico, prevenção e tratamento são fundamentais para minimizar o impacto dessa doença.

Palavras-chave: Saúde pública, Saúde Única, *Sporothrix* spp., zoonose.
Agência financiadora: CNPq, CAPES, FAPEMAT, PROPESQ-UFMT.

Anais do 8º Congresso de Patologia Veterinária (CPV), XXII Encontro Nacional de Patologia Veterinária (ENAPAVE), XVI Simpósio Brasileiro da Davis-Thompson Foundation, VII Encontro Internacional de Saúde Animal e Prevenção (ENISAP) e I Simpósio de Sanidade Animal do CRMV-MT
9 a 12 de setembro de 2025 – Cuiabá, Mato Grosso, Brasil
Braz J Vet Pathol, 2025, vol. 18, Supl. 1

BJVP
Brazilian Journal of Veterinary Pathology
ISSN 1983-0246

Hermafroditismo verdadeiro em cadela de nove meses de idade: relato de caso

Thaís G. Tavares[1], Théo M. A. Moraes[1], Paulo S. C. de A. Júnior[2], Rafael A. Loures[2], Bruna P. Fonseca[1], Letícia P. Romão[1], Louisiane de C. Nunes[1], Jankerle N. Boeloni[1*]

[1]Laboratório de Patologia Animal, Hospital Veterinário, Universidade Federal do Espírito Santo, Alegre, ES, Brasil.
[2]Instituto Federal do Espírito Santo, Rive, Alegre, ES, Brasil.
***Autor de correspondência:** jankerle@gmail.com

Introdução: O hermafroditismo verdadeiro é uma condição de desordem do desenvolvimento sexual em que o indivíduo apresenta tecidos gonadais de ambos os sexos, podendo haver a presença simultânea de um ovário e um testículo ou de um ovoteste (gônada que contém tanto tecido ovariano quanto testicular). É uma alteração rara em cães e externamente, o animal com essa condição, pode ter características de macho, fêmea ou ambíguas. O objetivo do presente relato é descrever um caso de hermafroditismo verdadeiro em cadela de nove meses de idade. **Relato do caso:** Foi atendida uma cadela da raça Pug, com nove meses de idade, apresentando má formação vulvar, com estrutura semelhante a osso peniano, bulbo e corpo cavernoso localizados na topografia do clitóris e então submetida a ovariohisterectomia no Instituto Federal do Espírito Santo, Alegre/ES. Durante o procedimento, observou-se útero com anatomia preservada e estruturas semelhantes a ovários de formato oval, medindo cerca de 0,5 cm de diâmetro, sem presença de folículos. As peças cirúrgicas, incluindo a estrutura condizente ao pênis, estruturas semelhantes aos ovários e útero foram fixadas em formalina 10% tamponada e encaminhados para o Laboratório de Patologia Animal do Hospital Veterinário da Universidade Federal do Espírito Santo para realização de exame histopatológico. **Resultados**: À macroscopia identificou-se uma estrutura compatível com pênis, útero e duas estruturas localizadas na topografia dos ovários. A estrutura compatível com o pênis mediu 2,6x1,5x1,4 cm em seus maiores eixos, firme com áreas duras, brancacento com áreas multifocais acinzentadas e enegrecidas e, ao corte, manteve as características. Cornos uterinos brancacentos com áreas marrons e macios. Estrutura localizada em topografia ovariana esquerda (a) medindo 5,0x0,7 cm, brancacenta, macia com áreas firmes e com área focal adjacente ao útero de aspecto enegrecido. Estrutura localizada em topografia ovariana direita (b) medindo 5,4x0,7 cm, macia, brancacenta com áreas enegrecidas e com porção lateral alongada medindo 2,1x0,7 cm, macia e brancacenta com áreas enegrecidas e, ao corte, com área cranial amarelada sugestiva de corpo lúteo. A microscopia revelou: (a) corte histológico de testículo, (b) corte histológico contendo simultaneamente testículo e ovário caracterizando ovoteste, e útero sem alterações. **Conclusões:** Trata-se de um caso de hermafroditismo verdadeiro em cão, evidenciado pela presença simultânea de testículo e ovoteste em um mesmo indivíduo e externamente órgão semelhante a pênis. Tais achados reforçam a necessidade de avaliação clínica cuidadosa para identificação de anomalias do desenvolvimento sexual, bem como realização de exame histopatológico para diagnóstico definitivo.

Palavras-chave: canino, histopatologia, intersexo, ovoteste.

Agência financiadora: CAPES e FAPES.

Anais do 8º Congresso de Patologia Veterinária (CPV), XXII Encontro Nacional de Patologia Veterinária (ENAPAVE), XVI Simpósio Brasileiro da Davis-Thompson Foundation, VII Encontro Internacional de Saúde Animal e Prevenção (ENISAP) e I Simpósio de Sanidade Animal do CRMV-MT
9 a 12 de setembro de 2025 – Cuiabá, Mato Grosso, Brasil
Braz J Vet Pathol, 2025, vol. 18, Supl. 1

BJVP
Brazilian Journal of Veterinary Pathology
ISSN 1983-0246

Carcinoma inflamatório canino: relato de caso

Mateus de M. L. Waterloo[1*], Carlos V. P. Saraiva[2], Enoque M. Fernandes[2], Pedro H. M. Santana[2], Gilvam S. B. Junior[2], Francisca T. O. Sousa[2], Dayane A. S. D. Lima[3], Saulo R. F. Gonçalves[2]

[1]Laboratório de Anatomia Patológica Veterinária, Universidade Federal Fluminense, Niterói, RJ, Brasil.
[2]Laboratório de Histopatologia, Hospital Veterinário Universitário, *Campus* Professora Cinobelina Elvas, Universidade Federal do Piauí, Bom Jesus, PI, Brasil.
[3]Clínica de Pequenos Animais, Hospital Veterinário Universitário, *Campus* Professora Cinobelina Elvas, Universidade Federal do Piauí, Bom Jesus, PI, Brasil.
***Autor de correspondência:** mateuswaterloo@icloud.com

Introdução: O carcinoma inflamatório, também conhecido como carcinoma anaplásico, é uma variante das neoplasias malignas de mama que acomete cadelas, considerado raro, agressivo, não apresentam um tipo histopatológico específico, confirmado pela presença de êmbolos tumorais em vasos linfáticos da derme, que resulta em obstrução linfática e promove alterações, como a inflamação. Por se tratar um comportamento incomum, este trabalho tem como objetivo relatar um caso de carcinoma inflamatório disseminado em um canino. **Relato do caso:** Foi necropsiado o cadáver de uma cadela de 11 anos de idade, sem raça definida (SRD) com histórico de alterações mamárias há dois meses, caracterizadas por edema, rubor, dor à palpação e progressão rápida, sem resposta ao tratamento com anti-inflamatório e com drenagem de secreção serosanguinolenta nas áreas ulceradas das mamas inguinais. Os fragmentos teciduais foram colhidos, fixados em solução de formalina tamponada a 10%, processados por técnica histológica de rotina. **Resultados**: Macroscopicamente, ao exame externo, em região de mamas inguinais e abdominais caudais, observou-se um aumento de volume bilateral, disposto em placa, com superfície ulcerada, avermelhado, formação de crosta e presença de secreção serosanguinolenta. Esta neoformação adentrava a porção de prega inguinal e área perivulvar. Massa neoplásica de aproximadamente 12,0 x 7,0 x 2,0 cm, ao corte, demonstrou áreas multifocais a coalescente com tecido necrótico, amareladas à acastanhadas. Ao exame interno, linfonodos axilares, poplíteos, mesentéricos e abdominais com perdas de suas arquiteturas nodais, substituídas por massas brancacentas a amareladas, multifocais a coalescentes, entremeadas com áreas necróticas; e baço com presença de nódulo focal, brancacento com aproximadamente 0,5 x 0,9 x 0,9 cm, presença de trombo em aorta abdominal com expansão de artéria ilíaca. Microscopicamente, o tecido cutâneo demonstra em derme marcada áreas multifocais de êmbolos neoplásicos caracterizados por células epiteliais neoplásicas micrpopapilar, com elevado pleomorfismo nuclear, presença de 15 figuras de mitose em maior magnificação 2,37 mm^2 em objetiva de 400x, classificado com Carcinoma Micropapilar grau III. Estas mesmas células estão presentes nos linfonodos, trombos arteriais e baço. Diante do histórico, sinais clínicos, achados necroscópicos e histopatológicos, foi possível concluir a *causa mortis* por distúrbio hemodinâmico (choque distributivo) secundário ao carcinoma mamário. **Conclusões:** O presente caso evidencia a elevada agressividade biológica do carcinoma inflamatório mamário em cadelas, com rápida evolução clínica e extenso comprometimento metastático. A presença de múltiplos focos neoplásicos em linfonodos e órgãos internos confirma seu comportamento altamente invasivo e letal. Trata-se de uma neoplasia com prognóstico desfavorável e evolução fulminante.

Palavras-chave: carcinoma anaplásico, classificação histológica, êmbolos neoplásicos, neoplasia mamária, prognóstico.

Anais do 8º Congresso de Patologia Veterinária (CPV), XXII Encontro Nacional de Patologia Veterinária (ENAPAVE), XVI Simpósio Brasileiro da Davis-Thompson Foundation, VII Encontro Internacional de Saúde Animal e Prevenção (ENISAP) e I Simpósio de Sanidade Animal do CRMV-MT
9 a 12 de setembro de 2025 – Cuiabá, Mato Grosso, Brasil
Braz J Vet Pathol, 2025, vol. 18, Supl. 1

BJVP
Brazilian Journal of Veterinary Pathology
ISSN 1983-0246

Pneumonia lipídica exógena em um gato com fecaloma recorrente

Ana L. G. L. Chisté[1], Isabel L. de Macêdo[1], Daniela de O. Rocha[1], Julian M. Nunes[1], Gabriel A. de O. Bezerra[1], Davi de S. Leal[1], Thiago A. A. da Mata[1], Márcio B. de Castro[1*]

[1]Laboratório de Patologia e Perícia Veterinária, Faculdade de Agronomia e Medicina Veterinária (FAV), Campus Universitário Darcy Ribeiro, Universidade de Brasília (UnB), Brasília, DF, Brasil.
***Autor de correspondência:** mbcastro@unb.br

Introdução: A pneumonia lipídica é uma doença subclínica causada pela aspiração de gotículas gordurosas, podendo comprimir o parênquima adjacente devido ao acúmulo. Em felinos, a forma principal é a exógena, secundária à broncoaspiração, contudo também pode ser endógena, resultante de broncoconstrição ou de anomalias metabólicas dos macrófagos alveolares, levando ao acúmulo de lipídeos do surfactante. Este relato descreve um caso subclínico de pneumonia lipídica em um felino. **Relato do caso:** Uma gata de 16 anos, SRD, foi encaminhada ao Laboratório de Patologia e Perícia Veterinária da UnB (LPPV-UnB) para a realização de necropsia de rotina. De acordo com o histórico clínico, o animal havia sido submetido previamente a duas cirurgias em decorrência de fecalomas. Durante o exame, amostras foram coletadas, fixadas em formol 10% tamponado e processadas por técnica histológica de rotina, sendo posteriormente analisadas. **Resultados:** Macroscopicamente, na abertura da cavidade abdominal o pulmão apresentava área focalmente extensa expandida por conteúdo amarelado, untuoso e brilhante, afetando principalmente os lobos cranial, médio e caudal direito. Ao corte, a área afetada se apresentava pouco delimitada e fluía quantidade moderada de material viscoso amarelado. No interior da traqueia observou-se material viscoso amarelado semelhante ao pulmonar. O cólon e reto estavam acentuadamente distendidos e preenchidos por material fecal amolecido e amarronzado. Microscopicamente, no pulmão os alvéolos e bronquíolos estavam completamente preenchidos por inúmeros vacúolos não coráveis de tamanhos variados e por inúmeras células com citoplasma amplo contendo grande e único vacúolo não corável, núcleo pequeno e deslocado para a periferia. Os septos pulmonares se mostravam espessados e infiltrados por inúmeros macrófagos espumosos com o citoplasma repleto de gotículas lipídicas, linfócitos, plasmócitos e alguns neutrófilos. Ainda, havia ocasional material hiperbasofílico birrefringente (mineralização) multifocal. **Conclusões:** A pneumonia lipídica é rara, mas pode ocorrer por aspiração de material oleoso em gatos tratados com óleo mineral por via oral. Tendo em vista o histórico de fecaloma recorrente, pressupõe-se de que possam ter ocorrido tentativas de administração de óleo mineral. É importante salientar que o óleo mineral não promove o reflexo de tosse quando em contato com a mucosa respiratória e, por isso, chega facilmente ao parênquima pulmonar. Esse caso observado no gato, demonstra os riscos de medicamentos de natureza oleosa por via oral, cuja falha no procedimento, pode resultar em processo grave ao animal.

Palavras-chave: broncopneumonia, falsa via, felino, pneumonia lipoide.

Anais do 8º Congresso de Patologia Veterinária (CPV), XXII Encontro Nacional de Patologia Veterinária (ENAPAVE), XVI Simpósio Brasileiro da Davis-Thompson Foundation, VII Encontro Internacional de Saúde Animal e Prevenção (ENISAP) e I Simpósio de Sanidade Animal do CRMV-MT
9 a 12 de setembro de 2025 – Cuiabá, Mato Grosso, Brasil
Braz J Vet Pathol, 2025, vol. 18, Supl. 1

BJVP
Brazilian Journal of Veterinary Pathology
ISSN 1983-0246

Choque hipovolêmico em cão secundário a ruptura de aneurisma aórtico por *Spirocerca lupi*

Davi. de S. Leal[1], Liz de A. Cerqueira[1], Ana L. G. L. Chisté[1], Camila S. Vidili[1], Daniela de O. Rocha[1], Gabriel A. de O. Bezerra[1], Yasmin N. G. da Fonseca[1], Márcio B. de Castro[1*]

[1]Laboratório de Patologia e Perícia Veterinária, Faculdade de Agronomia e Medicina Veterinária (FAV), Campus Universitário Darcy Ribeiro, Universidade de Brasília (UnB), Brasília, DF, Brasil.
***Autor de correspondência:** mbcastro@unb.br

Introdução: *Spirocerca lupi* é um nematódeo de distribuição mundial, especialmente em regiões de clima quente. Seu ciclo de vida envolve um hospedeiro intermediário, geralmente besouros coprófagos, e diversos hospedeiros paratênicos, como aves, lagartos e pequenos mamíferos. Os principais hospedeiros definitivos são carnívoros da família Canidae. No interior do hospedeiro definitivo, as larvas seguem uma rota migratória bem definida: penetram na mucosa gástrica, migram através das artérias, desenvolvem-se na aorta torácica e, por fim, deslocam-se para o esôfago caudal. Durante a migração, as larvas causam necrose e infiltrado neutrofílico na parede da aorta, evoluindo posteriormente para fibrose, formação de aneurismas e, em casos graves, ruptura vascular. No esôfago, os parasitas adultos induzem proliferação de tecido de granulação, que frequentemente evolui para osteossarcomas e fibrossarcomas. Os sinais clínicos variam conforme o estágio da infecção e a ocorrência de migrações aberrantes, sendo os mais comuns: vômito, regurgitação, dispneia, letargia e perda de peso. **Relato do caso:** Uma cadela da raça Bulldog, com 3 anos e 11 meses de idade e pesando 9,65 kg, apresentava, há um mês, episódios de vômito e apatia. O animal morreu e foi encaminhado para necropsia. Os fragmentos coletados foram fixados em formol tamponado a 10% e processados por técnica histológica de rotina. **Resultados:** À macroscopia, observou-se mucosa oral e ocular severamente hipocoradas, além de aproximadamente 277 mL de sangue livre na cavidade torácica (correspondendo aproximadamente por cerca de 35,9% do volume sanguíneo total), decorrente de uma ruptura de 0,5 cm no terço inicial da aorta torácica. Ao corte, o vaso apresentava aneurismas multifocais e parasitas nematoides avermelhados com morfologia compatível com *Spirocerca lupi* intralesionais. Na análise histológica, observou-se hemorragia focalmente extensa expandindo a túnica íntima e a média, áreas multifocais a coalescentes de necrose e infiltrado inflamatório multifocal a coalescente, composto predominantemente por eosinófilos e neutrófilos. Além disso, notou-se neovascularização multifocal moderada e presença de bactérias cocobacilares intralesionais. O exame parasitológico, confirmou tratar-se de *Spirocerca lupi*. **Conclusões:** Este caso ilustra uma complicação grave da espirocercose canina, com ruptura de aorta torácica, hemotórax, e muitas vezes, morte súbita por hipovolemia. Esses achados reforçam a importância do diagnóstico precoce e do monitoramento cuidadoso em casos suspeitos, especialmente em áreas endêmicas para o parasita como o Distrito Federal.

Palavras-chave: aneurisma, espirocercose, hemotórax, Spirocercíase.

Anais do 8º Congresso de Patologia Veterinária (CPV), XXII Encontro Nacional de Patologia Veterinária (ENAPAVE), XVI Simpósio Brasileiro da Davis-Thompson Foundation, VII Encontro Internacional de Saúde Animal e Prevenção (ENISAP) e I Simpósio de Sanidade Animal do CRMV-MT
9 a 12 de setembro de 2025 – Cuiabá, Mato Grosso, Brasil
Braz J Vet Pathol, 2025, vol. 18, Supl. 1

BJVP
Brazilian Journal of Veterinary Pathology
ISSN 1983-0246

Infecção aguda fatal por *Trypanosoma cruzi* em cão de fazenda

Daniela de O. Rocha[1], Yasmin N. G. da Fonseca[1], Camila S. Vidili[1], Ana L. G. L. Chisté[1], Davi de S. Leal[1], Liz de A. Cerqueira[1], Gabriel A. de O. Bezerra[1], Márcio B. de Castro[1*]

[1]Laboratório de Patologia e Perícia Veterinária, Faculdade de Agronomia e Medicina Veterinária (FAV), Campus Universitário Darcy Ribeiro, Universidade de Brasília (UnB), Brasília, DF, Brasil.
***Autor de correspondência:** mbcastro@unb.br

Introdução: Os protozoários flagelados do gênero *Trypanosoma* possuem muitos hospedeiros. Entre as espécies que acometem cães, destacam-se *Trypanosoma evansi* e *Trypanosoma cruzi*, ambas com registros no Brasil. As manifestações clínicas variam a depender da espécie e da duração da infecção, mas em ambos os casos, pode ser fatal. O objetivo deste trabalho é relatar a morte de um cão de fazenda com infecção por *Trypanosoma cruzi* proveniente de Arinos, Minas Gerais. **Relato do caso:** Um cão da raça Pitbull que vivia na fazenda, com 1 ano de idade, apresentou paralisia progressiva dos membros pélvicos, que evoluiu para tetraparesia, sem outros sinais clínicos evidentes. Após alguns dias, o animal morreu e foi encaminhado ao Laboratório de Patologia e Perícia Veterinária da UnB (LPPV-UnB) para a necropsia. **Resultados**: Durante a necropsia, o coração apresentava-se globoso e pálido com estriações brancacentas multifocais a coalescentes, que se aprofundavam ao corte. No sistema nervoso central, havia sufusão na face ventral da ponte e áreas multifocais hemorrágicas multifocais, inclusive, na superfície de corte. Também foram observadas áreas multifocais enegrecidas e amareladas discretas na medula espinhal ao corte. Microscopicamente, no coração havia infiltrado linfoplasmocítico e histiocítico multifocal a coalescente massivo, edema moderado, necrose flocular das miofibras, e estruturas intracitoplasmáticas basofílicas multifocais morfologicamente compatíveis com *Trypanosoma* sp. No sistema nervoso, observou-se malácia e meningomielite linfoplasmocftica e histiocítica, multifocal a coalescente acentuada com raros "ninhos" de amastigotas intralesionais compatíveis com *Trypanosoma* spp. Quando submetidas à IHQ, as amostras do miocárdio demonstraram imunomarcação positiva para *Trypanosoma* sp. Amostras congeladas foram submetidas a PCR confirmando tratar-se de uma infecção aguda fatal pelo *Trypanosoma cruzi*. **Conclusões:** As alterações anatomopatológicas observadas, unidas a imunomarcação positiva e a PCR demonstram a infecção por *Trypanosoma cruzi*. no caso apresentado. As lesões observadas no SNC são pouco descritas, porém, em casos com sintomatologia neurológica, principalmente medular, a tripanossomíase deve ser levada em consideração como diagnóstico diferencial. Além disso, por se tratar de um cão de fazenda, é importante se considerar o impacto desse diagnóstico para a saúde dos moradores no local, que podem também estar expostos ao risco da infecção pois o animal vivia junto no mesmo ambiente.

Palavras-chave: imunohistoquímica, tripanossomíase, zoonose.

Anais do 8º Congresso de Patologia Veterinária (CPV), XXII Encontro Nacional de Patologia Veterinária (ENAPAVE), XVI Simpósio Brasileiro da Davis-Thompson Foundation, VII Encontro Internacional de Saúde Animal e Prevenção (ENISAP) e I Simpósio de Sanidade Animal do CRMV-MT
9 a 12 de setembro de 2025 – Cuiabá, Mato Grosso, Brasil
Braz J Vet Pathol, 2025, vol. 18, Supl. 1

BJVP
Brazilian Journal of Veterinary Pathology
ISSN 1983-0246

Quando uma dose basta: toxicidade aguda à quimioterapia com vimblastina em um cão

Daniela de O. Rocha[1], Yasmin N. G. da Fonseca[1], Gabriel A. de O. Bezerra[1], Julian M. Nunes[1], Isabel L. de Macêdo[1], Davi de S. Leal[1], Thiago A. A. da Mata[1], Márcio B. de Castro[1*]

[1]Laboratório de Patologia e Perícia Veterinária, Faculdade de Agronomia e Medicina Veterinária (FAV), Campus Universitário Darcy Ribeiro, Universidade de Brasília (UnB), Brasília, DF, Brasil.
***Autor de correspondência:** mbcastro@unb.br

Introdução: A vimblastina é um agente antitumoral da classe dos alcaloides vinca utilizado na medicina veterinária como opção de tratamento para cães com tumor venéreo transmissível (TVT). Entre os efeitos adversos mais relatados, estão a mielossupressão, principalmente trombocitopenia, colite, estomatite e diarreia. O objetivo desse trabalho é investigar a causa da morte de um animal que esteve sob tratamento com o uso da vimblastina. **Relato do caso:** Uma cadela de 3 anos de idade, SRD, com histórico de TVT na vulva, morreu 2 dias após o tratamento com vimblastina endovenosa em dose única não informada. Entre os sinais clínicos, apresentou prostração, estomatite, diarreia e êmese sanguinolentas. O animal foi encaminhado ao Laboratório de Patologia e Perícia Veterinária da UnB (LPPV-UnB) para a necropsia. **Resultados**: Durante a necropsia, observou-se a mucosa do estômago e do cólon difusamente vermelho-escuras com conteúdo sanguinolento e hematomas de tamanhos variados na submucosa. A superfície renal apresentava pontos brancos milimétricos multifocais, havia petéquias e sufusões no endocárdio. Microscopicamente, havia necrose marcante das vilosidades intestinais com hemorragia moderada a acentuada na submucosa, gastrite necrohemorrágica transmural, e hipoplasia medular, com diminuição do número de células da linhagem mieloide. Nos rins, foi observado edema, hemorragia e necrose glomerular severos, cilindros hialinos e hemáticos. Adicionalmente, as artérias hepáticas apresentavam necrose fibrinoide multifocal marcante. **Conclusões:** Os achados anatomopatológicos são compatíveis com os efeitos adversos descritos para a vimblastina, como mielossupressão e lesão gastrointestinal hemorrágica severa. Tais efeitos geralmente são observados após múltiplas aplicações, porém, a sensibilidade individual do paciente pode levar à manifestação precoce desses efeitos, mesmo após uma única dose. As lesões renais observadas, compatíveis com nefrotoxicidade aguda, embora pouco descritas, também contribuíram para o desfecho fatal. Este caso reforça a importância da avaliação individualizada e do acompanhamento clínico rigoroso na escolha e monitoramento de drogas quimioterápicas como a vimblastina.

Palavras-chave: toxicose, mielossupressão, nefrotoxicidade aguda, quimioterápico.

Anais do 8º Congresso de Patologia Veterinária (CPV), XXII Encontro Nacional de Patologia Veterinária (ENAPAVE), XVI Simpósio Brasileiro da Davis-Thompson Foundation, VII Encontro Internacional de Saúde Animal e Prevenção (ENISAP) e I Simpósio de Sanidade Animal do CRMV-MT
9 a 12 de setembro de 2025 – Cuiabá, Mato Grosso, Brasil
Braz J Vet Pathol, 2025, vol. 18, Supl. 1

BJVP
Brazilian Journal of Veterinary Pathology
ISSN 1983-0246

Metástase multicêntrica de carcinoma mamário em cadela: relato de caso

Guilherme N. M. Filho[1], Thays de C. A. Bolzan[2], Ana C. Montebeller[2], Luana de F. Silva[2], Milena R. C. da Cruz[1], Afonso C. Reis[2], Leonardo O. Trivilin[1], Jankerle N. Boeloni[1*]

[1]Laboratório de Patologia Animal, Hospital Veterinário, Universidade Federal do Espírito Santo, Alegre, ES, Brasil.
[2]Hospital Veterinário, Universidade Federal do Espírito Santo, Alegre, ES, Brasil.
***Autor de correspondência:** jankerle@gmail.com

Introdução: Carcinomas mamários são neoplasias malignas comuns em cadelas que podem ser classificados em diferentes subtipos histológicos. Essas neoplasias podem fazer metástases principalmente para linfonodos regionais e pulmões, sendo raro metástase multicêntrica. O objetivo do presente relato é descrever um caso de metástase multicêntrica de carcinoma mamário em cadela. **Relato do caso:** Uma cadela de 11 anos de idade, sem raça definida, não castrada, apresentava nódulos mamários de evolução rápida. Foram realizados exames para estadiamento que evidenciaram nódulos em pulmão e nódulo em baço. Realizou-se remoção cirúrgica da cadeia mamária esquerda que foi fixada em formalina 10% tamponada e encaminhada para exame histopatológico. A cadela passou por protocolo quimioterápico inicial e, após trinta dias da remoção cirúrgica, houve piora do quadro respiratório e sem resposta terapêutica, foi eutanasiada e encaminhada para exame necroscópico. **Resultados**: Macroscopicamente, a cadeia mamária esquerda media 22,5x4,0x3,0 cm e continha as glândulas mamárias torácica caudal a inguinal (M1 a M4). Sendo M2 e M3, ao corte, com áreas multifocais brancacentas e firmes. Entre M2 e M3, nódulo medindo 4,2x4,0x2,5 cm, firme, ao corte com áreas císticas. M4 elevada e, ao corte, com nódulo medindo 3,2x2,0 cm, firme e brancacento. Microscopicamente havia hiperplasia ductal usual em M1 e carcinoma tubular grau II em nódulo localizado entre M2 e M3. Além disso, foi possível identificar, em M2, M3 e M4, proliferação neoplásica não encapsulada e infiltrativa, anisocitose intensa, citoplasma eosinofílico, núcleos redondos a ovais, anisocariose intensa, cromatina frouxa, nucléolos únicos ou múltiplos, ora com 33 mitoses em 10 campos de maior aumento (M2), ora 3-6 mitoses (M3 e M4) e áreas multifocais de invasão vascular de células neoplásicas. O número médio de AgNOR nos núcleos foi 2,44 ± 0,07. Mediante as alterações encontradas, a neoplasia classifica-se como carcinoma invasor, tendo variações de grau em II (M3, M4) e III (M2). No exame necroscópico foi identificado nódulo focal esplênico brancacento de 0,2 mm, nódulo focal brancacento em musculatura de ventrículo direito, linfonodos axilares esquerdo, mediastínico e ilíaco interno aumentados de volume e ao corte brancacentos, rins com nódulos multifocais brancacentos, pulmão com nódulos multifocais a coalescentes brancacentos e nódulos nas glândulas mamárias contralaterais. À microscopia, observou-se metástase do carcinoma mamário em baço, coração, linfonodos, rim e pulmão. Nas mamas contralaterais foi identificado carcinoma tubulopapilar grau I (M2) e carcinoma em tumor misto (M3). **Conclusões:** O presente relato trata-se de um caso de metástase multicêntrica de carcinoma mamário em cadela.

Palavras-chave: canino, histopatologia, neoplasia mamária, oncologia.
Agência financiadora: CAPES e FAPES.

Anais do 8º Congresso de Patologia Veterinária (CPV), XXII Encontro Nacional de Patologia Veterinária (ENAPAVE), XVI Simpósio Brasileiro da Davis-Thompson Foundation, VII Encontro Internacional de Saúde Animal e Prevenção (ENISAP) e I Simpósio de Sanidade Animal do CRMV-MT
9 a 12 de setembro de 2025 – Cuiabá, Mato Grosso, Brasil
Braz J Vet Pathol, 2025, vol. 18, Supl. 1

BJVP
Brazilian Journal of Veterinary Pathology
ISSN 1983-0246

Desafios no diagnóstico dermatopatológico do adenocarcinoma da porção acrosseríngea de glândulas apócrinas em gato doméstico

Gabriel A. de O. Bezerra[1], Yasmin N. G. da Fonseca[1], Daniela de O. Rocha[1], Julian M. Nunes[1], Ana L. G. L. Chisté[1], Camila S. Vidili[1], Robério G. Olinda[2], Márcio B. de Castro[1*]

[1]Laboratório de Patologia e Perícia Veterinária, Faculdade de Agronomia e Medicina Veterinária (FAV), Campus Universitário Darcy Ribeiro, Universidade de Brasília (UnB), Brasília, DF, Brasil.
[2] Laboratório Vetlife de diagnósticos, João Pessoa, PB, Brasil.
***Autor de correspondência:** mbcastro@unb.br

Introdução: O adenocarcinoma ductal de glândulas apócrinas é uma neoplasia cutânea maligna incomum em animais domésticos. Caracteriza-se por crescimento local invasivo e potencial metastático, afetando principalmente linfonodos regionais. Clinicamente, apresenta-se como massas firmes e de crescimento progressivo na pele ou tecido subcutâneo. Este relato descreve um caso de adenocarcinoma ductal da porção acrosseríngea da glândulas apócrinas em um gato doméstico. **Relato do caso:** Duas biópsias excisionais (massas cutâneas na coxa direita, e tíbia) de um gato doméstico, de 1 ano, sem raça definida, foram encaminhadas ao Laboratório de Patologia e Perícia Veterinária da UNB (LPPV-UnB). As amostras foram clivadas e encaminhadas para o processamento histopatológico. **Resultados**: No exame macroscópico, fragmentos de pele pilosa apresentavam formações nodulares centrais alopécicas, multilobulares, irregulares, pouco delimitadas, elevadas, firmes, não ulceradas, medindo de 5,6 a 7,6 cm de comprimento. Ao corte, era irregular, brancacento com focos enegrecidos. Na avaliação microscópica, observou-se proliferação neoplásica epitelial com origem ductal na epiderme, que se infiltrava na derme superficial. As células estavam arranjadas em ductos irregulares formados por 1 ou mais camadas de células cubóides com citoplasma amplo, núcleo central e cromatina frouxa. Anisocitose e anisocariose eram acentuadas e foram observadas duas mitoses em 10 campos de maior aumento (Obj. 40x, 2,37 cm²). Em diversos focos, havia metaplasia escamosa do epitélio ductuolar atípico. **Conclusões:** No geral, as neoplasias malignas ductuolares das glândulas sudoríparas apócrinas são raras em cães e gatos. Nos gatos, os locais mais afetados são a região da cabeça, abdômen e membros, como neste caso. Essa neoplasia acomete principalmente as células epiteliais desses ductos apócrinos, com formação de estruturas ductiformes irregulares, atipia celular, e invasão do estroma adjacente. Os focos de metaplasia escamosa ductular observados, representam a diferenciação para a forma acrosseríngea (porção terminal da glândula sudorípara). Os principais diagnósticos diferenciais incluem principalmente o adenoma apócrino ductuolar, adenocarcinoma de células basais e o carcinoma de células escamosas acantolíticas.

Palavras-chave: biópsia; dermatopatologia; ductal; neoplasia.

Anais do 8º Congresso de Patologia Veterinária (CPV), XXII Encontro Nacional de Patologia Veterinária (ENAPAVE), XVI Simpósio Brasileiro da Davis-Thompson Foundation, VII Encontro Internacional de Saúde Animal e Prevenção (ENISAP) e I Simpósio de Sanidade Animal do CRMV-MT
9 a 12 de setembro de 2025 – Cuiabá, Mato Grosso, Brasil
Braz J Vet Pathol, 2025, vol. 18, Supl. 1

BJVP
Brazilian Journal of Veterinary Pathology
ISSN 1983-0246

Miocardite linfoplasmohistiocitária por *Neospora* sp. em um filhote de cão: relato de caso

Eduarda Keil[1*], Adrielly Ehlers[2], José T. R. de Moraes[1], Laís E. Pinheiro[1], Lucas T. de Castro[1], Ellen C. de Oliveira[1], David Driemeier[1], Rosemari Oliveira[2]

[1]Setor de Patologia Veterinária, Universidade Federal do Rio Grande do Sul, Porto Alegre, RS, Brasil.
[2]Pathos – Laboratório de Patologia Veterinária, Porto Alegre, RS, Brasil.
***Autor de correspondência:** eduardakeil.vet@gmail.com

Introdução: *Neospora sp.* é uma causa importante de aborto e mortalidade perinatal em bovinos e encefalite não supurativa, miocardite e miosite em cães. *Neopora caninum* foi identificado em cães e canídeos selvagens, servindo como hospedeiros definitivos em muitos países ao redor do mundo. A neosporose é ocasionalmente relatada em filhotes imunocomprometidos. Os cães afetados geralmente apresentam sinais atribuídos à encefalite e/ou miosite, com rara disseminação multissistêmica. Este trabalho tem como objetivo destacar os achados de necropsia, histopatológicos e de imuno-histoquímica de um caso de miocardite linfoplasmohistiocitária por *Neospora sp*. em um filhote de cão. **Relato do caso:** Um cão, fêmea, da raça Golden Retriever, de dois meses de idade apresentava histórico de tratamento de diarreia amarela com presença de muco e administração da primeira dose da vacina polivalente. O animal veio a óbito de forma súbita, sendo encaminhado para necropsia e, posteriormente, para exame histopatológico. **Resultados**: Na necropsia, em cavidade abdominal, havia moderada quantidade de líquido livre sanguinolento, com presença de fibrina. O baço e fígado apresentavam discreto aumento de tamanho. Em pâncreas, notou-se aumento de tamanho, consistência firme e presença de múltiplos nódulos brancos ao longo da superfície e no interior do parênquima. Em traqueia e brônquios, havia moderada quantidade de líquido espumoso translúcido. Os pulmões estavam congestos, expandidos e edemaciados. Em coração, notou-se hipertrofia da parede do ventrículo esquerdo e dilatação do átrio direito e ventrículo direito. Microscopicamente, em coração, havia acentuado infiltrado inflamatório mononuclear difuso, com marcada rarefação do parênquima cardíaco, edema intersticial e atrofia incipiente. Em cérebro e cerebelo, notou-se discreta congestão e discreta espongiose em substância branca. Em tronco encefálico, havia acentuado edema e vacuolização da substância branca. Em pâncreas, havia presença de infiltrado inflamatório intersticial e difusa de linfócitos e plasmócitos, com menor número de macrófagos e eosinófilos, além de marcada fibrose intersticial. Os ácinos pancreáticos apresentavam atrofia acinar e degeneração. Em baço, havia expansão da polpa vermelha e discreta hiperplasia linfoide nodular. O fígado apresentava congestão acentuada e hepatócitos com discreta vacuolização. Fragmentos de coração previamente selecionados foram submetidos para exame imunohistoquímico, no qual observou-se marcação fortemente positiva para anti-*Neospora sp*. no citoplasma de macrófagos. **Conclusões:** Os achados macroscópicos, microscópicos e imuno-histoquímicos foram compatíveis com miocardite por *N. caninum*. Devido à baixa frequência de descrições detalhadas de mortalidade por infecção por *N. caninum* em cães jovens, este caso serve como um acréscimo à literatura.

Palavras-chave: canino, doença infecciosa, histopatologia, imuno-histoquímica.
Agência financiadora: CNPq.

Anais do 8º Congresso de Patologia Veterinária (CPV), XXII Encontro Nacional de Patologia Veterinária (ENAPAVE), XVI Simpósio Brasileiro da Davis-Thompson Foundation, VII Encontro Internacional de Saúde Animal e Prevenção (ENISAP) e I Simpósio de Sanidade Animal do CRMV-MT
9 a 12 de setembro de 2025 – Cuiabá, Mato Grosso, Brasil
Braz J Vet Pathol, 2025, vol. 18, Supl. 1

BJVP
Brazilian Journal of Veterinary Pathology
ISSN 1983-0246

Relato de papiloma de células transicionais vesical em um cão: um achado inusitado

Silvio M. C. Fonseca[1*], Telma S. Lima[2], Aquiles V. Pereira[2], Lucas C. Albuquerque[1], Marília C. A. Pereira[1], Kezia S. Carvalho[1]; Givaldo B. Silva-Filho[3], Francisco A. L. Souza[3].

[1]Laboratório e Imagem veterinária IMAVET, Setor de anatomopatológica, Maceió, AL, Brasil.
[2]Laboratório de Patologia Animal Comparada da Região dos Inhamuns (LAPCOM), Centro de Educação, Ciência e Tecnologia da Região dos Inhamuns, Universidade Estadual do Ceará, Tauá, CE, Brasil.
[3]Laboratório de Diagnóstico Animal, Departamento de Morfologia e Fisiologia Animal, Universidade Federal Rural de Pernambuco, Recife, PE, Brasil.
***Autor de correspondência:** sillviovet.contactos@gmail.com

Introdução: O papiloma de células transicionais em bexiga urinária consiste em uma proliferação anômala do epitélio, com arranjos papilíferos voltados para o lúmen. Na medicina veterinária, é considerado extremamente raro, citado até o momento apenas em um bovino nos Estados Unidos e em duas cabras na Escócia. As causas dessa neoformação estão geralmente relacionadas a cistites crônicas, urolitíase, infecções bacterianas recorrentes, exposição a carcinógenos naturais ou fatores genéticos, embora não haja comprovação definitiva. Diante disso, o presente trabalho teve como objetivo relatar um caso de papiloma de células transicionais de bexiga urinária em um canino. **Relato do caso:** Uma peça cirúrgica de bexiga urinária de um cão sem raça definida, de oito anos, foi encaminhada ao Laboratório e Imagem Veterinária IMAVET, Maceió, AL, no setor de Anatomia Patológica para análise histopatológica. A amostra foi fixada em formol a 10% tamponado por 24 horas, desidratada, diafanizada, incluída em parafina, cortada em 5 micras de espessura e processada pela técnica de Hematoxilina-Eosina, para posterior análise em microscopia de luz. **Resultados:** O exame macroscópico revelou uma amostra de 0,3 x 0,6 x 0,4 cm de comprimento, multinodular, escura e macia. Ao corte, o parênquima exibia áreas pretas intercaladas por áreas brancas. Na microscopia, observou-se que o epitélio transicional era proliferado, organizando-se em papilas com projeções exofíticas com uma média de até duas camadas celulares, sustentados por moderados septos fibrosos. As células tinham citoplasma abundante, eosinofílico e núcleos arredondados a ovais, centrais a excêntricos com cromatina densa, sem nucléolo evidente e uma média de quatro figuras de mitose por dez campos de grande aumento, além de anisocitose e anisocariose moderadas. Havia áreas multifocais de hemorragia moderada na mucosa, congestão vascular associadas a discreto infiltrado inflamatório mononuclear de linfócitos e macrófagos. **Conclusões:** O papiloma de células transicionais é uma neoformação rara na medicina veterinária. Em humanos, é igualmente incomum e pouco compreendido. Por isso, é essencial relatar tais casos e, sempre que possível, investigar causas associadas além dos achados histológicos. Este tumor deve ser diferenciado de lesões polipoides, carcinoma urotelial, bem como de leiomiomas/leiomiosarcomas, dentre outros.

Palavras-chave: canino, cistite crônica, patologia urogenital, tumor de células transicionais, urotélio.

Anais do 8º Congresso de Patologia Veterinária (CPV), XXII Encontro Nacional de Patologia Veterinária (ENAPAVE), XVI Simpósio Brasileiro da Davis-Thompson Foundation, VII Encontro Internacional de Saúde Animal e Prevenção (ENISAP) e I Simpósio de Sanidade Animal do CRMV-MT
9 a 12 de setembro de 2025 – Cuiabá, Mato Grosso, Brasil
Braz J Vet Pathol, 2025, vol. 18, Supl. 1

BJVP
Brazilian Journal of Veterinary Pathology
ISSN 1983-0246

Relato de cistoadenoma mucinoso de glândulas salivares menores em gato doméstico: uma ocorrência incomum

Silvio M. C. Fonseca[1*], Telma S. Lima[2], Aquiles V. Pereira[2], Rayza S. F. Rocha[1], Marília C. A. Pereira[1], Kezia S. Carvalho[1]; Givaldo B. Silva-Filho[3], Francisco A. L. Souza[3]

[1]Laboratório e Imagem veterinária IMAVET, Setor de anatomopatológica, Maceió, AL, Brasil.
[2]Laboratório de Patologia Animal Comparada da Região dos Inhamuns (LAPCOM), Centro de Educação, Ciência e Tecnologia da Região dos Inhamuns, Universidade Estadual do Ceará, Tauá, CE, Brasil.
[3]Laboratório de Diagnóstico Animal, Departamento de Morfologia e Fisiologia Animal, Universidade Federal Rural de Pernambuco, Recife, PE, Brasil.
***Autor de correspondência:** sillviovet.contactos@gmail.com

Introdução: Cistoadenoma mucinoso das glândulas salivares é uma neoplasia epitelial benigna rara e consiste em uma proliferação adenomatosa associada à ectasia tubular e retenção de secreção mucosa (mucina) intraluminal. O objetivo deste estudo foi descrever os achados anatomopatológicos de um caso de cistoadenoma mucinoso de glândulas salivares em um gato doméstico. **Relato do caso:** Uma gata de três anos, sem raça definida, apresentou um processo inflamatório crônico da mucosa oral inferior. A amostra foi coletada, fixada em formol a 10% tamponado por 24 horas, e encaminhada para processamento rotineiro de histopatologia, com colorações de hematoxilina e eosina (HE), Alcian Blue (AB) e Ácido Periódico de Schiff (PAS), no Laboratório e Imagem Veterinária IMAVET, Maceió, AL. **Resultados:** Macroscopicamente, a massa media 0,8 x 0,4 cm, exibia superfície difusamente branca, de contornos irregulares e consistência firme. Na microscopia, observou-se na lâmina própria, em região das glândulas salivares menores, uma área focalmente extensa caracterizada por proliferação cística benigna, não encapsulada, sustentada por estroma fibrovascular moderado. Essas estruturas eram revestidas por células colunares a cuboides, com citoplasma claro e vacuolizado, e núcleos redondos a ovais, excêntricos, com cromatina densa a discretamente pontilhada e, em geral, um nucléolo evidente. Observou-se discretas anisocitose e anisocariose. O lúmen dessas estruturas era preenchido por quantidade discreta a moderada de material mucoso amorfo, levemente basofílico. No interstício, havia um infiltrado inflamatório linfoplasmocitário multifocal a focalmente extenso, moderado, comprimindo discretamente os cistos. Na coloração histoquímica de AB e PAS, evidenciou-se, no interior das células epiteliais e nos lúmens císticos, material mucoso consistente com mucina. Os achados histológicos permitiram classificar a amostra como cistoadenoma mucinoso das glândulas salivares e adenite linfoplasmocitária, e diferenciá-la de processos crônicos como cistoadenoma papilífero linfomatoso (tumor de warthin), carcinoma mucoepidermoide, mucoceles, sialoceles salivares e até sua versão maligna, o cistoadenocarcinoma mucinoso. **Conclusões:** Cistoadenoma mucinoso das glândulas salivares é uma neoplasia incomum em felinos e seu diagnóstico pode ser realizado através de histoquímica de HE, AB e PAS.

Palavras-chave: Estomatite crônica, felinos, histopatologia, histoquímicas, mucina.

Anais do 8º Congresso de Patologia Veterinária (CPV), XXII Encontro Nacional de Patologia Veterinária (ENAPAVE), XVI Simpósio Brasileiro da Davis-Thompson Foundation, VII Encontro Internacional de Saúde Animal e Prevenção (ENISAP) e I Simpósio de Sanidade Animal do CRMV-MT
9 a 12 de setembro de 2025 – Cuiabá, Mato Grosso, Brasil
Braz J Vet Pathol, 2025, vol. 18, Supl. 1

BJVP
Brazilian Journal of Veterinary Pathology
ISSN 1983-0246

Cistoadenoma seroso papilar pancreático em hilo esplênico de um cão: relato de um caso inusual

Silvio M. C. Fonseca[1*], Telma S. Lima[2], Aquiles V. Pereira[2], Rayza S. F. Rocha[1], Marília C. A. Pereira[1], Kezia S. Carvalho[1], Hisadora A. S. Chaves-Bom[3], Joaquim Evêncio-Neto[3]

[1]Laboratório e Imagem veterinária IMAVET, Setor de anatomopatológica, Maceió, AL, Brasil.
[2]Laboratório de Patologia Animal Comparada da Região dos Inhamuns (LAPCOM), Centro de Educação, Ciência e Tecnologia da Região dos Inhamuns, Universidade Estadual do Ceará, Tauá, CE, Brasil.
[3]Laboratório de Diagnóstico Animal, Departamento de Morfologia e Fisiologia Animal, Universidade Federal Rural de Pernambuco, Recife, PE, Brasil.
***Autor de correspondência:** sillviovet.contactos@gmail.com

Introdução: O cistoadenoma seroso papilar pancreático é uma neoplasia cística incomum, benigna, descrita em humanos como um achado incidental na ultrassonografia de rotina, no qual caracteriza-se como uma estrutura cística, anecogênica ou hipoecoica, bem delimitada, entre o pâncreas e o baço. O presente trabalho teve como objetivo descrever os achados inusuais macro e microscópicos de um caso de cistoadenoma seroso papilar pancreático em um cão. **Relato do caso:** Um cão, sem raça definida, de nove anos, foi encaminhado para esplenectomia total devido presença de nodulação esplênica. Uma peça cirúrgica de um baço com acentuado tecido adiposo aderido ao hilo esplênico foi remetida ao setor de Anatomia Patológica do Laboratório e Imagem Veterinária IMAVET, Maceió, AL, para análise histopatológica. A amostra foi fixada em formol a 10% tamponado por 48 horas, descrita macroscopicamente, clivada, processada rotineiramente para histopatologia e analisada por microscopia de luz. **Resultados:** Macroscopicamente, notou-se uma área aumentada de volume, flutuante e macia, envolta por tecido adiposo na região do hilo esplênico. Essa área consistia em uma cavitação cística de aproximadamente 14,2 x 5,9 cm que comprimia os vasos esplênicos adjacentes e, ao corte, drenava um conteúdo opaco, amarelo-escuro a vermelho. Microscopicamente, essa estrutura caracterizou-se por massa cística unilocular de parede fina, revestida por epitélio papilar de células colunares simples sustentadas por estroma fibrovascular. Na base do cisto (região basal), havia remanescentes de parênquima lobular pancreático, com área focalmente extensa de arranjo epitelial papilar semelhante. O pâncreas apresentava infiltrado inflamatório mononuclear multifocal, discreto a moderado, associado a discreta hemorragia. **Conclusão:** O diagnóstico patológico torna-se um desafio, sendo realizado apenas após a identificação da origem do arranjo epitelial, o que reforça a importância da realização de múltiplos cortes histológicos do cisto, já que estes não apresentavam vínculo celular com o baço, apenas comprimiam os vasos esplênicos, ocasionando a congestão observada. Geralmente, esses processos tendem a ser benignos e afetam a cauda do pâncreas, mas podem apresentar um quadro clínico importante e levar à morte, em decorrência de hemorragias intra-abdominais, obstrução biliar, vasos esplênicos ou trato gastrointestinal. A cirurgia com esplenectomia é recomendada, e suas descrições são imprescindíveis para ampliar os diagnósticos diferenciais nas neoplasias pancreáticas.

Palavras-chave: adenoma, baço, canino, neoplasias císticas, pancreatite.

Anais do 8º Congresso de Patologia Veterinária (CPV), XXII Encontro Nacional de Patologia Veterinária (ENAPAVE), XVI Simpósio Brasileiro da Davis-Thompson Foundation, VII Encontro Internacional de Saúde Animal e Prevenção (ENISAP) e I Simpósio de Sanidade Animal do CRMV-MT
9 a 12 de setembro de 2025 – Cuiabá, Mato Grosso, Brasil
Braz J Vet Pathol, 2025, vol. 18, Supl. 1

BJVP
Brazilian Journal of Veterinary Pathology
ISSN 1983-0246

Criptococose retrofaríngea em felino: relato de caso

Lívia P. Matos[1], Daniel T. Venturini[1], Beatriz B. Vilela[1], Ligia I. S. Souza[1], Karina P. Aptekmann[1], Flávia A. de Melo[1], Jankerle N. Boeloni[1], Louisiane de C. Nunes[1*]

[1]Departamento de Medicina Veterinária, Universidade Federal do Espírito Santo, Alegre, ES, Brasil.
***Autor de correspondência:** louisiane.nunes@ufes.br

Introdução: A criptococose é uma doença de origem fúngica causada por *Cryptococcus neoformans*. Trata-se de uma infecção oportunista com elevado potencial zoonótico e distribuição cosmopolita. *C. neoformans* pode penetrar no corpo do animal via pulmões, lesões na pele ou membranas mucosas. Entre os pequenos animais, os gatos são os mais afetados e essa levedura pode ser encontrada provocando infecções nos pulmões, sistema nervoso central, região facial ou se manifestar de forma generalizada. A doença pode produzir sinais clínicos semelhantes aos de outras enfermidades necessitando, portanto, de uma definição diagnóstica rápida e precisa, proporcionando o tratamento precoce e adequado. Este trabalho tem como objetivo relatar um caso raro de criptococose retrofaríngea em felino. **Relato do caso:** Uma gata doméstica, semi-domiciliada, castrada, com seis anos de idade e testada positivamente para vírus da leucemia felina (FeLV +) que eventualmente fugia para um local o qual hospedava diversos indivíduos de *Columba livia*, foi atendida no Hospital Veterinário da Universidade Federal do Espírito Santo com queixa de aumento de volume progressivo na região retrofaríngea há um mês. **Resultados**: O exame clínico revelou massa aderida na região submandibular, moderadamente firme e tamanho médio de 2 cm. Durante a anamnese todos os parâmetros fisiológicos se apresentaram dentro da normalidade. Os exames laboratoriais revelaram proteínas plasmáticas totais elevadas (8,4 g/dL), leucocitose por eosinofilia, (contagem absoluta: 4.746), e na cistoscopia sérica, observou-se hemácias em rouleaux (+), raros linfócitos reativos e neutrófilos tóxicos (++). Foi realizado exame ultrassonográfico para a punção aspirativa guiada que mostrou massa de 1,88 cm x 2,55 cm em região retrofaríngea, aderida aos anéis traqueais. O exame citopatológico revelou alta celularidade composta por linfócitos, neutrófilos e macrófagos. Observou-se intensa quantidade de leveduras de tamanho médio com cápsula grande, clara e refringente, compatíveis com *Cryptococcus* sp. O material foi corado pelo método de Ácido Periódico de Schiff (PAS) que evidenciou a cápsula fúngica pela coloração vermelho intenso. O animal foi submetido ao tratamento antifúngico à base de Fluconazol, na dose de 80 mg/kg, a cada 24 horas. Após um mês do tratamento, a massa da região cervical desapareceu completamente à palpação. **Conclusões:** A criptococose retrofaríngea em gatos é rara e não relatada anteriormente na espécie. O fato do paciente ser FeLV + pode ter contribuído para a ocorrência da infecção sem, contudo, apresentar sinais clínicos. Nesse sentido, o diagnóstico citopatológico rápido e eficiente torna-se importante e permite o estabelecimento do tratamento em tempo hábil.

Palavras-chave: doença fúngica, gato, infecção**.**

Agência financiadora: FAPES e CAPES.

Anais do 8º Congresso de Patologia Veterinária (CPV), XXII Encontro Nacional de Patologia Veterinária (ENAPAVE), XVI Simpósio Brasileiro da Davis-Thompson Foundation, VII Encontro Internacional de Saúde Animal e Prevenção (ENISAP) e I Simpósio de Sanidade Animal do CRMV-MT
9 a 12 de setembro de 2025 – Cuiabá, Mato Grosso, Brasil
Braz J Vet Pathol, 2025, vol. 18, Supl. 1

BJVP
Brazilian Journal of Veterinary Pathology
ISSN 1983-0246

A morte ritualística de um gato ou ataque por cão? Um caso de medicina veterinária forense

Daniela de O. Rocha[1], Yasmin N. G. da Fonseca[1], Davi de S. Leal[1], Camila S. Vidili[1], Liz de A. Cerqueira[1], Ana L. G. L. Chisté[1], Gabriel A. de O. Bezerra[1], Márcio B. de Castro[1*]

[1]Laboratório de Patologia e Perícia Veterinária, Faculdade de Agronomia e Medicina Veterinária (FAV), Campus Universitário Darcy Ribeiro, Universidade de Brasília (UnB), Brasília, DF, Brasil.
***Autor de correspondência:** mbcastro@unb.br

Introdução: Nos últimos anos, a sociedade civil tem demonstrado interesse crescente nos direitos dos animais e seu bem-estar, exigindo respostas mais efetivas diante de suspeitas de maus-tratos. Nesse sentido, a medicina veterinária forense ocupa um papel crucial ao unir conhecimentos técnicos e investigação pericial para elucidar a *causa mortis* quando relacionada a possíveis maus-tratos aos animais. Dessa forma, o objetivo desse trabalho é investigar a causa da morte de um animal com suspeita de maus-tratos. **Relato do caso:** Uma gata adulta, SRD, tratada como animal comunitário, foi encontrada morta com a suspeita de ter sido vítima de um "ritual maligno", amplamente divulgada nas mídias sociais. Havia suspeita de morte violenta com exposição do coração e colocação de um cristal esverdeado no local. O gato foi recolhido encaminhado pelas autoridades para exame pericial no Laboratório de Patologia e Perícia Veterinária da UnB (LPPV-UnB). **Resultados**: Durante a necropsia, observou-se laceração do tecido cutâneo e muscular da região tóraco-abdominal com exposição segmentar do duodeno e do fígado (evisceração). Foram observadas lesões perfurocontusas com hemorragia adjacente bilateralmente no subcutâneo da região torácica, em múltiplos músculos intercostais e na musculatura tóraco-abdominal do antímero esquerdo compatíveis com mordedura canina. Além disso, havia hemorragia pulmonar focalmente extensa nos lóbulos craniais e caudais e uma fratura simples por mordedura no osso parietal com hemorragia focalmente extensa no lobo occipital. Histologicamente, havia hemorragia moderada a acentuada no pulmão, na musculatura intercostal, no fígado e no lobo occipital. **Conclusões:** As lesões perfurocontusas múltiplas com bordas irregulares são compatíveis com ataque por cão, portanto, foram descartadas hipóteses de morte por intervenção humana direta, assim como a suspeita inicial de morte ritualística propagada nas mídias sociais. Este caso demonstra como a interpretação dos achados anatomopatológicos são determinantes na investigação da causa de morte em suspeitas de maus-tratos. É preemente a normatização e obrigatoriedade do exame patológico veterinário forense nos casos de suspeita de violência contra animais, e que carece de ser ainda difundido por todo o território nacional, em busca de levar mais justiça aos animais e a toda a sociedade.

Palavras-chave: bem-estar animal, exame pericial, mordedura.

Anais do 8º Congresso de Patologia Veterinária (CPV), XXII Encontro Nacional de Patologia Veterinária (ENAPAVE), XVI Simpósio Brasileiro da Davis-Thompson Foundation, VII Encontro Internacional de Saúde Animal e Prevenção (ENISAP) e I Simpósio de Sanidade Animal do CRMV-MT
9 a 12 de setembro de 2025 – Cuiabá, Mato Grosso, Brasil
Braz J Vet Pathol, 2025, vol. 18, Supl. 1

BJVP
Brazilian Journal of Veterinary Pathology
ISSN 1983-0246

Gastrite enfisematosa por *Klebsiella variicola* em canino: relato de caso

Frederico H. da R. S. S. Wiggers[1]*; Fernanda G. Cony[1]; Vanessa de C. Pereira[1]; Cassiane E. Lopes[1]; Maria V. G. Sanches[1]; Renan H. N. Soares[1]; Jeniffer B. Carvalho[1]; Luciana Sonne[1]

[1]Setor de Patologia Veterinária, Universidade Federal do Rio Grande do Sul, Porto Alegre, RS, Brasil.
***Autor de correspondência:** fredericowiggers@gmail.com

Introdução: Bactérias do gênero *Klebsiella* apresentam grande relevância para caninos, sendo relatadas majoritariamente como patógenos oportunistas que acometem o trato respiratório, urinário e tegumentar. O objetivo deste trabalho é relatar um caso de gastrite enfisematosa por *Klebsiella variicola* em um canino fêmea de 15 anos com melanoma oral metastático, descrevendo os achados macroscópicos, microscópicos e bacteriológicos associados. **Relato do caso**: O cadáver de um canino, fêmea, sem raça definida, de 15 anos, foi enviado ao Setor de Patologia Veterinária (SPV) da Universidade Federal do Rio Grande do Sul (UFRGS). Seu histórico clínico incluía dispneia, disfagia, nódulos em linfonodo submandibular direito, pulmão, fígado e baço, além de severa periodontite. Após piora do quadro, foi realizada eutanásia e submetido aos exames de necropsia, histopatológico e bacteriológico. Fragmentos de órgãos foram coletados e armazenados em formol a 10% e resfriados, para processamento de rotina, exame histopatológico e exame bacteriológico. **Resultados**: Macroscopicamente, em serosa gástrica, observou-se acentuadas áreas vermelhas planas multifocais a coalescentes, de 0,5x0,5 cm a 2x1 cm. Ao corte, evidenciou-se áreas multifocais de acentuado espessamento da parede com aspecto crepitante, associadas à acentuada coloração vermelha. O animal também apresentava nódulos firmes e enegrecidos em cavidade oral, região submandibular direita, mandíbula direita, palato mole e pulmão que na microscopia tiveram diagnóstico de melanoma metastático. A microscopia do estômago demonstrou acentuado enfisema multifocal em submucosa gástrica, estendendo-se à mucosa. Além disso, em submucosa havia acentuada hemorragia multifocal associada à acentuada deposição de material fibrilar fortemente eosinofílico (fibrina). Em camada mucosa havia áreas multifocais de descontinuidade do epitélio (úlceras), associadas a acentuado infiltrado inflamatório de neutrófilos íntegros e degenerados, debris celulares e hemorragia. O exame bacteriológico utilizando a técnica Maldi-Tof em amostra de estômago isolou a bactéria *Klebsiella variicola*. Através dos achados macroscópicos, microscópicos e bacteriológicos, o diagnóstico final foi de gastrite enfisematosa por *Klebsiella variicola*, além de melanoma oral metastático. **Conclusões:** Por se tratar de um patógeno relevante à saúde animal, é imprescindível a investigação dos casos de infecção por bactérias do gênero *Klebsiella*. *Klebsiella variicola*, isolada neste caso, é pouco descrita como causa de acometimento de cães, demonstrando desta forma a importância da associação dos exames bacteriológicos e patológicos para elucidação do agente causador.

Palavras-chave: gastrite bacteriana, histopatologia, necropsia.

Anais do 8º Congresso de Patologia Veterinária (CPV), XXII Encontro Nacional de Patologia Veterinária (ENAPAVE), XVI Simpósio Brasileiro da Davis-Thompson Foundation, VII Encontro Internacional de Saúde Animal e Prevenção (ENISAP) e I Simpósio de Sanidade Animal do CRMV-MT
9 a 12 de setembro de 2025 – Cuiabá, Mato Grosso, Brasil
Braz J Vet Pathol, 2025, vol. 18, Supl. 1

BJVP
Brazilian Journal of Veterinary Pathology
ISSN 1983-0246

Meningioma psamomatoso como achado incidental em gato com doença renal

Camila S. Vidili[1], Yasmin N. G. da Fonseca[2], Julian M. Nunes[1], Gabriel A. de O. Bezerra[1], Ana L. G. L. Chisté[1], Daniela de O. Rocha[1], Davi de S. Leal[1], Márcio B. de Castro[1*]

[1]Laboratório de Patologia e Perícia Veterinária, Faculdade de Agronomia e Medicina Veterinária (FAV), Campus Universitário Darcy Ribeiro, Universidade de Brasília (UnB), Brasília, DF, Brasil.
***Autor de correspondência:** mbcastro@unb.br

Introdução: Na medicina veterinária, os tumores primários do sistema nervoso central (SNC) são, em geral, raros em espécies domésticas. Em gatos, apesar da baixa incidência, os meningiomas e os gliomas representam as neoplasias mais frequentemente observadas. O meningioma é um tumor de crescimento lento, originado de células meningoteliais, que acomete principalmente gatos adultos e, muitas vezes, é identificado como achado incidental durante a necropsia. Histologicamente, os meningiomas podem ser classificados em diferentes subtipos: meningotelial, fibroso, transicional, angiomatoso, microcístico, secretor e psamomatoso, sendo os tipos fibroso, transicional e psamomatoso os mais frequentemente diagnosticados. Este relato descreve um caso de meningioma psamomatoso em um gato doméstico. **Relato do caso:** Um gato macho, sem raça definida, de 18 anos de idade, com diagnóstico prévio de doença renal crônica, osteoartrite e episódios convulsivos, foi submetido à eutanásia e encaminhado ao Laboratório de Patologia e Perícia Veterinária da Universidade de Brasília (LPPV–UnB) para necropsia. **Resultados:** Durante a necropsia, foi identificada uma massa esbranquiçada, irregular e firmemente aderida à calota craniana, comprimindo os lobos parietal e occipital do hemisfério cerebral esquerdo. Os rins apresentavam superfície irregular e o rim direito encontrava-se significativamente reduzido em volume. Ao exame histológico, a neoplasia era bem delimitada, composta por uma densa proliferação celular disposta em ninhos de células epitelióides a fusiformes, organizadas em feixes frouxos e entrelaçados, com múltiplas formações espiraladas. As células apresentavam citoplasma eosinofílico, bordas mal definidas, núcleos vesiculares ovais a fusiformes, cromatina fina e nucléolo único. Corpos psamomatosos, concreções mineralizadas concêntricas basofílicas, estavam presentes, confirmando o diagnóstico de meningioma psamomatoso grau I. A imunohistoquímica revelou positividade das células tumorais para pancitoqueratina e vimentina. Nos rins, observou-se fibrose intersticial acentuada associada à presença de cistos de retenção, degeneração tubular e glomerulonefrite membranoproliferativa moderada. Além disso, havia mineralização na mucosa estomacal e glossite ulcerativa. **Conclusões:** Durante o exame patológico foi confirmado que o animal apresentava doença renal crônica e alterações sistêmicas relacionadas. Aparentemente, a presença do meningioma psamomatoso grau I, foi um achado incidental, apesar do animal ter o histórico de convulsões, inicialmente relacionadas à insuficiência renal crônica. Formações neoplásicas primárias do SNC são incomuns e podem ser um desafio para o diagnóstico. Entretanto, o meningioma psamomatoso apresenta características histológicas peculiares e que favorecem o diagnóstico definitivo sem a necessidade de outros exames complementares.

Palavras-chave: corpos psamomatosos, neoplasia do sistema nervoso central, neoplasia intracraniana, tumor cerebral felino.

Anais do 8º Congresso de Patologia Veterinária (CPV), XXII Encontro Nacional de Patologia Veterinária (ENAPAVE), XVI Simpósio Brasileiro da Davis-Thompson Foundation, VII Encontro Internacional de Saúde Animal e Prevenção (ENISAP) e I Simpósio de Sanidade Animal do CRMV-MT
9 a 12 de setembro de 2025 – Cuiabá, Mato Grosso, Brasil
Braz J Vet Pathol, 2025, vol. 18, Supl. 1

BJVP
Brazilian Journal of Veterinary Pathology
ISSN 1983-0246

Esqueceram de mim: a importância da perícia veterinária nos casos de imprudência cirúrgica

Camila S. Vidili[1*], Ana L. G. L. Chisté[1], Yasmin N. G. da Fonseca[1], Davi de S. Leal[1], Julian M. Nunes[1], Daniela de O. Rocha[1], Jessika C. da Silva[1], Márcio B. de Castro[1*]

[1]Laboratório de Patologia e Perícia Veterinária, Faculdade de Agronomia e Medicina Veterinária (FAV), Campus Universitário Darcy Ribeiro, Universidade de Brasília (UnB), Brasília, DF, Brasil.
***Autor de correspondência:** mbcastro@unb.br

Introdução: Nos últimos anos, os processos jurídicos envolvendo erro médico veterinário têm aumentado de forma expressiva. Como resposta, a perícia veterinária vem se consolidando como área fundamental na investigação de falhas profissionais, sobretudo aquelas relacionadas à imperícia, imprudência e negligência. Entre os diversos tipos de erro médico, as complicações cirúrgicas figuram entre as mais frequentes, seja por falhas técnicas, uso inadequado de materiais, condutas pós-operatórias incorretas ou descuido com a assepsia. Por meio da avaliação criteriosa dos achados macroscópicos e histopatológicos, é possível fornecer subsídios objetivos para esclarecer a causa da morte e avaliar as condutas médicas. Este relato descreve um caso de imprudência cirúrgica em um cão filhote. **Relato do caso:** Uma cadela de sete meses da raça Shih Tzu, apresentava hérnia umbilical com envolvimento intestinal, confirmada por ultrassonografia, com risco iminente de complicações. O animal foi submetido à cirurgia, mas apresentou deiscência dos pontos no pós-operatório, sendo necessária nova intervenção. Durante a internação, o quadro clínico não evoluiu bem e o animal morreu. O cadáver foi encaminhado ao Laboratório de Patologia e Perícia Veterinária da Universidade de Brasília (LPPV-UnB) para necropsia. **Resultados:** Na avaliação externa, observaram-se dois pontos de sutura íntegros: um na região umbilical e outro na lateral abdominal direita, além de hérnia inguinal com conteúdo do omento na lateral esquerda. Na cavidade abdominal havia grande quantidade de líquido purulento e hemorrágico, fétido, além de um agregado de compressas de gaze emaranhadas (gossipiboma) aderidas ao omento, medindo 6,5 x 5,5 cm e pesando 40g, localizado entre fígado e estômago. Observou-se serosas intestinais avermelhadas e luz com conteúdo hemorrágico. O pulmão estava hipercrepitante, e havia edema moderado na traqueia. Histologicamente, havia inflamação supurativa multifocal a coalescente, hemorragias e miríades bacterianas na serosa dos órgãos abdominais, caracterizando o quadro de peritonite fibrinossupurativa associada ao corpo estranho (gossipiboma). **Conclusões:** Este caso evidencia a importância da atuação da perícia veterinária na identificação de falhas graves durante procedimentos cirúrgicos, como a permanência inadvertida de corpo estranho na cavidade abdominal. A presença do gossipiboma e os achados necroscópicos e histopatológicos confirmaram um quadro de peritonite bacteriana fatal, diretamente relacionada à imprudência cirúrgica. A adequada documentação e análise técnico-científica desses casos são fundamentais não apenas para elucidação da causa da morte, mas também para promover maior responsabilidade profissional e contribuir para a prevenção de erros semelhantes na prática clínica veterinária.

Palavras-chave: erro médico, necropsia, patologia forense.

Anais do 8º Congresso de Patologia Veterinária (CPV), XXII Encontro Nacional de Patologia Veterinária (ENAPAVE), XVI Simpósio Brasileiro da Davis-Thompson Foundation, VII Encontro Internacional de Saúde Animal e Prevenção (ENISAP) e I Simpósio de Sanidade Animal do CRMV-MT
9 a 12 de setembro de 2025 – Cuiabá, Mato Grosso, Brasil
Braz J Vet Pathol, 2025, vol. 18, Supl. 1

BJVP
Brazilian Journal of Veterinary Pathology
ISSN 1983-0246

Rabdomioma laríngeo em um cão: relato de caso

Ellen C. de Oliveira[1*], Maria V. G. Sanches[1], Eduarda Keil[1], José T. R. de Moraes[1], Cláudia C. C. dos Santos[2], Marcele B. Bandinelli[1], Saulo P. Pavarini[1]

[1]Setor de Patologia Veterinária, Departamento Patologia Clínica Veterinária, Faculdade de Veterinária, Universidade Federal do Rio Grande do Sul, Porto Alegre, RS, Brasil.
[2]Medica-veterinária autônoma,
***Autor de correspondência:** ellen.oliveira06@gmail.com

Introdução: Rabdomiomas são tumores benignos de células musculares estriadas. Embora raros, os rabdomiomas laríngeos constituem uma entidade clínico-patológica reconhecível em cães, mesmo diante da baixa incidência de tumores primários da laringe nessa espécie (0,02%). Este trabalho tem como objetivo destacar as principais características macroscópicas, microscópicas e imuno-histoquímicas de um caso de rabdomioma laríngeo em um cão. **Relato do caso:** Um canino, macho, de 10 anos, sem raça definida, apresentou uma massa de 6 cm de diâmetro na laringe, que se estendia à traqueia proximal. Inicialmente o sinal clínico foi de disfonia, com evolução para dispneia e disfagia ao longo de aproximadamente dois anos. O cão foi submetido a procedimento cirúrgico para remoção do neoplasma e exame histopatológico. **Resultados**: À macroscopia, os fragmentos variavam de 0,4 x 0,5 cm até 3,0 x 4,5 cm e eram castanhos com áreas enegrecidas multifocais a coalescentes. Ao corte eram multilobados e continham áreas multifocais enegrecidas, irregulares e firmes. Microscopicamente, ocupando a totalidade das secções analisadas, havia proliferação neoplásica de células mesenquimais não encapsulada e arranjada predominantemente em lóbulos, e sustentada por moderado estroma fibrovascular. A neoplasia exibia dois padrões celulares, com predomínio de células arredondadas a poligonais de citoplasma abundante, eosinofílico e homogêneo, ocasionalmente com granulação discreta e núcleo hipercromático frequentemente excêntrico. O segundo, caracterizou-se por células poligonais a fusiformes, de citoplasma pouco delimitado e fracamente eosinofílico, núcleo redondo a fusiforme e cromatina finamente pontilhada, com nucléolo ocasionalmente evidente. Havia moderada anisocitose e anisocariose e duas figuras de mitose em 2,37 mm² (FN22/10CMA). A imuno-histoquímica demonstrou imunomarcação difusa citoplasmática para vimentina e desmina e nuclear multifocal para MyoD1, em ambos os padrões celulares, e ausência de reatividade para pancitoqueratina, actina de músculo liso e Melan-A. Houve total remissão dos sinais clínicos após a cirurgia e o canino morreu em decorrência de insuficiência renal crônica 18 meses após a exérese tumoral. **Conclusões:** O diagnóstico de rabdomioma laríngeo canino foi estabelecido com base no perfil morfológico e na localização anatômica da neoplasia. Critérios morfológicos sobre o comportamento biológico da neoplasia são inconsistentes, contudo a baixa atividade mitótica, ausência de invasão linfovascular e de metástases, favorecem o diagnóstico de neoplasia benigna de origem muscular esquelética. Relatos de rabdomiomas laríngeos em cães são escassos, e este relato contribui com achados morfológicos e imuno-histoquímicos para seu o diagnóstico em cães.

Palavras-chave: canino, histopatologia, imuno-histoquímica, músculo estriado.

Agência financiadora: CNPq, CAPES.

Anais do 8º Congresso de Patologia Veterinária (CPV), XXII Encontro Nacional de Patologia Veterinária (ENAPAVE), XVI Simpósio Brasileiro da Davis-Thompson Foundation, VII Encontro Internacional de Saúde Animal e Prevenção (ENISAP) e I Simpósio de Sanidade Animal do CRMV-MT
9 a 12 de setembro de 2025 – Cuiabá, Mato Grosso, Brasil
Braz J Vet Pathol, 2025, vol. 18, Supl. 1

BJVP
Brazilian Journal of Veterinary Pathology
ISSN 1983-0246

Agenesia segmentar de anéis traqueais em dois felinos

Fernanda F. Perosa[1*], Matheus D. Araújo[1], Matheus V. Bianchi[1], Lauren Mello[1], Jean C. O. Menegatt[1], Renan H. N. Soares[1], Rafael S.Monteggia[2], Saulo P. Pavarini[1]

[1]Setor de Patologia Veterinária, Universidade Federal do Rio Grande do Sul, Porto Alegre, RS, Brasil.
[2]Clinica Veterinária Tamoio, Canoas, RS, Brasil.
***Autor de correspondência:** fernandaperosa7@gmail.com

Introdução: Anomalias congênitas da traqueia são raras em todas as espécies, sendo o colapso e a estenose traqueais as condições mais comumente relatadas, especialmente em cães. A ausência de anéis traqueias, resultando em estenose, é descrita em humanos e, raramente, em cães e gatos. Este trabalho tem como objetivo descrever os achados clínicos e patológicos de dois casos de agenesia segmentar de anéis traqueais em felinos. **Relato do caso:** O felino 1 era um macho, de um ano de idade, sem raça definida (SRD), com histórico prévio de trauma e pneumotórax, sendo atendido com agonia respiratória. O animal foi submetido à toracostomia para colocação de dreno torácico após confirmação de pneumotórax por radiografia. Apesar de estar sob ventilação assistida e da drenagem torácica, a produção de enfisema subcutâneo e pneumotórax severo persistia, com paciente vindo a óbito. O felino 2 era um macho SRD, com idade estimada de três anos, resgatado da rua, que chegou ao atendimento clínico apresentando dispneia intensa, evoluindo para óbito. À necropsia foram coletados fragmentos de múltiplos órgãos em formol a 10%, os quais foram posteriormente submetidos a processamento histológico de rotina. **Resultados:** À necropsia, observou-se, na região da bifurcação traqueal em brônquios, ausência de anéis traqueais em um segmento de aproximadamente 1 cm (felino 1) e 2 cm (felino 2) de extensão, com acentuada estenose das vias aéreas. Os pulmões estavam aumentados de volume, hipocrepitantes e avermelhados. Ainda, no felino 1, havia acentuado enfisema em gordura perirrenal esquerda. Microscopicamente, em ambos os felinos, os segmentos traqueais afetados apresentavam ausência completa de cartilagem dos anéis traqueais, a qual era substituída por tecido conjuntivo fibroso entremeado por vasos sanguíneos e por infiltrado inflamatório multifocal misto. No felino 2, esse segmento apresentava área focalmente extensa de descontinuidade do epitélio de revestimento da mucosa, com infiltrado inflamatório de neutrófilos íntegros e degenerados, além de moderada hemorragia em submucosa adjacente. No felino 1, o exame pulmonar revelou focos de enfisema alveolar e hemorragia alveolar focalmente extensa, associada a macrófagos contendo hemossiderina. No felino 2, observou-se edema alveolar e congestão difusa acentuada. Não foram observadas alterações significativas nos demais órgãos avaliados. **Conclusões:** Como observado nos casos aqui relatados, a agenesia segmentar de anéis traqueais parece acometer com maior frequência o terço final da traqueia, próximo à sua bifurcação. Embora rara, deve ser considerada como diagnóstico diferencial em casos de insuficiência respiratória em gatos.

Palavras-chave: defeitos congênitos, estenose traqueal, gatos, sistema respiratório, traqueia.

Anais do 8º Congresso de Patologia Veterinária (CPV), XXII Encontro Nacional de Patologia Veterinária (ENAPAVE), XVI Simpósio Brasileiro da Davis-Thompson Foundation, VII Encontro Internacional de Saúde Animal e Prevenção (ENISAP) e I Simpósio de Sanidade Animal do CRMV-MT
9 a 12 de setembro de 2025 – Cuiabá, Mato Grosso, Brasil
Braz J Vet Pathol, 2025, vol. 18, Supl. 1

BJVP
Brazilian Journal of Veterinary Pathology
ISSN 1983-0246

Panoftalmite histiocítica em cão com leishmaniose visceral: uma manifestação oftálmica incomum

Yasmin N. G. da Fonseca[1,2], Isabel L. de Macêdo[1,2], Liz de A. Cerqueira[1,2], Ana L. V. de Sousa[1,2], Davi E. R. de Sousa[1,2], Ana Luisa G. L. Chisté[1], Daniela de O. Rocha[1], Márcio B. de Castro[1,2*]

[1]Laboratório de Patologia e Perícia Veterinária, Faculdade de Agronomia e Medicina Veterinária (FAV), Campus Universitário Darcy Ribeiro, Universidade de Brasília (UnB), Brasília, DF, Brasil
[2]Programa de Pós-Graduação em Ciências Animais, Universidade de Brasília
***Autor de correspondência:** mbcastro@unb.br

Introdução: A leishmaniose visceral canina (LVC) é uma doença de caráter crônico e sistêmico causada por protozoários do gênero *Leishmania*, transmitidos por flebotomíneos. Cães são os principais reservatórios urbanos e possuem sintomatologia variada: sinais cutâneos, aumento dos linfonodos, fígado e baço, e alterações oculares. As manifestações oculares são comuns, porém muitas vezes subdiagnosticadas, e podem incluir ceratoconjuntivite, panuveíte, glaucoma, descolamento de retina, hemorragias intraoculares e panoftalmite. O objetivo deste trabalho é relatar um caso de panoftalmite histiocítica associada à infecção por *Leishmania* spp. em um cão. **Relato do caso:** Um cão da raça Shih-tzu, macho, adulto, foi encaminhado apresentou histórico de exoftalmia crônica, conjuntivalização da córnea e impossibilidade de piscar. A ultrassonografia ocular evidenciou estrutura compatível com inflamação ou neoplasia no corpo ciliar, sendo indicada enucleação cirúrgica. O globo ocular media 3cm de diâmetro, apresentava lesão nodular esbranquiçada, protusa e regular, com 1,5 x 1,0 x 0,5cm. A amostra foi fixada em formol 10% tamponado e processado rotineiramente, embebido em parafina e confeccionados lâminas coradas em hematoxilina e eosina. Foi realizada a técnica de imunohistoquímica para confirmação do diagnóstico com o anticorpo anti-*Leishmania* spp. **Resultados:** Histologicamente, a córnea apresentava espessamento epitelial moderado, neovascularização e fibroplasia moderadas. Infiltrado inflamatório histiocítico intenso, composto por macrófagos com citoplasma repleto de estruturas levemente eosinofílicas compatíveis com formas amastigotas de *Leishmania* spp., estendia-se desde a porção mediana do estroma, invadindo as câmaras anterior e posterior, e progredindo pela coroide até a região posterior do globo ocular. Observou-se também, edema, hemorragia e acúmulo de fibrina no compartimento posterior, configurando quadro de panoftalmite histiocítica parasitária severa. A imunomarcação foi positiva para *Leishmania* spp. **Conclusões:** A manifestação ocular da LVC é relatada em grande parte dos casos clínicos em regiões endêmicas, sendo a uveíte anterior a alteração mais frequente. No entanto, a panoftalmite é considerada uma apresentação rara e mais severa, associada a resposta inflamatória exacerbada, podendo evoluir com perda total da função ocular. A patogênese das lesões oculares está relacionada à replicação do parasita em macrófagos presentes nas estruturas oculares, ativação de resposta imune inflamatória e dano tecidual associado. Este caso destaca a importância da leishmaniose como diagnóstico diferencial em quadros de inflamação ocular crônica, especialmente em cães oriundos de áreas endêmicas. A identificação precoce das manifestações oculares permite intervenção adequada e pode evitar complicações graves, como a perda do globo ocular.
Palavras-chave: amastigotas, inflamação ocular crônica, *Leishmania* spp.

Agência financiadora: CAPES e CNPq.

Anais do 8º Congresso de Patologia Veterinária (CPV), XXII Encontro Nacional de Patologia Veterinária (ENAPAVE), XVI Simpósio Brasileiro da Davis-Thompson Foundation, VII Encontro Internacional de Saúde Animal e Prevenção (ENISAP) e I Simpósio de Sanidade Animal do CRMV-MT
9 a 12 de setembro de 2025 – Cuiabá, Mato Grosso, Brasil
Braz J Vet Pathol, 2025, vol. 18, Supl. 1

BJVP
Brazilian Journal of Veterinary Pathology
ISSN 1983-0246

Lesões esplênicas não neoplásicas em gatos (*Felis catus*) diagnosticadas no período de 2020 a 2024 na cidade de Recife e região metropolitana – PE

Vinícius. T. B. Pereira[1]; Marilene F. Santiago[1]; Millena A. A. Barbosa[1]; Tatyane V. Brito[1]; Bruna N. F. Barbosa[1]; Dyeime R. de Souza[1]; Melina B. G. da Silva[1]*

[1]Centro Universitário Brasileiro (UNIBRA), Recife, PE, Brasil
***Autor de correspondência:** melina.bgs@gmail.com

Introdução: O baço é um órgão hematopoiético que desempenha papéis importantes tanto no sistema imune quanto no sistema hematopoiético, e está sujeito a diversas patologias de variadas origens. Levantamentos das casuísticas de suas alterações são de extrema importância para o reconhecimento e posterior intervenção sobre as mesmas. Especialmente se tratando de felinos, que apresentam menor frequência de lesões esplênicas e consequentemente, significativa redução de informações na literatura veterinária, se comparado aos caninos. **Objetivo:** O presente trabalho objetivou realizar levantamento de dados epidemiológicos das lesões esplênicas não neoplásicas em gatos, diagnosticadas na região do Recife-PE em um período de 5 anos. **Metodologia:** As informações foram obtidas do banco de dados de um laboratório particular localizado em Recife-PE. Foi realizado o levantamento de dados epidemiológicos de casos de histopatológicos de baço de felinos, do total foram selecionados os provenientes do estado de Pernambuco e que se tratavam de lesões não neoplásicas. As informações sobre idade, raça, sexo, obtenção da amostra e natureza da lesão foram tabuladas e posteriormente foi calculada a frequências relativa (FR) e absoluta (FA). **Resultados:** Um total de 12 felinos foi obtido. Destes, 16,7% (2/12) com menos de 1 ano, 58,4% (7/12) de 2 a 6 anos, 8,3% (1/12) 8 anos, 8,3% (1/12) com 11 anos e 8,3% (1/12) não informou a idade. Das raças, 83,4% (10/12) SRD, 8,3% (1/12) Persa, 8,3% (1/12) não foi informado; 50,0% (6/12) Machos e 50,0% (6/12) Fêmeas; 50,0% (6/12) foram obtidos de esplenectomia e 50,0% (6/12) achados de necropsia. Sobre a natureza da lesão, foram 66,7%(8/12) hiperplásicas, 16,7% (2/12) hiperplásicas e circulatórias, 8,3% (1/12) circulatória e 8,3% (1/12) hiperplásicas e inflamatórias. **Conclusões:** Acredita-se que a casuística reduzida de lesões diagnosticadas em baço de felinos ocorre pela menor predisposição a lesões da espécie. Entretanto, pelo próprio comportamento dos felinos em não demonstrar tão facilmente alterações na condição clínica, podem ocorrer casos subdiagnosticados. Atualmente o cuidado especializado de felinos e dedicação de tutores se torna mais comum, por isso são necessários mais estudos para melhor compreensão se tais lesões são realmente raras ou subnotificadas, bem como avaliação da necessidade real e implicações de realização da esplenectomia em cada caso.

Palavras-chave: esplenectomia, esplenomegalia, gatos, histopatológico.

Anais do 8º Congresso de Patologia Veterinária (CPV), XXII Encontro Nacional de Patologia Veterinária (ENAPAVE), XVI Simpósio Brasileiro da Davis-Thompson Foundation, VII Encontro Internacional de Saúde Animal e Prevenção (ENISAP) e I Simpósio de Sanidade Animal do CRMV-MT
9 a 12 de setembro de 2025 – Cuiabá, Mato Grosso, Brasil
Braz J Vet Pathol, 2025, vol. 18, Supl. 1

BJVP
Brazilian Journal of Veterinary Pathology
ISSN 1983-0246

Mieloencefalite parasitária por *Toxoplasma gondii* em um cão: relato de caso

Richard E. H. Machado[1]*, Beatriz L. Simão[1], Matheus Araújo[1], Paula R. Pereira[1], Brenda V. da C. de Jesus[1], Mariana V. Reis[1], João M. G. Aliardi[1], Luciana Sonne[1]

[1]Setor de Patologia Veterinária da Universidade Federal do Rio Grande do Sul, Porto Alegre, RS, Brasil.
***Autor de correspondência:** richardmachado800@hotmail.com

Introdução: Toxoplasmose é uma zoonose que acomete uma variedade de espécies animais, domésticos e silvestres. A enfermidade é causada pelo protozoário *Toxoplasma gondii* e, esporadicamente, causa lesões encefálicas e medulares, especialmente em indivíduos imunossuprimidos, como cães acometidos por cinomose. Este trabalho descreve as características macroscópicas e microscópicas de um caso de encefalomielite parasitária causada por *Toxoplasma gondii* em um cão. **Relato do caso:** Uma cadela de 5 anos de idade, da raça Pastor Alemão, apresentava perda de apetite, emagrecimento, tosse, vômitos, distensão e atrofia muscular dos quatro membros. A evolução clínica do animal cursou em óbito e o cadáver foi encaminhado ao Setor de Patologia Veterinária da Universidade Federal do Rio Grande do Sul (SPV-UFRGS) para exame de necropsia. Fragmentos teciduais foram coletados e fixados em formol 10% tamponado, para posterior processamento e coloração de rotina. **Resultados**: Na macroscopia, o encéfalo apresentava os vasos das leptomeninges difusamente ingurgitados (hiperemia), bem como uma área avermelhada focalmente extensa de amolecimento do parênquima cerebral em córtex frontal esquerdo. Em medula espinhal (segmentos cervicais C3, C4 e C5), observou-se acentuadas áreas de malacia em substância cinzenta e branca. Histologicamente, observou-se, no cérebro, malacia associada a gliose e hemorragia multifocais acentuadas, além de infiltrado inflamatório linfoplasmocitário perivascular no neurópilo e vasos das leptomeninges. Em meio às áreas necro-hemorrágicas, notou-se acentuada quantidade de cistos com bradizoítos, de aproximadamente 20 µm, compatíveis com *T. gondii*. Em medula espinhal, observou-se malacia focalmente extensa, segmentar, bilateral e assimétrica associada a hemorragia em substâncias branca e cinzenta, e hemorragia submeningeal multifocal acentuada. Os cortes de encéfalo e medula espinhal foram submetidos a técnica de imuno-histoquímica anti-*T. gondii*, com imunomarcação multifocal. Lesões compatíveis com outras enfermidades como a cinomose não foram observadas. **Conclusões:** com base nos achados anatomopatológicos e imuno-histoquímicos, o cão foi diagnosticado com mieloencefalite parasitária por *T. gondii,* destacando essa doença como diagnóstico diferencial para cães com sinais neurológicos.

Palavras-chave: canino, encefalomielite, toxoplasmose, zoonose.

Anais do 8º Congresso de Patologia Veterinária (CPV), XXII Encontro Nacional de Patologia Veterinária (ENAPAVE), XVI Simpósio Brasileiro da Davis-Thompson Foundation, VII Encontro Internacional de Saúde Animal e Prevenção (ENISAP) e I Simpósio de Sanidade Animal do CRMV-MT
9 a 12 de setembro de 2025 – Cuiabá, Mato Grosso, Brasil
Braz J Vet Pathol, 2025, vol. 18, Supl. 1

BJVP
Brazilian Journal of Veterinary Pathology
ISSN 1983-0246

Agenesia de vesícula biliar associado a agenesia e hipoplasia de lobos hepáticos em cão Husky Siberiano: relato de caso

Márcio P. A. Correia[1], Júlio F. V. Marin[1], Théo M. A. Moraes[1], Douglas S. Silveira[2], Geovana Euzebio[1], Aline N. Simões[3], Kerem K. P. T. Tristão[3], Jankerle N. Boeloni[1*]

[1]Laboratório de Patologia Animal, Hospital Veterinário, Universidade Federal do Espírito Santo, Alegre, ES, Brasil.
[2]Laboratório de Anatomia Animal, Departamento de Medicina Veterinária, Universidade Federal do Espírito Santo, Alegre, ES, Brasil.
[3]Clínica Patinhas Alegres, Alegre, ES, Brasil.
***Autor de correspondência:** jankerle@gmail.com

Introdução: Malformações congênitas hepáticas são raramente relatadas na clínica de pequenos animais. A agenesia de vesícula biliar e lobos hepáticos, quando presentes, podem comprometer significativamente o desenvolvimento e o metabolismo do animal. Este trabalho tem como objetivo relatar um caso de agenesia de vesícula biliar associado a agenesia e hipoplasia de lobos hepáticos em um cão. **Relato do caso:** Um cão macho, com 1,5 anos de idade, da raça Husky Siberiano, foi atendido em uma clínica veterinária no município de Alegre/ES, com histórico de distúrbios neurológicos desde filhote. O tutor relatou consanguinidade entre os genitores, cuidados especiais desde o nascimento e desenvolvimento físico inferior ao restante da ninhada. Durante o exame clínico, o animal apresentou tetraplegia, convulsões focais, disfagia, fraturas dentárias e comportamento alheio ao ambiente. Diante prognóstico reservado e da limitação financeira do tutor, optou-se pela eutanásia. O animal foi encaminhado para o Setor de Patologia Animal da Universidade Federal do Espírito Santo, onde foi realizado o exame necroscópico. **Resultados**: Durante a necropsia, observou-se ausência de dentes incisivos, fratura de dentes caninos, lábio superior com lacerações multifocais discretas, congestão e edema pulmonares multifocais intensos, fibrose esplênica focalmente extensa discreta associada a hemorragia, hidronefrose bilateral discreta, congestão renal bilateral moderada e hidrocefalia unilateral moderada do ventrículo lateral direito. Evidenciou-se ainda, fígado diminuído de volume com formato triangular medindo aproximadamente 10,5x12,0x3,0 cm, sendo lobo lateral direito medindo aproximadamente 9,5x9,0x3,0 cm, com bordas abauladas e processo caudato do lobo caudado medindo aproximadamente 6,0x2,0x1,5 cm com bordas abauladas, dimensões aparentemente normais e presença da impressão renal em topografia anatômica esperada, lobo medial direito medindo aproximadamente 9,5x5,5x1,5 cm com bordas abauladas, formato e dimensões aparentemente inalteradas, dois lobos intensamente diminuídos em extremidade lateral esquerda com bordas cortantes, formatos anatomicamente compatíveis com lobo medial esquerdo medindo aproximadamente 1,5x1,0x0,2 cm e lobo lateral esquerdo medindo aproximadamente 3,3x2,0x0,3 cm (hipoplasia severa dos lobos lateral e medial esquerdos), além de agenesia total de lobo quadrado, vesícula biliar e processo papilar do lobo caudado. **Conclusões:** O presente relato trata-se de um caso raro de agenesia de vesícula biliar associado a agenesia e hipoplasia de lobos hepáticos em cão Husky Siberiano. Este caso reforça a importância do exame necroscópico como ferramenta essencial na elucidação de alterações congênitas raras em pequenos animais.

Palavras-chave: alterações congênitas, canino, consanguinidade, hepatopatias.

Agência financiadora: CAPES, FAPES.

Anais do 8º Congresso de Patologia Veterinária (CPV), XXII Encontro Nacional de Patologia Veterinária (ENAPAVE), XVI Simpósio Brasileiro da Davis-Thompson Foundation, VII Encontro Internacional de Saúde Animal e Prevenção (ENISAP) e I Simpósio de Sanidade Animal do CRMV-MT
9 a 12 de setembro de 2025 – Cuiabá, Mato Grosso, Brasil
Braz J Vet Pathol, 2025, vol. 18, Supl. 1

BJVP
Brazilian Journal of Veterinary Pathology
ISSN 1983-0246

Rinite plasmocítica granulomatosa por *Leishmania* sp. em cão: relato de caso

Thiago A. A. da Mata[1,2*], Paulo D. S. M. Rodrigues[1], Yasmin V. Guimarães[3], Maria H. B. Pinto[2]

[1] Laboratório Patogenesis, Laboratório de Diagnóstico Veterinário, Brasília, DF, Brasil.
[2] Universidade de Brasília, Hospital veterinário de pequenos animais, Brasília, DF, Brasil.
[3]Clínica Veterinária (Clinvip Samambaia), Brasília, DF, Brasil.
***Autor de correspondência:** dfothiago@gmail.com

Introdução: A leishmaniose canina (LC) é uma doença parasitária amplamente distribuída no Brasil, causada por protozoários do gênero *Leishmania*, que são transmitidos pela picada de insetos flebotomíneos infectados. Esta protozoose acomete diversos mamíferos, sendo os cães considerados os principais reservatórios domésticos. A infecção pode resultar em um largo espectro de manifestações clínicas, incluindo as formas cutânea, mucocutânea ou visceral. O presente trabalho visa detalhar, macro e microscopicamente, uma forma atípica de leishmaniose canina no Distrito Federal. **Relato do caso:** Um cão Pug jovem (1 ano e 5 meses), apresentando nodulação na cavidade nasal esquerda e epistaxe há 10 dias, obteve resultado não reagente no teste SNAP® 4Dx® Plus. Em razão da continuidade dos sinais após tentativa de tratamento, o animal foi encaminhado para avaliação especializada e rinoscopia. Foram realizadas biópsias da região nodulada, sendo seus fragmentos fixados em formalina tamponada a 10% e submetidos ao processamento histológico convencional para posterior exame. **Resultados**: Na análise histopatológica, observou-se lesão inflamatória granulomatosa intensa em submucosa, composta predominantemente por histiócitos, por vezes contendo em seu interior estruturas arredondadas a ovais, que mediam de 2 a 4 µm de diâmetro, com núcleos basofílicos redondos e cinetoplastos, sendo compatíveis com amastigotas de *Leishmania* spp. Constatou-se também uma associação a infiltrado, composto por quantidade moderada de plasmócitos e discretos linfócitos, edema e hemorragia multifocais moderados em submucosa, e moderada quantidade de muco e debris associados à lesão, o que corrobora com um quadro de rinite granulomatosa associada às amastigotas mencionadas. **Conclusões:** apresentação nodular em mucosa nasal de granuloma por *Leishmania* spp. não é uma apresentação típica da doença, possuindo poucos relatos, principalmente em cães. A presença de granuloma em conjunto com a epistaxe contínua deve suscitar a suspeita clínica de Leishmaniose e embasar a inclusão da *Leishmania* sp. no diagnóstico diferencial de lesões granulomatosas similares.

Palavras-chave: amastigotas, epistaxe, leishmaniose canina, rinite granulomatosa.

Anais do 8º Congresso de Patologia Veterinária (CPV), XXII Encontro Nacional de Patologia Veterinária (ENAPAVE), XVI Simpósio Brasileiro da Davis-Thompson Foundation, VII Encontro Internacional de Saúde Animal e Prevenção (ENISAP) e I Simpósio de Sanidade Animal do CRMV-MT
9 a 12 de setembro de 2025 – Cuiabá, Mato Grosso, Brasil
Braz J Vet Pathol, 2025, vol. 18, Supl. 1

BJVP
Brazilian Journal of Veterinary Pathology
ISSN 1983-0246

Vesícula biliar bilobada em gato Persa (*Felis catus domesticus*)

Thiago A. A. da Mata[1], Camila S. Vidili[1], Liz de A. Cerqueira[1], Isabel L. de Macêdo[1], Julian M. Nunes[1], Ana L. G. L. Chisté[1], Gabriel A. de O. Bezerra[1], Márcio B. de Castro[1*]

[1]Laboratório de Patologia e Perícia Veterinária, Faculdade de Agronomia e Medicina Veterinária (FAV), Campus Universitário Darcy Ribeiro, Universidade de Brasília (UnB), Brasília, DF, Brasil.
***Autor de correspondência:** mbcastro@unb.br

Introdução: A vesícula biliar (VB) é um órgão do sistema biliar extra-hepático, responsável pelo armazenamento e concentração da bile. Anomalias congênitas da vesícula biliar são achados relativamente comuns em gatos domésticos. Dentre as variações, compreende-se as formas: duplicada (duas VB's distintas, simétricas ou assimétricas, com ductos císticos únicos para cada VB), septada (presença de uma divisão intracavitária da VB por um septo de tecido mole) e a forma bilobulada (*vesica fellea divisa*), que consiste em uma única VB com duas lobulações, que compartilham um único ducto cístico, podendo ainda, ser dividida em três sub-classificações de acordo com a extensão da fenda de lobulação em B1; B2 e B3. Essas variações anatômicas decorrem de alterações no desenvolvimento embriológico das estruturas hepáticas e são na maioria das vezes, consideradas não-lesões ou achados incidentais sem significado clínico. Trata-se de uma anomalia sem predileção por raça ou sexo. O presente relato descreve os achados patológicos de um caso de vesícula biliar bilobulada, identificada incidentalmente durante a necropsia de um gato doméstico. **Relato do caso:** Uma gata, da raça Persa, de 13 anos de idade, foi encaminhada para necropsia após ser encontrada morta pelo tutor. Segundo o histórico, o animal apresentava suspeita de neoplasia cervical, além de dificuldade para urinar e defecar, com suspeita de cistite bacteriana. **Resultados**: Na macroscopia do fígado foi possível observar bilobulação da vesícula biliar, apresentando uma divisão entre os lobos que se estende por mais de 50% do comprimento total do órgão acessório. Ambas as saculações (fundo e corpo), desembocam em um único ducto, sendo compatível com a bilobação da VB (*vesica fellea divisa*) de Grau B3. Na avaliação histopatológica, os principais achados foram secundários à anemia apresentada pelo animal, alterações respiratórias e hepáticas como enfisema, edema e congestão difusos, resultantes do desequilíbrio hemodinâmico, responsável pela *causa mortis*. **Conclusões:** Embora anomalias congênitas da vesícula biliar sejam relativamente prevalentes em felinos, o presente achado é considerado incomum, provavelmente devido ao seu baixo significado clínico, o que limita o encaminhamento de animais com essa condição para o exame necroscópico. Contudo, sua descrição é essencial para ampliar o conhecimento sobre as variações anatômicas congênitas em *Felis catus* e auxiliar no diagnóstico diferencial de lesões hepatobiliares

Palavras-chave: achado incidental, diagnóstico diferencial, trato biliar, *Vesica fellea divisa*.

Anais do 8º Congresso de Patologia Veterinária (CPV), XXII Encontro Nacional de Patologia Veterinária (ENAPAVE), XVI Simpósio Brasileiro da Davis-Thompson Foundation, VII Encontro Internacional de Saúde Animal e Prevenção (ENISAP) e I Simpósio de Sanidade Animal do CRMV-MT
9 a 12 de setembro de 2025 – Cuiabá, Mato Grosso, Brasil
Braz J Vet Pathol, 2025, vol. 18, Supl. 1

BJVP
Brazilian Journal of Veterinary Pathology
ISSN 1983-0246

Meningioma atípico intradural e extramedular em canal vertebral de cão: relato de caso

Fernanda de F. A. Vieira[1], Fwu S. Teng[1], Pedro P. Ximenes[1], Felipe C. S. Brasileiro[1], Fernanda B. C. de Moura[1], Emerson G. M. de Siqueira[2], Didier Q. Cagnini[1*]

[1]Faculdade de Medicina Veterinária e Zootecnia (FMVZ), Universidade Estadual Paulista (UNESP), Botucatu, SP, Brasil
[2] Instituto Bioethicus, Botucatu, SP, Brasil
***Autor de correspondência:** didier.cagnini@unesp.br

Introdução: Os meningiomas acometem a coluna espinhal com menor frequência em comparação ao encéfalo de cães. A ressonância ou tomografia computadorizada e a histopatologia são os exames complementares mais indicados para este diagnóstico. O presente trabalho tem como objetivo apresentar um caso de meningioma meningotelial atípico intradural e extramedular em canal vertebral em um cão. **Relato do caso:** Um cão de 11 anos, Pinscher, com histórico de diminuição da propriocepção, fraqueza dos membros, dor, e posterior tetraparesia, com meses de evolução. A tomografia computadorizada (TC) de coluna total evidenciou a presença de um tumor. Para fins de tratamento e diagnóstico, foi realizada a cirurgia e os fragmentos de biópsia foram encaminhados para o SPV – UNESP, já fixados em formol 10%. As amostras foram submetidas a análise de rotina e exame imuno-histoquímico (IHQ). **Resultados:** A TC revelou lesão intradural e extramedular na altura de C1-2 à esquerda, acometendo neuroforame, promovendo moderada compressão medular, medindo 0,71x0,88x1,07 cm, com principal diferencial de processo neoplásico de meninges ou bainha nervosa. Os diversos fragmentos variaram de 0,3 a 0,7 cm, com áreas brancas, beges e marrons. À histopatologia, notou-se proliferação neoplásica de elevada densidade celular, não delimitada, composta por células fusiformes a poliédricas organizadas em lençóis celulares com predomínio de áreas sem arranjo celular definido, seguidas de áreas com a formação de ninhos e em feixes celulares. O citoplasma era eosinofílico, moderado, e com limites indistintos. O núcleo era arredondado a alongado, por vezes edentado, de cromatina frouxa e nucléolo evidente. Pleomorfismo nuclear e anisocariose eram moderados. Não foram observadas figuras de mitose. Por fim, havia hemorragia e necrose focal discreta. A IHQ apresentou marcação positiva para vimentina, receptor de progesterona e E-caderina. Este perfil imuno-histoquímico associado à morfologia das células favoreceram o diagnóstico para meningioma meningotelial. Devido às características microscópicas de organização em lençóis, elevada densidade celular e área focal de necrose, este tumor foi classificado como meningioma atípico. Além disso, a tomografia evidenciou o caráter compressivo da neoplasia sobre a medula espinhal e infiltrativo através do forame. No entanto, a avaliação do potencial infiltrativo da lesão no neuroparênquima adjacente é limitada tanto na imagem quanto na histopatologia, uma vez que a análise foi realizada com base em fragmentos de biópsia. **Conclusões:** Este relato destaca a importância da associação entre as técnicas em imagem, exame histopatológico e imuno-histoquímico para um diagnóstico preciso, especialmente em sítios anatômicos onde essa neoplasia é menos frequente.

Palavras-chave: canino, histopatologia, neoplasia, sistema nervoso, tomografia.
Agência financiadora: CAPES.

Anais do 8º Congresso de Patologia Veterinária (CPV), XXII Encontro Nacional de Patologia Veterinária (ENAPAVE), XVI Simpósio Brasileiro da Davis-Thompson Foundation, VII Encontro Internacional de Saúde Animal e Prevenção (ENISAP) e I Simpósio de Sanidade Animal do CRMV-MT
9 a 12 de setembro de 2025 – Cuiabá, Mato Grosso, Brasil
Braz J Vet Pathol, 2025, vol. 18, Supl. 1

BJVP
Brazilian Journal of Veterinary Pathology
ISSN 1983-0246

Aspectos histopatológicos dos carcinomas uroteliais em bexigas de cães: análise de 17 casos

Fernanda de F. A. Vieira[1*], Fwu S. Teng[1], Fernanda B. C. de Moura[1], Felipe C. S. Brasileiro[1], Iolanda S. Braga[1], Renée Laufer-Amorim[1]

[1]Faculdade de Medicina Veterinária e Zootecnia (FMVZ), Universidade Estadual Paulista (UNESP), Botucatu, SP, Brasil
***Autor de correspondência:** ff.vieira@unesp.br

Introdução: Aproximadamente 90% das neoplasias da bexiga em cães e gatos são malignas e de origem epitelial, destacando o carcinoma urotelial como a neoplasia mais comum neste sítio. O exame diagnóstico considerado padrão ouro é o histopatológico. Critérios histológicos como infiltração, ausência de diferenciação glandular, desmoplasia e invasão vascular já foram correlacionados à presença de metástase. **Objetivo:** Classificar e descrever critérios histológicos dos carcinomas uroteliais em bexiga (CUB) de cão. **Metodologia:** Casos de CUB corados em coloração de rotina foram avaliados por três patologistas e classificados de acordo com Meuten 2017 em "Tumor in Domestic Animals" como papilares ou não papilares (séssil ou plano), infiltrativos ou não infiltrativos. Além disso, foram avaliados: presença ou ausência de outros critérios histológicos como invasão linfática e hematógena; camadas de infiltração neoplásica; diferenciação glandular e desmoplasia. **Resultados:** Foram avaliados 17 casos de CUB, dos quais 11 correspondiam a peças cirúrgicas que permitiram a análise completa de todos os critérios previamente mencionados, e seis biópsias incisionais. Dos 11 casos, 7 (64%) eram papilares infiltrativos, três (27%) não papilares infiltrativos e um (9%) papilar não infiltrativo. Nos casos infiltrativos, cinco (5/10) apresentaram acometimento da camada muscular e outros cinco (5/10) apenas de lâmina própria/submucosa. Ao redor das áreas de infiltração, dois casos apresentaram desmoplasia. A diferenciação glandular esteve presente em seis (6/11 – 54%) casos. Um caso (1/11) apresentou invasão hematógena e outro (1/11), invasão linfática. Dos diagnósticos provenientes de biópsias (6/17), não foi possível avaliar infiltração, invasão e desmoplasia, já que não apresentavam todas as camadas histológicas da bexiga. Nestes casos, a avaliação se ateve ao padrão histológico, contando com quatro (67%) CUB papilares, um (16,5%) não papilar e um (16,5%) não possível distinguir devido a amostra fragmentada, e presença de diferenciação glandular. Dentre as seis biopsias, três (50%), sendo duas delas papilares. apresentaram diferenciação glandular. **Conclusões:** O resultado do estudo acima corrobora que os CUB com padrão papilar e infiltrativo é o mais frequente em cães. Destaca-se também a importância da descrição dos demais critérios histopatológicos, observáveis em coloração de rotina, a fim de permitir futuras correlações com o prognóstico. Por fim, ressalta-se a importância de biópsias representativas, que incluam todas as camadas da bexiga, para caracterização mais precisa das lesões e a avaliação completa dos parâmetros histopatológicos.

Palavras-chave: canino, histopatologia, neoplasia, sistema urinário, vesícula urinária

Agência financiadora: CAPES.

Anais do 8º Congresso de Patologia Veterinária (CPV), XXII Encontro Nacional de Patologia Veterinária (ENAPAVE), XVI Simpósio Brasileiro da Davis-Thompson Foundation, VII Encontro Internacional de Saúde Animal e Prevenção (ENISAP) e I Simpósio de Sanidade Animal do CRMV-MT
9 a 12 de setembro de 2025 – Cuiabá, Mato Grosso, Brasil
Braz J Vet Pathol, 2025, vol. 18, Supl. 1

BJVP
Brazilian Journal of Veterinary Pathology
ISSN 1983-0246

Síndrome de Caroli em um gato: relato de caso

Brenda V. da C. de Jesus[1*], Jênifer A. Terra[1], Richard E. H. Machado[1], Laís E. Pinheiro[1], Jean C. O. Menegatt[1], Francisca M. S. Barbosa[1], Saulo P. Pavarini[1], Welden Panziera[1]

[1]Setor de Patologia Veterinária, Universidade Federal do Rio Grande do Sul, Porto Alegre, RS, Brasil.
***Autor de correspondência:** brenda.vieira@ufrgs.br

Introdução: A síndrome de Caroli é uma malformação congênita decorrente de uma falha na formação do precursor embriogênico dos ductos biliares, denominado placa ductal. A consequência é a formação de dilatações nos ductos biliares intra-hepáticos com fibrose hepática congênita. Em felinos a ocorrência desta síndrome é rara, logo, esse relato tem como objetivo descrever um caso de síndrome de Caroli em felino doméstico no Brasil, salientando os aspectos clínicos e patológicos dessa condição. **Relato do caso:** Um gato de dois anos, sem raça definida, escore corporal ruim e mucosas amarelas, foi atendido no Hospital de Clínicas Veterinárias da Universidade Federal do Rio Grande do Sul (HCV-UFRGS). O perfil bioquímico indicou aumento da alanina aminotransferase (ALT) 161 UI/l (<83) e aumento da fosfatase alcalina (FA) 147 U.I/l (<93). A ecografia e radiografia abdominal indicaram presença de lesões nodulares de aspecto cístico em todo parênquima hepático. Na laparotomia exploratória, foi confirmado o comprometimento hepático e devido ao prognóstico clínico ruim optou-se pela eutanásia. O felino foi encaminhado ao Setor de Patologia Veterinária da UFRGS (SPV-UFRGS) para realização de necropsia e análise histopatológica. Fragmentos de diversos órgãos foram coletados, fixados em formalina 10%, processados rotineiramente para histologia e corados com hematoxilina e eosina (HE). Adicionalmente, realizou-se coloração histoquímica de tricrômico de masson para melhor caracterização das alterações hepáticas. **Resultados:** Na necropsia, observaram-se múltiplas dilatações císticas no parênquima hepático, variando de 1 a 10 cm de diâmetro, envolvendo todos os lobos. Essas estruturas apresentavam cápsula fibrosa e drenavam líquido de coloração esverdeada a amarelada. Ao corte, alguns cistos comunicavam-se entre si. Circundando os cistos e em meio ao parênquima hepático, haviam estriações brancas, multifocais a coalescentes (fibrose). Microscopicamente, o fígado apresentava múltiplas dilatações císticas circundadas por cápsula de tecido conjuntivo fibroso espesso, revestida por epitélio simples, variando de cuboidal a colunar. Observou-se ainda, acentuada fibrose periportal, que dissecava os hepatócitos e comunicava os espaços porta (pontes comunicantes), associada à proliferação de ductos biliares. Em meio a fibrose, havia infiltrado de linfócitos, plasmócitos, neutrófilos e macrófagos, multifocal moderado. Os canalículos biliares apresentavam acúmulo intracitoplasmático de pigmento amarelo-dourado (colestase). No ducto colédoco notava-se acentuada fibrose periductal, associada a infiltrado inflamatório de linfócitos, plasmócitos e macrófagos. **Conclusões:** O diagnóstico de síndrome de Caroli foi baseado nos achados macroscópicos e microscópicos. Apesar de rara, essa condição deve ser considerada como diagnóstico diferencial em animais jovens com alterações hepáticas císticas.

Palavras-chave: alterações congênitas, cistos hepáticos, fibrose hepática, malformação, placa ductal.

Anais do 8º Congresso de Patologia Veterinária (CPV), XXII Encontro Nacional de Patologia Veterinária (ENAPAVE), XVI Simpósio Brasileiro da Davis-Thompson Foundation, VII Encontro Internacional de Saúde Animal e Prevenção (ENISAP) e I Simpósio de Sanidade Animal do CRMV-MT
9 a 12 de setembro de 2025 – Cuiabá, Mato Grosso, Brasil
Braz J Vet Pathol, 2025, vol. 18, Supl. 1

BJVP
Brazilian Journal of Veterinary Pathology
ISSN 1983-0246

Colisão de hemangiossarcoma e fibrossarcoma em terceira pálpebra de um canino: relato de caso

Brenda V. da C. de Jesus[1*], Beatriz L. Simão[1], Guilherme C. Serena[1], Fernanda F. Perosa[1], Alessandra F. da Silva[2], Marcele B. Bandinelli[1], João A. T. Pigatto[2], Saulo P. Pavarini[1]

[1]Setor de Patologia Veterinária, Universidade Federal do Rio Grande do Sul, Porto Alegre, RS, Brasil.
[2]Serviço de Oftalmologia Veterinária, Hospital de Clínicas Veterinárias, Universidade Federal do Rio Grande do Sul, Porto Alegre, RS, Brasil.
***Autor de correspondência:** brenda.vieira@ufrgs.br

Introdução: Neoplasias da terceira pálpebra são incomuns em cães, e podem ser malignas ou benignas. Entre os tumores malignos descritos, estão o hemangiossarcoma e o fibrossarcoma. A ocorrência simultânea dessas neoplasias é caracterizada como colisão tumoral, sendo rara e pouco relatada. **Relato do caso:** Um canino de 18 anos, fêmea, sem raça definida, foi atendido para remoção da terceira pálpebra direita devido à neoplasia expansiva de 3,5 x 2,0 x 1,0 cm, subconjuntival, firme, branca e de superfície lisa. Sobre essa massa, havia outra neoformação nodular menor (1,0 x 0,9 x 0,5 cm), enegrecida, pediculada, com superfície lisa, bem delimitada e, ao corte, homogênea. Após quatro meses, o canino retornou com recidiva tumoral em conjuntiva bulbar e foi submetido à nova ressecção cirúrgica e enucleação. Tanto a primeira, quanto a segunda biopsia foram encaminhadas para histopatologia, histoquímica (tricrômico de Masson (TM)) e imuno-histoquímica para pancitoqueratina, vimentina e fator de Von Willebrand (FVW). **Resultados**: Microscopicamente, o nódulo menor era composto por proliferação neoplásica de células mesenquimais, formando espaços vasculares preenchidos por hemácias. As células variavam de cuboidais a alongadas, com citoplasma indistinto, núcleo redondo a ovalado, nucléolo único e cromatina pontilhada. Anisocitose e anisocariose acentuadas e 87 mitoses em 2,37 mm² (FN22/10CMA). Essas células exibiram imunomarcação citoplasmática difusa para vimentina e FVW. O nódulo maior, por sua vez, caracterizava-se por proliferação neoplásica de células fusiformes arranjadas em feixes coesos. As células apresentavam citoplasma indistinto e alongado, núcleo ovalado, nucléolo único e cromatina pontilhada. Moderadas anisocariose e anisocitose e oito mitoses em 2,37 mm^2 (FN22/10CMA). Essas células foram positivas para vimentina e o tecido conjuntivo pelo TM. Microscopicamente, os neoplasmas da primeira biopsia e da recidiva eram morfologicamente semelhantes, ambos sem acometimento do globo ocular. Após a enucleação o canino apresentou um pós-cirúrgico satisfatório, entretanto, veio a óbito após seis meses por nova recidiva tumoral agressiva. **Conclusões:** Através dos achados macroscópicos, microscópicos e imuno-histoquímicos, o diagnóstico de hemangiossarcoma e fibrossarcoma em colisão de terceira pálpebra foi estabelecido. Para o conhecimento dos autores, esse é o primeiro relato em cães.

Palavras-chave: células mesenquimais, colisão tumoral, imuno-histoquímica, neoplasia.

Anais do 8º Congresso de Patologia Veterinária (CPV), XXII Encontro Nacional de Patologia Veterinária (ENAPAVE), XVI Simpósio Brasileiro da Davis-Thompson Foundation, VII Encontro Internacional de Saúde Animal e Prevenção (ENISAP) e I Simpósio de Sanidade Animal do CRMV-MT
9 a 12 de setembro de 2025 – Cuiabá, Mato Grosso, Brasil
Braz J Vet Pathol, 2025, vol. 18, Supl. 1

BJVP
Brazilian Journal of Veterinary Pathology
ISSN 1983-0246

Caracterização epidemiológica e anatômica do linfoma em felinos: estudo retrospectivo de oito anos em Minas Gerais, Brasil

Martha T. F. Mendes[1], Isabella G. Gonçalves[1], Kaory M. Pegoraro[1], Nicole F. do Carmo[1], Rafaella A. R. Alvarenga[1], Letícia E. de C. Sousa[1], Gabriel H. R. Pereira[1], Djeison L. Raymundo[1*]

[1]Setor de Patologia Veterinária, Departamento de Medicina Veterinária, Universidade Federal de Lavras, Lavras, MG, Brasil.
***Autor de correspondência:** djeison.raymundo@ufla.br

Introdução: O linfoma é a neoplasia hematopoiética mais comum em felinos domésticos com etiologia multifatorial e frequentemente associado à infecção pelo retrovírus da leucemia felina (FeLV), importante causa de morbidade e mortalidade na espécie. **Objetivo:** Realizar um estudo retrospectivo dos linfomas felinos diagnosticados no Setor de Patologia Veterinária do Departamento de Medicina Veterinária da Universidade Federal de Lavras (SPV-UFLA) de 2016 a 2024, com foco na caracterização epidemiológica e anatômica. **Metodologia:** Foram analisados os laudos de necropsia de felinos domésticos. As variáveis coletadas incluíram: sexo, castração, idade, raça e resultado para FeLV, quando disponível. A classificação anatômica dos linfomas foi dividida em três categorias principais: mediastinal (massas volumosas na cavidade torácica, com ou sem envolvimento de outros órgãos), alimentar (localização exclusiva no trato gastrointestinal, sem acometimento mediastinal) e outros. Esta última foi subdividida em: abdominal renal, abdominal outros, abdominal combinação, nodal, atípico (SNC, cavidade nasal ou outros tecidos não linfoides) e misto (envolvimento simultâneo de duas ou mais dessas categorias). A idade foi agrupada em quatro faixas etárias: filhote (0–12 meses), adulto jovem (13 meses–6 anos), adulto maduro (7–10 anos) e idoso (>10 anos). **Resultados**: Foram identificados 56 casos de linfoma felino, correspondendo a 9,8% (56/569) das necropsias em gatos no período. A maioria era sem raça definida 96,4% (54/56) e machos 57,1% (32/56), sendo 55,3% (31/56) não castrados. A faixa etária mais acometida foi de adultos jovens (13 meses a 6 anos), com 58,9% (33/56). A forma anatômica prevalente foi a categoria outros 58,9% (33/56), destacando-se a subcategoria misto com 78,7% (26/33), refletindo o padrão disseminado de acometimento em múltiplos órgãos. Entre os casos com status conhecido para FeLV, 87,7% (30/35) foram positivos. **Conclusões:** Os resultados evidenciam que o linfoma felino acomete predominantemente animais jovens, sem raça definida e não castrados, sendo fortemente associado à infecção por FeLV. A forma anatômica mais prevalente foi outros, especialmente os linfomas mistos, indicando um padrão multissistêmico de disseminação. Estes achados reforçam a importância da vigilância frente à infecção por FeLV e da caracterização anatômica do linfoma para o entendimento clínico-patológico da doença.

Palavras-chave: FeLV, gato, necropsia, neoplasia folicular.

Anais do 8º Congresso de Patologia Veterinária (CPV), XXII Encontro Nacional de Patologia Veterinária (ENAPAVE), XVI Simpósio Brasileiro da Davis-Thompson Foundation, VII Encontro Internacional de Saúde Animal e Prevenção (ENISAP) e I Simpósio de Sanidade Animal do CRMV-MT
9 a 12 de setembro de 2025 – Cuiabá, Mato Grosso, Brasil
Braz J Vet Pathol, 2025, vol. 18, Supl. 1

BJVP
Brazilian Journal of Veterinary Pathology
ISSN 1983-0246

Osteossarcoma mamário com metástase para dura-máter em cadela: relato de caso

Júlia T. Santos[1*], Tainá R. Roque[1], Gabriele I. A. O. Rosa[1], Gabriel M. Kayano[2], Mariana B. R. Sobrinho[3], Bruna A. Maschi[1], Alessandra A. M. Ronchi[1], Tatiane F. Carvalho[1]

[1]Laboratório de Patologia Animal, Universidade Federal de Uberlândia, Uberlândia, MG, Brasil.
[2]Clínica Cirúrgica de Pequenos Animais, Universidade Federal de Uberlândia, Uberlândia, MG, Brasil.
[3]Diagnóstico por Imagem, Universidade Federal de Uberlândia, Uberlândia, MG, Brasil.
***Autor de correspondência:** julia.santos2@ufu.br

Introdução: As neoplasias mamárias são frequentes na espécie canina e podem ter origem no epitélio glandular ou no tecido mesenquimal. O osteossarcoma é uma neoplasia mesenquimal maligna que apresenta prognóstico ruim e alto potencial metastático, principalmente para pulmões, baço e rins. O objetivo desse trabalho é relatar um caso incomum de metástase do osteossarcoma mamário em dura-máter de cão. **Relato do caso:** Uma cadela de dois anos de idade, sem raça definida, foi resgatada apresentando paraplegia de membros pélvicos e nódulos em cadeia mamária. O exame radiográfico evidenciou padrão pulmonar intersticial sugestivo de neoplasia metastática e redução da radiopacidade de vértebra lombar (L4) em região de corpo vertebral, com perda da delimitação da cortical óssea. Considerando a piora no caso clínico e prognóstico desfavorável, foi realizada a eutanásia e o animal foi submetido à necropsia. **Resultados:** Na avaliação macroscópica identificou-se um nódulo na mama torácica caudal esquerda, medindo 5,0 x 3,5 cm, e outro na abdominal caudal esquerda de 1,0 cm de diâmetro. O linfonodo pré-escapular esquerdo estava aumentado de tamanho (7,0 x 5,0 cm) e de superfície brancacenta. O pulmão tinha nódulos, multifocais, variando de milimétricos a 1,0 cm de diâmetro, bem delimitados e brancacentos (metástase de neoplasia mamária). Na dura-máter que recobria a medula espinhal na região da L4 havia uma massa medindo 2,0 x 1,0 cm, mal delimitada e pardacenta. Na avaliação histopatológica, foram diagnosticados osteossarcoma na mama torácica caudal esquerda e carcinoma sólido grau III na abdominal caudal esquerda. No linfonodo pré-escapular e nos nódulos pulmonares foram identificadas metástases de carcinoma mamário. A massa na dura-máter era composta por células neoplásicas fusiformes a estreladas, apresentando áreas multifocais com deposição de matriz osteóide mineralizada. As células apresentavam núcleos alongados a ovais, cromatina frouxa, nucléolos únicos ou duplos proeminentes por vezes macronucléolos, compatíveis com metástase de osteossarcoma mamário. Na L4, observou-se áreas multifocais com redução de trabéculas ósseas e aumento do número de osteoclastos, indicativo de área de lise óssea, possivelmente provocada pela compressão da massa tumoral. Este caso demonstra o comportamento agressivo dos tumores mamários em cães, que podem apresentar diferentes tipos histológicos, além de elevado potencial metastático. **Conclusões:** A metástase de osteossarcoma mamário na dura-máter é considerada rara para espécie canina e indica a disseminação via hematógena desta neoplasia. Em animais com distúrbios de sistema locomotor e histórico de neoplasia mamária o diagnóstico diferencial de metástase para o sistema nervoso central deve ser investigado.

Palavras-chave: cão, glândula mamária, histopatologia, neoplasia.

Anais do 8º Congresso de Patologia Veterinária (CPV), XXII Encontro Nacional de Patologia Veterinária (ENAPAVE), XVI Simpósio Brasileiro da Davis-Thompson Foundation, VII Encontro Internacional de Saúde Animal e Prevenção (ENISAP) e I Simpósio de Sanidade Animal do CRMV-MT
9 a 12 de setembro de 2025 – Cuiabá, Mato Grosso, Brasil
Braz J Vet Pathol, 2025, vol. 18, Supl. 1

BJVP
Brazilian Journal of Veterinary Pathology
ISSN 1983-0246

Tumor de colisão – fibrossarcoma e hemangioma esplênicos canino: relato de caso

Gabriele I. A. O. Rosa[1*], Izabella G. Ayello[2], Vítor M. Fernandes[2], Vinícius S. Mendes[3], Isabela V. Carneiro[4], Tainá R. Roque[1], Pâmela R. R. Moreira[1], Alessandra A. Medeiros-Ronchi[1]

[1]Laboratório de Patologia Animal, Hospital Veterinário, Universidade Federal de Uberlândia, Uberlândia, MG, Brasil.
[2]Clínica Médica de Pequenos Animais, Hospital Veterinário, Universidade Federal de Uberlândia, Uberlândia, MG, Brasil.
[3]Clínica Cirúrgica de Pequenos Animais, Hospital Veterinário, Universidade Federal de Uberlândia, Uberlândia, MG, Brasil.
[4]Setor de Diagnóstico Por Imagem, Hospital Veterinário, Universidade Federal de Uberlândia, Uberlândia, MG, Brasil.
***Autor de correspondência:** gabrieleoliveira2504@gmail.com

Introdução: Os tumores de colisão são raros na medicina veterinária e são definidos como a ocorrência de duas neoplasias de origens diferentes desenvolvendo-se no mesmo sítio anatômico. O fibrossarcoma é a neoplasia mais comum de um grande grupo de neoplasias mesenquimais esplênicas, conhecidas como tumores estromais. Esse grupo representa de 25% a 50% das neoplasias primárias esplênicas. Já o hemangioma esplênico é raro em cães, representando menos de 5% das neoplasias primárias esplênicas. **Relato do caso:** Paciente deu entrada no Hospital Veterinário no dia 23 de maio apresentando quadro de hiporexia desde abril. No exame físico, observou-se organomegalia nas regiões correspondentes ao baço e fígado. No exame ultrassonográfico, foi observada esplenomegalia associada a uma massa mal delimitada, heterogênea e hipoecoica, medindo 6,73 x 6,50 cm. Foi realizada a cirurgia para a retirada do tumor, com realização de biópsia, processamento histológico de rotina, em seguida analisada. **Resultado:** Na macroscopia, observou-se uma massa esplênica medindo 10 x 11,5 x 6,0 cm, firme com áreas macias e multilobulares. Ao corte, a massa era sólida, branca com áreas enegrecidas e múltiplas áreas císticas centrais. À microscopia, havia perda da arquitetura esplênica, substituída por neoplasia maligna de células mesenquimais, pouco delimitada, não encapsulada e infiltrativa. As células estavam dispostas em feixes orientados em diferentes direções, com arranjo compacto e desorganizado, entremeadas por moderado estroma colagenoso. As células eram fusiformes, com citoplasma eosinofílico e limites celulares indistintos. Os núcleos variavam de alongados a ovais, cromatina rendilhada, nucléolos múltiplos evidentes, macronucléolos, cariomegalia e células multinucleadas. Moderada anisocariose e pleomorfismo, com 14 figuras de mitose em 10 campos na objetiva de 40x (2,37 mm²). Colidindo com essa neoplasia, observava-se uma neoplasia benigna de células mesenquimais, mal delimitada, não encapsulada, composta por células arranjadas em feixes formando espaços vasculares, variando de capilares a grandes espaços cavernosos preenchidos por eritrócitos e sustentados por discreto tecido conjuntivo. As células neoplásicas eram fusiformes, com citoplasma moderado, eosinofílico e limites celulares indistintos. Os núcleos eram fusiformes, cromatina condensada e nucléolos inconspícuos. Discreta anisocitose, anisocariose e pleomorfismo. **Conclusões:** Com base nos achados microscópicos, conclui-se os diagnósticos de fibrossarcoma e hemangioma esplênicos, permitindo a elucidação do quadro clínico do animal.

Palavras-chave: baço, cão, neoplasias mesenquimais.

Anais do 8º Congresso de Patologia Veterinária (CPV), XXII Encontro Nacional de Patologia Veterinária (ENAPAVE), XVI Simpósio Brasileiro da Davis-Thompson Foundation, VII Encontro Internacional de Saúde Animal e Prevenção (ENISAP) e I Simpósio de Sanidade Animal do CRMV-MT
9 a 12 de setembro de 2025 – Cuiabá, Mato Grosso, Brasil
Braz J Vet Pathol, 2025, vol. 18, Supl. 1

BJVP
Brazilian Journal of Veterinary Pathology
ISSN 1983-0246

Hiperplasia fibroadenomatosa mamária em felino macho: relato de caso

Paolla S. Colares[1], Thays de C. A. Bolzan[2], Ana C. Montebeller[2], Luana de F. Silva[2], Rayssa G. de Paula[1], Geovana Euzebio[1], Bruna P. Fonseca[1], Jankerle N. Boeloni[1*]

[1]Laboratório de Patologia Animal, Hospital Veterinário, Universidade Federal do Espírito Santo, Alegre, ES, Brasil.
[2]Hospital Veterinário, Universidade Federal do Espírito Santo, Alegre, ES, Brasil.
***Autor de correspondência:** jankerle@gmail.com

Introdução: A hiperplasia fibroadenomatosa mamária, também denominada hiperplasia fibroepitelial, é uma condição benigna não neoplásica, específica de gatos, em que há proliferação epitelial, mioepitelial e estromal. Essa condição se caracteriza pelo crescimento rápido, geralmente de forma bilateral e simétrica, é decorrente do estímulo hormonal excessivo sobre a glândula mamária e ocorre predominantemente em fêmeas, mas quando ocorre em machos está relacionada à administração de progestágenos sintéticos. Apesar de benigna, a hiperplasia, em alguns casos, pode provocar alterações como necrose e até mesmo ulceração na glândula mamária, gerando um grande desconforto para o animal e exigindo intervenção. O presente trabalho tem como objetivo relatar um caso de hiperplasia fibroadenomatosa mamária em um felino macho. **Relato do caso:** Um felino doméstico, macho de 8 meses de idade, da raça PCB foi atendido no Hospital Veterinário da Universidade Federal do Espírito Santo com histórico de aumento progressivo de volume multinodular bilateral em cadeia mamária, inclusive com necrose em mama abdominal caudal direita. A tutora relatou a aplicação de injeção anti-cio, pois pensava que se tratava de um indivíduo fêmea. Realizou-se biópsia do tecido mamário e o mesmo foi encaminhado para realização de exame histopatológico no Laboratório de Patologia Animal da UFES. Porém, diante da evolução rápida do processo necrótico e do quadro clínico do animal, optou-se pela realização de mastectomia bilateral. A peça cirúrgica foi fixada em formalina 10% tamponada e encaminhada para realização de exame histopatológico. Porém, 12 horas após o procedimento cirúrgico o animal veio a óbito. **Resultados**: Macroscopicamente, o material biopsiado era composto por cinco fragmentos teciduais, sendo o menor medindo 0,6x0,4 cm e o maior medindo 0,9x0,5 cm, todos brancacentos e macios. Com relação a peça cirúrgica, a macroscopia evidenciou cadeia mamária bilateral medindo 29,0x12,0x5,2 cm, contendo nódulos multifocais a coalescentes, sendo os caudais ulcerados e, ao corte, brancacentos, macios a firmes e lobulados. Microscopicamente, observou-se hiperplasia de ductos e ácinos multifocal a coalescente com uma ou múltiplas camadas celulares, anisocariose moderada e nucléolos evidentes, moderado estroma de tecido conjuntivo frouxo, mioepitélio multifocal moderado, infiltrado inflamatório linfohistiocítico multifocal discreto e necrose e hemorragia focalmente extensas severas. **Conclusões:** Os achados clínicos, macroscópicos e histopatológicos contribuíram para o diagnóstico de hiperplasia fibroadenomatosa mamária em felino macho. Além disso, apesar de ser uma condição benigna, exige diagnóstico e tratamento precoces para evitar complicações e desconforto no animal. Este caso reforça a importância do exame histopatológico como método diagnóstico.

Palavras-chave: alteração não neoplásica, gatos, histopatologia, hormônio.
Agência financiadora: CAPES, FAPES.

Anais do 8º Congresso de Patologia Veterinária (CPV), XXII Encontro Nacional de Patologia Veterinária (ENAPAVE), XVI Simpósio Brasileiro da Davis-Thompson Foundation, VII Encontro Internacional de Saúde Animal e Prevenção (ENISAP) e I Simpósio de Sanidade Animal do CRMV-MT
9 a 12 de setembro de 2025 – Cuiabá, Mato Grosso, Brasil
Braz J Vet Pathol, 2025, vol. 18, Supl. 1

BJVP
Brazilian Journal of Veterinary Pathology
ISSN 1983-0246

Complexo de foliculite-furunculose dos bulls: relato de caso

Jessica de T. Bandeira[1*], Maria J. de F. Cunha[1], Mônica M. B. M. Silveira[2], Lucas C. S. Melo[2]

[1]UniFavip Wyden, Caruaru, PE, Brasil.
[2] Médico veterinário autônomo, Brasil.
***Autor de correspondência:** bandeira.j.t@gmail.com

Introdução: O complexo de foliculite-furunculose se trata de uma dermatopatia inflamatória profunda, caracterizada pela ruptura dos folículos pilosos, ocasionando o extravasamento do seu conteúdo para a derme adjacente. Ocorrendo uma infecção local e no tecido conjuntivo próximo, evoluindo frequentemente para uma piodermite profunda. A sua etiologia é multifatorial, envolvendo fatores predisponentes genéticos – como raças do grupo Bull – até condições sistêmicas de base, como alergopatias, endocrinopatias, dermatoses parasitárias e casos de imunossupressão. Objetiva-se destacar com o relato, manifestações clínicas e histopatológicas em uma cadela jovem. **Relato do caso:** Cadela, da raça pit bull terrier, com aproximadamente 7 meses de idade, resgatada da rua há cerca de 1 mês. Foi levada com histórico de lesões cutâneas associadas a áreas de alopecia, disseminadas pelo corpo. Tutora relatou falha em tratamentos anteriores, com paciente apresentando prurido intenso e inapetência. Ao exame clínico, foi observado hipertermia, lesões ulcerativas com hiperqueratose acentuada, eritema, presença de nódulos dérmicos e exsudato purulento discreto. Realizando assim, exames laboratoriais, citologia cutânea – PAF e Imprint – e biópsia de pele, com coleta de dois fragmentos da área dorso caudal da pele, medindo em média 0,4 x 0,4 x 0,3 cm, armazenados em solução formalina à 10% para processamento histopatológico. **Resultados**: Em hemograma foi notado eosinofilia significativa, identificada também em exames anteriores, possivelmente sugerindo alterações sistêmicas alérgicas ou parasitárias, realizou também anteriormente teste rápido para identificação de anticorpos da leishmaniose, com resposta negativa. A citologia cutânea revelou processo inflamatório misto (agudo-crônico), com visualização de neutrófilos reativos, macrófagos com citoplasma vacuolizados, queratinócitos livres e estruturas cocoides e bacilares, compatíveis com bactérias. Na avaliação histopatológica, foi evidenciado focos de colagenização, mesclado a presença de agregados de linfócitos, mastócitos e eosinófilos perivascular. Permeando os vasos sanguíneos da derme superficial, destacou-se intensa reação inflamatória linfoplasmocitária, mesclando raros macrófagos individualizados em região intersticial, com áreas edematosos e com focos hemorrágicos. Na derme profunda, observou-se áreas multifocais de extensa reação granulomatosa, decorrente de ruptura de haste folicular, liberando numerosas escamas queratinizas para o meio do tecido conjuntivo, mesclando esboços de piodermite profunda. Também realizando teste de coloração PAS (fungos) e coloração de Ziehl-Neelsen (bactérias álcool ácido resistentes), ambos com resultado negativo. **Conclusões:** O caso descreve uma apresentação clássica do complexo de foliculite-furunculose dos Bulls, agravada por piodermite profunda secundária a possível base alérgica crônica, em uma raça com pré-disposição genética. A combinação dos achados clínicos, citológicos e histopatológicos foram fundamentais para o diagnóstico definitivo. Ressaltando assim, a importância de biópsias na diferenciação de dermatoses complexas, auxiliando na formulação de condutas terapêuticas mais assertivas e no prognóstico a longo prazo.
Palavras-chave: dermatopatia; histopatológico; piodermite.

Anais do 8º Congresso de Patologia Veterinária (CPV), XXII Encontro Nacional de Patologia Veterinária (ENAPAVE), XVI Simpósio Brasileiro da Davis-Thompson Foundation, VII Encontro Internacional de Saúde Animal e Prevenção (ENISAP) e I Simpósio de Sanidade Animal do CRMV-MT
9 a 12 de setembro de 2025 – Cuiabá, Mato Grosso, Brasil
Braz J Vet Pathol, 2025, vol. 18, Supl. 1

BJVP
Brazilian Journal of Veterinary Pathology
ISSN 1983-0246

Shunts portossistêmicos adquiridos secundários a adenocarcinoma pancreático em um gato: relato de caso

Indianara de Vargas[1], Valentina B. Marcus[1], Eduarda M. Santi[1], Thainã P. Vargas[1], Stéfani dos Santos Torres[2], Bianca Porto[2], Glaucia D. Kommers[1], Mariana M. Flores[1]*

[1]Laboratório de Patologia Veterinária, Universidade Federal de Santa Maria, Santa Maria, RS, Brasil.
[2] Hospital Veterinário Universitário, Universidade Federal de Santa Maria, Santa Maria, RS, Brasil.
***Autor de correspondência:** marianamflores@yahoo.com.br

Introdução: O adenocarcinoma pancreático é um neoplasma epitelial maligno incomum em cães e gatos. Trata-se de um tumor agressivo, caracterizado por crescimento invasivo e alta taxa de metástases, tendo predileção por fígado, pulmões, linfonodos regionais e serosas peritoneais. Metástases por implantação são comuns, especialmente em superfícies serosas do abdômen. Embora raramente relatado, o comprometimento vascular por compressão neoplásica pode resultar em hipertensão portal e surgimento de shunts portossistêmicos adquiridos, sendo estes, conexões anômalas entre o sistema porta e a circulação sistêmica que se desenvolvem secundariamente à obstrução do fluxo portal. **Relato do caso:** Foi atendido, no Hospital Veterinário Universitário da Universidade Federal de Santa Maria (UFSM), um felino, SRD, com aproximadamente dois anos de idade, encaminhado com histórico de massa abdominal envolvendo o mesentério e presença de nodulações esplênicas. A citologia aspirativa por agulha fina (CAAF) do nódulo esplênico sugeria neoplasia epitelial. Devido ao mau prognóstico, o animal foi submetido à eutanásia. **Resultados**: Na necropsia, realizada no Laboratório de Patologia Veterinária (LPV) da UFSM, o pâncreas estava aumentado, firme, com múltiplos nódulos brancacentos (0,4 a 1,0 cm), multifocais a coalescentes, que substituíam o parênquima pancreático normal. Havia uma massa branca multinodular envolvendo os linfonodos pancreáticos e gástricos, firmemente aderida ao pâncreas, estômago e hilo hepático, comprimindo a veia porta. Identificaram-se múltiplos vasos tortuosos comunicando a veia porta e a veia cava (shunts portossistêmicos adquiridos). Havia múltiplos nódulos implantados na cápsula hepática, peritônio, serosas, omento e mesentério, além de metástases em linfonodos regionais, fígado, baço e pulmões. **Conclusões:** os linfonodos pancreáticos, gástricos e hepáticos foram acometidos por metástases e acabaram formando uma única massa multinodular fortemente aderida ao pâncreas, estômago e hilo hepático que comprimiu a veia porta, provocando aumento da pressão hidrostática e culminando na formação de shunts portossistêmicos adquiridos. Esse achado representa uma complicação vascular rara associada à compressão extrínseca da veia porta por um adenocarcinoma pancreático de comportamento agressivo e infiltrativo. Embora os shunts portossistêmicos adquiridos sejam classicamente descritos em casos de hepatopatias crônicas, sua ocorrência secundária a neoplasias abdominais, especialmente pancreáticas, é incomum em felinos e raramente relatada na literatura veterinária.

Palavras-chave: carcinoma, desvios portossistêmicos, felino, hipertensão portal.

Agências financiadoras: CAPES, CNPq e FAPERGS.

Anais do 8º Congresso de Patologia Veterinária (CPV), XXII Encontro Nacional de Patologia Veterinária (ENAPAVE), XVI Simpósio Brasileiro da Davis-Thompson Foundation, VII Encontro Internacional de Saúde Animal e Prevenção (ENISAP) e I Simpósio de Sanidade Animal do CRMV-MT
9 a 12 de setembro de 2025 – Cuiabá, Mato Grosso, Brasil
Braz J Vet Pathol, 2025, vol. 18, Supl. 1

BJVP
Brazilian Journal of Veterinary Pathology
ISSN 1983-0246

Mastocitoma gástrico com metástases multifocais e trombose arteriolar gástrica, esplênica e hepática em um cão

Valentina B. Marcus[1], Indianara de Vargas[1], Miguel D. Oliveira[1], Thainã P. Vargas[1], Eduarda M. T. Santi[1], Flávia A. Sangoi[2], Mariana M. Flores[3], Glaucia D. Kommers[3*]

[1]Programa de Pós-Graduação em Medicina Veterinária, Universidade Federal de Santa Maria (UFSM), Santa Maria, RS, Brasil.
[2]Curso de Graduação em Medicina Veterinária, UFSM.
[3]Laboratório de Patologia Veterinária, Departamento de Patologia, UFSM.
***Autor de correspondência:** glaukommers@yahoo.com

Introdução: O mastocitoma primário de trato gastrointestinal é incomum em pequenos animais e aproximadamente 20% destes se desenvolvem no estômago, onde apresentam comportamento biológico mais agressivo. Eventos trombóticos têm sido observados em animais com mastocitomas e relacionados, possivelmente, com a liberação de numerosos mediadores pelas células neoplásicas. Este trabalho tem como objetivo descrever os achados macroscópicos e histológicos em um cão com mastocitoma gástrico e trombose e necrose isquêmica em múltiplos órgãos. **Relato do caso:** Foi recebido para necropsia no Laboratório de Patologia Veterinária da UFSM, um cão, fêmea, SRD, de 9 anos, com histórico clínico de anorexia, prostração e êmese há 7 dias. Demonstrou dor à palpação abdominal e no exame ultrassonográfico foi evidenciada uma massa intra-abdominal (topografia de estômago). Na laparotomia exploratória foi observada uma massa gástrica, múltiplos nódulos na cavidade abdominal e úlcera perfurada no estômago. Foi optado pela eutanásia e o animal foi encaminhado para necropsia. **Resultados**: Na necropsia, havia 90 ml de líquido viscoso e sanguinolento livre na cavidade abdominal (peritonite leve) e foram observadas duas úlceras no estômago (curvatura maior), sendo uma delas perfurada. Na curvatura menor, havia uma área de espessamento nodular focalmente extenso da parede gástrica, com nódulos se projetando a partir da serosa. Havia também nódulos semelhantes em omento e diafragma. No baço e fígado foram observadas áreas extensas de necrose; no fígado elas eram circundadas por uma linha vermelha, separando o tecido necrótico do normal. Histologicamente, no estômago havia trombos de fibrina em vasos próximos às úlceras. Observou-se uma proliferação densamente celular em submucosa, muscular e serosa gástricas, composta por células redondas de citoplasma amplo, poligonal, discretamente granular e núcleos moderadamente pleomórficos. Na coloração de azul de toluidina foram evidenciados grânulos metacromáticos intracitoplasmáticos (coloração magenta) nas células neoplásicas, confirmando o diagnóstico de mastocitoma gástrico. Os nódulos nos outros órgãos eram histologicamente semelhantes e foram interpretados como metástases de mastocitoma. Adjacente às áreas de necrose de coagulação em baço, fígado e próximo das úlceras gástricas, foram observados trombos de fibrina em arteríolas. **Conclusões:** O mastocitoma gástrico deve ser incluído como diagnóstico diferencial para massas no estômago, causando espessamento da parede em cães. Existem muitas descrições de trombose associada a diferentes neoplasias em animais e humanos. É possível que muitos desses casos ocorram pela produção de substâncias pró-trombóticas pelas células

neoplásicas. Apesar disso, nesse caso, não foi possível definir o mecanismo específico da trombose. As úlceras gástricas foram atribuídas à síndrome paraneoplásica.

Palavras-chave: cães, neoplasmas de mastócitos, neoplasmas gástricos, síndrome paraneoplásica.

Agência financiadora: CAPES, CNPq e FAPERGS.

Anais do 8º Congresso de Patologia Veterinária (CPV), XXII Encontro Nacional de Patologia Veterinária (ENAPAVE), XVI Simpósio Brasileiro da Davis-Thompson Foundation, VII Encontro Internacional de Saúde Animal e Prevenção (ENISAP) e I Simpósio de Sanidade Animal do CRMV-MT
9 a 12 de setembro de 2025 – Cuiabá, Mato Grosso, Brasil
Braz J Vet Pathol, 2025, vol. 18, Supl. 1

BJVP
Brazilian Journal of Veterinary Pathology
ISSN 1983-0246

Hemangiossarcoma renal em cão: relato de caso

Paolla S. Colares[1], Bianca M. M. da Silva[1], Carla C. A. de Jesus[1], Luanna C. Pinto[2], Aline N. Simões[3], Paulo S. C. de A. Júnior[4], Maria E. da R. Souza[2], Jankerle N. Boeloni[1*]

[1]Laboratório de Patologia Animal, Hospital Veterinário, Universidade Federal do Espírito Santo, Alegre, ES, Brasil.
[2]Médica-Veterinária autônoma, Alegre, ES, Brasil.
[3]Clínica Patinhas Alegres, Alegre, ES, Brasil.
[4]Instituto Federal do Espírito Santo, Rive, Alegre, ES, Brasil.
***Autor de correspondência:** jankerle@gmail.com

Introdução: O hemangiossarcoma é uma neoplasia mesenquimal maligna originada no endotélio dos vasos sanguíneos, correspondendo a cerca de 5% das neoplasias em cães. Pode ser primário em diversos tecidos, porém raramente acomete os rins, visto que, nesse órgão, é mais comum a ocorrência de metástases. O objetivo do presente relato é descrever um caso de hemangiossarcoma renal em cão. **Relato do caso:** Um cão, raça Pastor Alemão, fêmea de 9 anos de idade, foi atendido com sinais de hiporexia e dificuldade de locomoção. Durante o exame físico, foi identificada uma massa em região abdominal e solicitado ultrassonografia, no qual não foi possível definir a origem da massa. O animal foi submetido à laparotomia exploratória, e, durante o procedimento, observou-se que a massa acometia completamente o rim direito, ocupando toda a região abdominal média, evoluindo tanto para a região cranial quanto para região caudal. Além disso, verificou-se que não havia proliferação em nenhum outro local, porém o quadro clínico do paciente piorou e o mesmo veio a óbito duas semanas após o procedimento cirúrgico. A massa apresentava-se vermelha, com superfície irregular, com áreas firmes e friáveis e pesava aproximadamente 3kg. O material coletado durante a cirurgia foi fixado em formalina 10% tamponada e encaminhado para o Setor de Patologia Animal da Universidade Federal do Espírito Santo para realização de exame histopatológico. **Resultados**: Durante a descrição macroscópica verificou-se massa com superfície irregular, medindo 28x12 cm, variando de firme, macia a friável e, ao corte, brancacenta com áreas marrons e amareladas. A análise microscópica revelou proliferação neoplásica mesenquimal, infiltrativa, não encapsulada, constituída por células ovais a alongadas, pleomorfismo intenso, anisocitose intensa, citoplasma discreto, núcleos ovais a alongados, anisocariose intensa, cromatina frouxa, nucléolos únicos ou múltiplos evidentes e 1 a 2 figuras de mitose no aumento de 40x. As células neoplásicas formavam ora áreas sólidas, ora disponibilizada em múltiplas camadas e delimitando espaços preenchidos por hemácias. **Conclusões:** O presente relato trata-se de um caso de hemangiossarcoma renal em cão Pastor Alemão. Ressalta-se a importância do exame histopatológico para o diagnóstico definitivo e consequentemente para determinação do prognóstico para o paciente e conduta clínica.

Palavras-chave: canino, histopatologia, neoplasia, rim.

Agência financiadora: FAPES, CAPES.

Anais do 8º Congresso de Patologia Veterinária (CPV), XXII Encontro Nacional de Patologia Veterinária (ENAPAVE), XVI Simpósio Brasileiro da Davis-Thompson Foundation, VII Encontro Internacional de Saúde Animal e Prevenção (ENISAP) e I Simpósio de Sanidade Animal do CRMV-MT
9 a 12 de setembro de 2025 – Cuiabá, Mato Grosso, Brasil
Braz J Vet Pathol, 2025, vol. 18, Supl. 1

BJVP
Brazilian Journal of Veterinary Pathology
ISSN 1983-0246

Timoma com aderência em pericárdio em um cão: relato de caso

Luciana F. da Costa[1*], Alessandra H. Muri[2], Graziella D.V. Schumacher[1], Isabela O. Avelar[1], Matheus O. Reis[1], Priscila O. Chacon[1], Tarcísio R. Júnior[1], Taismara S. de Oliveira[1]

[1]Laboratório Zoogene Ltda, Belo Horizonte, MG, Brasil.
[2]Faculdade Qualittas, Curitiba, PR, Brasil.
***Autor de correspondência**: lufachinicosta84@gmail.com

Introdução: O timoma, embora incomum na prática veterinária, é a segunda neoplasia mais frequente no mediastino cranial em cães. Originado de células epiteliais tímicas, seu crescimento expansivo pode comprimir estruturas torácicas adjacentes, levando a sinais clínicos como dispneia, edema cefálico-cervical e de membros torácicos. Associa-se frequentemente com comorbidades autoimunes e paraneoplásicas, como a *miastenia gravis*. Enquanto a classificação veterinária usualmente baseia-se na composição celular (linfocítica, mista ou epitelial), a Organização Mundial da Saúde (OMS) estabelece categorias (A, AB, B1-B3, Carcinoma Tímico) com valor prognóstico. Aplica-se ainda, como opção recente de estadiamento das neoplasias tímicas, o Sistema TNM, (T extensão tumoral; N comprometimento linfonodal; M metástase). Este trabalho descreve um caso de timoma com aderência pericárdica em cão. **Relato do caso:** Um cão Shih-tzu, macho, 6 anos, foi recebido no atendimento veterinário apresentando dispneia, caquexia, febre intermitente e estado alerta, com trombocitopenia e leucocitose refratárias ao tratamento com doxiciclina para suspeita de erliquiose. Os exames laboratoriais revelaram leucocitose, anemia, hiperproteinemia e elevação da fosfatase alcalina. As avaliações por imagem radiográfica e de tomografia computadorizada identificaram tumor de aproximadamente 15 cm no hemitórax esquerdo, causando deslocamento traqueal e cardíaco, linfonodomegalia esternal cranial, compressão brônquica, atelectasia e hiperinsuflação pulmonar. O paciente foi submetido à cirurgia torácica, que evidenciou nódulo neoplásico friável, altamente vascularizado e aderido ao pericárdio, sendo realizada ressecção sem margem com envio de amostra para histopatologia. Seguindo o Sistema de Estadiamento TNM, a aderência em pericárdio (T2), linfadenomegalia esternal (N1) e ausência de metástases classifica o timoma observado no paciente como IVa. **Resultados**: O fragmento de 12,5x10,0x5,5cm era irregular, marrom, macio. Na microscopia, observou-se neoplasia densa, infiltrativa, de células epiteliais grandes, com citoplasma eosinofílico, núcleo grande com cromatina frouxa e nucléolo evidente. Pleomorfismo moderado e contagem mitótica baixa (até 04 mitoses em 2,37mm^2). As células dispõem-se em padrão trabecular a sólido, com áreas em paliçada multifocais, presença de corpúsculos de Hassall's e abundância de linfócitos entremeados. Há necrose, hiperemia e hemorragias, intensas. Diagnóstico morfológico de Timoma misto. Iniciou-se então quimioterapia com carboplatina (250mg/m²). O paciente apresentou melhora clínica e permanece sob acompanhamento veterinário. **Conclusões:** Este relato apresenta descrição das alterações clínicas, macro e microscópicas em cão com timoma epitelial com aderência em pericárdio. O trabalho ressalta a importância de avaliação do estadiamento somada à confirmação diagnóstica para evolução no tratamento destas raras neoplasias nos pacientes veterinários.
Palavras-chave: canino, coração, mediastino, neoplasia tímica.
Agência financiadora: Zoogene Laboratório; Histotecnologia.

Anais do 8º Congresso de Patologia Veterinária (CPV), XXII Encontro Nacional de Patologia Veterinária (ENAPAVE), XVI Simpósio Brasileiro da Davis-Thompson Foundation, VII Encontro Internacional de Saúde Animal e Prevenção (ENISAP) e I Simpósio de Sanidade Animal do CRMV-MT
9 a 12 de setembro de 2025 – Cuiabá, Mato Grosso, Brasil
Braz J Vet Pathol, 2025, vol. 18, Supl. 1

BJVP
Brazilian Journal of Veterinary Pathology
ISSN 1983-0246

Lipossarcoma esplênico em um cão

Joana C. S. J. Lima[1*], Ana L. P. L. Gomes[1], Felipe M. N. Navolar[2], Juliana C. Carrizo[1], Victoria F. Borges[1], Geovana R. Vieira[3], Mônica V. B. Arias[3], Selwyn A. Headley[1]

[1]Laboratório de Patologia Animal, Departamento de Medicina Veterinária Preventiva, Universidade Estadual de Londrina, PR, Brasil.
[2]Laboratório Veterinário Dual Path, Londrina, PR, Brasil.
[3]Clínica Cirúrgica de Animais de Companhia, DCV, Universidade Estadual de Londrina, PR, Brasil.
***Autor de correspondência**: joana.cristina@uel.br

Introdução: O lipossarcoma é uma neoplasia maligna originada dos lipoblastos e pode ocorrer em diversas localizações anatômicas, incluindo o tecido subcutâneo, a cavidade torácica, o espaço retroperitoneal e nas extremidades. Entretanto, há poucas descrições do lipossarcoma esplênico em humanos e animais. Este estudo descreve as alterações patológicas e imuno-histoquímicas observados num lipossarcoma esplênico em um cão. **Relato do caso:** Um cão, Rottweiller, macho, de 10 anos de idade, apresentou uma massa esplênica durante a análise radiográfico; não há informação sobre a evolução da lesão. O cão foi submetido a celiotomia exploratória com remoção cirúrgica da massa, que foi fixada em solução de formalina 10% tamponada. A peça cirúrgica foi processada para avaliação histológica de rotina. Fragmentos selecionados foram submetidos a avaliação imuno-histoquímica (IHQ) utilizando os seguintes anticorpos monoclonais: vimentina, citoqueratina, S100, molécula adaptadora ligadora de cálcio ionizado 1 (IBA1), molécula de adesão celular endotelial e plaquetária 1(CD31), antígeno de diferenciação de células 34 (CD34), desmina, actina de músculo liso (SMA) e Ki-67. **Resultados**: O exame macroscópico revelou uma massa irregular de 34 x 37 x 12 cm, com superfície de corte esbranquiçada, áreas multifocais avermelhadas e amareladas, com halo avermelhado ao redor, além de uma área cística extensa. Na histopatologia, observou-se uma proliferação neoplásica expansiva e infiltrativa, composta por células mesenquimatosas dispostas em folhetos sólidos. As células neoplásicas eram poliédricas a fusiformes, com citoplasma bem delimitado, variando entre múltiplos vacúolos ou um vacúolo grande que deslocava o núcleo para a periferia. Os núcleos eram redondos a achatados, com cromatina vesicular e até três nucléolos evidentes. Havia ainda acentuado pleomorfismo celular, mitoses atípicas, e focos de necrose e hemorragia, congestão nos vasos sanguíneos e capilares. A análise IHQ revelou que as células neoplásicas demonstram imunorreatividade positiva somente para vimentina, com imunorreatividade negativa para IBA1, CD31, CD34 e desmina. Ainda, o índice de proliferação celular, avaliado por Ki-67, foi de 25% das células neoplásicas. O diagnóstico histopatológico foi lipossarcoma esplênico. **Conclusões:** A análise histopatológica foi fundamental para o diagnóstico deste tumor, sendo caracterizado como neoplasia mesenquimal maligna devida os elementos histológicos encontrados e a vacuolização citoplasmática típica deste tumor. A positividade para vimentina confirmou a origem mesenquimal do tumor, e a ausência de outros marcadores excluiu outras origens. A descrição morfológica detalhada é relevante para diferenciar sarcomas esplênicos, dada a raridade dessa neoplasia em cães.

Palavras-chave: baço, imuno-histoquímica, sarcoma, vimentina.

Anais do 8º Congresso de Patologia Veterinária (CPV), XXII Encontro Nacional de Patologia Veterinária (ENAPAVE), XVI Simpósio Brasileiro da Davis-Thompson Foundation, VII Encontro Internacional de Saúde Animal e Prevenção (ENISAP) e I Simpósio de Sanidade Animal do CRMV-MT
9 a 12 de setembro de 2025 – Cuiabá, Mato Grosso, Brasil
Braz J Vet Pathol, 2025, vol. 18, Supl. 1

BJVP
Brazilian Journal of Veterinary Pathology
ISSN 1983-0246

Mastocitoma cutâneo com apresentação hemorrágica mimetizando picada de animal peçonhento em um cão

Thainã P. Vargas[1], Indianara de Vargas[1], Valentina B. Marcus[1], Eduarda M. Santi[1], Maria Fernanda A. Schirmer[2], Bruna K. B. Zimmer[2], Glaucia D. Kommers[1], Mariana M. Flores[1]*

[1]Programa de Pós-Graduação em Medicina Veterinária, Universidade Federal de Santa Maria, Santa Maria, RS, Brasil.
[2]Curso de Graduação em Medicina Veterinária, Universidade Federal de Santa Maria, Santa Maria, RS, Brasil.
***Autor de correspondência:** marianamflores@yahoo.com.br

Introdução: Mastocitomas são as neoplasias cutâneas malignas mais comuns em cães. Suas características macroscópicas são altamente variáveis, podendo se apresentar como nódulos, massas ou lesões menos delimitadas, que aparecem como "tumefações" cutâneas. A liberação de histamina pelas células neoplásicas frequentemente culmina em congestão, edema e hemorragia em meio ao tumor. **Relato do caso:** Foi admitido em um hospital veterinário privado, um cão, macho, 16 anos, Australian Cattle Dog, com área de tumefação hemorrágica em membro torácico direito, suspeita de picada por animal peçonhento. O animal apresentou episódios de vômito e veio a óbito poucas horas após a internação, sem diagnóstico estabelecido e foi submetido à necropsia no Laboratório de Patologia Veterinária (LPV) da Universidade Federal de Santa Maria (UFSM). **Resultados**: Identificou-se, na região escápulo-umeral lateral direita, uma área placoide de 6,5 x 6,0 x 2,5 cm de consistência flutuante, pobremente circunscrita, recoberta por pele hirsuta acentuadamente congesta e com áreas ulceradas centrais. Ao corte, a lesão era predominantemente vermelha, pouco circunscrita, úmida e macia, fortalecendo a suspeita de hematoma por picada por animal peçonhento. No estômago e no intestino, havia úlceras gástricas multifocais. O conteúdo intestinal era hemorrágico. Microscopicamente, observou-se proliferação neoplásica pouco delimitada em derme superficial, profunda e tecido subcutâneo, não encapsulada e invasiva, constituída de mastócitos dispostos em cordões e mantos sustentados por escasso estroma fibrovascular. As células eram redondas a poliédricas, com limites citoplasmáticos distintos e citoplasma fracamente eosinofílico, com numerosos grânulos basofílicos. Os núcleos eram redondos a ovais com cromatina frouxa e nucléolos evidentes. Havia acentuada anisocitose e anisocariose e observaram-se células binucleadas e três mitoses em 2,37 mm^2. Entremeando a neoplasia, havia extensas áreas de necrose de coagulação e hemorragia, que se estendiam da derme superficial até o tecido subcutâneo e músculo estriado esquelético. Observaram-se as mesmas células neoplásicas em linfonodo axilar direito. Havia múltiplas úlceras gastroduodenais. **Conclusões:** A aparência macroscópica hemorrágica observada neste mastocitoma acabou culminando em uma suspeita clínica de hematoma por picada de animal peçonhento, sustentada pela análise macroscópica na necropsia. Por se tratar de um animal com pelagem longa, acredita-se que o tutor tenha demorado a notar o nódulo, até que o mesmo tenha atingido um tamanho significativo e assumido um aspecto hemorrágico. A hemorragia extensa observada no nódulo foi uma provável consequência da liberação de grânulos pelos mastócitos neoplásicos, alteração paraneoplásica comum em cães com mastocitoma.

Palavras-chave: cães, hemorragia, mastócitos, neoplasia.
Agência financiadora: CAPES e FAPERGS.

Anais do 8º Congresso de Patologia Veterinária (CPV), XXII Encontro Nacional de Patologia Veterinária (ENAPAVE), XVI Simpósio Brasileiro da Davis-Thompson Foundation, VII Encontro Internacional de Saúde Animal e Prevenção (ENISAP) e I Simpósio de Sanidade Animal do CRMV-MT
9 a 12 de setembro de 2025 – Cuiabá, Mato Grosso, Brasil
Braz J Vet Pathol, 2025, vol. 18, Supl. 1

BJVP
Brazilian Journal of Veterinary Pathology
ISSN 1983-0246

Caracterização clínica e histológica, e impacto na sobrevida de cães com carcinoma urotelial de bexiga

Lorrayne dos S. Miranda[1]*, Maylla G. Garschagen[2], Suzyane O. Barros[1], Lidianne N. Monteiro[1], Mayra C. Flecher [1]

[1]Laboratório de Patologia Animal, Departamento de Medicina Veterinária, Universidade Vila Velha, Vila Velha, ES, Brasil.
[2] Laboratório de Patologia Animal Maylla Gava, Vila Velha, ES, Brasil.
***Autor de correspondência:** lorrayne.mirandamv@gmail.com

Introdução: O carcinoma urotelial (UC) é caracterizado por sua natureza agressiva e invasiva, sendo responsável por grande parte das neoplasias primárias da bexiga em cães. Muitas vezes o UC é diagnosticado em estágios avançados, tornando o tratamento desafiador. **Objetivos:** o estudo teve como objetivo avaliar características clínico-patológicas dos casos de UC caninos, e sua correlação com a sobrevida e evolução dos pacientes. **Metodologia:** 18 lâminas histológicas de fragmentos de neoplasia vesical canina foram avaliadas histologicamente e graduadas (Meuten, 2017 adaptada de Cheng, et al.,2012), e o padrão de crescimento do tumor avaliado de acordo com a Organização Mundial da Saúde (Hayes, 1976). As informações clínicas foram obtidas por contato com os veterinários responsáveis e tutores. A associação entre grau histológico, contagem mitótica e desfecho (óbito/vivo) foi feita pelo teste de correlação de Spearman, e para sobrevida (acompanhamento de 2 anos), a Curva Kaplan-Meier. **Resultados:** A média de idade dos cães afetados foi de 10,2 anos, destes, 10 (55,5%) eram machos e 8 (44,5%) fêmeas. Cães sem raça definida foram mais afetados (39% /7), seguidos pelos Shih-Tzu e Pug (11,1% / 2 cada). Doze animais (67%) foram tratados com cirurgia e/ou quimioterapia. Neoplasias de alto grau (78% / 14) e com padrão de crescimento papilar (67% / 12) foram as mais frequentes, causando a invasão para a túnica muscular (67% / 7). A embolização neoplásica foi observada nas amostras de alto grau (64% / 9). No carcinoma de baixo grau, o padrão não papilar foi predominante (75% / 3). O óbito foi identificado em 7 (39%) cães, 6 (33%) permaneceram vivos e não foram obtidas informações para 5 casos (28 %). A média de sobrevida foi de 190,25 dias para casos de óbito e 493,4 dias para animais ainda vivos. Não houve correlação estatística significativa da sobrevida com grau histológico, embolização, invasão de túnica muscular e tratamento. Também não se observou correlação entre o grau histológico e o desfecho, bem como entre o grau histológico e a contagem mitótica. Entretanto, foi observado uma forte correlação entre a contagem mitótica e a ocorrência de óbito dos animais (Rho de Spearman =0.741 / p =0.035). Metástases foram encontradas em três cães com UC de alto grau, incluindo em linfonodos, fígado e vértebras. **Conclusões:** a correlação entre a contagem mitótica e a evolução para óbito dos cães é uma característica importante, podendo ser um fator prognóstico futuro, entretanto, mais estudos são necessários.

Palavras-chave: metástase, neoplasia, prognóstico, urinário.

Anais do 8º Congresso de Patologia Veterinária (CPV), XXII Encontro Nacional de Patologia Veterinária (ENAPAVE), XVI Simpósio Brasileiro da Davis-Thompson Foundation, VII Encontro Internacional de Saúde Animal e Prevenção (ENISAP) e I Simpósio de Sanidade Animal do CRMV-MT
9 a 12 de setembro de 2025 – Cuiabá, Mato Grosso, Brasil
Braz J Vet Pathol, 2025, vol. 18, Supl. 1

BJVP
Brazilian Journal of Veterinary Pathology
ISSN 1983-0246

Colangiocarcinoma com apresentação difusa e redução do tamanho do fígado em um cão

Thainã P. Vargas[1], Indianara de Vargas[1], Valentina B. Marcus[1], Eduarda M. Santi[1], Daniele G. Rodrigues[2], Luisa P. do Amorim[2], Glaucia D. Kommers[1], Mariana M. Flores[1]*

[1]Programa de Pós-Graduação em Medicina Veterinária, Universidade Federal de Santa Maria, Santa Maria, RS, Brasil.
[2]Curso de Graduação em Medicina Veterinária, Universidade Federal de Santa Maria, Santa Maria, RS, Brasil.
***Autor de correspondência:** marianamflores@yahoo.com.br

Introdução: O colangiocarcinoma (CCA) é uma neoplasia maligna originária das células do epitélio biliar hepático. Segundo a literatura, o CCA pode ter dois padrões macroscópicos: massivo (como uma massa única acometendo geralmente um lobo hepático) ou multinodular (caracterizada por múltiplos nódulos disseminados pelo fígado). Ambos causam aumento de volume hepático (localizado ou disseminado), sendo a forma multinodular frequentemente associada a quadros de insuficiência hepática crônica. O objetivo desse relato é descrever o caso de um colangiocarcinoma com apresentação macroscópica atípica. **Relato do caso:** Foi atendido no Hospital Veterinário Universitário (HVU) da Universidade Federal de Santa Maria (UFSM), um cão, fêmea, SRD, 11 anos, com ascite, perda de peso progressiva e anorexia há três semanas. No ultrassom, foi observado um nódulo no fígado. Também apresentou hipoalbuminemia, aumento moderado de ALT (378 UI/L) e aumento acentuado da fosfatase alcalina (2.504 UI/L). O animal veio à óbito após um dia internação. **Resultados**: Na necropsia, o fígado estava difusamente amarelo-alaranjado, acentuadamente diminuído, firme, com a superfície capsular irregular. No lobo medial esquerdo, havia um nódulo brancacento, firme, umbilicado, de 3 x 4 x 2 cm. Microscopicamente, todos os lobos hepáticos eram constituídos de extensa fibrose com perda de hepatócitos. Em meio às áreas de fibrose, havia células neoplásicas epiteliais isoladas, por vezes agregadas em pequenos grupos sólidos e, raramente, organizadas em estruturas tubulares. As células eram poligonais, com limites distintos, moderado citoplasma eosinofílico e núcleo oval, com cromatina pontilhada. Havia invasão vascular sanguínea e linfática, trombose, hemorragia e áreas focalmente extensas de necrose de coagulação nos hepatócitos remanescentes. O nódulo no lobo medial esquerdo era histologicamente constituído de uma proliferação epitelial bem diferenciada organizada em túbulos e estruturas papilíferas. As células neoplásicas do nódulo e do fígado remanescente foram positivas para CK7 na imuno-histoquímica. Havia micrometástases nos linfonodos hepáticos e pancreáticos, pulmões, coração, estômago, intestino, pâncreas, omento e adrenal direita. **Conclusões:** o acometimento difuso do parênquima hepático é um padrão pouco descrito para colangiocarcinomas, e nesse caso, culminou em insuficiência hepática crônica. A redução do tamanho do fígado foi considerada atípica, tornando-o semelhante a fígados de cães com hepatite crônica e dificultando a suspeita de colangiocarcinoma. Acredita-se que a invasão vascular pelas células neoplásicas tenha culminado em áreas de infarto que foram posteriormente sendo substituídas por tecido fibroso, levando à redução do tamanho do órgão.

Palavras-chave: cães, carcinoma colangiocelular difuso, insuficiência hepática crônica

Agência financiadora: CAPES e FAPERGS.

Anais do 8º Congresso de Patologia Veterinária (CPV), XXII Encontro Nacional de Patologia Veterinária (ENAPAVE), XVI Simpósio Brasileiro da Davis-Thompson Foundation, VII Encontro Internacional de Saúde Animal e Prevenção (ENISAP) e I Simpósio de Sanidade Animal do CRMV-MT
9 a 12 de setembro de 2025 – Cuiabá, Mato Grosso, Brasil
Braz J Vet Pathol, 2025, vol. 18, Supl. 1

BJVP
Brazilian Journal of Veterinary Pathology
ISSN 1983-0246

Estudo retrospectivo de neoplasias intracranianas em cães diagnosticadas no LDPV-UnB (2015-2025)

Ana P. dos Santos[1*], Wilian G. F. Pereira [1], Thaís R. L. S. Barros[1], Lucas P. de O. Rezende[1], Juliano P. Terra[1], Eduardo C. Silva[1,] Richard R. Filgueiras[2], Fabiano J. F. Sant'Ana[1]

[1]Laboratório de Diagnóstico Patológico Veterinário (LDPV), Faculdade de Agronomia e Medicina Veterinária (FAV), Universidade de Brasília (UnB), Brasília, DF, Brasil.
[2]Centro Veterinário Sudoeste, Brasília, DF, Brasil.
***Autor de correspondência:** anasantosveterinaria2110@gmail.com

Introdução: Neoplasias intracranianas são mais frequentemente diagnosticadas em cães, e grande parte destas lesões ocorrem em adultos com idade variando entre seis e doze anos. Muitas dessas neoplasias afetam primariamente ou comprimem o sistema nervoso central, resultando em sinais clínicos neurológicos. Estima-se que as neoplasias encefálicas correspondam a 3% de todos os tumores que afetam cães. Poucos estudos descrevem a frequência dessas lesões, especialmente na literatura brasileira. **Objetivo:** Este trabalho tem como objetivo realizar estudo retrospectivo das características das neoplasias intracranianas diagnosticadas em cães no Laboratório de Diagnóstico Patológico Veterinário (LDPV) da Universidade de Brasília (UnB). **Metodologia:** Foram analisados os arquivos do LDPV-UnB, incluindo casos de biópsias e de necropsias, analisados entre 2015 e 2025. Em todos os casos, após a coleta, as amostras foram fixadas em formol tamponado a 10%, e processadas rotineiramente para histopatologia. Em alguns casos suspeitos de astrocitoma, imuno-histoquímica para GFAP foi realizada. **Resultados:** A grande maioria das amostras foi obtida por biópsia. Foram encontradas 48 casos de neoplasias intracranianas, que foram analisadas microscopicamente e tiveram os seguintes diagnósticos: meningioma (29/48, 60,42%), glioma indiferenciado (4/48, 8,33%), astrocitoma (3/48, 6,25%), oligodendroglioma (2/48, 4,17%), tumor de células granulares (2/48, 4,17%), tumores de plexo coroide (2/48, 4,17%), tumor maligno de bainha de nervo periférico (1/48, 2,08%), linfoma primário do SNC (1/48, 2,08%), carcinoma nasal (1/48, 2,08%), macroadenoma hipofisário (1/48, 2,08%), schwanoma (1/48, 2,08%) e lipoma (1/48, 2,08%). Dentre os meningiomas, que foram os neoplasmas mais frequentes, 27 casos foram classificados como grau I (93,1%) e dois como grau II (anaplásicos) (7,41%). Os casos grau I, foram subdivididos em transicional (13/27, 48,15%), meningotelial (8/27, 29,63%), microcístico (3/27, 11,11%), psamomatoso (2/27, 7,4%) e fibroso (1/27, 3,7%). A faixa etária média dos cães acometidos foi de 10,3 anos e as raças mais afetadas foram SRD (12/48), Yorkshire (7/48), Bulldog Francês (5/48), Shih Tzu (5/48) e Dachshund (4/48). Machos e fêmeas foram similarmente acometidos. Convulsão foi o sinal clínico mais comumente descrito nos casos. **Conclusões:** Com base na casuística analisada, o meningioma foi o neoplasma mais comum, seguido dos gliomas, SRD foi a raça mais afetada dentre muitas analisadas e não houve predileção por sexo.

Palavras-chave: canino, estudo retrospectivo, histopatologia, neoplasia intracraniana.

Anais do 8º Congresso de Patologia Veterinária (CPV), XXII Encontro Nacional de Patologia Veterinária (ENAPAVE), XVI Simpósio Brasileiro da Davis-Thompson Foundation, VII Encontro Internacional de Saúde Animal e Prevenção (ENISAP) e I Simpósio de Sanidade Animal do CRMV-MT
9 a 12 de setembro de 2025 – Cuiabá, Mato Grosso, Brasil
Braz J Vet Pathol, 2025, vol. 18, Supl. 1

BJVP
Brazilian Journal of Veterinary Pathology
ISSN 1983-0246

Achados patológicos de hepatite infecciosa canina em cães de um abrigo municipal no Ceará

Isis Daniele dos S. Rocha[1*], Francisco Antônio F. X. Júnior[1], Isadora T. Morais, Renato M. Peixoto[1], João Alves Filho[1], Laiany C. Carvalho[1], Arthur G. F. Lopes [1], Daniel A. Viana[2]

[1]Laboratório de Patologia Animal Comparada da região dos Inhamuns (LAPCOM), Universidade Estadual do Ceará, Tauá, CE, Brasil.
***Autor de correspondência:** Isis.daniele@uece.br

Introdução: A Hepatite Infecciosa Canina (HIC) é uma enfermidade infectocontagiosa de evolução aguda, causada pelo *Adenovirus canino* tipo 1 (CAV-1). Acomete, principalmente, cães jovens, não vacinados, e pode apresentar alta taxa de letalidade. A doença pode ocorrer de forma isolada ou associada a outras infecções, sendo especialmente preocupante em ambientes com alta densidade populacional, como abrigos, onde o controle sanitário torna-se desafiador. O objetivo deste estudo foi descrever os achados anatomopatológicos de um surto de HIC ocorrido em caninos de um abrigo municipal no interior do estado do Ceará. **Relato do caso:** O surto acometeu aproximadamente 20 cães, de um a quatro meses de vida, recém-introduzidos no abrigo e sem histórico vacinal. Clinicamente, os animais apresentavam quadro de caquexia, apatia, anorexia, edema submandibular e ascite, com evolução para óbito em até sete dias após o início dos sinais. Nove desses animais foram encaminhados ao Laboratório de Patologia Animal Comparada (LAPCOM/UECE), no campus de Tauá, para realização de necropsia e exames histopatológicos. **Resultados**: Dos nove animais necropsiados, sete foram diagnosticados com HIC, dos quais dois apresentaram, concomitantemente, lesões compatíveis com parvovirose. Outros dois filhotes foram diagnosticados exclusivamente com parvovirose. A necropsia dos cães com HIC revelou ascite (6/7), edema pulmonar (6/7), fígado aumentado, friável, de coloração vermelho-escura, com fissuras nas bordas e evidenciação do padrão lobular (5/7), edema submandibular (3/7) e icterícia (1/7). A histopatologia revelou necrose hepática panlobular severa e aguda. Os hepatócitos remanescentes apresentavam degeneração macrovacuolar, contornos celulares tortuosos, citoplasma hipereosinofílico e anucleados. Núcleos preservados exibiam inclusões basofílicas intranucleares, compatíveis com a infecção por CAV-1. **Conclusões:** Os achados reforçam a gravidade das doenças infectocontagiosas em ambientes de alta densidade populacional, como abrigos públicos. Este relato alerta para a necessidade urgente da adoção de medidas profiláticas, especialmente programas de vacinação, quarentena e controle sanitário rigoroso, a fim de garantir o bem-estar dos animais, reduzir a ocorrência de surtos e evitar elevadas taxas de mortalidade.

Palavras-chave: adenovirus canino tipo 1, doenças infecciosas, histopatologia, necropsia.

Agência financiadora: CNPq e FUNCAP.

Anais do 8º Congresso de Patologia Veterinária (CPV), XXII Encontro Nacional de Patologia Veterinária (ENAPAVE), XVI Simpósio Brasileiro da Davis-Thompson Foundation, VII Encontro Internacional de Saúde Animal e Prevenção (ENISAP) e I Simpósio de Sanidade Animal do CRMV-MT
9 a 12 de setembro de 2025 – Cuiabá, Mato Grosso, Brasil
Braz J Vet Pathol, 2025, vol. 18, Supl. 1

BJVP
Brazilian Journal of Veterinary Pathology
ISSN 1983-0246

Hidrocefalia e ectrodactilia em um cão: relato de caso

Bruna A. Maschi[1], Maria C. H. Blimbliem[1], Tainá R. Roque[1], Mariana B. R. Sobrinho[3], Vítor M. Fernandes[2], Bruno G. Vasconcelos[4], Vanessa M. F. Milken[3], Tatiane F. Carvalho[1*]

[1]Laboratório de Patologia Animal, Universidade Federal de Uberlândia, MG, Brasil.
[2]Clínica Cirúrgica de Pequenos Animais, Universidade Federal de Uberlândia, Uberlândia, MG, Brasil.
[3]Setor de Imagem Animal, Universidade Federal de Uberlândia, MG, Brasil.
[4]Laboratório de Anatomia Animal, Universidade Federal de Uberlândia, MG, Brasil.
***Autor de correspondência:** tatiane.carvalho@ufu.br

Introdução: Hidrocefalia é a distensão do sistema ventricular do encéfalo, relacionada ao acúmulo excessivo do líquor cerebroespinhal (LCE). É a anomalia do desenvolvimento mais frequente no sistema nervoso central de cães domésticos. Enquanto, a ectrodactilia é uma malformação óssea rara, caracterizada pela separação e retração anormal entre os dígitos e tecidos moles, podendo estar acompanhada de aplasia e hipoplasia de vários ossos carpianos e metacarpianos, duplicação de dedos, fusão de metacarpianos e luxação da articulação do cotovelo. O objetivo desse relato foi descrever um caso concomitante de hidrocefalia e ectrodactilia em uma cadela. **Relato do caso:** Cadela de 1 ano e 9 meses de idade, 2 kg, sem raça definida (SRD), resgatada no dia anterior a consulta clínica. Apresentava vocalização constante durante a noite, andar em círculos, alterações nos membros, incapacidade de se alimentar e de deglutir, episódios convulsivos e aumento de volume craniano. Diante do prognóstico reservado e da incompatibilidade com a vida, a eutanásia foi realizada com o devido consentimento do tutor. O cadáver foi submetido ao exame necroscópico no Laboratório de Patologia Animal, enquanto o membro torácico direito, com má formação, foi encaminhado ao Setor de Imagem Animal, ambos do Hospital Veterinário (HV) da UFU. **Resultados:** Macroscopicamente, havia acentuado aumento da circunferência do crânio, com abaulamento simétrico. Os ossos do crânio estavam adelgaçados e as fontanelas apresentavam-se alargadas e recobertas por uma membrana translúcida. No encéfalo, observou-se acentuada dilatação dos ventrículos laterais, associada ao acúmulo de líquido translúcido, compatível com LCR e atrofia compressiva da substância branca periventricular. Na radiografia do membro torácico direito, observou-se má formação das estruturas do antebraço, caracterizada pela perda completa da relação articular radioulnar, distanciamento e separação dos ossos, com afastamento cranial do O. rádio em relação com o O. ulna. Isto gerou dois submembros com mãos distintas, sendo o primeiro submembro constituído pelo O. rádio e as estruturas da mão (O. carpiano II, metacarpiano II e falanges – proximal, média e distal), formando o segundo dígito, e o segundo submembro pelo O. ulna com outra mão, articulado com os demais ossos carpianos, formando os terceiro, quarto e quinto dígitos (Oo. metacarpos III, IV e V e falanges). Foi verificado a presença de tecidos moles entre os Oo. rádio e ulna, separando-os. **Conclusões:** Até o momento, não há relatos na literatura de ocorrência concomitante de hidrocefalia e ectrodactilia em cães, sendo de grande relevância a descrição dos casos diagnosticados.

Palavras-chave: alterações congênitas, diagnóstico por imagem, necropsia, fissura, sistema nervoso.

Anais do 8º Congresso de Patologia Veterinária (CPV), XXII Encontro Nacional de Patologia Veterinária (ENAPAVE), XVI Simpósio Brasileiro da Davis-Thompson Foundation, VII Encontro Internacional de Saúde Animal e Prevenção (ENISAP) e I Simpósio de Sanidade Animal do CRMV-MT
9 a 12 de setembro de 2025 – Cuiabá, Mato Grosso, Brasil
Braz J Vet Pathol, 2025, vol. 18, Supl. 1

BJVP
Brazilian Journal of Veterinary Pathology
ISSN 1983-0246

Septo interventricular perimembranoso associado à degeneração mixomatosa valvar em canino: relato de caso

Guilherme O. Silva[1], Alice Faé[1], Eduarda D. da Costa[1], Eduarda S. Vier[1*], Thaís L. H. Maia[1], Marciele E. Maciel[1], Marília A. Valandro[1], Ana Carolina B. Coelho[1]

[1]Faculdade de Veterinária, Centro Universitário Ritter dos Reis (UniRitter), Porto Alegre, RS, Brasil.
***Autor de correspondência:** dudascholles10@gmail.com

Introdução: O defeito do septo é uma comunicação anormal interventricular que leva a um desvio intracardíaco do ventrículo esquerdo para o direito, devido à diferença de pressão. Essa anomalia congênita pode ter origem hereditária ou por fatores ambientais. Além disso, geralmente, está associado a outras malformações cardíacas. Os sinais clínicos cursam com insuficiência cardíaca congestiva esquerda (ICCE) e o diagnóstico é definido através do ecodopplercardiograma. O tamanho do defeito cursa com a gravidade do prognóstico e a média de idade que esses animais vivem. O objetivo deste trabalho é relatar o caso de um canino com 18 anos com septo interventricular associado à degeneração mixomatosa valvar. **Relato do caso:** Canino, macho, 18 anos, começou a apresentar sinais clínicos de ICCE aos 16 anos, foi submetido ao exame de ecodopplercardiograma onde foram identificados o septo interventricular e a degeneração mixomatosa valvar. Iniciou-se então o tratamento clínico específico para controle das alterações cardíacas. Dois anos após, por consequência da outra patologia que envolvia disfunção cognitiva, foi feita a sua eutanásia. Após, ele foi encaminhado à necropsia no Complexo Médico Veterinário da UniRitter, onde foi coletado material, fixado em formalina 10% e enviado para análise histopatológica. **Resultados:** Na necropsia, a avaliação macroscópica revelou na abertura da cavidade torácica, um pequeno nódulo amarelo-esverdeado, de mais ou menos 2 cm logo acima dos pulmões. Pulmões com antracose e edemaciados, coração com átrio esquerdo aumentado, valva tricúspide apresentava endocardiose, e um forame intraventricular de 0,19 cm. Na microscopia, observou-se um moderado espessamento decorrente da proliferação de tecido conjuntivo fibroso e mixomatoso na válvula mitral. Pulmão em espaços alveolares com acentuada deposição de material amorfo eosinofílico intra-alveolar (edema alveolar), multifocal, associada a congestão multifocal acentuada e infiltrado de macrófagos. Estes achados, juntamente dos sinais clínicos e do exame feito em vida permitiram estabelecer o diagnóstico de septo interventricular associado à degeneração mixomatosa valvar. **Conclusões:** Mesmo em casos em que a abertura interventricular é pequena, e que o animal possa ser assintomático inicialmente, é incomum disfunções cardíacas passarem desapercebidas por tanto tempo. Ainda que tal cardiopatia congênita não seja tão rara, é incomum que pacientes acometidos por essa condição tenham uma longevidade tão significativa ou que convivam com a patologia sem conhecimento prévio. Isso ressalta a importância da realização de exames cardiológicos mais específicos à medida que os animais envelhecem, com o objetivo de promover um diagnóstico precoce e manter a qualidade de vida dos pacientes geriátricos.

Palavras-chave: cardiopatia, malformações congênitas, endocardiose, cão.

Anais do 8º Congresso de Patologia Veterinária (CPV), XXII Encontro Nacional de Patologia Veterinária (ENAPAVE), XVI Simpósio Brasileiro da Davis-Thompson Foundation, VII Encontro Internacional de Saúde Animal e Prevenção (ENISAP) e I Simpósio de Sanidade Animal do CRMV-MT
9 a 12 de setembro de 2025 – Cuiabá, Mato Grosso, Brasil
Braz J Vet Pathol, 2025, vol. 18, Supl. 1

BJVP
Brazilian Journal of Veterinary Pathology
ISSN 1983-0246

Carcinoma renal papilar associado à insuficiência renal crônica em cão: relato de caso

Isabela C. P. Ramos[1], Vivian B. S. dos Santos[1], Gabriela de M. Goromar[1], Ana Clara C. Mees[1], Lidianne N. Monteiro[1], Mayra C. Flecher[1]

[1]Universidade Vila Velha, Vila Velha, ES, Brasil.
***Autor de correspondência:** isacpramos@hotmail.com

Introdução: O carcinoma de célula renal canino é um grupo de neoplasia que se origina dos néfrons, são incomuns em cães, porém, mais vistas em animais acima de 8 anos. A insuficiência renal (IR) é uma síndrome frequente em caninos idoso, secundário a várias doenças que comprometem 75% ou mais a função renal. Este trabalho descreve um caso de carcinoma renal unilateral em cão com insuficiência renal crônica. **Relato do caso:** Canino de 9 anos, da raça Husky Siberiano, chegou ao Hospital Veterinário da Universidade Vila Velha apresentando há um mês êmese e hematúria. O paciente permaneceu em acompanhamento clínico por três meses, apresentando nos exames, azotemia, hiperfosfatemia e anemia grave. No ultrassom abdominal, uma semana antes do óbito, evidenciou ascite e no rim direito, renomegalia, contorno irregular, perda de arquitetura com uma massa de aproximadamente 8,8cm de comprimento. **Resultados:** O animal veio à óbito e foi necropsiado, sendo observado no rim direito uma massa medindo 12,5 x 8 x 4,5cm, amarela a branca, lobulada, firme ao corte, comprometendo região cortical a medular, perda quase completa da pelve, e dilatação desta quando visível. Além de edema pulmonar acentuado, hiperemia de mucosa gastrointestinal acentuada e aumento moderado de paratireoides. Microscopicamente, o parênquima renal direito apresentava proliferação neoplásica lobulada, com extensa área central de necrose, organizada, predominantemente, em papilas sustentadas por estroma fibrovascular, com projeção frequente para espaços císticos, e eventuais micropapilas. As células eram cuboides, núcleo arredondado, nucléolo único a duplos evidentes, anisocitose leve, anisocariose e pleomorfismo nuclear acentuados, além de 32 figuras de mitose em 2,37 mm², compatíveis com carcinoma renal papilar (CRP). Também havia, em ambos os rins, fibrose intersticial difusa, nefrite intersticial multifocal moderada e glomeruloesclerose multifocal acentuada. **Conclusões:** Os sinais clínicos de neoplasia renal e IR se confundem, sendo a hematúria o mais frequentes em animais com carcinoma renal**.** O CRP apresentou característica histológicas que direcionaram para um prognóstico ruim. Adicionalmente, o animal apresentava comprometimento importante do rim contralateral, que em conjunto com a neoplasia levou a insuficiência renal crônica com repercussões sistêmicas gerando gastroenterite urêmica, hiperfosfatemia com hipertrofia de paratireoide secundária, e edema pulmonar.

Palavras-chave: azotemia, cão, hematúria, neoplasia, rim.

Anais do 8º Congresso de Patologia Veterinária (CPV), XXII Encontro Nacional de Patologia Veterinária (ENAPAVE), XVI Simpósio Brasileiro da Davis-Thompson Foundation, VII Encontro Internacional de Saúde Animal e Prevenção (ENISAP) e I Simpósio de Sanidade Animal do CRMV-MT
9 a 12 de setembro de 2025 – Cuiabá, Mato Grosso, Brasil
Braz J Vet Pathol, 2025, vol. 18, Supl. 1

BJVP
Brazilian Journal of Veterinary Pathology
ISSN 1983-0246

Linfoma de cavidade nasal com envolvimento encefálico em felino (*Felis catus*): relato de caso

Renan H. N. Soares[1*]; Jean C. O. Menegatt[1]; Matheus D. Araújo[1]; Maria V. G. Sanches[1]; Frederico H. da R. S. S. Wiggers[1]; Eduarda Keil[1]; Paula R. Pereira[1]; Saulo P. Pavarini[1]

[1]Setor de Patologia Veterinária - SPV. Universidade Federal do Rio Grande do Sul, Porto Alegre, RS, Brasil.
***Autor de correspondência:** renanhamiltonsoares@gmail.com

Introdução: O linfoma é o neoplasma mais comum em gatos e representa cerca de 90% de todas as malignidades hematopoiéticas na espécie. Já o linfoma nasal é uma manifestação incomum de linfoma felino, com uma incidência relatada de menos de 1% de todos os tumores em gatos. O presente relato tem como objetivo descrever os achados de necropsia de um felino com linfoma em cavidade nasal com envolvimento encefálico. **Relato do caso:** Um felino, macho, sem raça definida, de 15 anos de idade, FELV positivo, apresentava dispneia inspiratória, evoluindo para deformidade nasal e incoordenação motora. Com o agravamento do seu quadro, o felino morreu e foi encaminhado para necropsia e exame histopatológico. **Resultados**: Macroscopicamente, observou-se leve deformidade facial em região de cavidade nasal. Ao corte, todo a cavidade nasal do lado direito estava obliterada por uma massa compacta, irregular, de aspecto gelatinoso e branca, que estendia-se aos seios paranasais e ao bulbo olfatório (invasão e destruição da lâmina crivosa). Microscopicamente, a massa, tanto da cavidade nasal, como em bulbo olfatório e córtex frontal, era constituída por proliferação neoplásica de linfócitos intermediários, arranjadas em manto, não encapsulada e não delimitada, sustentada por delicado estroma fibrovascular. As células eram redondas, com citoplasma eosinofílico escasso, bem delimitado. Os núcleos eram redondos a ovais, cromatina finamente pontilhada e nucléolos únicos. Anisocitose e anisocariose eram moderadas. Foram observadas 28 figuras de mitose em 2,37mm². Em meio a tumor, observou-se áreas multifocais de necrose com infiltrado inflamatório de neutrófilos, debris celulares e discreta hemorragia. Posteriormente, foi realizado o exame de imuno-histoquímica com os anticorpos de CD3 e CD20, marcando apenas o anticorpo CD20, evidenciando os linfócitos como sendo de imunofenótipo B. **Conclusões:** Correlacionando os exames macroscópicos, microscópicos e a técnica de imuno-histoquímica, concluiu-se que se tratava de linfoma intra-nasal que se expandia caudalmente e acometia o encéfalo, assim, explicando os sinais neurológicos apresentados. Essa apresentação da neoplasia é pouco relatada e deve ser considerada como diagnóstico diferencial de neoplasias que envolvem a placa crivosa do etmoide em gatos.

Palavras-chave: gatos, linfoma extra-nodal, neurologia, sistema respiratório.

Agência financiadora: CNPq, CAPES.

Anais do 8º Congresso de Patologia Veterinária (CPV), XXII Encontro Nacional de Patologia Veterinária (ENAPAVE), XVI Simpósio Brasileiro da Davis-Thompson Foundation, VII Encontro Internacional de Saúde Animal e Prevenção (ENISAP) e I Simpósio de Sanidade Animal do CRMV-MT
9 a 12 de setembro de 2025 – Cuiabá, Mato Grosso, Brasil
Braz J Vet Pathol, 2025, vol. 18, Supl. 1

BJVP
Brazilian Journal of Veterinary Pathology
ISSN 1983-0246

Displasia da valva tricúspide e cardiomiopatia hipertrófica tireotóxica em um felino

Beatriz L. Simão[1*], Emanoelly M. S. da Silva[1], Augusto dos R. de Paula[1], Brenda V. da C. de Jesus[1], Paula N. C. Gonçalves [1], Rafael P. Lima [1], Rochana R. Fett[2], Saulo P. Pavarini[1]

[1]Setor de Patologia Veterinária, Universidade Federal do Rio Grande do Sul, Porto Alegre, RS, Brasil.
[2]Chatterie Hospital Felino, Porto Alegre, RS, Brasil.
Autor de correspondência: bialopessimao@gmail.com

Introdução: Displasia da valva tricúspide (DVT) é uma alteração congênita que resulta em dilatação do átrio e ventrículo direito, hipertensão e insuficiência cardíaca congestiva. Este trabalho tem como objetivo relatar um caso de DVT e cardiomiopatia hipertrófica tireotóxica em uma gata idosa. **Relato do caso:** Uma felina de 15 anos de idade, sem raça definida, com diagnóstico prévio de DVT realizado através do ecodopplercardiograma há quatro anos e com comorbidades geriátricas como doença renal crônica (DRC) e hipertireoidismo foi a óbito durante um atendimento emergencial. O felino foi encaminhado para o exame necroscópico e foram coletados fragmentos de órgãos em formalina tamponada a 10%. **Resultados**: No exame de necropsia, o coração estava acentuadamente aumentado, com ventrículo e principalmente átrio direito dilatados. Na abertura, a valva atrioventricular direita estava aderida ao endocárdio e com a corda tendínea alongada em direção a uma das valvas, além de hipertrofia concêntrica do ventrículo esquerdo. A tireoide esquerda estava aumentada (2,0 cm x 1,0 cm x 0,8 cm) com um nódulo (1,1 cm) e de formato multilobulado. Ainda, observou-se hepatomegalia com acentuação do padrão lobular e múltiplos pontos vermelhos escuros. Na avaliação histológica, no átrio direito e em ambos os ventrículos observou-se proliferação de tecido conjuntivo fibroso, neovascularização, e discreto infiltrado inflamatório de macrófagos, por vezes com hemossiderina em seu citoplasma. Em alguns segmentos foi possível observar a valva tricúspide com contiguidade ao endocárdio. Na tireoide esquerda observou-se a proliferação de células epiteliais, com baixo pleomorfismo, arranjadas de maneira sólida e sustentadas por delicado estroma fibrovascular, representando um adenoma de tireoide. Em rins, observou-se glomerulonefrite membranoproliferativa acentuada e no fígado peliose. **Conclusões:** O diagnóstico de DVT e cardiomiopatia hipertrófica tireotóxica foi estabelecido a partir do histórico, lesões macroscópicas e microscópicas. A DRC e o hipertireoidismo são patologias comuns em gatos idosos. Acredita-se que no presente relato o adenoma tireoidiano causou a cardiomiopatia hipertrófica esquerda, desencadeando alterações sistêmicas no animal afetado pela DRC e pela cardiopatia congênita. Apesar da DVT ter maior casuística em machos e afetar o desenvolvimento de filhotes, esse relato traz o caso de uma fêmea que apresentou sintomatologia na fase adulta, ressaltando a importância do acompanhamento de animais cardiopatas e idosos.

Palavras-chave: alteração congênita, cardiopatia, doença renal crônica, hipertireoidismo, histopatologia.

Agência financiadora: CAPES e CNPq

Anais do 8º Congresso de Patologia Veterinária (CPV), XXII Encontro Nacional de Patologia Veterinária (ENAPAVE), XVI Simpósio Brasileiro da Davis-Thompson Foundation, VII Encontro Internacional de Saúde Animal e Prevenção (ENISAP) e I Simpósio de Sanidade Animal do CRMV-MT
9 a 12 de setembro de 2025 – Cuiabá, Mato Grosso, Brasil
Braz J Vet Pathol, 2025, vol. 18, Supl. 1

BJVP
Brazilian Journal of Veterinary Pathology
ISSN 1983-0246

Urolitíase vesical de estruvita em uma gata filhote: Relato de caso

Thaís L.H Maia[1]*, Isadora S. De Oliveira[1], Jade P. Del Manto[1], Catherine D.A. Krause[1], Beatriz L. Simão[1], Cristine C. Tietböhl[1], Catherine B. Fragoso[1], Ana Carolina B. Coelho[1]

[1]Faculdade de Veterinária, Centro Universitário Ritter dos Reis (UniRitter), Porto Alegre, RS, Brasil.
***Autora de correspondência:** thaislhm141414@gmail.com

Introdução: A urolitíase vesical é uma das principais doenças do trato urinário inferior em felinos, caracterizada pela formação de urólitos na bexiga devido à supersaturação urinária. Os tipos mais comuns são os de estruvita (fosfato triplo) e oxalato de cálcio. Diversos fatores contribuem para desenvolvimento dessa condição, incluindo raça, sexo, idade, anomalias anatômicas, infecções, dieta e hidratação. A maior incidência ocorre entre dois a sete anos de idade, sendo raro em animais com menos de um ano. Este trabalho relata um caso incomum de urolitíase vesical por estruvita em gata filhote. **Relato do caso:** Uma gata filhote, com dois meses de idade, apresentou hematúria, polaquiúria e disúria, sendo levada à Clínica Veterinária Matriz em Porto Alegre, RS. Na consulta, observou-se algia abdominal, eliminação de urina com sangue e micro urólitos pela vulva. Foi solicitado exame ultrassonográfico, que revelou espessamento da parede vesical e presença de urólito intraluminal. Iniciou-se tratamento clínico específico para cistite e dieta específica para o trato urinário, além de orientações para estimular a ingestão hídrica. Após três dias, a paciente retornou sem melhora, apresentando estrangúria e nova eliminação de micro urólitos. Diante da gravidade do quadro, optou-se por cistostomia. Contudo, a paciente veio a óbito no pós-operatório. Os urólitos foram enviados para análise laboratorial. **Resultados**: No exame de ultrassonografia, observou-se espessamento da parede na face cranioventral da vesícula urinária, confirmando processo inflamatório. Esse achado está relacionado à presença de urólitos na mucosa vesical. O primeiro urólito pesava 0,18 g, apresentava formato arredondado, coloração branca e consistência macia. Já o segundo, com 0,001 g, possuía estrutura em roseta, coloração bege, superfície rugosa e mesma consistência macia. Na análise química, ambos revelaram a presença de carbonato, fosfato, magnésio e amônia, indicando composição compatível com estruvita. **Conclusões**: O diagnóstico de urolitíase por estruvita foi confirmado pela integração dos achados clínicos, ultrassonográficos e, sobretudo, pela análise morfológica e química dos urólitos. A integração entre os achados clínicos e a análise patológica permitiu não apenas confirmar a etiologia, como também caracterizar de forma precisa o processo inflamatório vesical decorrente da presença dos urólitos. Trata-se de um achado raríssimo em felinos com apenas dois meses de idade, o que torna o caso ainda mais relevante do ponto de vista diagnóstico e patológico. O relato ressalta a importância do diagnóstico precoce e da caracterização precisa das lesões, especialmente em pacientes jovens, nos quais a evolução clínica pode ser rápida e fatal.

Palavras-chave: cistite, diagnóstico, felino, pediatra, ultrassonografia.

Anais do 8º Congresso de Patologia Veterinária (CPV), XXII Encontro Nacional de Patologia Veterinária (ENAPAVE), XVI Simpósio Brasileiro da Davis-Thompson Foundation, VII Encontro Internacional de Saúde Animal e Prevenção (ENISAP) e I Simpósio de Sanidade Animal do CRMV-MT
9 a 12 de setembro de 2025 – Cuiabá, Mato Grosso, Brasil
Braz J Vet Pathol, 2025, vol. 18, Supl. 1

BJVP
Brazilian Journal of Veterinary Pathology
ISSN 1983-0246

Mesenquimoma maligno esplênico em um cão: relato de caso

Rafaela M. Barros[1*], Gabriela S. de S. Ferreira[1], Francisco A. A. Araújo[1], Fernanda R. Scholtz[2], Ana M. de S. Almeida[3]

[1]Laboratório OHV Patovet, Brasília, DF, Brasil.
[2]Consulvet, Formosa, GO, Brasil
[3]Universidade Federal de Goiás (UFG), Goiânia, GO, Brasil.
***Autor de correspondência:** rafaela.magalhaesbarros@gmail.com

Introdução: Os tumores estromais de baço normalmente são malignos, sendo o mesenquimoma uma neoplasia incomum. O diagnóstico de mesenquimoma baseia-se na identificação de, no mínimo, três linhagens celulares mesenquimais distintas em uma única lesão. Em geral, essas neoplasias são de grandes dimensões e diagnosticadas em estágios avançados. Diante da raridade do mesenquimoma maligno de baço, o presente relato visa contribuir para a casuística da patologia veterinária, além de descrever os aspectos macro e microscópicos. **Relato do caso:** Uma cadela, pinscher, 10 anos de idade, apresentou aumento do abdômen. Na ultrassonografia foi detectado nódulo esplênico. Ademais, durante a celiotomia, também foi observada uma massa grande no lobo hepático medial esquerdo, bem como múltiplos nódulos de menor tamanho e com morfologia semelhante distribuídos nos demais lobos hepáticos e no peritônio. Amostras foram coletadas e fixadas em formol tamponado 10% e encaminhadas ao laboratório de patologia veterinária. O material foi processado rotineiramente e corado com hematoxilina e eosina. Adicionalmente, foi realizada análise imuno-histoquímica (IHQ) com marcadores Vimentina, S100, CD31 e CD34. **Resultados**: À macroscopia, o nódulo esplênico media 11,4x6,2x9,0cm; enquanto o fragmento hepático continha uma nodulação de 8,6x6,1x5,1cm. Ambos ao corte eram macios e brancacentos. Todos os fragmentos apresentavam características histopatológicas semelhantes, com proliferação de células fusiformes organizadas em feixes aleatórios, por vezes com aspecto de "escama de peixe". O citoplasma não apresentava limites definidos e se entremeava à matriz extracelular eosinofílica. O núcleo era ovalado, com cromatina finamente pontilhada e múltiplos nucléolos evidentes. A anisocariose era marcante. Notavam-se áreas com diferenciação mixoide (com células fusiformes imersas em matriz levemente basofílica) e áreas com diferenciação adiposa (com células apresentando citoplasma com grande vacúolo não corado). Ainda, hemorragia e necrose eram extensas, com infiltrado pleocelular em permeio. Havia em média 12 figuras de mitose em 10 campos na objetiva de 40x. A marcação de IHQ expressou difusamente Vimentina e CD34 especialmente nas áreas mixoides e adiposas; S100 e CD31 foram negativos. A presença da combinação heterogênea incluindo fibrossarcoma, lipossarcoma e mixossarcoma em uma única massa esplênica definiu o diagnóstico de mesenquimoma maligno. **Conclusões:** O mesenquimoma maligno esplênico é uma neoplasia rara, de prognóstico reservado, caracterizada por alta taxa de metástase e baixa sobrevida. A detecção precoce é crucial para melhorar o desfecho clínico, sendo a análise histopatológica aliada à IHQ fundamental para o diagnóstico. Outrossim, conhecer um maior número de casos é imprescindível para aprofundar o conhecimento acerca da enfermidade, incluindo seus aspectos clínico-patológicos.

Palavras-chave: baço, canino, histopatologia, neoplasia.

Anais do 8º Congresso de Patologia Veterinária (CPV), XXII Encontro Nacional de Patologia Veterinária (ENAPAVE), XVI Simpósio Brasileiro da Davis-Thompson Foundation, VII Encontro Internacional de Saúde Animal e Prevenção (ENISAP) e I Simpósio de Sanidade Animal do CRMV-MT
9 a 12 de setembro de 2025 – Cuiabá, Mato Grosso, Brasil
Braz J Vet Pathol, 2025, vol. 18, Supl. 1

BJVP
Brazilian Journal of Veterinary Pathology
ISSN 1983-0246

Carcinoma do vestíbulo vaginal em uma cadela: relato de caso

Rafaela M. Barros[1*], Gabriela S. de S. Ferreira[1], Francisco A. A. Araújo[1], Paulo de T. G. da Silva[2], Ana Maria de S. Almeida[3]

[1]Laboratório OHV Patovet, Brasília, DF, Brasil.
[2]Centro Universitário do Planalto Central (Uniceplac), DF, Brasil.
[3]Universidade Federal de Goiás (UFG), Goiânia, GO, Brasil.
***Autor de correspondência:** rafaela.magalhaesbarros@gmail.com

Introdução: Em cadelas, as neoplasias da vulva e da vagina são predominantemente associadas ao tumor venéreo transmissível (TVT), seguido por neoplasias de origem mesenquimal, como leiomiomas, fibromas, fibroleiomiomas e sua contraparte maligna. Ademais, tumores epiteliais como o carcinoma de células escamosas, também são relatados com relativa frequência. Contudo, o carcinoma do vestíbulo é uma entidade incomum, descrita em cães, cuja patogênese permanece pouco elucidada. Postula-se que sua origem ocorra no vestíbulo ou, alternativamente, na vesícula urinária ou uretra, com subsequente disseminação para o vestíbulo. As lesões se apresentam, macroscopicamente, sob a forma de placas ou formações multinodulares nesta região. Considerando a raridade do carcinoma do vestíbulo, o presente relato tem como objetivo contribuir com a casuística veterinária, bem como descrever os achados macro e microscópicos associados a essa neoplasia. **Relato do caso:** Uma cadela, sem raça definida, 6 anos de idade, apresentou lesão vaginal em placa, ulcerada, aderida, com evolução em 6 meses e crescimento rápido no último mês. Foi realizada a exérese; a amostra foi fixada em formol tamponado 10 % e encaminhada ao laboratório de patologia veterinária. O material foi processado rotineiramente e corado com hematoxilina e eosina. Outrossim, foi realizada imunohistoquímica (IHQ) com marcadores GATA3, CK7, CK14 e CK20. **Resultados**: À macroscopia, a massa era irregular medindo 19,0x10,0x3,0cm; ao corte firme e brancacenta. Na análise histopatológica foi observada proliferação de células epiteliais organizadas em estruturas tubulares irregulares e por vezes delineando projeções papilares. Essas células também preenchiam lóbulos sólidos. O citoplasma não apresentava delimitação distinta. O núcleo era redondo a ovalado, com cromatina finamente pontilhada. A anisocariose era moderada. Na região adjacente, notavam-se células fusiformes em feixes aleatórios. Foram observadas duas figuras de mitose em 10 campos na objetiva de 40x. A IHQ foi positiva para CK14 e negativa para GATA3, CK7 e CK20. **Conclusões:** O carcinoma do vestíbulo é uma entidade distinta na cadela, com pouca abordagem na literatura. São tumores malignos e metástases e mortes são associadas com a doença. Sendo assim, é essencial a detecção precoce, pois pode interferir diretamente na sobrevida do paciente. Destaca-se a importância do exame histopatológico e da IHQ para o diagnóstico. Salienta-se, também, a necessidade de conhecimento de um maior número de casos para melhor entendimento da afecção e aspectos clínico-patológicos. O resultado da IQ sugere origem apócrina em detrimento de origem urotelial. Estudos adicionais são fundamentais para aprimorar o entendimento sobre a biologia tumoral e comportamento clínico.

Palavras-chave: canino, histopatologia, neoplasia, reprodutor da fêmea.

Anais do 8º Congresso de Patologia Veterinária (CPV), XXII Encontro Nacional de Patologia Veterinária (ENAPAVE), XVI Simpósio Brasileiro da Davis-Thompson Foundation, VII Encontro Internacional de Saúde Animal e Prevenção (ENISAP) e I Simpósio de Sanidade Animal do CRMV-MT
9 a 12 de setembro de 2025 – Cuiabá, Mato Grosso, Brasil
Braz J Vet Pathol, 2025, vol. 18, Supl. 1

BJVP
Brazilian Journal of Veterinary Pathology
ISSN 1983-0246

Adenocarcinoma papilífero ovariano metastático em uma cadela

Maira B. Puntel[1*], Natália P. Nunes[2], Gabriela F. Daudt[2], Adriano T. Ramos[3], Geovanni D. Cassali[4], Bruno L. Anjos[1]

[1]Curso de Medicina Veterinária, Universidade Federal do Pampa - UNIPAMPA, Uruguaiana, RS; Brasil
[2]Programa de Pós-graduação em Ciência Animal - UNIPAMPA, Uruguaiana, RS; Brasil
3Programa de Pós-graduação em Medicina Veterinária Convencional e Integrativa, Universidade Federal de Santa Catarina - UFSC, Curitibanos, SC. Brasil 4
Programa de Pós-graduação em Patologia, Universidade Federal de Minas Gerais-UFMG, Belo Horizonte, MG, Brasil.
***Autor de correspondência:** mairapuntel.aluno@unipampa.edu.br

Introdução: Neoplasmas ovarianos do tipo epitelial são distúrbios de epitélio de revestimento gonadal infrequentes em cadelas. Sua ocorrência com comportamento metastático na rotina clínica é ainda mais incomum. **Relato do caso:** Uma cadela da raça Poodle de 10 anos de idade, pesando 2,5kg foi atendida na clínica após apresentar tosse, hiporexia e aumento de volume abdominal há aproximadamente 20 dias. A paciente encontrava-se magra, com desidratação moderada, além de dispneia e taquipneia. **Resultados:** No exame de sangue apresentou leucocitose por neutrofilia e o exame radiográfico mostrou-se compatível com efusão pleural bilateral, sendo submetida a toracocentese e abdominocentese, as quais não resistiu. Logo após a morte a cadela foi encaminhada para necropsia. Macroscopicamente, foram observados aproximadamente 400 ml de líquido ascítico avermelhado (transudato modificado) livre na cavidade abdominal e massas bilaterais multilobuladas nos ovários com até 8x5x2 cm. O ovário direito apresentava uma massa amarelada com aspecto de couve-flor na superfície. A consistência era macia ao corte com pequenos cistos e regiões mais sólidas que invadiam o parênquima gonadal. Múltiplas massas com o mesmo aspecto foram encontradas aderidas na serosa de estômago, baço, pâncreas, diafragma, fígado (metástase transcelômica), bem como pulmão e pericárdio (invasão tumoral) e ainda múltiplos nódulos com até 3cm de diâmetro na serosa parietal das cavidades abdominal e torácica. No exame histopatológico dos ovários e demais órgãos, constatou-se a proliferação de células epiteliais neoplásicas, cuboidais e colunares arranjadas em camadas únicas com formação de estruturas papilares sustentadas por hastes de tecido conjuntivo, pobremente vascularizadas, e, por vezes com formação de ninhos. As células apresentavam citoplasma escasso, fortemente eosinofílico e núcleos com cromatina irregular, ovalado, além de moderado pleomorfismo. Em algumas áreas foram observados pequenos cistos com até 200 µm preenchidos por material proteináceo eosinofílico. Foram observadas também áreas mais sólidas contendo células neoplásicas com pleomorfismo acentuado, especialmente nos nódulos metastáticos. Nessas áreas foram observadas até duas mitoses por campo de maior aumento (40X) e células atípicas na luz de vasos sanguíneos. Os achados microscópicos confirmaram o diagnóstico de adenocarcinoma papilífero ovariano metastático bilateral. As células neoplásicas apresentaram forte imunomarcação citoplasmática para pancitoceratina AE1/AE3, além de considerável expressão de KI-67, confirmando. **Conclusões:** Os aspectos clínico-patológicos reforçados pela análise imuno-histoquímica neste caso confirmaram tratar-se de adenocarcinoma papilífero ovariano com intenso potencial metastático transcelômico o que reforça a necessidade da castração em cadelas e a

importância dessa condição como diagnóstico diferencial para outros neoplasmas metastáticos em pacientes idosos.

Palavras-chave: doenças em caninos, neoplasmas ovarianos, diagnóstico histopatológico, oncologia veterinária.

Agência financiadora: UNIPAMPA, CAPES.

Anais do 8º Congresso de Patologia Veterinária (CPV), XXII Encontro Nacional de Patologia Veterinária (ENAPAVE), XVI Simpósio Brasileiro da Davis-Thompson Foundation, VII Encontro Internacional de Saúde Animal e Prevenção (ENISAP) e I Simpósio de Sanidade Animal do CRMV-MT
9 a 12 de setembro de 2025 – Cuiabá, Mato Grosso, Brasil
Braz J Vet Pathol, 2025, vol. 18, Supl. 1

BJVP
Brazilian Journal of Veterinary Pathology
ISSN 1983-0246

Condrossarcoma nasal em cão: relato de caso

Natalia F. do Carmo[1*], Alice Faé[1], Luísa A. Staudt[1], Guilherme O. Silva[1], Francesca F. Faccioli[1], Gabriela P. Santos[1], Marilia A. Valandro[1], Ana Carolina B. Coelho[1]

[1]Faculdade de Veterinária, Centro Universitário Ritter dos Reis (UniRitter), Porto Alegre, RS, Brasil
***Autor de correspondência:** nataliadocarmo23@gmail.com

Introdução: O condrossarcoma é uma neoplasia maligna de origem cartilaginosa, caracterizada pela proliferação predominante de células condroides neoplásicas associadas a uma matriz cartilaginosa. Apresenta crescimento invasivo, com baixo potencial metastático inicial, mas comportamento localmente destrutivo. Na espécie canina, é relativamente raro, predominando em raças como Boxer, Golden Retriever e Pastor Alemão, com média de idade de 7,2 anos. Acomete principalmente ossos longos e planos, incluindo pelve, costelas e escápula, sendo incomum na região nasossinusal. Embora tumores nasossinusais sejam frequentes em cães, os sarcomas representam cerca de 26% desses tumores, e o condrossarcoma nasal é ainda mais raro, com poucos casos descritos na literatura veterinária. Este trabalho tem como objetivo relatar um caso incomum de condrossarcoma nasal em cão. **Relato do caso**: Um cão macho, adulto, castrado, de grande porte, sem raça definida e com baixo escore corporal, foi recolhido da rua sem histórico prévio e encaminhado para atendimento veterinário em uma clínica em Porto Alegre, RS. Apresentava dispneia e tumoração na cavidade nasal em estágio avançado. Diante do quadro clínico, o animal foi eutanasiado e encaminhado para necropsia. Os órgãos foram coletados, fixados em formalina a 10% e enviados para análise histológica. **Resultados**: Macroscopicamente, identificou-se massa facial de textura macia, com áreas de necrose e presença de miíase, envolvendo a narina e a maxila. A lesão provocava deformidade facial evidente e obstrução parcial das vias aéreas superiores. Na necropsia, na avaliação sagitomedial da cabeça, observou-se massa de coloração brancacenta, textura macia e superfície brilhante, com invasão dos cornetos nasais e comprometimento da arquitetura nasal normal. Microscopicamente, a massa nasal apresentava proliferação de células mesenquimatosas sugestivas de condrossarcoma, dispostas em nódulos com estroma fibrocolagenoso e matriz condroide, com presença de cartilagem desorganizada parcialmente mineralizada. O diagnóstico foi estabelecido com base nos sinais clínicos, nas lesões macroscópicas e nas alterações histopatológicas observadas. **Conclusões:** Apesar da rara ocorrência do condrossarcoma em cães, cuja localização preferencial é em ossos planos, este caso reforça a importância do diagnóstico diferencial na avaliação de tumores nasossinusais, considerando-se a possibilidade de condrossarcoma em locais atípicos. A invasão dos cornetos nasais evidencia seu comportamento agressivo e infiltrativo, dificultando o manejo clínico em estágios avançados. A destruição tecidual observada ressalta a necessidade de diagnóstico precoce, essencial para um prognóstico mais favorável, uma vez que o tratamento se torna mais complexo com a evolução da doença. A confirmação diagnóstica, baseada nos achados clínicos, macroscópicos e histopatológicos, demonstrou-se eficaz.

Palavras-chave: cartilagem neoplasias, cavidade nasal, nasossinusais, origem mesenquimal.

Anais do 8º Congresso de Patologia Veterinária (CPV), XXII Encontro Nacional de Patologia Veterinária (ENAPAVE), XVI Simpósio Brasileiro da Davis-Thompson Foundation, VII Encontro Internacional de Saúde Animal e Prevenção (ENISAP) e I Simpósio de Sanidade Animal do CRMV-MT
9 a 12 de setembro de 2025 – Cuiabá, Mato Grosso, Brasil
Braz J Vet Pathol, 2025, vol. 18, Supl. 1

BJVP
Brazilian Journal of Veterinary Pathology
ISSN 1983-0246

Abscesso hepático por *Staphylococcus* spp. em gato: relato de caso

Camila S. V. Rocha[1*], Caio V. de A. Jesus[1], Rafael M. M. de Lima[1], Higor V. S. Camelo[1], Marcos H. C. Lins[2], Rayssa M. B. Pereira[2], Marcela R. Tiné[3], Fernando L. dos Santos[1]

[1]Laboratório de Patologia Veterinária, Departamento de Medicina Veterinária, Universidade Federal Rural de Pernambuco, Recife, PE, Brasil.
[2]Departamento de Diagnóstico por Imagem, Departamento de Medicina Veterinária, Universidade Federal Rural de Pernambuco, Recife, PE, Brasil.
[3]Laboratório de Doenças Infecciosas, Departamento de Medicina Veterinária, Universidade Federal Rural de Pernambuco, Recife, PE, Brasil
***Autor de correspondência:** camila.vasconcelos@ufrpe.br

Introdução: A ocorrência de abscessos hepáticos em felinos ainda é pouco documentada na literatura veterinária, sendo geralmente associada à disseminação por via hematógena ou ascendente de agentes bacterianos. Essa afecção pode cursar com sinais clínicos inespecíficos, como letargia, anorexia, perda de peso progressiva, dor abdominal, dificultando o diagnóstico clínico. Este trabalho tem como objetivo relatar um caso de abscesso hepático associado a bactérias do gênero *Staphylococcus spp.* em um gato semidomiciliado com evolução clínica aguda e desfecho fatal. **Relato do caso:** Um felino, fêmea, de seis meses de idade, sem raça definida, não castrada com acesso a rua, apresentou, após uma fuga, claudicação em membro pélvico esquerdo, hiporexia, distensão abdominal e emagrecimento com evolução de 15 dias. Foi submetida a tratamento empírico com dexametasona (BID, por 5 dias), sem melhora clínica. Foi encaminhado à avaliação veterinária, quando foi realizado exame ultrassonográfico que revelou alteração hepática cavitária, com sensibilidade ao Doppler, líquido livre em cavidade abdominal, além de sinais compatíveis com nefrite e pancreatite. Durante o atendimento o paciente teve parada cardiorrespiratória e morte. O corpo foi enviado ao setor de patologia veterinária para realização de exame necroscópico, histopatológico e cultura bacteriana. **Resultados**: O exame necroscópico revelou, em lobo quadrado do fígado, lesão brancacenta de aspecto irregular, macia, medindo aproximadamente 7,0 x 7,5 cm, preenchido por exsudato branco-esverdeado, cremoso. Além disso, foram observados: líquido livre em cavidade, peritonite fibrinopurulenta difusa, hidropericárdio e áreas multifocais circularmente irregulares e brancacentas em coração, omento e rins, e infarto renal focal. A cultura bacteriana das amostras do abscesso hepático e do líquido livre em cavidade possibilitou o isolamento de *Staphylococcus spp.* **Conclusões:** O caso em questão e sua associação com *Staphylococcus spp.* demonstrou a importância da investigação microbiológica em lesões hepáticas como diagnóstico diferencial em gatos com sinais sistêmicos e abdominais inespecíficos, sobretudo em animais errantes e semi domiciliados.

Palavras-chave: cultura bacteriana, felino, microbiologia, necropsia.

Anais do 8º Congresso de Patologia Veterinária (CPV), XXII Encontro Nacional de Patologia Veterinária (ENAPAVE), XVI Simpósio Brasileiro da Davis-Thompson Foundation, VII Encontro Internacional de Saúde Animal e Prevenção (ENISAP) e I Simpósio de Sanidade Animal do CRMV-MT
9 a 12 de setembro de 2025 – Cuiabá, Mato Grosso, Brasil
Braz J Vet Pathol, 2025, vol. 18, Supl. 1

BJVP
Brazilian Journal of Veterinary Pathology
ISSN 1983-0246

Hemangiossarcoma hepático em um felino da raça Persa

Bruna P. de Jesus[1*], Juliana da S, Moreira[1], Jhenifer T. de Medeiros[2], Alice Faé[1], Thaís L. H. Maia[1], Eduarda D. da Costa[1], Beatriz L. Simão[3], Ana C. B. Coelho[1]

[1]Faculdade de Medicina Veterinária, Centro Universitário Ritter dos Reis (UniRitter), Porto Alegre, RS, Brasil.
[2]Clínica Veterinária Vetta, Terra de Areia, RS, Brasil.
[3]Universidade Federal do Rio Grande do Sul (UFRGS), Porto Alegre, RS, Brasil.
***Autor de correspondência:** dejesusbruna@hotmail.com

Introdução: O hemangiossarcoma (HSA) é uma neoplasia maligna de origem endotelial, rara em gatos, representando 2% das neoplasias primárias hepáticas na espécie. Em felinos, as formas dérmica e mesentérica são mais comuns que as viscerais, sendo a hepática uma das menos relatadas. Não há predisposição racial conhecida. O HSA visceral é agressivo, possuindo alta capacidade metastática e diagnóstico frequentemente tardio, podendo levar a óbito súbito devido a hemorragias internas. Os sinais clínicos incluem letargia, hiporexia, desidratação, distensão abdominal e mucosas pálidas. O prognóstico depende da região acometida e na maioria dos casos é desfavorável. A sobrevida varia entre seis e 35 semanas e, mesmo com excisão cirúrgica, recidivas são frequentemente observadas. O diagnóstico é realizado por citologia, exames de imagem e biópsias, sendo a histopatologia o padrão ouro para diagnóstico definitivo. Este trabalho objetiva relatar um caso incomum de hemangiossarcoma hepático em um gato Persa. **Relato do caso:** Um felino, macho, castrado, da raça Persa, com oito anos de idade apresentou dificuldade respiratória e aumento de volume abdominal. Foi atendido na clínica veterinária, onde foi drenado 40 mL de hemoperitônio. Após poucas horas, o paciente veio a óbito e foi encaminhado para necropsia e análise histopatológica. **Resultados**: Macroscopicamente, na cavidade abdominal, observou-se aproximadamente 160 mL de líquido sanguinolento livre. O fígado encontrava-se aumentado e quase completamente substituído por múltiplos nódulos multifocais, alguns coalescentes, variando em tamanho, sendo o maior 7 cm de diâmetro. Ao corte, os nódulos eram vermelho-escuro e friáveis. Os linfonodos mesentéricos estavam aumentados. Histologicamente, em fígado, havia proliferação neoplásica de células endoteliais formando canais vasculares de diferentes tamanhos preenchidos por hemácias, substituindo cerca de 80% do parênquima hepático, associada a intensa hemorragia e discreta necrose. As células eram alongadas e poliglonais, com limites citoplasmáticos distintos. Os núcleos eram redondos, com cromatina pontilhada e nucléolos conspícuos e evidentes. Havia no linfonodo mesentérico células neoplásicas semelhante às encontradas no fígado. O diagnóstico de hemangiossarcoma moderadamente diferenciado confirmou-se pela correlação entre os sinais clínicos, achados macroscópicos e histopatológicos. **Conclusões:** Este caso evidencia a importância de considerar o hemangiossarcoma hepático um diagnóstico diferencial em felinos com efusão abdominal, apesar da sua baixa incidência. A natureza silenciosa e o comportamento altamente invasivo contribuem para o diagnóstico tardio e prognóstico reservado. As abordagens terapêuticas convencionais, incluindo ressecção cirúrgica e quimioterapia, apresentam eficácia limitada, ressaltando a necessidade de estudos adicionais para elucidação dos mecanismos patogênicos e desenvolvimento de protocolos terapêuticos mais eficazes em felinos.

Palavras-chave: hemoperitônio, hemorragia, metástase, neoplasia endotelial, patologia.

Anais do 8º Congresso de Patologia Veterinária (CPV), XXII Encontro Nacional de Patologia Veterinária (ENAPAVE), XVI Simpósio Brasileiro da Davis-Thompson Foundation, VII Encontro Internacional de Saúde Animal e Prevenção (ENISAP) e I Simpósio de Sanidade Animal do CRMV-MT
9 a 12 de setembro de 2025 – Cuiabá, Mato Grosso, Brasil
Braz J Vet Pathol, 2025, vol. 18, Supl. 1

BJVP
Brazilian Journal of Veterinary Pathology
ISSN 1983-0246

Carcinoma urotelial papilar invasivo em canina

Bruna P. de Jesus[1], Camila de A. Bernardo[1], Alice Faé[1], Marciele E. Maciel[1], Beatriz L. Simão[1], Thaís L. H. Maia[1], Joel F. Horn[1], Ana C. B. Coelho[1]

[1]Faculdade de Medicina Veterinária, Centro Universitário Ritter dos Reis (UniRitter), Porto Alegre, RS, Brazil
***Autor de correspondência:** dejesusbruna@hotmail.com

Introdução: O carcinoma urotelial, também conhecido como carcinoma de células de transição, é uma neoplasia maligna de origem epitelial que afeta a vesícula urinária de animais domésticos, representando cerca de 2% dos casos em cães. Os principais sinais clínicos incluem hematúria, disúria, polaciúria e cistite. Acomete com maior frequência cães idosos, havendo controvérsias quanto à predisposição por sexo. A neoplasia geralmente se origina no trígono vesical, com potencial para metástases. Fatores predisponentes incluem retenção urinária e exposição da mucosa vesical prolongada a carcinógenos. Este trabalho tem como objetivo relatar um caso incomum de carcinoma urotelial papilar invasivo em uma cadela. **Relato do caso:** Foi atendida no Hospital Veterinário da UniRitter, em Porto Alegre/RS, uma cadela sem raça definida, 15 anos, com histórico de hematúria e cistite recorrente. A ultrassonografia evidenciou uma massa em vesícula urinária, sugestiva de neoplasia. Durante o primeiro atendimento, foi realizada citologia, com resultado compatível com carcinoma de células de transição. Iniciou-se tratamento medicamentoso por período não especificado, sem melhora clínica, optando-se pela eutanásia. O animal foi encaminhado para necropsia, com coleta de órgãos e fixação em formalina 10% para análise histopatológica. **Resultados**: Macroscopicamente, observou-se massa brancacenta a avermelhada, de superfície irregular, medindo cerca de 5 cm, localizada na parede vesical que estava espessada e bocelada. Os rins apresentavam assimetria e superfície irregular. Nos pulmões, havia nódulos exofíticos, multifocais e arredondados. Microscopicamente, a vesícula urinária apresentava proliferação neoplásica mal delimitada de células uroteliais organizadas em papilas com múltiplas camadas, infiltrando a submucosa e a musculatura. As estruturas estavam sustentadas por estroma fibroso. Nos nódulos pulmonares, observou-se padrão celular semelhante ao da vesícula. O diagnóstico definitivo foi de carcinoma urotelial papilar invasivo, baseado nos sinais clínicos e achados macro e microscópicos. A idade avançada da cadela corrobora a literatura quanto à prevalência em cães idosos. A neoplasia pode se localizar em qualquer lugar da pelve renal e uretra, mas o trígono vesical é o local mais acometido, como observado neste caso. **Conclusões:** Apesar de incomum, essa neoplasia deve ser considerada entre os diagnósticos diferenciais em casos de sinais urinários recorrentes. O diagnóstico definitivo requer avaliação histopatológica. Devido à alta malignidade e poucas opções terapêuticas eficazes, o prognóstico é reservado. Estudos adicionais são necessários para aprimorar a prevenção e o diagnóstico precoce.

Palavras-chave: células transicionais, malignidade, neoplasia, patologia, vesícula urinária

Anais do 8º Congresso de Patologia Veterinária (CPV), XXII Encontro Nacional de Patologia Veterinária (ENAPAVE), XVI Simpósio Brasileiro da Davis-Thompson Foundation, VII Encontro Internacional de Saúde Animal e Prevenção (ENISAP) e I Simpósio de Sanidade Animal do CRMV-MT
9 a 12 de setembro de 2025 – Cuiabá, Mato Grosso, Brasil
Braz J Vet Pathol, 2025, vol. 18, Supl. 1

BJVP
Brazilian Journal of Veterinary Pathology
ISSN 1983-0246

Penfigoide bolhoso em cadela errante

Bruna P. de Jesus[1]*, Renata G. Mielezarski[1], Alice Faé[1], Beatriz L. Simão[1], Elisa M. Teixeira[2], Daniela F. Fernandes[1], Angélica C. Bertagnolli[3], Ana C. B. Coelho[1]

[1]Faculdade de Medicina Veterinária, Centro Universitário Ritter dos Reis (UniRitter), Porto Alegre, RS, Brasil.
[2]Prefeitura Municipal de Guaíba, Guaíba, RS, Brasil.
[3]Instituto de Pesquisas Veterinárias Desidério Finamor (IPVDF), Eldorado do Sul, RS, Brasil
***Autor de correspondência:** dejesusbruna@hotmail.com

Introdução: Penfigoide bolhoso é uma doença cutânea de caráter autoimune, extremamente rara. Caracteriza-se por manifestações clínicas semelhantes às do complexo pênfigo, diferenciando-se principalmente pela localização subepidérmica das lesões, sem evidência de acantólise. Clinicamente, apresenta-se como uma dermatopatia ulcerativa, com formação de vesículas e bolhas frágeis, localizadas predominantemente nas junções mucocutâneas, região plantar e membranas mucosas. A etiologia desta doença ainda não é totalmente elucidada. O objetivo deste trabalho é relatar um caso de penfigoide bolhoso em estado avançado em um cão errante. **Relato do caso:** Foram encaminhados ao setor de histopatologia do Instituto de Pesquisa Veterinária do Distrito Federal (IPVDF) múltiplos fragmentos de pele em formalina a 10% para exame histológico, além de lâminas para avaliação citopatológica. O material provinha de uma cadela errante, sem raça definida, com aproximadamente três anos. A paciente encontrava-se em estado caquético, apresentando lesões cutâneas ulceradas e crostosas nas extremidades dos membros, face, flancos, cauda e cavidade oral. Devido à condição de animal de rua, o tempo de evolução do quadro clínico não pôde ser determinado com precisão. As amostras foram coletadas para avaliação citopatológica e histopatológica com o objetivo de estabelecer um diagnóstico definitivo e orientar condutas terapêuticas e sanitárias adequadas. **Resultados**: Na avaliação citológica da pele, foram observados cocos gram-positivos. Exames parasitológicos de pele, ELISA e punção de linfonodos foram realizados, com resultados negativos para ácaros e leishmaniose. No exame histopatológico, identificou-se hiperplasia epidérmica leve, focos espongióticos e infiltrado inflamatório difuso na derme, além de bolha subepidermal. O diagnóstico de penfigoide bolhoso foi estabelecido com base nas lesões clínicas, exclusão de diagnósticos diferenciais e confirmação pelo exame histopatológico, considerado padrão-ouro. A terapia instituída incluiu corticoides e imunomoduladores, resultando em melhora significativa da paciente. O penfigoide bolhoso em cães não apresentou predileção por sexo ou raça neste caso, sendo o animal sem raça definida e com idade inferior àquela geralmente descrita para predisposição. Considerando a gravidade habitual da doença, foram indicadas terapias imunossupressoras agressivas e manutenção do tratamento contínuo, conforme protocolos para doenças autoimunes primárias. **Conclusões:** A integração do exame histopatológico com a avaliação clínica e exames complementares foi fundamental para o diagnóstico preciso do penfigoide bolhoso, permitindo a instituição de uma terapia imunossupressora eficaz. A combinação de corticosteroide e imunossupressor promoveu significativa melhora clínica, reforçando sua importância no manejo dessa doença autoimune grave em cães.

Palavras-chave: dermatopatologia, doença autoimune, lesões ulcerativas, subepiderme, patologia.

Anais do 8º Congresso de Patologia Veterinária (CPV), XXII Encontro Nacional de Patologia Veterinária (ENAPAVE), XVI Simpósio Brasileiro da Davis-Thompson Foundation, VII Encontro Internacional de Saúde Animal e Prevenção (ENISAP) e I Simpósio de Sanidade Animal do CRMV-MT
9 a 12 de setembro de 2025 – Cuiabá, Mato Grosso, Brasil
Braz J Vet Pathol, 2025, vol. 18, Supl. 1

BJVP
Brazilian Journal of Veterinary Pathology
ISSN 1983-0246

Carcinoma de células escamosas e colangiocarcinoma em felino: relato de caso

Camila de A. Bernardo[1], Juliana B. da Costa[1], Francesca F. Faccioli[1], Laura F. Pfeifer[1], Eduarda D. da Costa[1*], Bruna P. de Jesus[1], Marciele E. Maciel[1], Ana Carolina B. Coelho[1]

[1]Faculdade de Veterinária, Centro Universitário Ritter dos Reis (UniRitter), Porto Alegre, RS, Brasil
***Autor de correspondência:** eduardadorneles1212@gmail.com

Introdução: O carcinoma de células escamosas é uma das neoplasias malignas mais comuns em felinos, geralmente associado à exposição solar, pelagens claras e em áreas desprotegidas, como nariz e pavilhão auricular. Em contraste, o colangiocarcinoma, neoplasia maligna com grande potencial de metástase, ocorre com reduzida frequência em felinos e raro diagnóstico *in vivo*. O objetivo deste trabalho é descrever o caso de um felino com diagnóstico post mortem de CCE e colangiocarcinoma, resgatado após as enchentes ocorridas no estado do Rio Grande do Sul, em 2024. **Relato do caso:** Um felino, macho, resgatado após enchentes do RS, apresentava uma massa na mandíbula e um pedaço de arame em região de mento. Por conta da adoção ter ocorrido em virtude do advento climático, não há informações sobre o seu histórico. Pouco tempo depois ele acabou vindo à óbito e foi encaminhado para necropsia no setor de patologia do Complexo Médico Veterinário UniRitter. A suspeita clínica era de condrossarcoma e osteossarcoma. Foi coletado material, fixado em formalina 10% e enviado para análise histopatológica. **Resultados:** Macroscopicamente, identificou-se uma massa na mandíbula, friável ao corte e levemente purulenta. Na cavidade abdominal os rins estavam assimétricos e na abertura da cavidade torácica havia a presença de edema pulmonar. Na microscopia, observou-se na mandíbula uma proliferação neoplásica constituída por células epiteliais contíguas com o epitélio superficial. Estas estavam arranjadas em ninhos e trabéculas anastomosantes sustentados por acentuado estroma fibrocolagenoso, apresentando com pleomorfismo moderado e sete mitoses por campo. Pulmão, edema alveolar difuso, além de áreas multifocais enfisematosas. Linfonodo, observa-se discreta área nodular composta por células epiteliais semelhantes às descritas anteriormente. Fígado, área nodular composta por proliferação de células epiteliais com formação de túbulos. O pleomorfismo celular e nuclear é moderado e contagem de três mitoses por campo. Há discreta degeneração hepatocelular no parênquima adjacente. Estes achados permitiram estabelecer o diagnóstico de CCE moderadamente diferenciado na mandíbula e colangiocarcinoma bem a moderadamente diferenciado no fígado com a presença de metástase em linfonodo regional. **Conclusão:** Este estudo reforça a importância do diagnóstico *post mortem*, especialmente em situações emergenciais como as enchentes no Rio Grande do Sul, que dificultaram o acesso a atendimento e exames, atrasando a identificação e manejo do CCE. Além disso, o achado de colangiocarcinoma, neoplasia rara e de difícil diagnóstico em vida, ressalta a necessidade de incluí-lo como diferencial em afecções abdominais inespecíficas, devido ao seu comportamento agressivo e potencial metastático.

Palavras-chave: diagnóstico *post mortem*, histopatologia, metástase, neoplasia.

Anais do 8º Congresso de Patologia Veterinária (CPV), XXII Encontro Nacional de Patologia Veterinária (ENAPAVE), XVI Simpósio Brasileiro da Davis-Thompson Foundation, VII Encontro Internacional de Saúde Animal e Prevenção (ENISAP) e I Simpósio de Sanidade Animal do CRMV-MT
9 a 12 de setembro de 2025 – Cuiabá, Mato Grosso, Brasil
Braz J Vet Pathol, 2025, vol. 18, Supl. 1

BJVP
Brazilian Journal of Veterinary Pathology
ISSN 1983-0246

Linfoma retroperitoneal com cistite hemorrágica e megacólon em um gato-doméstico: relato de caso

Gabriela Hartmann[1]*, Rafael B. Rosa[1], Joanna V. Z. Echenique[1], Simone S. M. Cruz[2], Gabriela C. Schaefer[2], Saulo P. Pavarini[1]

[1]Setor de Patologia Veterinária, Universidade Federal do Rio Grande do Sul, Porto Alegre, RS, Brasil.
[2]Hospital de Clínicas Veterinárias, Universidade Federal do Rio Grande do Sul, Porto Alegre, RS, Brasil.
***Autor de correspondência:** gabrielahartmann96@gmail.com

Introdução: Linfomas são os neoplasmas mais frequentes em gatos, entretanto, são raramente descritos no espaço retroperitoneal. Neoplasmas retroperitoneais são raros em todas as espécies. Este trabalho tem como objetivo destacar as principais características macroscópicas e histopatológicas de um caso de linfoma retroperitoneal que levou a um megacólon e obstrução do trato urinário inferior com consequente cistite. **Relato do caso:** Um gato-doméstico, macho, de sete meses de idade, sem raça definida, infectado pelo vírus da leucemia felina (FeLV), foi encaminhado para atendimento veterinário com histórico de emagrecimento, diarreia com hematoquezia, tenesmo e vômitos com duração de sete dias. Na radiografia e ultrassonografia abdominal, foi observada uma massa próxima à cavidade pélvica e fecaloma. Em laparotomia exploratória, a massa envolvia a vesícula urinária e o cólon. Após identificação de linfoma de alto grau por citologia, com base no prognóstico e decisão conjunta com o tutor, o animal foi eutanasiado e encaminhado para exame pós-morte. **Resultados**: Na necropsia, na abertura da cavidade abdominal, havia uma massa retroperitoneal de 9,0 x 3,0 x 2,5 cm, irregular, homogeneamente branca, macia a firme, fortemente aderida ao cólon e que envolvia o colo da vesícula urinária. A vesícula urinária estava difusa e acentuadamente distendida. Na abertura, havia hemorragia difusa da mucosa e discreto espessamento da parede. O cólon estava acentuadamente dilatado e repleto por fezes, com as paredes acentuadamente adelgaçadas (megacólon). Fragmentos de tecidos foram coletados, fixados em formalina tamponada a 10% e processados rotineiramente para histopatologia. Lâminas foram confeccionadas a partir dos blocos de parafina e coradas com hematoxilina e eosina. Adicionalmente, fragmentos do neoplasma foram submetidos à imuno-histoquímica para CD3, CD20 e FeLV. Na avaliação microscópica, a massa retroperitoneal era composta por grandes linfócitos arranjados em manto. Havia discretas anisocitose e anisocariose e foram observadas 52 figuras de mitose em 2,37mm². Na vesícula urinária, havia necrose multifocal com perda do urotélio, acentuadas hemorragia e deposição de fibrina na lâmina própria/submucosa. Adicionalmente, havia necrose fibrinoide de vasos sanguíneos, fibrose da muscular e, na adventícia, proliferação difusa de fibroblastos, deposição de fibrina e infiltrado inflamatório multifocal de linfócitos. Na imuno-histoquímica, as células neoplásicas apresentavam imunomarcação citoplasmática difusa para CD3 e FeLV. **Conclusões:** Descrevemos um caso de linfoma retroperitoneal ocasionando obstrução do trato urinário inferior, cistite e megacólon em um gato doméstico. Linfomas retroperitoneais são raros, entretanto, podem ser possíveis diagnósticos diferenciais em casos de obstrução de trato urinário inferior e gastrointestinal em gatos infectados por FeLV.

Palavras-chave: FeLV, neoplasias retroperitoneais, patologia felina.
Agência financiadora: CAPES e CNPq.

Anais do 8º Congresso de Patologia Veterinária (CPV), XXII Encontro Nacional de Patologia Veterinária (ENAPAVE), XVI Simpósio Brasileiro da Davis-Thompson Foundation, VII Encontro Internacional de Saúde Animal e Prevenção (ENISAP) e I Simpósio de Sanidade Animal do CRMV-MT
9 a 12 de setembro de 2025 – Cuiabá, Mato Grosso, Brasil
Braz J Vet Pathol, 2025, vol. 18, Supl. 1

BJVP
Brazilian Journal of Veterinary Pathology
ISSN 1983-0246

Cistite incrustante por *Corynebacterium urealyticum* em um gato-doméstico: relato de caso

Gabriela Hartmann[1]*, Igor R. Santos[1], Cassiane E. Lopes[1], Natasha R. de Oliveira[2], Carolina B. Brunner[1], Gabriela C. Schaefer[2], Saulo P. Pavarini[1]

[1]Setor de Patologia Veterinária, Faculdade de Veterinária, Universidade Federal do Rio Grande do Sul, Porto Alegre, RS, Brasil.
[2]Hospital de Clínicas Veterinárias, Faculdade de Veterinária, Universidade Federal do Rio Grande do Sul, Porto Alegre, RS, Brasil.
***Autor de correspondência:** gabrielahartmann96@gmail.com

Introdução: A cistite incrustante é um tipo especial de cistite, incomumente observada em cães e gatos, causada pela infecção por *Corynebacterium urealyticum*, um bacilo Gram positivo com a capacidade de produzir urease e hidrolisar a ureia. Com isso, há hiperamonúria e alcalinização da urina com consequente formação de cristais de estruvita (fosfato de amônio e magnésio) e fosfato de cálcio, que se aderem fortemente à mucosa vesical (incrustação). Este trabalho tem como objetivo destacar as principais características macroscópicas e histopatológicas de um caso de cistite incrustante por *Corynebacterium urealyticum* em um gato com histórico de doença do trato urinário inferior dos felinos obstrutiva. **Relato do caso:** Um gato-doméstico de seis anos de idade, sem raça definida, com histórico de episódios recorrentes de doença do trato urinário inferior, múltiplas cateterizações uretrais e cistocenteses descompressivas, chegou para atendimento com obstrução uretral e uroperitônio. Durante a internação, foi constatado uroperitônio séptico. Antibioticoterapia empírica foi instituída enquanto se aguardava o resultado da cultura e antibiograma, porém o paciente morreu apresentando sinais de sepse. O cadáver foi encaminhado ao Setor de Patologia Veterinária da Universidade Federal do Rio Grande do Sul para exame pós-morte. **Resultados**: Na necropsia, na abertura da cavidade abdominal, havia cerca de 80 ml de líquido livre translúcido, não viscoso, vermelho escuro e com odor amoniacal (uroperitônio). A vesícula urinária estava difusa e acentuadamente repleta. Na abertura, havia urina de aspecto semelhante ao líquido livre no abdômen e um delicado tracejado serpiginoso branco multifocal a coalescente na mucosa. Fragmentos de diversos tecidos foram coletados, fixados em formalina tamponada a 10% e processados rotineiramente para histopatologia. Na avaliação microscópica, havia ulceração difusa da mucosa, caracterizada por perda do urotélio, acentuada deposição de material granular grosseiro fortemente basofílico e refringente (mineralização), discreto infiltrado inflamatório de neutrófilos íntegros e degenerados e ocasionais agregados bacterianos bacilares basofílicos. Na submucosa, difusamente, havia acentuada deposição de material eosinofílico amorfo na parede de vasos sanguíneos (necrose fibrinoide). Durante a necropsia, amostras de urina e líquido cavitário foram coletados e enviados para a bacteriologia que, posteriormente, isolou o agente de ambas as amostras, identificado como *Corynebacterium urealyticum* por MALDI-TOF. **Conclusões:** Descrevemos os achados macroscópicos e histopatológicos de um caso de cistite incrustante em um gato-doméstico. A infecção do trato urinário inferior por *Corynebacterium urealyticum* deve ser um diagnóstico diferencial em casos de cistites com acentuada mineralização da mucosa, especialmente em gatos que foram submetidos a procedimentos urológicos.

Palavras-chave: cistite bacteriana, cistite mineralizante, doença do trato urinário inferior dos felinos, patologia do sistema urinário.

Agência financiadora: CAPES e CNPq

Anais do 8º Congresso de Patologia Veterinária (CPV), XXII Encontro Nacional de Patologia Veterinária (ENAPAVE), XVI Simpósio Brasileiro da Davis-Thompson Foundation, VII Encontro Internacional de Saúde Animal e Prevenção (ENISAP) e I Simpósio de Sanidade Animal do CRMV-MT
9 a 12 de setembro de 2025 – Cuiabá, Mato Grosso, Brasil
Braz J Vet Pathol, 2025, vol. 18, Supl. 1

BJVP
Brazilian Journal of Veterinary Pathology
ISSN 1983-0246

Aspectos patológicos das cistites em gatos-domésticos

Gabriela Hartmann[1]*, Eryca C. Lamego[1], Igor R. Santos[1], Milena C. Paz[1], David Driemeier[1], Welden Panziera[1], Luciana Sonne[1], Saulo P. Pavarini[1]

[1]Setor de Patologia Veterinária, Faculdade de Veterinária, Universidade Federal do Rio Grande do Sul, Porto Alegre, RS, Brasil.
***Autor de correspondência:** gabrielahartmann96@gmail.com

Introdução: Doença do trato urinário inferior dos felinos (DTUIF) é um termo genérico utilizado para descrever diversas condições do trato urinário inferior que levam a sinais clínicos crônicos e recorrentes. Entre as possíveis causas de base, as cistites são as mais frequentemente relacionadas à DTUIF. Este trabalho tem como objetivo detalhar os aspectos patológicos das cistites em gatos. **Materiais e métodos:** Foi realizado um estudo retrospectivo por meio dos laudos eletrônicos e arquivo de fotos do Setor de Patologia Veterinária da Universidade Federal do Rio Grande do Sul (UFRGS), no período de janeiro de 2014 a dezembro de 2024. Foram inclusos todos os casos de cistites visíveis macroscopicamente. Os casos foram enquadrados em três principais padrões de acordo com as características macroscópicas. O Padrão 1 era composto pelas cistites hemorrágicas; o Padrão 2, pelas cistites fibrino-hemorrágicas; e, o Padrão 3, pelas cistites fibrino-ulcerativas. Microscopicamente, as lesões predominantes foram descritas dentro dos três grupos. **Resultados**: Durante o período avaliado, em 2.106 necrópsias de gatos havia 75 casos de cistite (3,6%). A média de idade foi de 4,5 anos e gatos machos corresponderam à maioria dos casos (85,3%). Macroscopicamente, 50/75 (65,8%) se enquadraram no Padrão 1; 10/75 (13.3%) no Padrão 2 e, 9/75 (12%) no Padrão 3. Microscopicamente, o Padrão 1 apresentava hemorragia da submucosa em todos os casos (100%) e erosão do urotélio em 74% (37/50). No Padrão 2, em todos os casos, havia necrose da mucosa e submucosa, hemorragia e deposição de fibrina. Todos os casos classificados como Padrão 3 foram compostos histologicamente por necrose difusa da mucosa e submucosa, com deposição de fibrina e infiltrado inflamatório de neutrófilos. Em 74,7% dos casos havia necrose fibrinoide de arteríolas da vesícula urinária. **Discussão:** Os autores sugerem que a maioria das lesões da bexiga em gatos possa começar com hemorragia e ulceração da mucosa (Padrão 1), que leva à deposição de fibrina e infiltrado inflamatório de neutrófilos, observados nos Padrões 2 e 3. Entretanto, progressão não ocorre na maior parte dos casos. Adicionalmente, as lesões são complicadas pela necrose fibrinoide de arteríolas, possivelmente induzida pelo contato direto com toxinas urêmicas em gatos com defeitos uroteliais intrínsecos e aumento da permeabilidade do urotélio. **Conclusões:** Os três principais padrões macroscópicos estabelecidos nesse estudo podem refletir a progressão da lesão. A observação frequente de necrose fibrinoide de arteríolas em todos os três padrões traz novas perspectivas na compreensão da patogênese das cistite em gatos-domésticos.

Palavras-chave: cistite idiopática felina, DTUIF, infecção do trato urinário inferior, patologia do sistema urinário.

Agência financiadora: CAPES e CNPq.

Anais do 8º Congresso de Patologia Veterinária (CPV), XXII Encontro Nacional de Patologia Veterinária (ENAPAVE), XVI Simpósio Brasileiro da Davis-Thompson Foundation, VII Encontro Internacional de Saúde Animal e Prevenção (ENISAP) e I Simpósio de Sanidade Animal do CRMV-MT
9 a 12 de setembro de 2025 – Cuiabá, Mato Grosso, Brasil
Braz J Vet Pathol, 2025, vol. 18, Supl. 1



BJVP
Brazilian Journal of Veterinary Pathology
ISSN 1983-0246

Clinicopathological characteristics of feline malignant mammary gland adenomyoepitheliomas

Angelika Tkaczyk-Wlizło[1,3], Carolina G. de Sousa[2], Katharina M. C. Gomes[3], Krzysztof Kowal[1], Brygida Ślaska[1], Fernanda R. Souza[3], Karen Y. R. Nakagaki[3], Geovanni D. Cassali[3]*

[1]Institute of Biological Bases of Animal Production, University of Life Sciences in Lublin, Lublin, Poland.
[2]Regional Diagnostic Laboratory (RDL)- Department of Pathology, Federal University of Pelotas, Pelotas, RS, Brazil.
[3]Department of General Pathology, Institute of Biological Sciences, Federal University of Minas Gerais, Belo Horizonte, MG, Brazil.
***Corresponding author:** geovanni.cassali@gmail.com

Introduction: Feline mammary gland tumours (MGTs) are the third most frequently occurring neoplasms, accounting for up to 17% of all tumours. More than 80% of feline MGTs are malignant, additionally, over 25% of cats present regional metastases at the time of diagnosis. Malignant adenomyoepithelioma (AME) of the breast is characterised by biphasic proliferation of epithelial and myoepithelial cells, and it is classified as malignant when both cell types exhibit neoplastic features. **Objectives:** This study aimed to collect detailed epidemiological data and to describe the histopathological and immunohistochemical characteristics of 39 malignant adenomyoepitheliomas of the mammary glands diagnosed in 36 cats. **Methodology:** A retrospective study was conducted to select feline mammary gland samples classified as malignant adenomyoepitheliomas, collected between 2019 and 2024. The samples were obtained from archives of three veterinary diagnostic laboratories for histopathological and immunohistochemical evaluation. **Results**: The mean age of female cats diagnosed with AMEs was 9.6 years. The majority were crossbreed mature adults aged between 7 and 10 years (65%), followed by cats over 10 years old (25%). Twenty-four out of 36 tumours (66.7%) were located in the 3rd and 4th mammary glands, with a predominance in the last gland (41.7%). Lymph node metastases were a common finding; 36.1% of the cats showed regional metastases at the time of primary tumour diagnosis. Microscopically, the tumours exhibited highly cellular malignant myoepithelial proliferation in solid pattern, with moderate pleomorphism and prominent nucleoli, associated with malignant epithelial proliferation arranged in tubular (n=16), papillary (n=16), and solid (n=7) patterns. Moderate anisocytosis and anisokaryosis were observed, with predominantly low mitotic counts. Epithelial cells showed moderate cytoplasmic and nuclear pleomorphism, often with multiple prominent nucleoli. Ki67 immunoreactivity ranged from 4.5% to 65.9%. Tumours larger than 3 cm demonstrated higher Ki67 expression (mean: 42.1%) compared to those smaller than 2 cm (mean: 19.6%). Most queens with lymph node metastases showed a high Ki67 index (≥41.9%). Regarding COX-2, only 23 out of 39 tumours (58.9%) exhibited positive immunoreactivity, and the majority of these (17/23; 73.9%) showed low expression levels. **Conclusions:** MGTs were diagnosed mainly in mature adults and senior cats with a predominance of last two mammary glands and lymph node metastases were common during examination. Microscopic findings of AMEs showed that Ki67 is an important prognostic factor, and immunoreactivity was correlated with tumour size and lymph node metastasis.

Keywords: COX-2, histopathology, immunohistochemistry, Ki67.
Funding agency: CNPq, CAPES, FAPEMIG.

Anais do 8º Congresso de Patologia Veterinária (CPV), XXII Encontro Nacional de Patologia Veterinária (ENAPAVE), XVI Simpósio Brasileiro da Davis-Thompson Foundation, VII Encontro Internacional de Saúde Animal e Prevenção (ENISAP) e I Simpósio de Sanidade Animal do CRMV-MT
9 a 12 de setembro de 2025 – Cuiabá, Mato Grosso, Brasil
Braz J Vet Pathol, 2025, vol. 18, Supl. 1

BJVP
Brazilian Journal of Veterinary Pathology
ISSN 1983-0246

Descrição histopatológica e imunohistoquímica de adenomioepitelioma papilar maligno em papila de cão: relato de caso

Artur A. Dariva[1], Katharina M. C. Gomes[1], Geovanni D. Cassali[1*]

[1]Laboratório de Patologia Comparada, Departamento de Patologia Geral, Universidade Federal de Minas Gerais, Belo Horizonte, MG, Brasil.
***Autor de correspondência:** geovanni.cassali@gmail.com

Introdução: Neoplasias mamárias são as mais frequentes nas cadelas e a maioria é maligna. Nesse contexto, o adenomioepitelioma é um tipo histológico raro de tumor mamário na cadela, caracterizado pela proliferação de células epiteliais e mioepiteliais, os critérios de malignidade podem ocorrer em qualquer um desses componentes. O arranjo pode ser sólido, de células mioepiteliais de padrão fusiforme e arranjo papilar. **Relato do caso:** Foi recebida uma cadeia mamária unilateral medindo 23,0 x 4,0 x 4,0 cm de canino, fêmea, 13 anos, Lhasa Apso. Macroscopicamente foi identificado nódulo na papila mamária inguinal de crescimento exofítico, consistência tenso-elástica e superfície irregular. Ao corte, possuía cavidade cística de 1,0 x 1,0 cm com conteúdo grumoso pardo-claro. O material foi clivado e armazenado em formol tamponado a 10% para o processamento de rotina com hematoxilina e eosina para avaliação histopatológica, e posterior avaliação imunohistoquímica. **Resultados**: Microscopicamente, tratava-se de proliferação neoplásica multinodular, com células epiteliais e mioepiteliais, de arranjo predominantemente papilar por vezes formando túbulos e ninhos, sustentado por eixo conjuntivo delicado, com células epiteliais recobrindo as projeções externamente e células mioepiteliais mais internamente. Células epiteliais com citoplasma eosinofílico, escasso e pouco delimitado, núcleos redondos com nucléolos evidentes. Células mioepiteliais com citoplasma alongado, muitos vacuolizados, de limites pouco distintos. Foi observado moderado grau de anisocitose e anisocariose, bem como sete figuras de mitose em 10 campos de maior aumento (400x, 2,37 mm²). Ainda havia áreas multifocais de metaplasia escamosa, formações micropapilares *in situ*, necrose e infiltrado linfoplasmohistiocitário com hemossiderina. As margens cirúrgicas estavam preservadas. Células foram imunopositivas para pancitoqueratina (60%) e p63 (30%) nas áreas de proliferação epitelial e mioepitelial respectivamente, índice proliferativo de 20% e escore 0 para ciclooxigenase-2. **Conclusões:** Há poucos relatos deste tipo histológico na literatura veterinária e são necessários mais estudos para elucidar suas características anatomopatológicas. Os achados histopatológicos e imunohistoquímicos foram conclusivos para o diagnóstico de adenomioepitelioma maligno e o índice proliferativo no ponto de corte sugere um prognóstico reservado. Este relato agrega mais informações desta neoplasia, em especial o sítio anatômico, suas características histológicas e imunohistoquímicas.

Palavras-chave: epitelial, ki-67, mioepitelial, pancitoqueratina, p63.

Agência financiadora: CNPq, CAPES, FAPEMIG.

Anais do 8º Congresso de Patologia Veterinária (CPV), XXII Encontro Nacional de Patologia Veterinária (ENAPAVE), XVI Simpósio Brasileiro da Davis-Thompson Foundation, VII Encontro Internacional de Saúde Animal e Prevenção (ENISAP) e I Simpósio de Sanidade Animal do CRMV-MT
9 a 12 de setembro de 2025 – Cuiabá, Mato Grosso, Brasil
Braz J Vet Pathol, 2025, vol. 18, Supl. 1

BJVP
Brazilian Journal of Veterinary Pathology
ISSN 1983-0246

Monocephalus dipygus dibrachius em cadela Shih Tzu

Francesca F. Faccioli[1]*, Juliana D. de Abreu[2], Raquel L. Guarise[3], Deise G. Fritsch[2], Mariana B. Rocha[2], Janaina Demarco[4], Juliana Coelho[2] e Ana Carolina. B. Coelho[1]

[1]Faculdade de Veterinária, Centro Universitário Ritter dos Reis (UniRitter), Porto Alegre, RS, Brasil.
[2]Clínica Veterinária Anivet, Gravataí, RS, Brasil.
[3]Soundvet, Canoas, RS, Brasil.
[4]Médico Veterinário Particular, Porto Alegre, RS, Brasil.
***Autor de correspondência:** fffaccioli@gmail.com

Introdução: Anomalias congênitas são distúrbios do desenvolvimento que frequentemente são incompatíveis com a vida ou resultam em deficiências permanentes. Podem ser causadas por fatores genéticos, ambientais, uma combinação dos dois ou sem causa conhecida. Gêmeos conjugados ocorrem quando um óvulo fertilizado não se divide completamente ou quando dois embriões se fundem na gestação. Essas anomalias são classificadas segundo o tipo e a intensidade da união entre os indivíduos. Uma delas é o *monocephalus dipygus dibrachius*, caracterizado por uma cabeça única, duas pelves e dois membros anteriores. Este trabalho relata um caso raro de *monocephalus dipygus dibrachius* em uma cadela adulta. **Relato do caso:** Uma cadela Shih Tzu, não castrada, com 5 kg e dois anos, foi atendida em uma clínica veterinária em Porto Alegre, RS, com queixa de miíase perianal. No exame físico, observou-se uma condição anatômica incomum, a presença de duas pelves, dois ânuses, duas vulvas e seis membros, todos na região pélvica. Na ocasião, realizou-se apenas a remoção da miíase. Após cinco meses, retornou com fecaloma em um dos ânuses. Foram realizados exames radiológicos e ultrassonográficos para avaliar a anomalia e alterações associadas. **Resultados:** O exame radiográfico revelou sete vértebras lombares com desvio axial acentuado, redução do espaço intervertebral e espondilose ventral anquilosante entre L6 e L7. Identificaram-se duas pelves fusionadas medialmente pelas asas do ílio, com leve desvio e adelgaçamento ósseo. Quatro articulações coxofemorais foram observadas, com arrasamento acetabular, cabeça femoral levemente achatada e colo femoral engrossado. Vértebras caudais e o eixo vertebral estavam na pelve esquerda. A patela lateral esquerda estava no sulco troclear, enquanto a patela lateral direita estava lateral ao côndilo femoral. A articulação femorotibiopatelar direita apresentava superfície lisa, densidade intra-articular preservada e deslocamento cranial da tíbia em relação aos côndilos. Ultrassonografia evidenciou duas bexigas. Dois meses depois, laparotomia exploratória foi realizada devido a complicações. Observou-se duplicação do útero e bexiga, além de bifurcação intestinal. Procedeu-se à ovariossalpingohisterectomia dos dois úteros e enterectomia de alça intestinal bifurcada. **Conclusões:** O diagnóstico de *monocephalus dipygus dibrachius* foi possível pela combinação de exames de imagem e avaliação macroscópica. Essa anomalia congênita é rara, sem registros prévios de sobrevivência em cães adultos. O caso reforça a importância do reconhecimento dessas condições na veterinária e contribui para a literatura sobre malformações congênitas.

Palavras-chave: anomalia congênita, cirurgia, gêmeos conjugados, malformação.

Anais do 8º Congresso de Patologia Veterinária (CPV), XXII Encontro Nacional de Patologia Veterinária (ENAPAVE), XVI Simpósio Brasileiro da Davis-Thompson Foundation, VII Encontro Internacional de Saúde Animal e Prevenção (ENISAP) e I Simpósio de Sanidade Animal do CRMV-MT
9 a 12 de setembro de 2025 – Cuiabá, Mato Grosso, Brasil
Braz J Vet Pathol, 2025, vol. 18, Supl. 1

BJVP
Brazilian Journal of Veterinary Pathology
ISSN 1983-0246

Carcinoma mucinoso mamário em cadela: relato de caso

Guilherme M. de Sousa[1]*, Joana C. S. J. Lima[2], Ana L. B. Lima[3], Maria I. M. Martins[3], Giovana W. Di Santis[2]

[1]Universidade Anhembi Morumbi, São Paulo, SP, Brasil
[2]Laboratório de Patologia Animal, DMVP, Universidade Estadual de Londrina, Londrina, PR, Brasil
[3]Teriogenologia de Animais de Companhia, DCV, Universidade Estadual de Londrina, PR, Brasil
***Autor de correspondência:** g.03.martins@gmail.com

Introdução: Tumores mamários, majoritariamente malignos, são as principais neoplasias diagnosticadas em cadelas. **Relato do caso:** Uma cadela, não castrada, sem raça definida, de 14 anos, apresentou nódulo ulcerado, com miíase, em cadeia mamária direita. Foi realizada mastectomia unilateral, e análise histopatológica, com linfonodos axilar e inguinal, que foram fixados em solução de formalina 10% tamponada, processados e incluídos em parafina. As amostras foram submetidas às colorações de Hematoxilina e Eosina (HE), Alcian Blue e Acido Periódico de Schiff (PAS). **Resultados:** Macroscopicamente, evidenciou-se peça cirúrgica de cadeia mamária medindo 22 x 7,0 x 1,2 cm, possuindo nódulo de 7,0 x 6,0 x 1,1 cm em segunda mama, elevado, nodular e firme, apresentando áreas marrons bem delimitadas ao corte. O linfonodo axilar, ao corte, estava marrom. À microscopia, o parênquima mamário está expandido por proliferação epitelial neoplásica infiltrativa, mal delimitada, predominantemente em padrão sólido. As células epiteliais apresentam acentuada atipia e estão delicadamente embebidas em material amorfo, levemente basofílico, compatível com mucina. As células são poliédricas, com citoplasma claro, mal delimitado, com ocasionais vacuolizações e núcleos amplos, ovalados, centrais, com cromatina grosseira e nucléolos evidentes. Há acentuada anisocariose, anisocitose, macrocitose, macronucleose, pleomorfismo celular e nuclear, e canibalismo. Identificam-se dez figuras de mitose em uma área de 2,37 mm². As células parenquimatosas são sustentadas por estroma fibroso delicado, criando um discreto padrão lobular. Há ainda células individualizadas, associadas a áreas de vacuolização, não coradas pela coloração de PAS e Alcian Blue, repletas de lipídeos. Majoritariamente, o material amorfo extracelular e intracelular apresentou-se positivo para Alcian Blue. As margens cirúrgicas medial e lateral estão livres, enquanto a profunda está exígua. Os linfonodos apresentam-se sem metástase. **Conclusões:** Carcinoma mucinoso é considerado uma neoplasia rara em animais, caracterizada por múltiplos agrupamentos epiteliais de células poliédricas com citoplasma vacuolizado, exibindo padrão sólido, embebidas em material amorfo levemente basofílico (mucina), podendo ser positivo para PAS e Alcian Blue. Os achados da amostra analisada são predominantemente compatíveis com carcinoma mucinoso. A ausência de metástase nos linfonodos difere da alta capacidade metastática já descrita sobre essa neoplasia, contudo o comportamento biológico e o perfil epidemiológico do carcinoma mucinoso não são amplamente conhecidos. Na mulher, quando puro, tende a ter melhor prognóstico que outros carcinomas. De modo geral, na cadela, o desenvolvimento de neoplasias mamárias malignas está altamente associado com a baixa prática de ovário-histerectomia precoce, como no animal relatado.

Palavras-chave: canino, histopatologia, neoplasia, oncopatologia

Anais do 8º Congresso de Patologia Veterinária (CPV), XXII Encontro Nacional de Patologia Veterinária (ENAPAVE), XVI Simpósio Brasileiro da Davis-Thompson Foundation, VII Encontro Internacional de Saúde Animal e Prevenção (ENISAP) e I Simpósio de Sanidade Animal do CRMV-MT
9 a 12 de setembro de 2025 – Cuiabá, Mato Grosso, Brasil
Braz J Vet Pathol, 2025, vol. 18, Supl. 1

BJVP
Brazilian Journal of Veterinary Pathology
ISSN 1983-0246

Dermatite esfoliativa associada a timoma em um gato

Fernanda G. Cony[1*], Rafael B. Rosa[1], Brenda O. Silveira[1], Keylla H. S. dos Santos[2], Eduarda D. Gerhardt[2], Frederico H. da R. S. S. Wiggers[1], Daniel G. Gerardi[2], Luciana Sonne[1]

[1]Setor de Patologia Veterinária, Departamento de Patologia Clínica, Universidade Federal do Rio Grande do Sul, Porto Alegre, RS, Brasil.
[2]Setor de Dermatologia Veterinária, Hospital de Clínicas Veterinárias, Universidade Federal do Rio Grande do Sul, Porto Alegre, RS, Brasil.
***Autor de correspondência:**fgcony@gmail.com

Introdução: As síndromes paraneoplásicas são manifestações clínicas secundárias a neoplasias. A dermatite esfoliativa, embora rara, é comumente associada ao timoma em gatos. O objetivo deste trabalho é relatar um caso de dermatite esfoliativa secundária à timoma em um gato. **Relato do caso:** Uma felina, fêmea castrada, de 13 anos de idade foi atendida no Hospital de Clínicas Veterinárias da UFRGS com queixa de prurido intenso e alopecia difusa há 30 dias. Ao exame dermatológico, havia crostas bilaterais no pavilhão auricular, alopecia difusa e escamas difusas. Devido ao agravo do quadro da paciente, a eutanásia foi realizada. **Resultados**: Ao exame de necropsia, em região de pavilhão auricular, pálpebras inferiores e superiores, nariz, região abdominal ventrolateral e região dorsal, havia áreas multifocais a coalescentes de alopecia associada à deposição de queratina e exsudato purulento (crostas). Os pelos remanescentes eram facilmente epiláveis. Os linfonodos mandibulares e poplíteo estavam moderadamente aumentados. À abertura da cavidade torácica, havia discreta quantidade de líquido translúcido fracamente amarelado (hidrotórax). Em mediastino cranial, em região anatômica de timo, observou-se massa de 3 x 2,5 x 3 cm, bem delimitada, difusamente amarelada e consistência macia. Microscopicamente, observou-se proliferação neoplásica de células epiteliais arranjadas de maneira sólida e sustentadas por moderado estroma fibrovascular. As células eram poligonais, com citoplasma amplo, núcleo redondo, cromatina finamente pontilhada e nucléolo inconspícuo. Havia discretas anisocitose e anisocariose e não foram observadas figuras de mitose. Em meio ao tumor, havia moderado infiltrado inflamatório multifocal de linfócitos, predominantemente perivascular. Nas secções de pele, havia áreas multifocais de hiperqueratose ortoqueratótica que se estendiam aos folículos, além de dermatite de interface, exocitose de leucócitos e foliculite mural. Foi observado uma diminuição no número de glândulas sebáceas e de folículos pilosos. Secções do tumor foram submetidas à imuno-histoquímica e houve marcação citoplasmática difusa moderada para pancitoqueratina e ausência de marcação para vimentina nas células neoplásicas. Havia, ainda, acentuada marcação membranar difusa para CD3 e membranar discreta para CD20 no infiltrado inflamatório. Baseado nos achados macroscópicos, microscópicos e imuno-histoquímicos, o diagnóstico de timoma epitelial associado a dermatite esfoliativa foi confirmado. **Conclusões:** As síndromes paraneoplásicas são muito mais comuns no timoma do que em qualquer outra neoplasia. A dermatite esfoliativa associada ao timoma é uma síndroma paraneoplásica bem estabelecida em gatos, mas pode ser observada em coelhos e cabras. Acredita-se que esteja associada a um aumento de linfócitos T autorreativos, promovido pela neoplasia, que passam a atacar os queratinócitos.

Palavras-chave: felino, IHQ, síndrome paraneoplásica.
Agência financiadora: CAPES e CNPq.

Anais do 8º Congresso de Patologia Veterinária (CPV), XXII Encontro Nacional de Patologia Veterinária (ENAPAVE), XVI Simpósio Brasileiro da Davis-Thompson Foundation, VII Encontro Internacional de Saúde Animal e Prevenção (ENISAP) e I Simpósio de Sanidade Animal do CRMV-MT
9 a 12 de setembro de 2025 – Cuiabá, Mato Grosso, Brasil
Braz J Vet Pathol, 2025, vol. 18, Supl. 1

BJVP
Brazilian Journal of Veterinary Pathology
ISSN 1983-0246

Tumor Venéreo Transmissível com múltiplas localizações metastáticas em cão errante

Francesca F. Faccioli[1]*, Lilith S. Faccini[4], Lucas T. de Castro[1], Wilson M. Legramanti[1], Mariana C. Teixeira[1], Ana L. Shild[2], Clairton M. Pereira[3], Ana Carolina B. Coelho[1]

[1]Faculdade de Veterinária, Centro Universitário Ritter dos Reis (UniRitter), Porto Alegre
[2]Laboratório Regional de Diagnóstico (LRD), Universidade Federal de Pelotas (UFPel), Pelotas, RS.
[3]Faculdade de Medicina Veterinária, Centro Universitário do Espírito Santo (UNESC), Colatina, ES, Brasil.
[4]Programa de Pós-Graduação em Medicina: Ciências Médicas, Universidade Federal do Rio Grande do Sul, Porto Alegre, Brasil;
***Autor de correspondência:** fffaccioli@gmail.com

Introdução: O Tumor Venéreo Transmissível (TVT) é uma neoplasia contagiosa que afeta cães, transmitida principalmente por contato sexual. Formas extragenitais ocorrem com frequência e resultam da implantação de células tumorais em mucosas expostas. Ao contrário de outros tumores transmissíveis, o TVT não é causado por agente infeccioso, mas pela transferência alogênica das células do tumor. Metástases são raras e, quando presentes, ocorrem principalmente em linfonodos regionais e tecidos próximos. Este estudo descreve um caso de metástases múltiplas de TVT em cadela errante. **Relato do caso:** Uma cadela sem raça definida, com aproximadamente um ano de idade, foi resgatada das ruas e levada a uma clínica veterinária em Porto Alegre, RS. O animal apresentava múltiplos nódulos no corpo, vulva, mucosa ocular e gengiva, além de sinais de desnutrição e apatia. O diagnóstico foi realizado por citologia aspirativa com agulha fina dos nódulos e por swab vaginal, nos quais se observou padrão celular compatível com tumor de células redondas, sugestivo de TVT. Iniciou-se tratamento semanal com sulfato de vincristina até a cura clínica. Duas semanas após a remissão, a cadela apresentou coloração azulada em um dos olhos e foi encaminhada para avaliação oftalmológica, sendo diagnosticada com perda de visão decorrente de glaucoma secundário a uma neoplasia. O olho foi removido e enviado para exame histopatológico, que confirmou presença de TVT. Um mês após a enucleação, houve agravamento dos sinais clínicos, com surgimento de sinais neurológicos, e optou-se pela eutanásia para avaliação post-mortem. **Resultados**: Na necropsia, foi visualizado um nódulo bem delimitado, não encapsulado, de coloração cinza a brancacenta, medindo 1 cm de diâmetro, localizado na região do quiasma óptico e tálamo. No pulmão, havia vários nódulos de aparência similar. Na câmara anterior do olho, observou-se um pequeno nódulo de coloração cinza a esbranquiçada. Na imuno-histoquímica, as células neoplásicas foram positivas para vimentina e negativas para citoqueratina, CD79α, CD31 e CD117. O diagnóstico de TVT foi baseado nas alterações clínicas, citológicas e histopatológicas, sendo a imuno-histoquímica utilizada para a diferenciação celular. **Conclusões:** Metástases de TVT para o sistema nervoso central são raras, entretanto, a possibilidade de metástase em animais com sinais neurológicos e históricos de TVT deve ser considerada no diagnóstico. Neste caso, é difícil determinar se o tumor ocular relatado foi devido à metástase ou à implantação por contato direto do olho com células de TVT, uma vez que o animal vivia nas ruas e não foi possível estabelecer um histórico preciso.

Palavras-chave: metástase cerebral, neoplasia, sinais neurológicos.

Anais do 8º Congresso de Patologia Veterinária (CPV), XXII Encontro Nacional de Patologia Veterinária (ENAPAVE), XVI Simpósio Brasileiro da Davis-Thompson Foundation, VII Encontro Internacional de Saúde Animal e Prevenção (ENISAP) e I Simpósio de Sanidade Animal do CRMV-MT
9 a 12 de setembro de 2025 – Cuiabá, Mato Grosso, Brasil
Braz J Vet Pathol, 2025, vol. 18, Supl. 1

BJVP
Brazilian Journal of Veterinary Pathology
ISSN 1983-0246

Melanoma amelanótico em cavidade oral de uma canina: relato de caso

Lucas F. Lauxen[1], Marciele E. Marciel[1], Alice Faé[1], Bruna P. de Jesus[1], Francesca F. Faccioli[1*], Mariana Immich[2], Sabrina D. M. Pacheco[2], Ana Carolina. B. Coelho[1]

[1]Faculdade de Medicina Veterinária, Centro Universitário Ritter dos Reis (UniRitter), Porto Alegre, RS, Brasil.
[2]Hospital Veterinário Primavera, Estância Velha, RS, Brasil.
***Autor de correspondência:** fffaccioli@gmail.com

Introdução: Melanomas são tumores melanocíticos agressivos e comuns em cães, afetando junções muco cutâneas e, principalmente, a cavidade oral, como a gengiva. Animais idosos, de determinadas raças e com mucosas escuras têm maior predisposição. Nos melanomas amelanóticos, a ausência de pigmento dificulta o diagnóstico, exigindo histopatologia e, em casos indiferenciados, imuno-histoquímica. O tratamento é cirúrgico, com ou sem quimioterapia, mas o prognóstico é desfavorável. Este relato aborda um caso de melanoma amelanótico oral em cadela, com foco nos desafios diagnósticos e evolução clínica. **Relato do caso:** Cadela sem raça definida, 11 anos, foi atendida em Estância Velha (RS), com halitose e sangramento oral há dois meses. Detectou-se massa rosada de 5 cm na face dorsal da língua. Após exames clínicos e de imagem, realizou-se nodulectomia. O material foi fixado em formalina a 10% para histopatologia. Iniciou-se terapia metronômica com fitoterápico, mas após um mês surgiram nódulos pulmonares sugestivos de metástase, com dispneia e dificuldade alimentar. Diante da piora, optou-se por eutanásia. **Resultados**: A histopatologia revelou neoplasia indiferenciada, composta por células poligonais com pleomorfismo moderado a acentuado, núcleos redondos a ovais, nucléolos evidentes, alta taxa mitótica (22 mitoses por campo), além de áreas de necrose e ulceração. Os achados sugeriram melanoma amelanótico ou carcinoma pouco diferenciado, sendo necessária a confirmação por imuno-histoquímica. O exame com anticorpo Melan-A mostrou marcação positiva em 65% das células, confirmando o diagnóstico de melanoma amelanótico oral. Trata-se de uma neoplasia rara e de difícil diagnóstico, especialmente em locais incomuns, como a base da língua. A idade da paciente, os sinais clínicos e a ausência de pigmentação reforçam a importância de considerar esse tumor nos diagnósticos diferenciais. **Conclusões:** A combinação entre histopatologia e imuno-histoquímica foi essencial para o diagnóstico de melanoma oral. A rápida metástase pulmonar confirma seu comportamento agressivo. O caso reforça a importância do diagnóstico precoce, especialmente nos melanomas amelanóticos, e a inclusão dessa neoplasia nos diagnósticos diferenciais. Destaca-se a necessidade de mais estudos para melhorar o tratamento e o prognóstico.

Palavras-chave: imuno-histoquímica, metástase pulmonar, neoplasia melanocítica, neoplasia indiferenciada.

Anais do 8º Congresso de Patologia Veterinária (CPV), XXII Encontro Nacional de Patologia Veterinária (ENAPAVE), XVI Simpósio Brasileiro da Davis-Thompson Foundation, VII Encontro Internacional de Saúde Animal e Prevenção (ENISAP) e I Simpósio de Sanidade Animal do CRMV-MT
9 a 12 de setembro de 2025 – Cuiabá, Mato Grosso, Brasil
Braz J Vet Pathol, 2025, vol. 18, Supl. 1

BJVP
Brazilian Journal of Veterinary Pathology
ISSN 1983-0246

Carcinoma de Células Escamosas em Córnea de cão: relato de caso

Thaisa da S. Souza[1*], Aline de O. Felix[2]; Mariah B. R. G. Petronilha[2]; Bianka L. V. Borges[3], Roger da S. Carlos[1]; Leticia L. Martins[1], Bruna B. V. Costa[1], Patrick G. A. dos Santos[1]

[1]Laboratório de Morfologia e Patologia Animal, Setor de Patologia Animal, Universidade Estadual do Norte Fluminense Darcy Ribeiro, Campos dos Goytacazes, RJ, Brasil.
[2]Tríade Vet Laboratório de Patologia Veterinária, Campos dos Goytacazes, RJ, Brasil.
[3]Centro de Oftalmologia Veterinária, Campos dos Goytacazes, RJ, Brasil.
***Autor de correspondência:** thaisa.souza18@hotmail.com

Introdução: As neoplasias primárias da córnea são consideradas raras em cães. Clinicamente, podem se apresentar como lesões multifocais, exofíticas, semelhantes a papilomas, ou como formações infiltrativas e agressivas, com destruição de estruturas orbitárias ou penetração no globo ocular. O objetivo deste trabalho é relatar um caso de carcinoma de células escamosas (CCE) primário de córnea em um cão. **Relato do caso**: Um cão da raça Pug, com 11 anos de idade, foi atendido apresentando uma massa na região corneana. O paciente foi submetido à excisão cirúrgica da lesão, cujos fragmentos foram encaminhados para análise histopatológica. **Resultados:** Macroscopicamente, o fragmento apresentava coloração palha a acastanhada, consistência moderadamente firme e superfície irregular. À microscopia, observou-se proliferação neoplásica epitelial maligna, densamente celular, não encapsulada e infiltrativa, com perda total da arquitetura corneana. As células neoplásicas apresentavam morfologia poligonal, com citoplasma de moderado a amplo, eosinofílico. Os núcleos eram arredondados, com cromatina grosseira e de um a dois nucléolos evidentes. Havia acentuado pleomorfismo celular e nuclear, com presença de anisocitose, anisocariose, cariomegalia e gigantismo celular. A atividade mitótica era elevada, com 27 figuras mitóticas observadas em 10 campos de grande aumento (FN22/400x/2,37mm²), incluindo mitoses atípicas. Disqueratose multifocal intensa também foi evidenciada. **Conclusão:** Este relato contribui para a literatura veterinária ao descrever um caso de CCE primário de córnea em cão, reforçando a importância da análise histopatológica como ferramenta para uma conduta clínico-cirúrgica adequada promovendo tratamento precoce e qualidade de vida ao paciente.

Palavras-chave: canino, histopatologia, oftalmopatologia.

Agência financiadora: UENF e Tríade Laboratório.

Anais do 8º Congresso de Patologia Veterinária (CPV), XXII Encontro Nacional de Patologia Veterinária (ENAPAVE), XVI Simpósio Brasileiro da Davis-Thompson Foundation, VII Encontro Internacional de Saúde Animal e Prevenção (ENISAP) e I Simpósio de Sanidade Animal do CRMV-MT
9 a 12 de setembro de 2025 – Cuiabá, Mato Grosso, Brasil
Braz J Vet Pathol, 2025, vol. 18, Supl. 1

BJVP
Brazilian Journal of Veterinary Pathology
ISSN 1983-0246

Síndrome dígito pulmonar em persa

Júlia M. da Silva[1],* Geovany C. Martins[1], Luís G. M. da Silva[1], Marcelle S. Petti[1], Guilherme R. Blume[2,3], Rômulo S. A. Eloi[2,3]

[1] Discente do curso de Medicina Veterinária, Universidade Católica de Brasília, Brasília, DF, Brasil.
[2]Laboratório de análise anatomopatológica veterinária (HISTOPATO), Brasília, DF, Brasil.
[3]Docente do curso de Medicina Veterinária, Universidade Católica de Brasília, Brasília, DF, Brasil.
***Autor de correspondência:** juliamonteiro.silva@a.ucb.br

Introdução: A síndrome do dígito pulmonar é uma manifestação rara em felinos, com maior incidência relatada em gatos da raça Persa. Caracteriza-se pela disseminação de neoplasias pulmonares primárias para as falanges distais, resultando em dor, claudicação e alterações digitais. O presente relato aborda um caso de adenocarcinoma bronquioloalveolar com múltiplos focos metastáticos, incluindo omento, porção intestinal e dígitos, identificado por meio de necropsia. **Relato do caso:** O cadáver de um felino, adulto, persa, 11 anos foi recolhido pelo laboratório veterinário especializado em anatomopatologia e passou por análise. O animal apresentava histórico de alterações dermatológicas e locomotoras, incluindo enegrecimento dos dígitos com desprendimento ungueal e de parte dos dígitos, além de alterações nas pálpebras. O quadro evoluiu para óbito de forma espontânea. Na necropsia, foram observadas alterações macroscópicas como pálpebras com lobulações, dígitos torácicos e pélvicos enegrecidos, com desprendimento ungueal e de tecidos, omento apresentando múltiplos nódulos firmes, regulares e esbranquiçados (0,2-0,5 cm), intestino (segmento íleo-ceco-cólico) com retração severa e parede firme, acinzentada, espessada e esbranquiçada ao corte, pulmão (lobo cranial esquerdo) com retração pontual, firme e opacificação capsular, rim direito com retração subcapsular focal. **Resultados**: Os achados histopatológicos demonstravam que o pulmão estava acometido por adenocarcinoma bronquioloalveolar, comprometendo aproximadamente 35% do parênquima pulmonar. A neoplasia era moderadamente demarcada, não encapsulada, de padrão infiltrativo, composta por células epiteliais cúbicas, com pleomorfismo moderado e baixa atividade mitótica (1 mitose/10 campos de 400x). Houve invasão vascular. Omento, intestino grosso e dígitos apresentavam metástases do adenocarcinoma pulmonar. **Conclusões:** A síndrome dígito-pulmonar em felinos, embora rara, representa uma condição clínica de grande relevância, principalmente em gatos idosos com alterações digitais persistentes como claudicação e alterações inflamatórias persistentes em dígitos. Diante da semelhança clínica com infecções digitais, é fundamental que sejam realizados exames complementares, como radiografias e análises histopatológicas, para evitar erros diagnósticos. A confirmação do tumor primário pulmonar e sua relação com as lesões digitais exige investigação, sendo a amputação digital o método de diagnóstico mais confiável. Ressalta-se a gravidade do prognóstico e a importância do diagnóstico precoce, já que não há tratamento curativo comprovado para as formas metastáticas da doença.

Palavras-chave: adenocarcinoma bronquioloalveolar, felino, metástase digital, neoplasias pulmonares.

Anais do 8º Congresso de Patologia Veterinária (CPV), XXII Encontro Nacional de Patologia Veterinária (ENAPAVE), XVI Simpósio Brasileiro da Davis-Thompson Foundation, VII Encontro Internacional de Saúde Animal e Prevenção (ENISAP) e I Simpósio de Sanidade Animal do CRMV-MT
9 a 12 de setembro de 2025 – Cuiabá, Mato Grosso, Brasil
Braz J Vet Pathol, 2025, vol. 18, Supl. 1

BJVP
Brazilian Journal of Veterinary Pathology
ISSN 1983-0246

Síndrome de Ehlers-Danlos em cadela

Laysa K. Vitória[1*], Maylla G. Gava[2], Isadora L. Sigismondi[3], Mayra C. Flecher[1]

[1]Laboratório de Patologia Animal, Departamento de Medicina Veterinária, Universidade Vila Velha, Vila Velha, ES, Brasil.
[2]Laboratório de Patologia Veterinária Maylla Gava, Vila Velha, ES, Brasil.
[3]Clínica Veterinária Prontovet, Vila Velha, ES, Brasil
***Autor de correspondência:** laysakama@gmail.com

Introdução: A síndrome de Ehlers-Danlos (SED) é uma doença genética rara do tecido conjuntivo fibroso relacionada a alterações na síntese e estruturação do colágeno, resultando em fragilidade cutânea, hiperextensibilidade da pele e cicatrização anormal. Pode levar a complicações graves, como hérnias e eviscerações, mesmo com traumas mínimos. O diagnóstico é definido por análise histopatológica de fragmentos tegumentares que apresentam desorganização e fragmentação das fibras colágenas na derme. Este trabalho tem como objetivo apresentar um caso de SED em uma cadela jovem, com manifestação clínica cutânea e evisceração intestinal. **Relato do caso:** Uma cadela de 1 ano de idade, da raça Maltês, foi encaminhada à uma clínica veterinária após começar a ter lesões cutâneas multifocais durante o processo de banho e tosa. Durante o exame clínico o animal apresentou feridas expondo subcutâneo e musculatura em vários locais do corpo, evisceração intestinal, mucosas pálidas, ausência de pulso em extremidades, além de dor, hipotermia e hipotensão intensas. Diante da severidade do caso, da dificuldade de acesso venoso e da impossibilidade de procedimentos cirúrgicos, após conversa com o tutor, foi realizada a eutanásia. O animal foi encaminhado para o exame necroscópico, e fragmentos de tecidos foram coletados para exame histopatológico. **Resultados**: Na necropsia, observou-se laceração de pele em região de flanco e inguinal esquerda com evisceração intestinal, musculatura abdominal (entre músculo reto e oblíquo do abdômen) com abertura por onde se projetava parte de intestino delgado, pele de região submandibular com úlcera profunda com bordos irregulares de 1,5cm de diâmetro. Outras áreas com lesões semelhantes foram vistas em pele de região escapular esquerda e perianal medindo 2,5cm. A pele encontra-se extremamente frágil ao toque. Histologicamente, havia atrofia acentuada da epiderme e derme, fibras colágenas fragmentadas, desorganizadas, encurtadas e espaçadas. No intestino delgado eviscerado notou-se hiperemia acentuada e infiltrado inflamatório misto. Desse modo, foi concluído tratar-se de displasia de colágeno, dentre elas a síndrome de Ehlers-Danlos com evisceração de jejuno e íleo. **Conclusões:** Apesar da SED ser rara na clínica de animais de pequeno porte, ela deve ser considerada em casos de fragilidade cutânea acentuada, principalmente quando associadas a rupturas espontâneas da pele e da musculatura ou a hérnias. A ocorrência relatada demonstra a importância da correlação clínica e exame microscópico da pele para a confirmação diagnóstica em condições raras de difícil análise e de rápida evolução.

Palavras-chave: astenia cutânea, evisceração, fragilidade cutânea, fibras colágenas.

Anais do 8º Congresso de Patologia Veterinária (CPV), XXII Encontro Nacional de Patologia Veterinária (ENAPAVE), XVI Simpósio Brasileiro da Davis-Thompson Foundation, VII Encontro Internacional de Saúde Animal e Prevenção (ENISAP) e I Simpósio de Sanidade Animal do CRMV-MT
9 a 12 de setembro de 2025 – Cuiabá, Mato Grosso, Brasil
Braz J Vet Pathol, 2025, vol. 18, Supl. 1

BJVP
Brazilian Journal of Veterinary Pathology
ISSN 1983-0246

Carcinoma mamário canino com metástase encefálica: um estudo da progressão histopatológica e invasão tumoral

Gabrielle V. Gamerre[1], Fwu S. Teng [1], Silmara S. Lazzaretti[1], Tatiana P. Onuma[1], Carolina S. Lopes[1], Fabiana F. de Souza[1], Fernanda de F. A. Vieira[1], Didier Q. Cagnini[1]

[1]Faculdade de Medicina Veterinária e Zootecnia (FMVZ), Universidade Estadual Paulista (UNESP), Botucatu, SP, Brasil.
***Autor de correspondência:** gabrielle.gamerre@unesp.br

Introdução: O carcinoma mamário é uma das neoplasias mais prevalentes na oncologia veterinária. Atualmente, o diagnóstico histopatológico é baseado no padrão histopatológico predominante e a graduação histopatológica. **Relato do caso:** Uma cadela castrada de 13 anos de idade, sem raça definida com histórico prévio de hemangioma, hemangiossarcoma cutâneos e mastocitoma de baixo grau apresentou nódulo mamário em mama inguinal esquerda e aumento de linfonodo inguinal ipsilateral. Foi realizado mastectomia unilateral e iniciado protocolo quimioterápico. Após 5 meses, a cadela apresentou novo nódulo em região de mama inguinal direita (MID) e foi submetida a nova mastectomia. Após 3 meses, o quadro clínico se deteriorou, com ataxia e sinais de doença sistêmica. O raio-x torácico evidenciou opacificação de padrão intersticial estruturado com incontáveis áreas nodulares em todos os lobos pulmonares. O animal foi eutanasiado e encaminhado para a necropsia. **Resultados**: O primeiro nódulo mamário apresentava mais de 75% de diferenciação tubular com raras áreas de padrão cribiforme e sólida. O pleomorfismo nuclear era moderado e foram observadas 9 figuras de mitose (FM) em 2,37 mm². Além disso, foi constatado margem profunda comprometida e linfonodo regional com macrometástase. O segundo nódulo mamário era semelhante morfologicamente ao primeiro, porém, não foram observadas FM. Ainda foram observados êmbolos neoplásicos. Em ambos os nódulos, o diagnóstico foi de Carcinoma tubular grau I. No exame de necropsia, foi observado em região de cicatriz de nódulo de MID, presença de dois nódulos firmes, irregulares, mal delimitados medindo, aproximadamente, 2,0x1,0x1,0 cm. Em cortes transversais de córtex cerebral e putâmen, acometendo substância branca e cinzenta, múltiplos nódulos bem delimitados, róseos, homogêneos, de até 0,8cm. Além disso, notou-se nódulos bem delimitados de múltiplos tamanhos, fibroelásticos, de bordos elevados e centro umbilicado em todos os lobos pulmonares. Nódulos semelhantes foram observados em lobo hepático e linfonodo traqueobrônquico. Microscopicamente, os nódulos mamários eram caracterizados por áreas sólidas, por vezes formação de lóbulos com área central de necrose (comedonecrose). Anisocitose e anisocariose eram acentuadas, com pleomorfismo nuclear moderado. Foram observadas 24 FM em 2,37 mm², além de êmbolos neoplásicos. O diagnóstico final da mama foi Carcinoma Sólido Grau III com metástase para encéfalo, pulmão, linfonodo e fígado. **Conclusões:** Esse caso demonstra a importância de reportar os diferentes subtipos histológicos na descrição histopatológica uma vez que subtipos mais agressivos, mesmo em menor proporção podem progredir e posteriormente determinar o prognóstico do paciente. O caso ilustra a progressão da malignidade e a necessidade de monitoramento contínuo.

Palavras-chave: neoplasia, neurologia, prognóstico.

Anais do 8º Congresso de Patologia Veterinária (CPV), XXII Encontro Nacional de Patologia Veterinária (ENAPAVE), XVI Simpósio Brasileiro da Davis-Thompson Foundation, VII Encontro Internacional de Saúde Animal e Prevenção (ENISAP) e I Simpósio de Sanidade Animal do CRMV-MT
9 a 12 de setembro de 2025 – Cuiabá, Mato Grosso, Brasil
Braz J Vet Pathol, 2025, vol. 18, Supl. 1

BJVP
Brazilian Journal of Veterinary Pathology
ISSN 1983-0246

Sarcoma histiocítico com envolvimento espinhal em um gato FeLV-positivo: relato de caso

Maria V. G. Sanches[1*]; Gabriela Hartmann[1]; Eryca C. Lamego[1]; Frederico H. da R. S. S. Wiggers[1]; Ellen C. de Oliveira[1]; Luciana Sonne[1].

[1]Setor de Patologia Veterinária - SPV. Universidade Federal do Rio Grande do Sul, Porto Alegre - RS, Brasil.
***Autor de correspondência:** vivisanches2001@gmail.com

Introdução: O sarcoma histiocítico é um neoplasma maligno de células dendríticas intersticiais, com crescimento rápido e caráter invasivo. Em gatos é incomum e acomete predominantemente idosos. Esse tumor pode apresentar-se de forma local, quando se restringe ao local de desenvolvimento primário, ou de forma disseminada. Em gatos, os neoplasmas mais frequentemente encontrados na medula espinhal são os linfomas, associados à infecção pelo vírus da leucemia felina (FeLV). Portanto, o objetivo desse trabalho é descrever os achados clínicos, epidemiológicos, macroscópicos, histológicos e imuno-histoquímicos em um caso de sarcoma histiocítico com envolvimento de medula espinhal em um gato FeLV-positivo. **Relato do caso:** Um gato doméstico, fêmea, de 1 ano de idade, FeLV-positivo, foi internado após apresentar hemiplegia do lado direito por cinco dias. Devido ao prognóstico desfavorável, o animal foi eutanasiado e encaminhado para exame pós-morte. **Resultados**: Na necropsia, entre as vértebras C6-C7, havia uma massa subdural, macia a firme, branca, irregular, fortemente aderida ao lado direito da medula espinhal e que se estendia às raízes nervosas adjacentes de aproximadamente 2,5cm. Nos rins, a superfície capsular estava difusamente irregular e, ao corte, se estendendo da cortical à medular, havia nódulos multifocais brancos, macios e parcialmente delimitados de 0,3 a 1,5 cm de diâmetro. Nódulos semelhantes de 0,1cm foram observados em todos os lobos pulmonares. Na microscopia, na medula espinhal (C6-C7), havia uma proliferação neoplásica de células pleomórficas, arranjadas em manto e, por vezes, em feixes, infiltrando a substância cinzenta e substância branca, ocasionalmente circundando raízes nervosas. As células eram arredondadas a poligonais a fusiformes, sustentadas por escasso estroma fibrovascular. O citoplasma era amplo, eosinofílico e com limites parcialmente distintos. Os núcleos eram redondos a ovais, com cromatina pontilhada e um a dois nucléolos evidentes. Haviam acentuadas anisocitose e anisocariose, com frequente binucleação e cariomegalia. Foram observadas 30 figuras de mitose em 2,37mm², ocasionalmente atípicas. Nos rins e nos pulmões, havia proliferação neoplásica multifocal semelhante. Em ambos os órgãos, houve imunomarcação positiva para FeLV e Iba-1, confirmando o diagnóstico de sarcoma histiocítico disseminado. **Conclusões:** Descrevemos um caso de sarcoma histiocítico em um gato FeLV- positivo. Nesse caso, a imunomarcação do antígeno viral nas células neoplásicas pode sugerir um envolvimento do vírus na oncogênese, que, portanto, deve ser considerado como diagnóstico diferencial em gatos FeLV-positivos com neoplasias na medula espinhal.

Palavras-chave: distúrbios histiocíticos, neoplasias medulares, sistema nervoso central, vírus da leucemia felina.

Anais do 8º Congresso de Patologia Veterinária (CPV), XXII Encontro Nacional de Patologia Veterinária (ENAPAVE), XVI Simpósio Brasileiro da Davis-Thompson Foundation, VII Encontro Internacional de Saúde Animal e Prevenção (ENISAP) e I Simpósio de Sanidade Animal do CRMV-MT
9 a 12 de setembro de 2025 – Cuiabá, Mato Grosso, Brasil
Braz J Vet Pathol, 2025, vol. 18, Supl. 1

BJVP
Brazilian Journal of Veterinary Pathology
ISSN 1983-0246

Xantoma intestinal em cão

Geovany C. Martins[1*], Luís G. M. da Silva[1], Rebeca A. Moura[1], Júlia M. da Silva[1], Martha S. T. da Rocha[2], Leticia B. de Oliveira[3], Guilherme R. Blume[3, 4], Rômulo S. A. Eloi[3,4]

[1]Discente do curso de Medicina Veterinária, Universidade Católica De Brasília (UCB), Brasília, DF, Brasil.
[2]Oncovida Vet, Brasília, DF, Brasil.
[3]Laboratório de análise anatomopatológica veterinária (HISTOPATO), Brasília, DF, Brasil.
[4]Docente do curso de Medicina Veterinária, Universidade Católica de Brasília, Brasília, DF, Brasil.
***Autor de correspondência:**geovany.i502@gmail.com

Introdução: O xantoma intestinal é uma condição inflamatória crônica rara, caracterizada pela presença de macrófagos com citoplasma contendo lipídios, associados a áreas de necrose, hemorragia e infiltrado inflamatório, composto por neutrófilos, linfócitos, plasmócitos e, ocasionalmente, células gigantes multinucleadas. Essa reação inflamatória costuma ocorrer como resposta a processos crônicos. A patogenia ainda não é totalmente compreendida, sendo sugeridos mecanismos como obstrução linfática, infecções por agentes de baixa virulência, imunidade celular comprometida e distúrbios no transporte de lipídios. Este trabalho tem como objetivo descrever os achados anatomopatológicos de um uma enterite granulomatosa multifocal acentuada associada a conteúdo lipídico (xantoma). **Relato do caso:** Foi encaminhado à clínica um cão, macho e da raça bulldog francês. O tutor relatou prostração e anorexia durante cerca de dois meses. A ultrassonografia realizada indicou laceração jejunal e a endoscopia sugeriu inflamação de alças intestinais. Após tentativa de tratamento gastrointestinal sem êxito, o veterinário oncologista recomendou uma celiotomia exploratória devido à suspeita de neoplasia. Durante o procedimento cirúrgico, foi possível localizar uma neoformação em região terço final do jejuno próximo ao íleo com cerca de 4,8 x 5,2 cm de tamanho com um processo de formação de úlcera acompanhado por uma forte aderência entre os tecidos afetados. O material biológico recolhido foi enviado para a biópsia. **Resultados**: À macroscopia a amostra consistia em peça cirúrgica de intestino delgado medindo 23,5 × 4,7 × 6,0 cm, apresentando lesão medindo 7,1 × 4,7 × 6,0 cm, pré-seccionada e omentalizada, de contorno regular, firme e esbranquiçada. Na avaliação histológica constatou-se acometimento da parede intestinal por lesão inflamatória granulomatosa que substitui aproximadamente 90% da parede tissular. O infiltrado é composto predominantemente por numerosos macrófagos com citoplasma vacuolizado (contendo lipídios), além de linfócitos, plasmócitos, neutrófilos e células gigantes multinucleadas do tipo corpo-estranho. As células inflamatórias estão associadas a áreas de necrose, edema, angiofibroplasia e deposição de cristais de colesterol. As colorações especiais foram negativas para microrganismos (Fite-Faraco e PAS) e depósito de amiloide (Vermelho Congo). Esses achados são condizentes com enterite granulomatosa multifocal acentuada associada a conteúdo lipídico (xantoma). **Conclusões:** Este relato ressalta que, frente a suspeitas de neoplasias intestinais, deve-se incluir lesões xantomatosas intestinais entre os diagnósticos diferenciais, uma vez que podem simular tumores clinicamente e macroscopicamente. Destaca-se, por fim, a relevância da investigação histopatológica completa para a confirmação definitiva do diagnóstico, permitindo distinguir essa condição de processos neoplásicos e, assim, assegurar o manejo adequado do paciente.

Palavras-chave: canino, diagnóstico diferencial, enterite granulomatosa, histopatologia.

Anais do 8º Congresso de Patologia Veterinária (CPV), XXII Encontro Nacional de Patologia Veterinária (ENAPAVE), XVI Simpósio Brasileiro da Davis-Thompson Foundation, VII Encontro Internacional de Saúde Animal e Prevenção (ENISAP) e I Simpósio de Sanidade Animal do CRMV-MT
9 a 12 de setembro de 2025 – Cuiabá, Mato Grosso, Brasil
Braz J Vet Pathol, 2025, vol. 18, Supl. 1

BJVP
Brazilian Journal of Veterinary Pathology
ISSN 1983-0246

Mycotic panophthalmitis caused by *Cladophialophora* spp. in a cat: a case report

Fernanda B. C. de Moura[1], Peres Ramos Badial[2], Thalita E. S. de Oliveira[3], Natalia Rodas[4], Didier Q. Cagnini[1]

[1] School of Veterinary Medicine and Animal Science, São Paulo State University – UNESP, Botucatu, SP, Brazil
[2]Department of Pathobiology and Population Medicine, College of Veterinary Medicine, Mississippi State University, Starkville, MS, United States.
[3] Verum Diagnóstico, Pathology laboratory, Hortolândia, SP, Brazil.
[4] UniCare Vet Dermatologia e Oftalmologia Veterinária, Campinas, SP, Brazil.
***Autor de correspondência:** fernanda.barthelson@unesp.br

Introduction: Chromoblastomycosis is an emerging mycosis with a global distribution. Although rare in animals, infections with *Cladophialophora* spp., a dematiaceous (pigmented) fungus, have been reported in cats, typically affecting the skin, subcutaneous tissue, and lungs, with occasional progression to disseminated disease. These infections fall under the broader category of phaeohyphomycosis, characterized by the presence of pigmented, filamentous fungal elements in tissues. Immunosuppressed animals, particularly those infected with FIV or FeLV, are predisposed to these opportunistic pathogens. **Case report:** A 6-year-old, spayed, mixed-breed cat was referred to a veterinary ophthalmologist for persistent unilateral uveitis in the left eye, unresponsive to topical prednisolone 1% and Hyabak® administered every 4 hours. Ophthalmic examination revealed absence of menace response, bilateral dazzle reflex, conjunctival hyperemia, and turbid, milky aqueous humor in the anterior chamber. The intraocular pressure was 13 mmHg (right) and 10 mmHg (left). Complete blood count and serum biochemistry were unremarkable. Due to the xanthochromic appearance of the aqueous humor, cholesterol and triglycerides were measured. Anterior chamber paracentesis was performed, and samples were submitted for fungal and bacterial culture. Whole blood was sent for a molecular uveitis panel targeting *FIV, FeLV, Bartonella spp., Cryptococcus spp., Toxoplasma gondii,* FCoV, and FHV-1. Despite treatment, the disease progressed to panuveitis, secondary glaucoma, and ultimately globe rupture. Enucleation was performed, and histopathological evaluation revealed pyogranulomatous fungal panophthalmitis. The lesion contained pigmented pseudohyphae and yeast-like cells. The yeast-like cells were oval (2–7 µm), with thick, dark brown walls. Fungal culture of the aqueous humor confirmed *Cladophialophora* spp. after 20 days. Environmental investigation revealed black mold on a wall in the cat's living area. Mycological culture of a wall sample also yielded *Cladophialophora* spp., along with contaminant colonies. The patient was treated with itraconazole (10 mg/kg, PO, SID) for 30 days. The patient is alive and presenting a good quality of life after 2 years finishing the treatment without any significant side effects. **Conclusions:** This report describes a rare case of ocular phaeohyphomycosis in a cat, with confirmed isolation of *Cladophialophora* spp. from both clinical and environmental samples. Accurate etiological identification is crucial for providing therapeutic guidance and alerting owners to the zoonotic potential of melanized fungal infections.

Key words: dematiaceous fungus, feline, fungal panophthalmitis, ocular phaeohyphomycosis, zoonosis.

Anais do 8º Congresso de Patologia Veterinária (CPV), XXII Encontro Nacional de Patologia Veterinária (ENAPAVE), XVI Simpósio Brasileiro da Davis-Thompson Foundation, VII Encontro Internacional de Saúde Animal e Prevenção (ENISAP) e I Simpósio de Sanidade Animal do CRMV-MT
9 a 12 de setembro de 2025 – Cuiabá, Mato Grosso, Brasil
Braz J Vet Pathol, 2025, vol. 18, Supl. 1

BJVP
Brazilian Journal of Veterinary Pathology
ISSN 1983-0246

Seminoma Intratubular associado a varicocele de plexo Pampiniforme em cão

Marcelle S. Petti[1*], Geovany C. Martins[1], Ana B. L. dos Santos[1], Rebeca A. Moura[1], Brenda R. C. de Brito[1], Iza S. A. Holanda[2], Guilherme R. Blume[2,3], Rômulo S. A. Eloi[2,3]

[1]Discente do curso de Medicina Veterinária, Universidade Católica de Brasília (UCB), Brasília, DF, Brasil.
[2]Laboratório de análise anatomopatológica veterinária (HISTOPATO), Brasília, DF, Brasil.
[3]Docente do curso de Medicina Veterinária, Universidade Católica de Brasília, Brasília, DF, Brasil.
***Autor de correspondência:** cellepetti@gmail.com

Introdução: O seminoma intratubular consiste em uma neoplasia de células germinativas onde haverá proliferação no interior dos túbulos seminíferos resultando em obliteração parcial ou total. Dentre os fatores predisponentes a essas alterações testiculares, destaca-se a varicocele, sendo essa uma afecção vascular caracterizada por dilatação anômala vascular do plexo pampiniforme e cremastéricas. Tal ectasia venosa normalmente decorre de uma insuficiência funcional da veia testicular, culminando no aumento da pressão hidrostática local. Embora rara em cães, sua ocorrência pode estar associada à trombose da veia espermática interna, comprometendo os mecanismos de termorregulação testicular e favorecendo alterações morfofuncionais que culminam em subfertilidade. O presente relato visa descrever um seminona intratubular associado a varicocele de plexo pampiniforme de um cão assintomático. **Relato do caso:** Um cão macho, mestiço e com 9 anos, foi atendido na clínica veterinária para a realização de uma orquiectomia eletiva. No entanto, durante o procedimento de ablação da bolsa escrotal, notou-se aumento anormal dos vasos sanguíneos da região. Diante desse achado, coletou-se material acondicionando em formol 10%, histoprocessado e corado rotineiramente. **Resultado:** À macroscopia, a peça cirúrgica epididimária continha lesão multicística vascular irregular, medindo 16,7 × 4,8 × 3,5 cm, lobulada e preenchida por material sanguinolento. Já a peça cirúrgica testicular, com dimensões de 3,5 × 1,5 × 0,7 cm, evidenciava lesão intraparenquimatosa de 0,7 cm de diâmetro, com coloração acastanhada. À microscopia, aproximadamente 45% do parênquima testicular apresentava lesão neoplásica, caracterizada por proliferação epitelial seminífera intraluminal e coesa, hipercelular, homogênea, demarcada e parcialmente delimitada à custa de células arredondadas e poligonais, com citoplasma definido, moderado e levemente basofílico, núcleo arredondado, por vezes duplo, com cromatina pontilhada e nucléolos evidentes. Observou-se, ainda, pleomorfismo moderado com ausência de mitose em 10 campos/400x (FN 22/40x-2,37 mm). Os vasos estavam livres de células neoplásicas. O plexo pampiniforme apresentava dilatações vasculares venosas e arteriolares difusas, severamente preenchidas por eritrócitos e, eventualmente, tromboembolismo, atrelado à lesão vascular. Tais alterações são condizentes com seminoma intratubular associado a varicocele. **Conclusões:** O seminoma intratubular concomitante a varicocele é um achado pouco descrito na rotina diagnóstica dos cães. O fato de alguns pacientes acometidos permanecerem assintomáticos, como visto no presente caso, demonstra a relevância do envio para análise histopatológica de todos os tecidos de pacientes assintomáticos e/ou oriundos de procedimentos eletivos.

Palavras-chave: cão, histopatologia, neoplasias testiculares, testículo.

Anais do 8º Congresso de Patologia Veterinária (CPV), XXII Encontro Nacional de Patologia Veterinária (ENAPAVE), XVI Simpósio Brasileiro da Davis-Thompson Foundation, VII Encontro Internacional de Saúde Animal e Prevenção (ENISAP) e I Simpósio de Sanidade Animal do CRMV-MT
9 a 12 de setembro de 2025 – Cuiabá, Mato Grosso, Brasil
Braz J Vet Pathol, 2025, vol. 18, Supl. 1

BJVP
Brazilian Journal of Veterinary Pathology
ISSN 1983-0246

Parada cardiorrespiratória secundária a linfoma linfoblástico mediastínico em felino FeLV positivo

Marcela B. S. Teixeira*[1], Larissa O. Livramento[1], Lívia G. S. Valente[2], Silvana F. Rodrigues[2], Angélica L. Sheid[2].

[1] Laboratório de Patologia Animal, Hospital Veterinário Unibave, Centro Universitário Barriga Verde, Orleans, SC, Brasil.
[2]Hospital Veterinário Unibave, Centro Universitário Barriga Verde, Orleans, SC, Brasil.
***Autor de correspondência:** marcelabruggemann@gmail.com

Introdução: O linfoma é um dos principais tumores de origem hematopoiética, especialmente em felinos. Embora possa ocorrer espontaneamente, nos gatos existe uma forte associação entre a sua ocorrência e a infecção pelo Vírus da Leucemia Felina (FeLV). O objetivo deste trabalho é descrever os achados patológicos de um caso de linfoma linfoblástico mediastínico, englobando o histórico e apresentação clínica, os métodos diagnósticos utilizados e os achados de necrópsia. **Relato do caso:** Um felino, SRD, fêmea, não castrada, com um 1 ano e sem histórico vacinal. Com histórico de anorexia e dificuldade respiratória há 15 dias, constatou-se apatia e dispneia acentuada. Foram realizados exames complementares, como: teste imunocromatográfico para FIV e FeLV, hemograma, bioquímica sérica e radiografia torácica. A radiografia indicando efusão pleural e massa radiopaca que ocupava quase toda a cavidade torácica, impedindo a visualização das margens cardíacas e estruturas pulmonares. Realizada a drenagem do líquido pleural por toracocentese, sendo drenados 25mL no total. Durante o procedimento, o animal teve súbita parada cardiorrespiratória, seguida de morte. Após o óbito, o animal foi encaminhado para necropsia. **Resultados**: O felino, positivo para FeLV, apresentou durante a avaliação necroscópica, mucosas moderadamente pálidas. Na cavidade torácica, uma massa mediastinal de 10,0x7,0x5,0cm, envolvendo todo o coração. Ao corte, a massa apresentava coloração esbranquiçada e consistência macia, além de uma discreta quantidade de líquido serossanguinolento livre na cavidade. O coração exibia uma palidez difusa acentuada. Os pulmões colabados, hipocreptantes e apresentavam áreas de depressão do parênquima de coloração vermelho-escura. Em relação aos achados histopatológicos, na massa mediastinal, observou-se uma proliferação neoplásica mesenquimal maligna, composta por linfócitos neoplásicos organizados em manto, com marcada associação intercelular, resultando em um padrão de mosaico. As células, predominantemente grandes e redondas, apresentando núcleos arredondados e centrais, por vezes edentados, com nucléolos únicos quando evidentes. Identificaram-se múltiplos macrófagos com corpúsculos tingíveis, formando um padrão característico de "céu estrelado". Tais características são compatíveis com linfoma linfoblástico. A massa mediastínica em expansão comprime órgãos como pulmões, vasos sanguíneos e coração, podendo causar atelectasia compressiva e isquemia em virtude da obstrução do fluxo sanguíneo, o que leva à necrose tecidual. A infecção pelo FeLV atuou como fator causal no desenvolvimento do linfoma, levando à parada cardiorrespiratória. **Conclusões:** Este relato evidencia a forte associação entre infecção por FeLV e o desenvolvimento de linfoma mediastinal em felinos jovens, reforçando a importância da triagem sorológica e da inclusão deste diagnóstico diferencial em gatos com sinais respiratórios.

Palavras-chave: dispneia, necropsia, neoplasia linfoide, vírus da leucemia felina.

Anais do 8º Congresso de Patologia Veterinária (CPV), XXII Encontro Nacional de Patologia Veterinária (ENAPAVE), XVI Simpósio Brasileiro da Davis-Thompson Foundation, VII Encontro Internacional de Saúde Animal e Prevenção (ENISAP) e I Simpósio de Sanidade Animal do CRMV-MT
9 a 12 de setembro de 2025 – Cuiabá, Mato Grosso, Brasil
Braz J Vet Pathol, 2025, vol. 18, Supl. 1

BJVP
Brazilian Journal of Veterinary Pathology
ISSN 1983-0246

Osteossarcoma osteoblástico e rico em células gigantes em canino: relato de caso

Marcela B. S. Teixeira*[1], Larissa O. Livramento[1], Lívia G. S. Valente[2], Silvana F. Rodrigues[2], Angélica L. Scheid[2].

[1] Laboratório de Patologia Animal, Hospital Veterinário Unibave, Centro Universitário Barriga Verde, Orleans, SC, Brasil.
[2]Hospital Veterinário Unibave, Centro Universitário Barriga Verde, Orleans, SC, Brasil.
***Autor de correspondência:** marcelabruggemann@gmail.com

Introdução: O osteossarcoma (OSA) é a neoplasia óssea primária mais comum em cães, especialmente em raças de grande porte e idosos. Sua classificação varia de acordo com o tipo e a quantidade de matriz extracelular produzida, além das características celulares. Os principais subtipos incluem osteoblásticos, condroblásticos, fibroblásticos, telangiectásicos e de células gigantes. Cada um apresenta comportamentos distintos, influenciando o prognóstico e o tratamento. Este trabalho tem como objetivo relatar um caso de OSA osteoblástico, rico em células gigantes, em um cão, detalhando sua evolução clínica, exames complementares e achados de necropsia. **Relato do caso**: Um cão macho, SRD, de grande porte, idoso e castrado, foi atendido no Hospital Veterinário Unibave com histórico de aumento de volume no membro pélvico direito, sem informações precisas sobre duração. No exame físico, constatou-se aumento de volume na região do fêmur, edema, claudicação, dor à palpação e apatia. Radiograficamente, observou-se uma lesão mista, lítica e proliferativa, no terço distal da diáfise do fêmur. Com a piora do quadro clínico, optou-se pela eutanásia, seguida de necropsia. **Resultados**: Na avaliação macroscópica, na diáfise do fêmur, foi evidenciada uma massa de 15,0x10,0cm, firme e com dois componentes. O primeiro era adjacente e infiltrativo ao fêmur, com uma porção proliferativa multilobular, esbranquiçada, firme e pouco delimitada, e o segundo, correspondia a porção associada à destruição óssea, com deposição de material friável esbranquiçado a avermelhado. No tórax, os pulmões apresentavam nódulos variando de 0,1 a 0,5cm, firmes a duros, esbranquiçados e muitas vezes de aspecto ósseo ao corte, além de edema difuso acentuado. Na histopatologia, a proliferação celular apresentou dois tipos predominantes, além de células fusiformes e estreladas: o primeiro com células gigantes multinucleadas em grande quantidade, acentuado pleomorfismo celular e rica em figuras de mitose, e o segundo com produção de matriz osteóide mineralizada, organizada em segmentos irregulares. Nos pulmões, foram observadas áreas multifocais de infiltrado neoplásico, bem delimitado, semelhante às descritas em massa de MPD. Osteossarcomas apresentam um elevado potencial metastático, podendo acometer diversos sítios anatômicos, sendo os pulmões o órgão mais comumente afetado. Ainda, o animal apresentava um feocromocitoma adrenal, endocardiose de válvula tricúspide e dilatação ventricular direita. **Conclusões**: Este caso reforça a agressividade do OSA, particularmente na sua forma osteoblástica com células gigantes, cuja rápida progressão e potencial metastático demonstram seu caráter invasivo. Além disso, a presença de outras neoplasias, sugere a possibilidade de múltiplos processos neoplásicos coexistentes, destacando a necessidade de uma abordagem multidisciplinar.

Palavras-chave: exame histopatológico, metástase, necropsia, neoplasia óssea.

Anais do 8º Congresso de Patologia Veterinária (CPV), XXII Encontro Nacional de Patologia Veterinária (ENAPAVE), XVI Simpósio Brasileiro da Davis-Thompson Foundation, VII Encontro Internacional de Saúde Animal e Prevenção (ENISAP) e I Simpósio de Sanidade Animal do CRMV-MT
9 a 12 de setembro de 2025 – Cuiabá, Mato Grosso, Brasil
Braz J Vet Pathol, 2025, vol. 18, Supl. 1

BJVP
Brazilian Journal of Veterinary Pathology
ISSN 1983-0246

Divertículo vesicouracal intramural em felino: relato de caso

Giovanna A. Mendes[1*], Carina A. de Macedo[2], Rayssa A. Borges[2], Ana B. Lopes [2], Karine Z. Marques [3], Fernanda M. O. de P. A. Martins [4], Leticia B. de Oliveira[5], Guilherme R. Blume[2,5]

[1]Centro Universitário do Planalto Central Apparecido dos Santos (Uniceplac), Brasília, DF, Brasil.
[2]Universidade Católica de Brasília, Brasília, DF, Brasil.
[3] Casa do Gato Clínica veterinária especializada, Brasil.
[4]FP exames veterinários, Brasil.
[5]Laboratório de Anatomopatologia Veterinária, HistoPato, Brasil.
***Autor de correspondência:** assismendesgiovanna@gmail.com

Introdução: O úraco é uma estrutura tubular embrionária que conecta o ápice da bexiga ao alantoide, permitindo o escoamento urinário fetal. Após o nascimento, espera-se que o lúmen sofra oclusão, tornando-se o ligamento umbilical mediano. A falha parcial ou total desse processo gera remanescentes uracais que podem manifestar-se como cistos, seios, fístulas ou divertículos vesicouracais. Estes são definidos por uma saculação cística no vértice vesical, sem comunicação com o umbigo. Em felinos, embora as anomalias uracais sejam raras, estudos de imagem já demonstram que o divertículo vesicouracal é a variante mais comum, correspondendo a 96,7% dos casos de anomalias uracais diagnosticadas em gatos. Desses, 76,7% são intramurais e 20,0% extramurais, detectados principalmente por ultrassonografia, mesmo sem sinais clínicos específicos. **Relato do caso**: Este relato de caso descreve um caso de divertículo vesicouracal intramural em felino, abordando os achados anatomopatológicos advindos da intervenção cirúrgica. Foi atendida uma paciente da espécie felina, fêmea e Persa, de 7 anos de idade, cujo em exame ultrassonográfico evidenciou estrutura cística em região de fundo vesical. A paciente foi submetida a biópsia incisional, onde obteve-se fragmento de 1,2 x 0,5 x 0,7 cm, firme, regular e acastanhada. Este material foi acondicionado em um recipiente com formol a 10%, histoprocessado e corado rotineiramente. **Resultado:** Na histopatologia contatou que cerca de 40% do fragmento estava acometido por lesão cística em parede vesical, com dilatações císticas e acúmulo de material proteico, revestida em maior parte por tecido epitelial simples cúbico. Na mucosa, notou-se áreas com escassez de neutrófilos, linfócitos, congestão e angiofibroplastia. Os padrões ultrassonográfico e histopatológico são compatíveis com um divertículo vesicouracal do tipo intramural**. Conclusões**: Este relato destaca a importância da análise histopatológica na confirmação investigativa clínica e ultrassonográfica de alterações uracais em gatos com sinais urinários persistentes, ressaltando a possibilidade multietiológica em uma mesma lesão, sendo um achado incomum na rotina diagnóstica felina.

Palavras-chave: anatomopatologia, anomalias uracais, trato urinário, lesão cística, úraco.

Anais do 8º Congresso de Patologia Veterinária (CPV), XXII Encontro Nacional de Patologia Veterinária (ENAPAVE), XVI Simpósio Brasileiro da Davis-Thompson Foundation, VII Encontro Internacional de Saúde Animal e Prevenção (ENISAP) e I Simpósio de Sanidade Animal do CRMV-MT
9 a 12 de setembro de 2025 – Cuiabá, Mato Grosso, Brasil
Braz J Vet Pathol, 2025, vol. 18, Supl. 1

BJVP
Brazilian Journal of Veterinary Pathology
ISSN 1983-0246

Identificação molecular dos subgrupos A e B do vírus da leucemia felina (FeLV) em diferentes condições de causas mortes em gatos no sul do Brasil

Gustavo W. Pandolfo[1], Lucas Marian[1], Laura G. Espindola[1], Anna L.O. Cunha[1], Stephane R. D. Molin[1], Marta V. C. Machado[1], Claudia S. Wisser[1], Renata A. Casagrande[1*]

[1]Laboratório de Patologia Animal, Faculdade de Medicina Veterinária, Universidade do Estado de Santa Catarina (CAV/UDESC), Lages, Brasil.
***Autor de correspondência:** renata.casagrande@udesc.br

Introdução: Estudos dos subgrupos A e B do vírus da leucemia felina (FeLV) associados a diferentes condições de causa morte são escassos, havendo apenas um estudo em gatos correlacionando os subgrupos com linfomas e leucemia. **Objetivo:** Determinar os subgrupos FeLV-A e FeLV-B em diferentes condições de causa morte em gatos FeLV positivos. **Metodologia:** Foram necropsiados 74 gatos, com colheita dos órgãos em formalina tamponada a 10% para análise histopatológica. Amostras de medula óssea foram congeladas a –80 °C, realizada a extração de DNA e submetidas ao nested-PCR para detecção do DNA proviral (região U3-LTR e gene *gag*). Os casos positivos foram posteriormente analisados por nested-PCR para amplificação do gene *env* e determinação dos subgrupos A e B. **Resultados:** Dos 74 gatos, 66,21% (49/74) foram positivos para FeLV. Dentre esses, 59,18% (29/49) eram FeLV-AB, enquanto 40,82% (20/49) FeLV-A. Entre os diagnósticos, as neoplasias foram mais frequentes observadas em 32,66% (16/49). Desses houve 37,5% (6/16) linfomas- 50% (3/6) FeLV-A e 50% (3/6) FeLV-AB-, 37,5% (6/16) leucemias- 33,34% (2/6) FeLV-A e 66,66% (4/6) FeLV-AB, além de um caso de carcinoma renal FeLV-AB, um adenocarcinoma pulmonar FeLV-AB, um sarcoma histiocítico intraocular FeLV-AB e um carcinoma de células escamosas FeLV-A, representando 6,25% cada. Entre os linfomas, 33,33% (2/6) eram mediastinais, 33,33% (2/6) multicêntrico e 33,33% (2/6) extranodal. Já as leucemias, 66,66% (4/6) eram linfoide aguda e 33,34% (2/6) mieloide aguda. As doenças bacterianas foram descritas em 16,32% (8/49) dos casos, no qual 62,5% (5/8) eram broncopneumonia supurativa, 40% (2/5) FeLV-A e 60% (3/5) FeLV-AB, 25% (2/8) sepse, ambos FeLV-A e 12,5% (1/8) micoplasmose FeLV-AB. As virais representaram 4,08% (2/49), ambas os casos eram peritonite infecciosa felina (PIF), 50% (1/2) FeLV-A e 50% (1/2) FeLV-AB. As degenerativas foram diagnosticadas em 4,08% (2/49), com uma insuficiência cardíaca congestiva e uma doença renal crônica, ambas FeLV-AB. As fúngicas havia um caso de esporotricose (2,04%;1/49) FeLV-A. Houve também um caso das metabólicas (2,04%;1/49) sendo lipidose hepática FeLV-AB e um caso de intoxicação por rodenticidas (2,04%;1/49) FeLV-A. As traumáticas representaram 14,28% (7/49), 57,14% (4/7) FeLV-A e 42,86% (3/7) FeLV-AB. As doenças classificadas como outras foram descritas em 18,37% (9/49), 44,44% (4/9) eram doença do trato urinário inferior dos felinos, 50% (2/4) eram FeLV-A e 50% (2/4) FeLV-AB. Havia dois casos inconclusivos (4,08%;2/49),) FeLV-A. **Conclusões:** Neoplasias foram as enfermidades mais observadas, com leucemias FeLV-AB predominando e linfomas igualmente divididos entre FeLV-A e FeLV-AB, seguido de doenças bacterianas, especialmente broncopneumonias supurativas FeLV-AB.

Palavras-chave: felinos, leucemias, linfomas, neoplasias.

Anais do 8º Congresso de Patologia Veterinária (CPV), XXII Encontro Nacional de Patologia Veterinária (ENAPAVE), XVI Simpósio Brasileiro da Davis-Thompson Foundation, VII Encontro Internacional de Saúde Animal e Prevenção (ENISAP) e I Simpósio de Sanidade Animal do CRMV-MT
9 a 12 de setembro de 2025 – Cuiabá, Mato Grosso, Brasil
Braz J Vet Pathol, 2025, vol. 18, Supl. 1

BJVP
Brazilian Journal of Veterinary Pathology
ISSN 1983-0246

Sarcoma histiocítico intraocular metastático associado ao vírus da leucemia felina (FeLV) em um gato

Gustavo W. Pandolfo[1], Maria A. Fornara[1], Anna L. O. Cunha[1], Aline R. Baron[1], Stephane R. D. Molin[1], Eduarda K. Scheffer[1], Claudia S. Wisser[1], Renata A. Casagrande[1*]

[1] Laboratório de Patologia Animal, Centro de Ciências Agroveterinárias, Universidade do Estado de Santa Catarina, Lages, SC, Brasil.
***Autor de correspondência:** renata.casagrande@udesc.br

Introdução: Sarcomas histiocíticos são neoplasias originadas de células dendríticas ou macrófagos medulares, raramente diagnosticadas em felinos e podem estar associados ao FeLV. O objetivo deste trabalho é descrever os achados anatomopatológicos, imuno-histoquímicos e moleculares de um sarcoma histiocítico intraocular metastático em um gato FeLV positivo. **Relato do caso:** Foi realizado a necropsia de uma gata, sem raça definida, com 4 anos de idade. Clinicamente, o animal apresentou inicialmente uma lesão avermelhada na córnea do globo ocular esquerdo, que aumentou progressivamente de tamanho, posteriormente acometendo também o globo ocular direito, além de apatia e acentuada perda de peso. Realizou-se ensaio imunoenzimático SNAP Combo FeLV/Ag, com resultado positivo. Na necropsia, fragmentos de todos os órgãos foram colhidos e fixados em formalina tamponada 10% e processados rotineiramente, além de secções histológicas do globo ocular submetidos a imuno-histoquímica (IHQ) para FeLV gp70, vimentina e citoqueratina. Secções de medula óssea foram submetidas ao nested-PCR para a detecção de DNA proviral da região U3-LTR e gene *gag* e nested-PCR para amplificação do gene *env* e determinação dos subgrupos A e B do FeLV. **Resultados**: Em globo ocular esquerdo havia enoftalmia acentuada, com córnea difusamente esbranquiçada, com acentuada destruição do parênquima ocular envolvendo as câmaras anterior e posterior, a túnica fibrosa (esclera) e a túnica vascular (coroide, corpo ciliar e íris), substituídas por uma massa pouco definida, firme a friável, amarelado a amarronzado, medindo 2x1x0,8cm. Globo ocular direito apresentava córnea difusamente avermelhada e espessada. No hemisfério cerebral esquerdo estendendo-se do lobo parietal ao occipital e rombencéfalo, estendendo-se do metencéfalo porção da ponte até o mielencéfalo porção da medula oblonga havia área irregular medindo 1x1x0,5cm e 1x0,5x0,8cm, respectivamente, amarronzada, firme a friável. Na histopatologia havia uma proliferação neoplásica maligna de histiócitos, arranjada em ninhos e sustentada por moderado estroma fibrovascular. As células eram arredondadas, com núcleo periférico, redondo a ovalado, por vezes binucleadas, com cromatina frouxa e nucléolo único evidente. O citoplasma era amplo, eosinofílico, pouco delimitado e por vezes vacuolizado. Havia anisocitose e anisocariose acentuadas, além de células gigantes multinucleadas do tipo Langhans e duas figuras de mitose por 2,37mm. Metástases foram confirmadas no globo ocular direito e áreas amarronzadas do encéfalo. Na IHQ houve marcação positiva para FeLV e vimentina; e negativo para citoqueratina. No nested-PCR, o felino foi positivo para os subgrupos A e B do FeLV. **Conclusões:** Este relato descreveu um caso pouco comum de sarcoma histiocítico intraocular metastático associado ao FeLV.

Palavras-chave: felino, globo ocular, cérebro, metástases.

Anais do 8º Congresso de Patologia Veterinária (CPV), XXII Encontro Nacional de Patologia Veterinária (ENAPAVE), XVI Simpósio Brasileiro da Davis-Thompson Foundation, VII Encontro Internacional de Saúde Animal e Prevenção (ENISAP) e I Simpósio de Sanidade Animal do CRMV-MT
9 a 12 de setembro de 2025 – Cuiabá, Mato Grosso, Brasil
Braz J Vet Pathol, 2025, vol. 18, Supl. 1

BJVP
Brazilian Journal of Veterinary Pathology
ISSN 1983-0246

Leishmaniose canina e a importância do exame histopatológico: relato de caso

Maysa L. Orsi[1*], Ana J. Zanella[1], Júlia M. Forlevize[1], Maharani B. G. Silva[1], Hedclécia M. B. da Silva[2], Camila T. Watari[2], Fabiany A. Botelho[2], Andrea C. H. Nakaghi[1]

[1]Universidade de Sorocaba (UNISO), Sorocaba, SP Brasil.
[2]Clínica Veterinária Una, Sorocaba, SP, Brasil.
***Autor de correspondência:** may-orsi@hotmail.com

Introdução: A leishmaniose visceral canina (LVC) é uma zoonose endêmica no Brasil, com ampla distribuição e impacto na saúde pública. Embora o diagnóstico sorológico seja comumente empregado para triagem, sua sensibilidade pode ser reduzida, especialmente em fases iniciais ou casos atípicos da doença. O objetivo deste relato é apresentar a importância do exame histopatológico para o diagnóstico de um caso atípico de LVC. **Relato do caso:** Uma cadela, Pug, 7 anos, foi internada com histórico de hematoquezia, dor abdominal, êmese e prostração. O hemograma indicou anemia normocítica normocrômica, leucocitose e presença de alterações sugestivas de infecção crônica. Apesar da suspeita clínica, os testes imunocromatográfico e ELISA para *Leishmania* spp. foram negativos. Devido ao histórico de contato prévio com animal infectado, foi realizada punção linfonodal no qual, pelo exame de citologia, identificou-se formas amastigotas que, após cultivo *in vitro*, transformaram-se em formas flageladas compatíveis com promastigotas de *Leishmania* spp. A paciente evoluiu a óbito rapidamente e foi submetida ao exame de necropsia, tendo os fragmentos dos órgãos fixados em formol 10% tamponado e encaminhados para o processamento histológico para análise. **Resultados**: As alterações macroscópicas incluíam esplenomegalia nodular, hepatomegalia e linfadenomegalia generalizada. Ao exame histopatológico dos fragmentos, observou-se acentuada disseminação de macrófagos parasitados por formas compatíveis com amastigotas de *Leishmania* spp. em múltiplos órgãos. Pneumonia broncointersticial, hepatite, tireoidite, glomerulonefrite, enterite granulomatosa e linfadenite com fibrose e hemossiderose foram observados na análise histológica, além de infiltrados histiocitários com parasitismo intracelular na pele, olho, pâncreas, mucosa oral, cérebro e coração. A extensa distribuição parasitária e a intensidade das lesões evidenciam um quadro sistêmico grave. **Conclusões:** Este caso demonstra a limitação dos testes sorológicos no diagnóstico da LVC, reforçando, assim, o papel fundamental dos exames histopatológico e citológico no diagnóstico da leishmaniose e na compreensão da interação da Leishmania com os órgãos-alvo do hospedeiro, contribuindo para o entendimento das lesões teciduais e da patogênese da doença.

Palavras-chave: amastigota, cultivo *in vitro*, diagnóstico pós-morte, falso-negativo, histopatologia

Agência financiadora: CAPES.

Anais do 8º Congresso de Patologia Veterinária (CPV), XXII Encontro Nacional de Patologia Veterinária (ENAPAVE), XVI Simpósio Brasileiro da Davis-Thompson Foundation, VII Encontro Internacional de Saúde Animal e Prevenção (ENISAP) e I Simpósio de Sanidade Animal do CRMV-MT
9 a 12 de setembro de 2025 – Cuiabá, Mato Grosso, Brasil
Braz J Vet Pathol, 2025, vol. 18, Supl. 1

BJVP
Brazilian Journal of Veterinary Pathology
ISSN 1983-0246

Colangiocarcinoma metastático em Buldogue Americano: relato de caso

Roger da S. Carlos[1*], Aline de O. Felix[2], Mariah B. R. G. Petronilha[3], Thaisa da S. Souza[3], Larissa B. S. L. Goulart[4].

[1]Núcleo de Estudos e Pesquisas em Animais Selvagens, Laboratório de Morfologia e Patologia Animal, Universidade Estadual do Norte Fluminense Darcy Ribeiro, Campos dos Goytacazes, RJ, Brasil.
[2]Tríade Vet Laboratório de Patologia Veterinária, Campos dos Goytacazes, RJ, Brasil.
[3]Setor de Patologia Animal, Laboratório de Morfologia e Patologia Animal, Universidade Estadual do Norte Fluminense Darcy Ribeiro, Campos dos Goytacazes, RJ, Brasil
[4]Sensivet - Centro Veterinário, Itaperuna, RJ, Brasil.
***Autor de correspondência:** rogercarlxs@gmail.com

Introdução: O colangiocarcinoma é uma neoplasia maligna originada do epitélio dos ductos biliares, caracterizada por comportamento agressivo e elevado potencial metastático. Este trabalho tem como objetivo relatar um caso de colangiocarcinoma com focos de metástase para outras estruturas abdominais. **Relato do caso:** Cão, macho, 10 anos, da raça Buldogue Americano foi atendido em clínica veterinária com histórico de distensão abdominal progressiva. Ao exame físico, apresentava prostração e aumento de volume abdominal. Foi solicitado exame ultrassonográfico que revelou líquido livre na cavidade abdominal, especialmente ao redor do baço, e fígado hipoecogênico, sugerindo hepatopatia aguda. Iniciou-se tratamento com anti-inflamatórios, sem resposta clínica satisfatória. Nova ultrassonografia posterior evidenciou massa cavitária hepática. Foram drenados 2,5 litros de líquido ascítico, cujas amostras foram encaminhadas para análise citopatológica, e optou-se por laparotomia exploratória. Durante o procedimento cirúrgico, identificou-se tumor em lobo medial direito do fígado e outra formação tumoral adjacente à vesícula biliar, além de múltiplas nodulações na parede interna do abdômen, estômago e intestino. Amostras hepáticas e fragmentos da parede abdominal foram coletados e enviados para análise histopatológica. **Resultados:** A avaliação histopatológica revelou proliferação neoplásica epitelial, organizada predominantemente em arranjos tubulares ou acinares, com projeções papilares ocasionais, imersas em estroma fibroso denso e exuberante. Observou-se padrão desmoplásico marcante, com substituição quase total do parênquima hepático e áreas de necrose multifocal. As células neoplásicas apresentavam morfologia cuboidal a colunar, com citoplasma eosinofílico finamente granular, de coloração clara a pálida. Os núcleos variavam de redondos a ovais, com cromatina reticular ou hipercromática e nucléolos proeminentes. Nos cortes da parede abdominal, identificaram-se focos de células neoplásicas organizadas em ninhos, entremeadas por tecido conjuntivo e mesotélio reativo, caracterizando metástase. **Conclusões:** Este caso evidencia o comportamento altamente invasivo e metastático do colangiocarcinoma em cães, destacando a ocorrência de metástase para a parede abdominal e órgãos adjacentes. Ressalta-se a importância da investigação histopatológica para confirmação diagnóstica e definição do prognóstico clínico, especialmente em casos de distensão abdominal com evolução atípica.

Palavras-chave: hepatopatia, histopatologia, laparotomia, neoplasia epitelial

Anais do 8º Congresso de Patologia Veterinária (CPV), XXII Encontro Nacional de Patologia Veterinária (ENAPAVE), XVI Simpósio Brasileiro da Davis-Thompson Foundation, VII Encontro Internacional de Saúde Animal e Prevenção (ENISAP) e I Simpósio de Sanidade Animal do CRMV-MT
9 a 12 de setembro de 2025 – Cuiabá, Mato Grosso, Brasil
Braz J Vet Pathol, 2025, vol. 18, Supl. 1

BJVP
Brazilian Journal of Veterinary Pathology
ISSN 1983-0246

Meningioma em cão: relato de caso

Tatiana P. Onuma [1*], Faviana A. M. Leon[1], Kamilah Ferraz[1], Magna G. de Matos[1], Alessandre Hataka[1]

[1]Serviço de Patologia Animal, Departamento de Clínica Veterinária, Universidade Estadual Paulista Júlio de Mesquita Filho, Botucatu, SP, Brasil.
***Autor de correspondência:** tatiana.onuma@unesp.br

Introdução: Neoplasias de sistema nervoso são comumente associadas a crises convulsivas, sendo um dos principais diagnósticos diferenciais nesses casos, além de causas infecciosas, de intoxicação e formas idiopáticas. As neoplasias podem ser primárias, como o astrocitoma e o meningioma, ou metástases, a exemplo do linfoma e do melanoma. Este trabalho tem como objetivo relatar o caso de um cão com queixa de sinais neurológicos encaminhado para o exame de necropsia. **Relato do caso:** Um cão da raça Boxer, macho, com 15 anos de idade foi atendido no Hospital Veterinário com queixa de crises convulsivas tônico-clônicas há cerca de dois meses e piora nos três últimos dias. O animal era vacinado para raiva e tinha acesso à rua, transitando em ambiente urbano e rural. Ao exame físico, o animal se apresentava semicomatoso, com frequências respiratória e cardíaca 56 e 96, respectivamente. No hemograma, notou-se neutrofilia sem leucocitose. No exame bioquímico, havia aumento da ALT e proteína total, além de diminuição do cálcio e sódio. Como terapêutica, foram realizadas administrações de manitol (100 ml), fenobarbital (3 mg/kg) e Diazepam (0,5mg/kg). No dia seguinte, o paciente retornou apresentando cianose de língua, evoluindo para o óbito no mesmo dia. O corpo foi encaminhado para o exame de necropsia. **Resultados**: Foram observadas mucosas pálidas, presença de formação focal acinzentada e bem delimitada em assoalho craniano, à esquerda da sela túrcica, hemoperitônio, hematoma subdural cerebelar, moderada hidrocefalia por fechamento do aqueduto mesencefálico, endocardiose bilateral com dilatação ventricular direita. A *causa mortis* foi choque hipovolêmico por hemoperitônio. Na microscopia da formação em cérebro, observou-se área focal proliferativa, composta por células afiladas a estreladas, dispostas de forma multidirecional, por vezes, se assemelhando a ninhos. Notou-se moderada anisocariose e acentuado pleomorfismo celular, associados a discreta quantidade de binucleações e multinucleações. Duas figuras de mitose em 2,37 mm^2 foram visualizadas. Tais características foram compatíveis com meningioma grau II, sendo confirmado no exame imunohistoquímico, através da E-caderina positiva, CK-pan, Iba-1, GFAP, Neurofilamento e Olig2 negativos. Além disso, o exame histopatológico do cerebelo e pulmão revelou áreas multifocais de hemorragia e edema, respectivamente. **Conclusões:** O exame de necropsia e a avaliação microscópica das lesões foram essenciais para esclarecer a causa das crises convulsivas no paciente. Além disso, o exame imunohistoquímico foi relevante para esclarecer a origem da neoplasia.

Palavras-chave: canino, encéfalo, neoplasia, imunohistoquímica.

Anais do 8º Congresso de Patologia Veterinária (CPV), XXII Encontro Nacional de Patologia Veterinária (ENAPAVE), XVI Simpósio Brasileiro da Davis-Thompson Foundation, VII Encontro Internacional de Saúde Animal e Prevenção (ENISAP) e I Simpósio de Sanidade Animal do CRMV-MT
9 a 12 de setembro de 2025 – Cuiabá, Mato Grosso, Brasil
Braz J Vet Pathol, 2025, vol. 18, Supl. 1

BJVP
Brazilian Journal of Veterinary Pathology
ISSN 1983-0246

Criptococose abdominal por *Cryptococcus gattii* em canino

Gabriela V. C. Bichara[1*], Nataliê Ecker[1], Gabriela Camillo[1], Juliana A.C. N. Golçalves[1], Wilken M. Santos[1], Pedro E. B. Néspoli[1], Valéria Dutra[1], Fernando H. Furlan[1]

[1] Faculdade de Medicina Veterinária, Universidade Federal de Mato Grosso, Cuiabá, MT, Brasil.
***Autor de correspondência:** gabrielavbichara31@gmail.com

Introdução: A criptococose é uma doença causada por fungos do gênero *Cryptococcus spp*., que pode afetar mamíferos, incluindo o ser humano. Esta doença é considerada frequente em felinos e esporádica em cães. O *Cryptococcus spp.* costuma ser encontrado em ambientes contaminados por fezes de aves e sua transmissão ocorre, na maioria das vezes, pela inalação de basidiósporos ou leveduras presentes no ambiente. A forma respiratória é a mais comum, e afeta principalmente plano nasal podendo chegar aos pulmões. Há ainda a forma nervosa, considerada menos frequente. A forma abdominal ocorre quando os animais ingerem as leveduras e é considerada a mais rara. Este trabalho tem como objetivo descrever os aspectos macroscópicos, microscópicos e moleculares da criptococose abdominal em uma canino. **Relato do caso:** Um canino, macho, adulto da raça Labrador Retriever foi atendido no Hospital Veterinário da Universidade Federal de Mato Grosso sob queixa de aumento de volume abdominal, notada pelo tutor há aproximadamente cinco dias. O paciente foi submetido à avaliação clínica, radiográfica e ultrassonográfica que resultou no encaminhamento do paciente para laparotomia exploratória. Durante a cirurgia a massa foi retirada e amostras fixadas em formalina 10% foram encaminhadas para avaliação histológica e amostras refrigeradas foram enviadas para realização de PCR para *C. gattii* e *C. neoformans*. **Resultados:** Durante o exame físico contatou-se abdômen aumentado de volume e firme à palpação. A avaliação radiográfica e ultrassonográfica foi sugestiva de neoplasia devido constatação de uma massa amorfa em cavidade abdominal. Durante a laparotomia exploratória verificou-se uma massa medindo 15 x 13cm. Ela era brancacenta, friável, multilobulada, com superfície irregular e aderia-se ao estômago, duodeno e mesentério. Ao corte notou-se uma cavidade central preenchida por conteúdo mucoso transparente. Microscopicamente a massa era formada por grande quantidade de leveduras entremeadas a escasso tecido conjuntivo fibroso com raros macrófagos exibindo citoplasma amplamente vacuolizado. Estas leveduras coravam-se fracamente por HE e fortemente por PAS, possuíam formato arredondado a ovalado e frequentemente exibiam brotações. Externamente eram circundadas por uma cápsula espessa e homogênea que não se corava por HE ou PAS. O PCR resultou em amplificação positiva para *C. Gattii* e negativa para *C. neoformans.* **Conclusões:** Os achados clínicos e de imagem, associados aos aspectos patológicos e moleculares são consistentes com a forma abdominal da criptococose. Esta forma da doença é rara e pode ser confundida com neoplasias ou reações inflamatórias, destacando a importância da avaliação histopatológicos e molecular para conclusão do diagnóstico.

Palavras-chave: *Cryptococcus neoformans*, fungos, histopatológico, zoonose.

Agência financiadora: MEC

Anais do 8º Congresso de Patologia Veterinária (CPV), XXII Encontro Nacional de Patologia Veterinária (ENAPAVE), XVI Simpósio Brasileiro da Davis-Thompson Foundation, VII Encontro Internacional de Saúde Animal e Prevenção (ENISAP) e I Simpósio de Sanidade Animal do CRMV-MT
9 a 12 de setembro de 2025 – Cuiabá, Mato Grosso, Brasil
Braz J Vet Pathol, 2025, vol. 18, Supl. 1

BJVP
Brazilian Journal of Veterinary Pathology
ISSN 1983-0246

Vertebral hemangiosarcoma as a cause of spinal cord compression in a dog: a case report

Silmara Santos Lazzaretti[1*], Fernanda B. C. de Moura[1], Pedro P. Ximenes[1], Emerson G. M. de Siqueira[2], Carlos E. Fonseca-Alves[1], Didier Q. Cagnini[1]

[1] School of Veterinary Medicine and Animal Science, São Paulo State University – UNESP, Botucatu, SP, Brazil
[2] Bioethicus Institute E-Learn, Botucatu, SP, Brazil
***Autor de correspondência:** silmara.lazzaretti@unesp.br

Introduction: primary central nervous system (CNS) neoplasia is relatively rare in most domestic animal species, except dogs and cats, being directly associated with aging. Among them, meningiomas are the most common representing 50% of all primary CNS tumors in dogs, and up to 85% in cats. In this regard, the astrocytoma is the second one, representing up to 15% in dogs. ON the other hand, hemangiosarcoma, lymphoma, mammary carcinoma and melanoma are the most common ones. **Case report:** a ten-year-old female sterilized pinscher dog was referred to the veterinary hospital for the presentation of a lytic punctual lesion in the first lumbar vertebra. The patient had severe back pain and CT findings suggested a neoplasm in the L1 vertebra. The tumor was removed by surgery allowing soft tissue liberation in the vertebral channel through the placement of a left polyaxial screw. **Results:** The macroscopic analysis revealed blackish to whitish fragments and histopathology revealed infiltrative, nondelimited neoplastic proliferation of mesenchymal cells inside the bone lacunae, forming vessels filled with red blood cells. The cells had poorly delimited eosinophilic cytoplasm, rounded to elongate nuclei with loose chromatin and single to multiple nucleoli, with accentuated nuclear pleomorphism and anisokaryosis. Three mitotic figures were observed in 2,37mm2. Immunohistochemistry revealed that neoplastic cells were positive for VIII factor, CD31, ERG, and Ki67 (20%). Therefore, the definitive diagnosis is hemangiosarcoma. Postoperatively, the patient was monitored in an intensive care unit. Pain was managed with methadone 0.3 mg/kg q12h IV, dipyrone 25 mg/kg q8h IV, and dexamethasone 0.1 mg/kg q24h SC. After two weeks, metronomic chemotherapy started with cyclophosphamide 15 mg/mm² q24h PO and propranolol 2 mg/kg q24h PO. Eight months after the surgery the patient was still alive with no important side effects and quality of life. **Conclusions:** although cases of hemangiosarcoma in the CNS of dogs are usually metastatic, this neoplasm should be considered as a less likely differential diagnosis for primary CNS neoplasms in the species.

Key words: canine, examination, investigation, neoplasm, therapeutics.

Anais do 8º Congresso de Patologia Veterinária (CPV), XXII Encontro Nacional de Patologia Veterinária (ENAPAVE), XVI Simpósio Brasileiro da Davis-Thompson Foundation, VII Encontro Internacional de Saúde Animal e Prevenção (ENISAP) e I Simpósio de Sanidade Animal do CRMV-MT
9 a 12 de setembro de 2025 – Cuiabá, Mato Grosso, Brasil
Braz J Vet Pathol, 2025, vol. 18, Supl. 1

BJVP
Brazilian Journal of Veterinary Pathology
ISSN 1983-0246

Histoplasmose disseminada em cão: relato de caso

Gabriela V.C. Bichara[1*], Natalia de O. Saurini[2], Hitalo F. C. Martins[2], Deize A. S. Mascarenhas[2], Nataliê Ecker[1], Wilken M. Santos[1], Valéria Dutra[1], Edson M. Colodel[1]

[1] Setor de Diagnóstico, Hospital Veterinário Faculdade de Medicina Veterinária, Universidade Federal de Mato Grosso, Cuiabá, MT, Brasil.
[2] Vivet Medicina Veterinária Especializada, Cuiabá, MT, Brasil.
***Autor de correspondência:** gabrielavbichara31@gmail.com

Introdução: A histoplasmose é causada pelo fungo *Histoplasma capsulatum*. A infecção ocorre geralmente pela inalação de microconídios presentes em solos contaminados por fezes de pássaros ou morcegos. Esses esporos, nos alvéolos, são fagocitados por macrófagos, podendo causar desde quadros respiratórios assintomáticos e autolimitados até formas graves. A disseminação para os linfonodos pode ocorrer, levando a manifestações sistêmicas severas e potencialmente fatais. Este relato descreve as alterações morfológicas em um caso de histoplasmose disseminada em cão. **Relato de caso:** Um cão, adulto, macho, Yorkshire Terrier foi encaminhado para atendimento clínico após episódios de vômito, melena, falta de apetite e hematúria. Em esfregaços sanguíneos foram visualizadas estruturas leveduriformes em células mononucleadas. Ocorreu piora clínica e morte após evolução de 24h. O cadáver foi encaminhado para exame *post mortem* e diagnóstico complementar ao Setor de Diagnóstico do HOVET-UFMT. **Resultados**: À macroscopia, na região do plano nasal, havia uma área irregular, despigmentada, avermelhada e granular, com aproximadamente 2cm. Na cavidade abdominal, notou-se ascite, o fígado e o baço estavam aumentados e apresentavam, a superfície capsular irregular e a de corte com áreas puntiformes brancacentas. A cápsula renal estava branca e no rim esquerdo havia infarto agudo. A serosa intestinal tinha áreas irregulares e brancacentas e na mucosa havia múltiplas erosões pavimentadas com fibrina. O pulmão estava com nodulações difusas no parênquima e pleura, especialmente nos lobos craniais. Na avaliação microscópica, todas as seções teciduais apresentaram variáveis extensões de necrose e infiltrado inflamatório composto por macrófagos, linfócitos e neutrófilos. Os macrófagos encontravam-se com citoplasma distendidos por corpos leveduriformes, redondos, com 3 a 4µm de diâmetro, de centro basofílico, circundado por halo de aproximadamente 2µm. Em fragmentos de encéfalo, pulmão e em sangue houve crescimento micelial a 30ºC e leveduriforme a 37ºC, das quais, amostras amplificaram sequências especificas de *Histoplasma capsulatum*. **Conclusões:** Os achados clínicos, morfológicos e exames complementares, neste canino, são compatíveis com histoplasmose disseminada. Dentre os principais diagnósticos diferenciais, destacam-se doenças causadas por *Sporothrix schenckii* (leveduras maiores, fusiformes, extracelulares), *Cryptococcus neoformans* (cápsula espessa, corável com mucicarmina), *Coccidioides immitis* (esférulas com endósporos), *Blastomyces dermatitidis* (brotamento de base ampla), *Talaromyces marneffei* (leveduras septadas intracelulares) e protozoários intracelulares como *Leishmania* spp. (cinetoplasto visível), *Toxoplasma gondii* e *Neospora caninum*, similares a leveduras em cortes histológicos. A diferenciação exige atenção à morfologia, localização celular e uso de corantes especiais**.** Cultura micológica e análise molecular contribuem para o diagnóstico definitivo.

Palavras-chave: esporos, fungos, histopatologia, canino.
Agência financiadora: MEC.

Anais do 8º Congresso de Patologia Veterinária (CPV), XXII Encontro Nacional de Patologia Veterinária (ENAPAVE), XVI Simpósio Brasileiro da Davis-Thompson Foundation, VII Encontro Internacional de Saúde Animal e Prevenção (ENISAP) e I Simpósio de Sanidade Animal do CRMV-MT
9 a 12 de setembro de 2025 – Cuiabá, Mato Grosso, Brasil
Braz J Vet Pathol, 2025, vol. 18, Supl. 1

BJVP
Brazilian Journal of Veterinary Pathology
ISSN 1983-0246

Tumor de células granulares no encéfalo de um cão: relato de caso

Didier Q. Cagnini[1*], Silmara S. Lazzaretti[1], Fernanda B. C. de Moura[1], Pedro P. Ximenes[1], Teng F. Shing[1], Fernanda de F. A. Vieira[1], Luíz G. D. Benevenuto[1], Emerson G. M. de Siqueira[2]

[1] Faculdade de Medicina Veterinária e Zootecnia, Universidade Estadual Paulista " Julio de Mesquita Filho", UNESP, Botucatu, SP, Brasil
[2] Instituto Bioethicus, Botucatu, SP, Brasil
***Autor de correspondência:** didier.cagnini@unesp.br

Introdução: os avanços nas áreas de nutrição, métodos diagnósticos e tratamentos trouxeram melhorias significativas na qualidade de vida dos animais de companhia. Desse modo, os cães e gatos tiveram um aumento na expectativa de vida e, com isso, doenças do envelhecimento tornaram-se mais frequentes, dentre elas, as neoplasias do sistema nervoso central (SNC). Dessa forma, cirurgia, diagnóstico preciso e tratamentos adjuvantes são fundamentais para alcançar melhores prognósticos e sobrevida para o animal. **Relato do caso**: um canino, Maltês, macho, de 12 anos de idade foi recebido com sinais clínicos prosencefálicos como andar compulsivo e crises epiléticas. Ambos os quadros clínicos apresentaram melhora durante o uso de corticóide (1mg/kg sid por 10 dias) e fenobarbital (3 mg/kg Bid, contínuo). O exame de ressonância magnética revelou lesão difusa, extra-axial, supracortical, sugestiva de meningioma. Foi realizada cirurgia para remoção da neoplasia e coleta de amostras fixadas em formalina tamponada a 10%, que foram avaliadas por histopatologia, coradas por hematoxilina e eosina (HE), PAS-diastase, e exame imunoistoquímico (IHQ). **Resultados**: na coloração de HE verificou-se proliferação neoplásica multifocal, invadindo o neuroparenquima, composta por células individualizadas. Essas apresentavam citoplasma amplo, acidofílico, bem delimitado, finamente granular. O núcleo era arredondado, pequeno, central a discretamente periférico, com cromatina pontilhada a discretamente frouxa. As células foram positivas na coloração de PAS-diastase. Na IHQ, as células neoplásicas apresentaram marcação positiva para Vimentina, e negativo para AE1/AE3, NF, GFAP, Iba-1, Olig-2, NSE e SOX-10. Assim, os achados morfológicos associados a positividade na coloração PAS-diastase e vimentina, e na negatividade para os demais marcadores favorecem o diagnóstico final de tumor de células granulares. Essa neoplasia não apresenta predileção por sexo ou raça e, em cães, normalmente ocorre na cavidade oral ou meninges, sendo considerada benigna, raramente metastática, porém localmente invasiva. Sua origem histológica permanece indeterminada, pois as células granulares por vezes estão presentes em outras neoplasias primárias do SNC, como nos meningiomas, astrocitomas e oligodendroglioma, tanto em humanos quanto em animais. Além da positividade variável para vimentina essa neoplasia apresenta marcação consistente para ubiquitina na IHQ e seus grânulos são observados em microscopia eletrônica como fagolisossomos ligados à membrana. **Conclusões:** a presença das células granulares apenas não é o suficiente para fechar o diagnóstico dessa neoplasia. Para isso, a associação de morfologia indicando a ausência de outras áreas com diferenciação para astrocitoma, oligodendroglioma ou meningioma, associado ao exame de PAS-diastase e de painel IHQ são importantes para o diagnóstico definitivo.

Palavras-chave: cão, neoplasma, examinação, investigação, terapêutica.

Anais do 8º Congresso de Patologia Veterinária (CPV), XXII Encontro Nacional de Patologia Veterinária (ENAPAVE), XVI Simpósio Brasileiro da Davis-Thompson Foundation, VII Encontro Internacional de Saúde Animal e Prevenção (ENISAP) e I Simpósio de Sanidade Animal do CRMV-MT
9 a 12 de setembro de 2025 – Cuiabá, Mato Grosso, Brasil
Braz J Vet Pathol, 2025, vol. 18, Supl. 1

BJVP
Brazilian Journal of Veterinary Pathology
ISSN 1983-0246

Teratoma ovariano em cadela: relato de caso

Maysa L. Orsi[1*], Emanuele S. Almeida[1], Maria C. P. A. Coutinho[2], Guilherme C. Vieira[2]

[1]Faculdade de Ensino Superior Santa Barbara (FAESB), Departamento de Serviços Veterinário, Tatuí, SP, Brasil.
[2]Clínica Veterinária Especiveta, Tatuí, SP, Brasil.
***Autor de correspondência:** may-orsi@hotmail.com

Introdução: A estimativa de vida aumentada dos cães vem acompanhada com a maior ocorrência de neoplasias, tendo as mamárias seu destaque nos atendimentos veterinários. Por outro lado, os teratomas ovarianos são neoplasias raras e pouco observadas em cadelas, sua etiologia é incerta e com provável origem nas células germinativas pluripotentes caracterizadas pela formação de tecidos derivados de múltiplas camadas germinativas. Embora geralmente benignos, apresentam grande variabilidade histológica, tornando o diagnóstico anatomopatológico essencial. Este relato, descreve um caso de teratoma ovariano em cadela, enfatizando os aspectos histopatológicos observados e a importância na realização do exame. **Relato do caso:** Uma cadela, 3 anos, Pit Bull, atendida devido a presença de nódulo ulcerado na mama abdominal caudal esquerda com evolução de dois meses. Ao exame físico, observou-se linfadenomegalia inguinal, hipertermia e sensibilidade dolorosa na região mesogástrica. Os exames laboratoriais não apresentaram alterações e os de imagem revelaram uma massa cavitaria em topografia de ovário esquerdo, apresentando contornos irregulares a parcialmente definidos. Foram realizadas ovariohisterectomia e biópsia excisional do nódulo mamário, tendo os fragmentos fixados em formol 10% tamponado e encaminhados para o processamento histológico para análise. **Resultados**: Macroscopicamente, o ovário esquerdo apresentava aumento de volume, com áreas císticas contendo material sebáceo e piloso ao corte. A análise histológica revelou proliferação neoplásica bem delimitada, composta por múltiplas populações celulares, incluindo cistos revestidos por epitélio escamoso estratificado com queratina lamelar, tecido cartilaginoso maduro, tecido adiposo, áreas de calcificação e necrose multifocal acentuada. Os achados confirmam a presença de tecidos originados de mesoderme e ectoderme, caracterizando um teratoma maduro. A lesão mamária foi diagnosticada como carcinoma tubular de baixo grau associado a cistos epidérmicos sugerindo uma predisposição genética para neoplasias. **Conclusões:** O presente caso reforça a relevância da correlação entre achados clínicos, exames de imagem e avaliação histopatológica, tanto para o diagnóstico precoce quanto para o estadiamento comportamental da neoplasia. Essa integração orienta a conduta terapêutica e garante um manejo cirúrgico adequado. Apesar do caráter benigno do teratoma ovariano, cerca de 33% apresentam metástase, podendo ou não estar relacionada à neoplasia mamária. Com sua identificação precoce e excisão completa foi possível definir as próximas condutas terapêuticas, como a mastectomia total preventiva.

Palavras-chave: células germinativas, histopatologia, neoplasia ovariana

Anais do 8º Congresso de Patologia Veterinária (CPV), XXII Encontro Nacional de Patologia Veterinária (ENAPAVE), XVI Simpósio Brasileiro da Davis-Thompson Foundation, VII Encontro Internacional de Saúde Animal e Prevenção (ENISAP) e I Simpósio de Sanidade Animal do CRMV-MT
9 a 12 de setembro de 2025 – Cuiabá, Mato Grosso, Brasil
Braz J Vet Pathol, 2025, vol. 18, Supl. 1

BJVP
Brazilian Journal of Veterinary Pathology
ISSN 1983-0246

Avaliação de critérios de malignidade citológicos e histológicos semelhantes no mastocitoma cutâneo canino

Fernanda B. C. de Moura[1*], Nadia Y. Y. dos Santos[1], Teng F. Shing[1], Leticia G. Souto[1], Marcela da C. Gomes[1], Natália F. de Souza[1], Fernanda de F. A. Vieira[1], Noeme S. Rocha[1]

[1]Faculdade de Medicina Veterinária e Zootecnia (FMVZ), Universidade Estadual Paulista (UNESP), Botucatu, SP, Brasil.
***Autor de correspondência:** fernanda.barthelson@unesp.br

Introdução: O mastocitoma cutâneo é uma das mais frequentes neoplasias em cães, e é caracterizado pela proliferação excessiva de mastócitos que pertencem a derme, possui comportamento biológico variado e pode se desenvolver em várias localizações da pele do animal. Além do cão, é possível que também ocorra em outras espécies, inclusive em humanos. O diagnóstico é baseado no exame citopatológico, ou histopatológico. O tratamento pode ser realizado por meio da cirurgia, radioterapia e quimioterapia ou ainda a combinação destes, dependendo da avaliação das condições físicas do paciente, localização e apresentação do tumor, classificação citológica/histológica ou graduação. Assim, foram analisados os aspectos de malignidade do mastocitoma cutâneo canino tanto pela citologia como pela histologia, inclusive os seus critérios semelhantes, além de sinais clínicos. **Metodologia:** Para avaliação morfológica, utilizou-se as lâminas do arquivo de Serviço de Patologia, seguindo os critérios da literatura especializada, em citopatologia e histopatologia. Em relação a coleta das amostras, foram considerados os critérios de seleção do material como controle de qualidade e coloração. **Resultados:** Foram recuperados 35 casos de 2018 à 2024, desses foram excluídos 8 por ter envolvimento do subcutâneo. Dessa maneira, avaliou-se a relação entre os exames diagnósticos de citopatologia e histopatologia em 27 amostras de mastocitoma cutâneo em cães associando o com dados clínicos, como sexo, e patológicos dos animais através da classificação dos tumores. Os tumores foram classificados em: membros, pescoço, tórax, abdômen, vulva, pênis e bolsa testicular. Destes, 23 apresentaram classificação de malignidade equivalentes, sendo assim representando 85% dos casos totais estudados. **Conclusões:** Sendo assim, o exame citológico pode ser considerado como sendo bom predictor para a avaliação de malignidade destes tumores. Dessa maneira, o exame é de fácil execução, possui baixo custo e é seguro para a tomada de decisões clínicas e cirúrgicas em casos de tumores de mastocitoma cutâneo canino.

Palavras-chave: canino, citopatologia, neoplasia redonda.

Agência financiadora: CNPq

Anais do 8º Congresso de Patologia Veterinária (CPV), XXII Encontro Nacional de Patologia Veterinária (ENAPAVE), XVI Simpósio Brasileiro da Davis-Thompson Foundation, VII Encontro Internacional de Saúde Animal e Prevenção (ENISAP) e I Simpósio de Sanidade Animal do CRMV-MT
9 a 12 de setembro de 2025 – Cuiabá, Mato Grosso, Brasil
Braz J Vet Pathol, 2025, vol. 18, Supl. 1

BJVP
Brazilian Journal of Veterinary Pathology
ISSN 1983-0246

Estudo retrospectivo de lesões esplênicas em biópsias de cães

João F. R. Cardoso[1*], Carmen H. C. Vasconcellos[2], Elan C. Paes de Almeida[3]

[1]Departamento de Microbiologia e Parasitologia, Instituto Biomédico, Universidade Federal do Estado do Rio de Janeiro, Rio de Janeiro, RJ, Brasil
[2]Hospital Veterinário Botafogo, Rio de Janeiro, RJ, Brasil
[3]Laboratório Multidisciplinar de Pesquisa Biomédica, Departamento de Ciências Básicas, Instituto de Saúde de Nova Friburgo, Universidade Federal Fluminense, Niterói, RJ, Brasil
***Autor de correspondência:** joao.cardoso@unirio.br

Introdução: O baço é um importante órgão linfoide, podendo estar envolvido em alterações de crescimento e desenvolvimento, inflamatórias, hemorrágicas e neoplásicas; caracterizadas por lesões focais, multifocais e generalizadas, diagnosticadas durante a necropsia ou em biópsias para avaliação histopatológica. **Objetivo**: Determinar a prevalência de alterações esplênicas caninas recebidas em laboratório de diagnóstico (RJ) durante o período de 2021 a maio de 2024; oriundas de médica veterinária oncologista. **Metodologia**: Estudo observacional retrospectivo oriundo de banco de dados agregado e anonimizado de diagnósticos de biopsias esplênicas caninas entre 2021 e 2024. Coletados dados epidemiológicos (raça, idade, sexo) e diagnóstico histopatológico, classificados como lesões não-neoplásicas e lesões neoplásicas. Caso houvesse mais de dois diagnósticos para o mesmo caso, apenas o diagnóstico principal foi adotado. **Resultados**: Cães SRD (16/41), fêmeas (22/41), com idade >10 anos (32/41) foram os mais prevalentes. Lesões neoplásicas (24/41), representadas por Hemangiossarcoma (13/41), Linfoma (5/41), diagnósticos duplos Linfoma e Hemanogiossarcoma (2/41), Sarcoma histiocítico (1/41), Metástase (1/41) e Hemangiomas (2/41). Lesões não neoplásicas (17/41) representadas principalmente por processos hemorrágicos (7/41), hiperplasia linfoide (6/41) e outros (4/41). Dos hemangiossarcomas 69,2% ocorreram em machos. **Conclusão**: A prevalência de fêmeas, SRD com idade >10 anos; é condizente com a população de cães no Brasil e a maior incidência de neoplasias em animais idosos. A prevalência de neoplasias se justifica pelo direcionamento da suspeita de médica veterinária oncologista; apesar da prevalência de hemangiossarcoma (31,7%) corroborar com a literatura[1-2]. O reconhecimento da prevalência de hemangiossarcomas como diagnostico diferencial de biopsias esplênicas é importante por seu prognostico desfavorável devido ao comportamento biológico, potencial de metástase e emergências hemorrágicas.

Palavras-chave: baço, canina, diagnóstico histopatológico, patologia.

Anais do 8º Congresso de Patologia Veterinária (CPV), XXII Encontro Nacional de Patologia Veterinária (ENAPAVE), XVI Simpósio Brasileiro da Davis-Thompson Foundation, VII Encontro Internacional de Saúde Animal e Prevenção (ENISAP) e I Simpósio de Sanidade Animal do CRMV-MT
9 a 12 de setembro de 2025 – Cuiabá, Mato Grosso, Brasil
Braz J Vet Pathol, 2025, vol. 18, Supl. 1

BJVP
Brazilian Journal of Veterinary Pathology
ISSN 1983-0246

Levantamento de 15 anos de biopsias hepáticas caninas submetidas por médica veterinária oncologista

Elan C. Paes de Almeida[1*], João F. R. Cardoso[2], Carmen H. C. Vasconcellos[3],

[1]Laboratório Multidisciplinar de Pesquisa Biomédica, Departamento de Ciências Básicas, Instituto de Saúde de Nova Friburgo, Universidade Federal Fluminense, Niterói, RJ, Brasil
[2]Departamento de Microbiologia e Parasitologia, Instituto Biomédico, Universidade Federal do Estado do Rio de Janeiro, Rio de Janeiro, RJ, Brasil
[3]Hospital Veterinário Botafogo, Rio de Janeiro, RJ, Brasil
***Autor de correspondência:** elancardozo@id.uff.br

Introdução: Lesões são achados frequentes durante a avaliação histopatológica de fígados de cães; de modo que as biopsias são ferramentas diagnosticas importantes na avaliação de hepatopatias caninas, auxiliando no prognostico e na formulação terapêutica do médico veterinário. As doenças hepáticas são processos dinâmicos com etiologias variadas, promotoras de alterações estruturais e funcionais, que se manifestam como diferentes processos patológicos. As lesões mais frequentes encontradas no fígado são lesões degenerativas, inflamatórias, fibroses, processos regenerativos e hiperplásicos; e neoplasias primárias ou secundárias. **Objetivo**: Estudo retrospectivo entre 2010 e 2025 das biopsias hepáticas enviadas à laboratório de diagnostico por médica veterinária oncologista. **Metodologista**: Analise de banco de dados anonimizado e agregado de biopsias hepáticas caninas entre 2010 e 2025, encaminhadas por médica veterinária oncologista. Foram coletados raça, idade, sexo e diagnostico histopatológico, classificados de acordo com o processo patológico e separados entre lesões neoplásicas e não neoplásicas. Caso houvesse mais de dois diagnósticos para um caso, apenas o diagnóstico principal foi adotado. **Resultado**: Cães SRD (17/52), fêmeas (31/52), idade > 10 anos (38/52) foram mais prevalentes. O diagnóstico de neoplásicas benignas e malignas ocorreu em 36 casos, representadas por Hepatocarcinomas (19/36), Metástases (5/36), Hemangiossarcomas (3/36), Colangiocarcinomas (3/36), Adenomas (2/36) e outros (4/36). Lesões não neoplásicas, foram representadas principalmente por processos inflamatórios (9/16), degenerativos (6/16) e regenerativos (1/16). **Conclusões:** A prevalência de aspectos epidemiológicos de cadelas SRD corroboram com a epidemiologia nacional, assim como a idade (>10 anos) está condizente com a biologia dos processos neoplásicos; que foram os principais diagnósticos encontrados, justificado pelo direcionamento de biópsia pela suspeita clínica de médica veterinária oncologista. Os hepatocarcinomas são as neoplasias primárias de hepatócitos mais frequentes em cães, localmente invasivos com potencial de metástase se apresentando como importante diagnostico diferencial em diagnóstico de biopsias hepáticas em cães.

Palavras-chave: fígado, diagnóstico histopatológico, neoplasia, canino.

Anais do 8º Congresso de Patologia Veterinária (CPV), XXII Encontro Nacional de Patologia Veterinária (ENAPAVE), XVI Simpósio Brasileiro da Davis-Thompson Foundation, VII Encontro Internacional de Saúde Animal e Prevenção (ENISAP) e I Simpósio de Sanidade Animal do CRMV-MT
9 a 12 de setembro de 2025 – Cuiabá, Mato Grosso, Brasil
Braz J Vet Pathol, 2025, vol. 18, Supl. 1

BJVP
Brazilian Journal of Veterinary Pathology
ISSN 1983-0246

Peritonite parasitária por *Dioctophyma renale*

Joelma Lucioli[1*], Matheus Barg[1], Jacqueline Raiter[1], Juliana Bernardo Fischer[2]

[1]Laboratório *In Situ* Patologia Veterinária, Jaraguá do Sul, SC, Brasil.
[2] Bicho Urbano Pet Shop e Clínica Veterinária, Jaraguá do Sul, SC, Brasil.
***Autor de correspondência:** dra.lucioli@gmail.com

Introdução: A dioctofimose é uma parasitose causada pelo *Dioctophyma renale,* que pode levar à destruição total do rim acometido. No Brasil, ocorre principalmente em cães errantes que acessam áreas aquáticas, onde o ciclo do parasita se desenvolve, mas também pode acometer outros animais domésticos. O diagnóstico frequentemente passa despercebido até a manifestação de sinais clínicos ou até ser identificado incidentalmente, como durante uma ovariohisterectomia. A doença pode ser bilateral e disseminada, comprometendo outros órgãos além dos rins. Casos de localização peritoneal são raros, resultam da migração ectópica e podem cursar com dor abdominal, perda de peso e sinais inespecíficos. Este relato tem como objetivo descrever um caso de dioctofimose peritoneal em um canino. **Relato do caso:** Um canino, fêmea, sem raça definida, de aproximadamente dois anos, oriunda da região litorânea do estado de Santa Catarina, foi submetida a avaliação clínica pré-operatória para castração eletiva. Sem apresentar impeditivos clínicos, foi liberada para o procedimento. Durante a abordagem cirúrgica, ao acessar a **cavidade abdominal,** observou-se **efusão peritoneal sero-hemorrágica em quantidade moderada**. Foram observadas **três larvas de *Dioctophyma renale,*** duas vivas e uma desvitalizada, livres na cavidade abdominal, além de **nodulações brancas e firmes disseminadas no omento**. Realizou-se inspeção dos rins, com identificação de discreto aumento de volume do rim direito. Após procedimento de castração a paciente foi submetida a exame ultrassonográfico, que confirmou o aumento de volume do rim direito associado à visualização de uma estrutura parasitária sob a cápsula do órgão. Nova intervenção cirúrgica foi realizada onde observou-se que o parasita havia migrado para a cavidade abdominal. Diante da integridade do rim, optou-se pela não realização de nefrectomia. Fragmentos do omento foram coletados e fixados em formol 10% tamponado e encaminhados ao Laboratório *In Situ* Patologia Veterinária para avaliação histopatológica. **Resultados**: A análise histopatológica dos fragmentos revelou tecido fibrovascular associado a infiltrado inflamatório acentuado de macrófagos, linfócitos, plasmócitos, células gigantes multinucleadas e menor quantidade de neutrófilos e eosinófilos. Em meio ao infiltrado, foram identificadas estruturas morfologicamente compatíveis com ovos de nematoides, medindo aproximadamente 75 x 40 µm, de formato oval a arredondado, envoltos por uma parede marrom espessa e rugosa, contendo larvas ou embriões. Alguns ovos apresentavam opérculos. **Conclusões:** Os achados histopatológicos, associados ao histórico clínico, indicam peritonite parasitária por *Dioctophyma renale* (dioctofimose). Este relato reforça a importância da inclusão da dioctofimose no diagnóstico diferencial de afecções peritoneais em caninos, mesmo em pacientes assintomáticos.

Palavras-chave: dioctofimose, nematódeos, parasitária, peritônio.

Anais do 8º Congresso de Patologia Veterinária (CPV), XXII Encontro Nacional de Patologia Veterinária (ENAPAVE), XVI Simpósio Brasileiro da Davis-Thompson Foundation, VII Encontro Internacional de Saúde Animal e Prevenção (ENISAP) e I Simpósio de Sanidade Animal do CRMV-MT
9 a 12 de setembro de 2025 – Cuiabá, Mato Grosso, Brasil
Braz J Vet Pathol, 2025, vol. 18, Supl. 1

BJVP
Brazilian Journal of Veterinary Pathology
ISSN 1983-0246

Feo-hifomicose sistêmica fatal em cão: relato de caso

Isadora R. R. dos Santos[1*], Ana Luiza L. Furquim[1], Javier A. S. Perea[1]

[1]Laboratório de Anatomia e Patologia Veterinária, Setor de histotécnicas, Instituto Federal Catarinense, Araquari, SC, Brasil.
***Autor de correspondência:** isadorarosendovet@gmail.com

Introdução: As feo-hifomicoses são infecções oportunistas, potencialmente fatais em hospedeiros imunocomprometidos, produzidas por fungos dematiáceos (com pigmento melânico), organismos geralmente saprófitos de solo e não patogênicos. Em cães, estas micoses podem se manifestar clinicamente como infecções cutâneas ou subcutâneas, ceratites, pneumonias, abscessos cerebrais e infecções disseminadas ou sistêmicas. Este trabalho tem como objetivo analisar um caso de feo-hifomicose sistêmica fatal em um cão. **Relato do caso:** Uma cadela, pastor alemão, não castrada de 9 anos, foi atendida em uma clínica veterinária após prostração súbita. O hemograma inicial revelou neutrofilia, monocitose, eosinofilia e trombocitopenia. Uma ultrassonografia abdominal evidenciou hipoecogenicidade hepática, presença de líquido livre na cavidade abdominal e uma estrutura no baço sugestiva de neoplasia ou abscesso. Uma abdominocentese revelou hemoperitônio e a bioquímica sérica indicou níveis elevados de ALT, AST, uréia, glicose e lipídeos. Os níveis plaquetários normalizaram-se dois dias depois, porém os níveis leucocitários mantiveram-se elevados. Foi então diagnosticado tumor esplênico e foi feita esplenectomia. Durante as primeiras semanas de recuperação, a cadela recebeu antibióticos e suplementação alimentar com fígado cru. Contudo, a paciente manteve-se apática e com fraqueza, apesar de alguns episódios de maior atividade, e finalmente foi encontrada irresponsiva e veio a óbito dois meses depois. **Resultados:** Na necropsia foi observado hemotórax, hemopericárdio, hemoperitônio, múltiplos nódulos pretos, de aproximadamente 1 mm de diâmetro, disseminados nos parênquimas pulmonar e hepático, neste último associados a depressões rodeadas de congestão. O coração apresentou um nódulo aderido à válvula atrioventricular esquerda. Adicionalmente observou-se esteatose hepática, congestão pulmonar e hematomas nos músculos torácico e abdominal. A histopatologia revelou numerosas hifas PAS +, de 5,67 ± 1,13 µm de comprimento, com ausência de reação inflamatória associada, localizadas no pulmão, nos septos interalveolares, interior dos alvéolos, no fígado, nos sinusóides dilatados, no coração entre fibras do miocárdio e em linfonodo, no espaço subcapsular. Além disso, foi observada congestão, focos de necrose de coagulação em pulmão e degeneração vacuolar generalizada de hepatócitos, associada a depósitos de hemossiderina. **Conclusões:** Os achados macroscópicos e histopatológicos sugerem uma feo-hifomicose disseminada, sendo a presença abundante de fungos dematiáceos e a ausência de reação inflamatória significativa evidências de imunossupressão na paciente. A disseminação sistêmica do fungo resultou em graves complicações hemorrágicas que levaram à falência orgânica, e finalmente a óbito. Este caso ressalta a importância de considerar as feo-hifomicoses sistêmicas como diagnósticos diferenciais em casos de animais com sinais clínicos envolvendo danos em múltiplos órgãos.

Palavras-chave: Feo-hifomicose, fungos dematiáceos, histopatologia, lesões multissistêmicas.

Anais do 8º Congresso de Patologia Veterinária (CPV), XXII Encontro Nacional de Patologia Veterinária (ENAPAVE), XVI Simpósio Brasileiro da Davis-Thompson Foundation, VII Encontro Internacional de Saúde Animal e Prevenção (ENISAP) e I Simpósio de Sanidade Animal do CRMV-MT
9 a 12 de setembro de 2025 – Cuiabá, Mato Grosso, Brasil
Braz J Vet Pathol, 2025, vol. 18, Supl. 1

BJVP
Brazilian Journal of Veterinary Pathology
ISSN 1983-0246

Pitiose cutânea em cão

Gabriela O. Teixeira[1*], Aline C. Galante[2], Mayra C. Flecher[1]

[1]Laboratório de Patologia Animal, Medicina Veterinária, Universidade Vila Velha, Vila Velha, ES, Brasil.
[2]Clínica Dermatológica Veterinária Aline Galante, Vitória, ES, Brasil.
***Autor de correspondência:** gabriela.o.t.99@gmail.com

Introdução: A pitiose, uma zigomicose causada pelo oomiceto *Pythium insidiosum*, acomete diversas espécies animais e suas manifestações clínicas variam conforme a forma de infecção, com maior acometimento cutâneo e gastrointestinal. Embora os equinos sejam a espécie mais atingida por essa doença, a infecção pode ocorrer nos cães, e apresenta desafios diagnósticos e terapêuticos. Macroscopicamente, as lesões cutâneas são irregulares, crostosas, ulceradas com presença de exsudato serossanguinolento. Em equinos, existem na região central da lesão os *Kunkers,* massas amareladas de aproximadamente 10mm. Microscopicamente, podemos observar a presença de granulomas com centro necróticos, pseudo-hifas estreitas com angulação de 90º, pobremente septadas. Além disso, pode haver a reação de Splendore-Hoeppli, caracterizada por radiações eosinofílicas depositadas ao redor do agente infeccioso. **Relato do caso:** Cão, macho, SRD, 3 anos e 2 meses, residente em área rural, com histórico de pitiose em membro pélvico esquerdo, que foi amputado como método de tratamento. Chegou ao atendimento clínico com lesão em dorso, da qual realizou-se biópsia incisional, com envio do fragmento fixado em formol a 10% para exame histopatológico. **Resultados:** macroscopicamente, a lesão era arredondada com 10x10cm, elevada, firme, avermelhada, com três regiões ulceradas de aproximadamente 2cm. O exame histopatológico, corado por hematoxilina e eosina, revelou inflamação nodular multifocal a coalescente em derme superficial que se estende até subcutâneo caracterizado por formações piogranulomatosas com quantidade acentuada de macrófagos epitelioides que circundam centro rico em polimorfonucleares (principalmente eosinófilos) e necrótico. Na coloração com Ácido Periódico de Schiff (PAS) notou-se pseudo-hifas com características de *Pythium insidiosum*, coradas em tom róseo, estreitas, com poucos septos, com angulação de 90º. Devido aos achados encontrados e histórico prévio, chegou-se à conclusão que se tratava de uma dermatite e paniculite piogranulomatosa em eosinófilos, compatível com pitiose. Após o diagnóstico, recebeu indicação de remoção cirúrgica da lesão e realizou tratamento sistêmico com uso de itraconazol durante 9 meses, obtendo melhora completa do quadro clínico. Paciente permanece sem recidivar há aproximadamente 1 ano e 3 meses. **Conclusões:** a pitiose cutânea em cão é menos frequente em comparação a equinos. A identificação do agente etiológico através da coloração especial de PAS contribuiu para evidenciar sua morfologia e diferenciá-lo de outros fungos e bactérias que geram lesões semelhantes.

Palavras-chaves: dermatite, piogranuloma, pseudo-hifas, *Pythium insidiosum*.

Anais do 8º Congresso de Patologia Veterinária (CPV), XXII Encontro Nacional de Patologia Veterinária (ENAPAVE), XVI Simpósio Brasileiro da Davis-Thompson Foundation, VII Encontro Internacional de Saúde Animal e Prevenção (ENISAP) e I Simpósio de Sanidade Animal do CRMV-MT
9 a 12 de setembro de 2025 – Cuiabá, Mato Grosso, Brasil
Braz J Vet Pathol, 2025, vol. 18, Supl. 1

BJVP
Brazilian Journal of Veterinary Pathology
ISSN 1983-0246

Dois casos de carcinoma gástrico em anel de sinete em cão

Lucas P. Oliveira[1*]; Leandro N. Freitas[1]; Laura S. F. Matos[1]; Marina Possa dos Reys[2]; Lidianne N. Monteiro[1]; Mayra C. Flecher[1]

[1]Laboratório de Patologia Animal, Medicina Veterinária na Universidade de Vila Velha, Vila Velha,
[2]Laboratório de Patologia Comparada, Departamento de Patologia Geral, Universidade Federal de Minas Gerais, Belo Horizonte.
***Autor de correspondência:** lucaspossaoliveira@gmail.com

Introdução: Adenocarcinoma gástrico é uma neoplasia incomum em cães, com maior ocorrência em animais idosos. Os sinais clínicos são inespecíficos, de doença gastrointestinal, e o diagnóstico baseia-se em exame de imagem e histopatológico. Este trabalho objetiva-se relatar dois casos de adenocarcinoma gástrico em anel de sinete em cães evidenciando as alterações macro e microscópicas. **Relato do caso**: o caso 1 é de uma cadela da raça Poodle, de 12 anos de idade que chegou ao Hospital Veterinário da Universidade Vila Velha-ES (UVV) apresentando sinais de hiporexia, apatia, êmese após alimentação, sialorreia e disfagia. No exame ultrassonográfico foi sugerido gastrite ulcerativa e enterite. Após duas semanas de tratamento paliativo o animal veio a óbito, sendo encaminhado para a necropsia. O caso 2 também era uma cadela da raça Poodle, com 8 anos de idade, encaminhada ao Hospital Veterinário da UVV com histórico de vômitos frequentes, episódios ocasionais de hematêmese e hematoquezia. Os exames laboratoriais hematológicos e bioquímicos não evidenciaram alterações. A ultrassonografia abdominal sugeriu processo neoplásico infiltrativo gástrico, embora gastrite crônica também tenha sido considerada. Foi realizada laparotomia exploratória com biópsia incisional da região fúndica. **Resultados:** No caso 1, o procedimento de necropsia revelou espessamento acentuado e firme da parede gástrica, branco amarelado, achatamento das pegas gástricas e ulcerações multifocais. Na microscopia de ambos os casos se evidenciou proliferação neoplásica infiltrativa (mucosa a muscular) composta por células arredondadas com citoplasma abundante frequentemente com vacúolo, deslocabdo o núcleo para a periferia (anel de sinete), e também, algumas células tinham o citoplasma com aspecto espumoso com núcleo paracental. Ainda, era visto material amorfo azulado multifocal leve entre as células, corado positivamente com ácido periódico de schiff (PAS), além de desmoplasia. No caso 2, após o resultado da histopatologia, foi inicialmente indicada gastrectomia total, mas, devido à infiltração difusa da neoplasia, o procedimento foi suspenso e instaurado cuidado paliativo. Entretanto o animal veio a óbito dois meses após o diagnóstico, e o tutor não envio o animal para exame necroscópico. Nesse caso foi realizada a imuno-histoquímica, que revelou positividade para pancitoqueratina AE1/AE3, CK7 e MUC2, além de índice proliferativo Ki-67 de 30%. Os achados dos dois casos fundamentaram o diagnóstico de Carcinoma gástrico em anel de sinete. **Conclusões:** Os sinais clínicos das neoplasias gástricas são inespecíficos, com isso a associação do exame ultrassonográfico, necropsia e histopatológico foram essenciais para confirmação da doença, com a imuno-histoquímica servindo como ferramenta de auxílio para diferenciar outras neoplasias.

Palavras-chave: estômago, gastrite, histopatologia, neoplasias gastrointestinais.

Anais do 8º Congresso de Patologia Veterinária (CPV), XXII Encontro Nacional de Patologia Veterinária (ENAPAVE), XVI Simpósio Brasileiro da Davis-Thompson Foundation, VII Encontro Internacional de Saúde Animal e Prevenção (ENISAP) e I Simpósio de Sanidade Animal do CRMV-MT
9 a 12 de setembro de 2025 – Cuiabá, Mato Grosso, Brasil
Braz J Vet Pathol, 2025, vol. 18, Supl. 1

BJVP
Brazilian Journal of Veterinary Pathology
ISSN 1983-0246

Tumor estromal gastrointestinal (GIST) do tipo epitelioide em jejuno de cão

Mayra C. Flecher[1*], Maylla G. Gava[2], Laysa K. Vitória[1], Lorena S. L. Goldner[3]

[1]Laboratório de Patologia Animal, Medicina Veterinária, Universidade Vila Velha, Vila Velha, ES, Brasil.
[2]Laboratório de Patologia Animal Maylla Gava, Vila Velha, ES, Brasil.
[3]Clínica Veterinária Centro Médico Veterinário, de Vitória, Vitória, ES, Brasil.
***Autor de correspondência:** mayraflecher@yahoo.com.br

Introdução: Os tumores estromais do trato gastrointestinal (GIST) se originam de células intersticiais de Cajal e em cães são mais frequentes no intestino delgado, principalmente duodeno. O GIST é mais comum em animais com média de 10 anos e os sinais clínicos de vômito, perda de peso, hematoquesia ou melena são os mais relatados. Em cães, esses tumores são histologicamente subdivididos em de células alongadas e epitelioides, sendo o primeiro o mais frequente. A diferenciação entre o GIST, o leiomiossarcoma, e outros sarcomas é um desafio, sendo importante a realização de imuno-histoquímica, onde os GISTs são positivos para c-Kit e o DOG-1, e os sarcoma intestinais não exibem essa marcação. Este trabalho tem o objetivo de relatar o diagnóstico histopatológico e imuno-histoquímico de um caso de GIST com morfologia menos frequente, o tipo epitelioide. **Relato do caso:** Um canino, Bulldog Francês de 8 anos de idade apresentou histórico de anorexia e vômito, e no exame ultrassonográfico, uma massa abdominal em contato íntimo com jejuno e mesentério, que apresentava margens indefinidas, medindo aproximadamente 3,0x2,5cm. **Resultados:** Realizou-se laparotomia e biopsia excisional da massa, com envio do fragmento fixado em formol 10% para exame histopatológico. Macroscopicamente, o jejuno tinha massa medindo 7,6x4,5cm, ao corte, sólido e macio, e com áreas pardas e brancas, além de espessamento da parede do órgão. O exame histopatológico revelou proliferação neoplásica com elevada celularidade, originando-se da túnica muscular, comprimindo submucosa e mucosa, ultrapassando a serosa e infiltrando o tecido adiposo adjacente e mesentério. Em grande parte da neoplasia as células se organizavam em cordões e pequenos ninhos, com formato arredondado. Eventualmente, também estavam em feixes desorganizados, e nessas áreas, as células eram alongadas. Citoplasma eosinofílico, núcleo arredondado a oval, vesicular, nucléolo único a duplo evidente. Anisocitose leve, anisocariose acentuada, cariomegalia eventual, pleomorfismo celular leve e nuclear acentuada, 14 figuras de mitose em 2,37mm^2. Devido a morfologia e organização celular suspeitou-se de GIST epitelioide e neoplasia neuroendócrina, sendo solicitado o exame imuno-histoquímico. Nesse exame houve marcação citoplasmática positiva das células neoplásicas para DOG-1 (SP3-1), e negativa para actina de músculo liso alfa (SMAα) e MRQ-70, concluindo o diagnóstico de GIST. **Conclusões:** esse tipo de GIST é raro na veterinária, mas em humanos é melhor caracterizado. A organização das células em ninhos e cordões pode ser semelhantes a tumores neuroendócrinos, por isso o exame imuno-histoquímico foi importante para a confirmação do diagnóstico nesse caso.

Palavras-chave: duodeno, DOG-1, neoplasia, sarcoma

Anais do 8º Congresso de Patologia Veterinária (CPV), XXII Encontro Nacional de Patologia Veterinária (ENAPAVE), XVI Simpósio Brasileiro da Davis-Thompson Foundation, VII Encontro Internacional de Saúde Animal e Prevenção (ENISAP) e I Simpósio de Sanidade Animal do CRMV-MT
9 a 12 de setembro de 2025 – Cuiabá, Mato Grosso, Brasil
Braz J Vet Pathol, 2025, vol. 18, Supl. 1

BJVP
Brazilian Journal of Veterinary Pathology
ISSN 1983-0246

Caracterização do Linfoma Canino no Nordeste do Brasil (2012-2022)

Saulo R. F. Gonçalves[1], Dyeime R. de Souza[2], Lorena G. R. Ribeiro[3], Rachel L.F.S. Andrade[4], Carlos H.C. Vieira-Filho[5], Daniel A. Viana[6], Ricardo B. Lucena[7], Francisco de A. L. Souza[2]

[1]Laboratório de Histopatologia, Hospital Veterinário Universitário, *Campus* Professora Cinobelina Elvas, Universidade Federal do Piauí, Bom Jesus, PI, Brasil.
[2] Laboratório de Diagnóstico Animal, Departamento de Morfologia e Fisiologia Animal, Universidade Federal Rural de Pernambuco, Recife, PE, Brasil.
[3]Área de Patologia Veterinária, Departamento de Medicina Veterinária, Universidade Federal de Sergipe, São Cristóvão, SE, Brasil.
[4]Animal Pat Lab, Aracaju, SE, Brasil.
[5]Histopathus – Laboratório de Patologia Veterinária, Salvador, BA, Brasil.
[6] Laboratório de Patologia Animal Comparada, Universidade Estadual do Ceará, Tauá, CE, Brasil.
[7]Laboratório de Histopatologia, Departamento de Ciências Veterinária, Universidade Federal da Paraíba, Areia, PB, Brasil.
***Autor de correspondência:** saulo.goncalves@ufpi.edu.br

Introdução: O linfoma é uma neoplasia maligna hematopoiética que acomete caninos adulto a idosos, classificado por características anatômicas, histomorfológicas, citomorfológicas e imunofenotípicas. **Objetivos:** Realizar um levantamento dos casos de linfoma não-Hodgkin canino no Nordeste brasileiro compreendendo o período de 2012 a 2022, considerando os aspectos epidemiológicos, histomorfológicos e imunofenotípicos. **Metodologia:** Foram selecionadas 116 amostras com diagnóstico prévio de linfoma canino, reavaliadas e classificadas com base nos critérios de classificação da Organização Mundial de Saúde, procedentes oito estados do Nordeste brasileiro. **Resultados**: A idade média dos animais foi de 8,38 anos, com relação ao sexo, foram obtidos 54,31% de machos e 40,52% de fêmeas, e os animais sem raça definida predominaram. Em relação aos tecidos avaliados, 33,62% corresponderam a linfonodos, 31,03% à pele e 25,86% ao baço. Os achados histomorfológicos e imunofenotípicos mostraram 50,86% de linfomas de células B, com destaque para o linfoma difuso de grandes células B (45,76%), seguido pelo linfoma da zona marginal esplênica (32,20%), já os linfomas de células T (49,13%), houve um predomínio de linfomas cutâneos não-epiteliotrópicos (43,85%) e epiteliotrópicos (17,54%). **Conclusões:** O perfil epidemiológico dos casos de linfoma não-Hodgkin canino na região do Nordeste brasileiro não diferencia de outros perfis estudados no país e no mundo, no entanto, em relação ao fenótipo, alta frequência de linfoma cutâneo foi observada com indicativo de possíveis influências edafoclimáticas no comportamento biológico desta neoplasia na região Nordeste. A construção de uma rede capilarizada de informações sobre as doenças na região é essencial no monitoramento e melhor compreensão do comportamento biológico da neoplasia.

Palavras-chave: cão, distúrbio linfoproliferativo, Nordeste do Brasil, oncologia.

Agência financiadora: CAPES.

Anais do 8º Congresso de Patologia Veterinária (CPV), XXII Encontro Nacional de Patologia Veterinária (ENAPAVE), XVI Simpósio Brasileiro da Davis-Thompson Foundation, VII Encontro Internacional de Saúde Animal e Prevenção (ENISAP) e I Simpósio de Sanidade Animal do CRMV-MT
9 a 12 de setembro de 2025 – Cuiabá, Mato Grosso, Brasil
Braz J Vet Pathol, 2025, vol. 18, Supl. 1

BJVP
Brazilian Journal of Veterinary Pathology
ISSN 1983-0246

Hiperplasia fibroadenomatosa mamária felina: relato de caso

Ana L. L. Furquim [1*], Isadora R. R. dos Santos[1,] Javier S. A. Perea [1]

[1]Laboratório de Anatomia e Patologia Veterinária, Instituto Federal Catarinense, Araquari, SC, Brasil
***Autor de correspondência:** Veterinaria.analuiza@gmail.com

Introdução: Hiperplasia fibroadenomatosa mamária felina (HFMF), também chamada de hiperplasia fibroepitelial, é uma afecção mamária benigna, não neoplásica, caracterizada pela proliferação dos ductos e estroma periductal observada em felinos fêmeas com, geralmente com menos de dois anos de idade. Este trabalho tem como objetivo destacar as principais características anatomopatológicas da HFMF, uma condição raramente relatada na literatura veterinária. **Relato do caso:** Uma felina de 1 ano de idade, sem raça definida, castrada, apresentava hiperplasia mamária há aproximadamente sete meses, sem sinais de regressão. Dessa forma, foi realizado a remoção cirúrgica de um fragmento e foi fixado em UMfix (solução 10% de polietilenoglicol em metanol absoluto) e processado por técnica histológica de rotina para análise posterior. **Resultados**: À macroscopia, a amostra apresentava-se nodular, medindo aproximadamente 15 centímetros de diâmetro, de consistência firme, não aderido à tecidos adjacentes, com irrigação sanguínea proeminente, destacando-se a vascularização pela veia safena. Na avaliação microscópica foi identificado proliferação epitelial, com formação de estruturas ductais revestidas por uma camada única de células cuboides com uma ou duas camadas apicais de células epiteliais colunares. O estroma periductal encontrava-se intensamente proliferado, com número elevado de fibroblastos e abundantes fibras colágenas, conferindo aspecto fibroso denso. Foi observado ainda acentuada vascularização estromal, com aumento no número de capilares sanguíneos dispostos ao redor das estruturas ductais **Conclusões:** Esta descrição macro e microscópica evidencia uma apresentação de hiperplasia fibroadenomatosa mamária em felina jovem, destacando a importância da correlação clínico-patológica para o reconhecimento de lesões mamárias benignas de comportamento exuberante. A combinação de proliferação ductal organizada, estroma fibroso intensamente vascularizado e ausência de atipias reforça o diagnóstico e contribui para o entendimento das variações morfológicas associadas a essa afecção hormônio-dependente.

Palavras-chave: felino doméstico, histopatologia, lesão hormônio-dependente, proliferação ductal

Anais do 8º Congresso de Patologia Veterinária (CPV), XXII Encontro Nacional de Patologia Veterinária (ENAPAVE), XVI Simpósio Brasileiro da Davis-Thompson Foundation, VII Encontro Internacional de Saúde Animal e Prevenção (ENISAP) e I Simpósio de Sanidade Animal do CRMV-MT
9 a 12 de setembro de 2025 – Cuiabá, Mato Grosso, Brasil
Braz J Vet Pathol, 2025, vol. 18, Supl. 1

BJVP
Brazilian Journal of Veterinary Pathology
ISSN 1983-0246

Achados histopatológicos e imunohistoquímicos de melanoma primário em glândula mamária de cadela: relato de caso

Katharina M. C. Gomes[1], Camila C. Abreu[2], Lucas E. dos S. Mesquita[2], Geovanni D. Cassali[1]*

[1]Laboratório de Patologia Comparada, Departamento de Patologia Geral, Universidade Federal de Minas Gerais, Belo Horizonte, MG, Brasil.
[2]Laboratório PatoVetVale, Taubaté, SP, Brasil.
***Autor de correspondência:** geovanni.cassali@gmail.com

Introdução: O melanoma em cães é uma neoplasia comum, representando 4 a 20% de todas as neoplasias cutâneas, e menos de 5% são malignas. Não possui predileção sexual e os animais mais velhos, de 9 a 13 anos, são mais acometidos. Pode ser originário de melanoblastos e melanócitos da pele, superfícies de membranas mucosas, dos olhos ou dos tecidos da glândula mamária, neste último caso, é pouco frequente, representando 1% a 5% de todos os melanomas humanos. Apesar de não haver registros na Medicina Veterinária de melanoma extracutâneo primário de glândula mamária (GM), é uma neoplasia rara em humanos e há descrições inclusive de melanoma associado a carcinoma ductal primário de GM. Este trabalho possui como objetivo descrever os achados histopatológicos e imunohistoquímicos de melanoma primário de glândula mamária e linfonodo com metástase em cadela. **Relato do caso:** Uma cadela de 6 anos de idade, raça Lhasa Apso, possuía nódulo entre mama abdominal e inguinal de crescimento lento. Foi realizada mastectomia regional e linfadenectomia de linfonodo regional, foram armazenados em formol tamponado a 10%, foi realizado processamento e coloração de rotina com hematoxilina e eosina para exame histopatológico e processamento imunohistoquímico para GATA3, KI-67, Melan A, P63, pancitoqueratina. **Resultados**: Nódulo media 3,0x2,8x0,9cm, ao corte, múltiplos nódulos, sólidos, homogêneos e pretos, medindo entre 0,2cm e 0,5cm de diâmetro. Linfonodo inguinal media 1,8x1,0x0,6cm, ao corte, heterogêneo, com áreas nodulares sólidas e pretas, e áreas pardas, sólidas e homogêneas. Histologicamente, nódulo possuía proliferação de células neoplásicas não delimitada, formada por células melanocíticas circundando e infiltrando lóbulos mamários. As células eram alongadas, poligonais a arredondadas, citoplasma levemente eosinofílico pouco distinto, muitos contendo pigmento acastanhado em quantidade variável. Núcleos arredondados com nucléolos visíveis. Havia moderada a acentuada anisocariose e anisocitose, com ocasional cariomegalia. Observadas 5 mitoses em 10 campos de maior aumento (400x / 2,37 mm2), focos com metaplasia óssea central e extensas áreas de necrose. Linfonodo com extensa perda da arquitetura normal, com proliferação neoplásica de mesmas características celulares e arquitetural observadas anteriormente. Focos com infiltração e embolização neoplásica em vasos do seio subcapsular. Células neoplásicas com marcador KI-67 positivo em mais de 15% e marcadores GATA3, MelanA, pancitoqueratina e P63 positivos. Através dos achados histopatológicos e imunohistoquímicos, conclui-se tratar de melanoma primário de glândula mamária com metástase em linfonodo. **Conclusões:** Melanoma primário em glândula mamária é uma neoplasia rara na espécie humana, não tendo sido relatada anteriormente na Medicina Veterinária.

Palavras-chave: GATA3, histopatologia, imunohistoquímica, metástase.
Agência financiadora: CAPES, CNPq, FAPEMIG.

Patologia de Animais de Grande Porte

Anais do 8º Congresso de Patologia Veterinária (CPV), XXII Encontro Nacional de Patologia Veterinária (ENAPAVE), XVI Simpósio Brasileiro da Davis-Thompson Foundation, VII Encontro Internacional de Saúde Animal e Prevenção (ENISAP) e I Simpósio de Sanidade Animal do CRMV-MT
9 a 12 de setembro de 2025 – Cuiabá, Mato Grosso, Brasil
Braz J Vet Pathol, 2025, vol. 18, Supl. 1

BJVP
Brazilian Journal of Veterinary Pathology
ISSN 1983-0246

Surto de salmonelose septicêmica em potros Mangalarga Marchador no estado da Bahia

Janaina C. dos Santos[1], Flávia W. V. Bôas[1], Zayan S. Pereira[1], André L. E. Nunes[1], Paulo S. S. Costa[1], Gabriela A. Zogbi[1], Tiago da C. Peixoto[1], Paula V. Leal[1*]

[1]Laboratório de Patologia Veterinária, Escola de Medicina Veterinária e Zootecnia, Universidade Federal da Bahia, Salvador, BA, Brasil.
***Autor de correspondência:** paula.leal@ufba.br

Introdução: A salmonelose é uma importante doença infecciosa causada por bactérias do gênero *Salmonella* sp., sendo uma enfermidade entérica que acomete animais de todas as idades, onde os principais fatores de risco são a condição imunológica, estresse e faixa etária. Em potros, pode ocorrer em surtos, levando a um grande índice de mortalidade. A forma aguda da doença afeta potros com 1 a 6 meses de idade tendendo a ser fatal com o desenvolvimento de diarreia com uma cor verde e aqueles que sobrevivem por mais de uma semana podem desenvolver pneumonia, osteíte, poliartrite e meningoencefalite. Objetivou-se com este trabalho relatar um surto de mortalidade em potros causado por *Salmonella* sp. no estado da Bahia. **Relato do caso:** Foram registrados casos de 7 animais oriundos de uma mesma propriedade que foram a óbito subitamente após uma diarreia leve. Destes animais, 3 foram recebidos e necropsiados no CDP-UFBA **Resultados:** Nos três casos, os principais achados anatomopatológicos incluíram acentuadas alterações no trato gastrointestinal, especialmente no ceco, que apresentava mucosa intensamente irregular, com aspecto cerebriforme, áreas multifocais hemorrágicas e ulceradas, recobertas por conteúdo mucoso esverdeado, sangue e filamentos de fibrina. O conteúdo intestinal tinha odor fétido e variava entre mucoso e viscoso, associado a fibrina. Os linfonodos mesentéricos estavam intensamente aumentados em todos os animais. O fígado encontrava-se aumentado, com os bordos abaulados, evidenciação do padrão lobular e áreas pálidas e amareladas multifocais a coalescentes, por vezes com focos hemorrágicos. Microscopicamente havia hepatite necrosante linfohistioplasmocitária multifocal moderada e esteatose difusa moderada, edema pulmonar e congestão multifocal moderado, tiflocolite necrosante, ulcerativa, linfoplasmocitária multifocal moderada bem como meningite supurativa multifocal discreta e necrose neuronal. Realizou-se cultura bacteriológica de fragmentos resfriados de fígado e pulmões, onde isolou-se *Salmonella* sp. multirresistente. Após o exame necroscópico e o diagnóstico bacteriológico, fez-se uma visita à propriedade, onde foi constatado um acentuado infestação de carrapatos em todos os equídeos da propriedade. Após o controle da infestação, os animais apresentaram melhora progressiva e se restabeleceram clinicamente. **Conclusões:** Os achados anatomopatológicos observados são compatíveis com um quadro de salmonelose, posteriormente confirmada por isolamento bacteriológico. A infestação por ectoparasitas predispôs a alterações imunológicas e comportamentais (redução da ingesta de leite e alimentos) que exacerbaram processos infecciosos, e no presente caso, culminaram em septicemia. Ressalta-se a importância da visita in loco para compreensão e orientação adequada em casos de mortalidade, para conclusão diagnóstica adequada e propulsão da sanidade de rebanho.

Palavras-chave: enteropatia, infecção, morte súbita, carrapatos.

Anais do 8º Congresso de Patologia Veterinária (CPV), XXII Encontro Nacional de Patologia Veterinária (ENAPAVE), XVI Simpósio Brasileiro da Davis-Thompson Foundation, VII Encontro Internacional de Saúde Animal e Prevenção (ENISAP) e I Simpósio de Sanidade Animal do CRMV-MT
9 a 12 de setembro de 2025 – Cuiabá, Mato Grosso, Brasil
Braz J Vet Pathol, 2025, vol. 18, Supl. 1

BJVP
Brazilian Journal of Veterinary Pathology
ISSN 1983-0246

Pitiose em equino no sudeste de Goiás

Letícia O. de Sousa[2], Lucas L. de Souza[2], Jair A. F. Junior[1]

[1]Instituto Federal Goiano, Campus Urutaí, GO, Brasil.
[2]Departamento de Medicina Veterinária, UNA, Catalão, GO, Brasil.
Autor de correspondência: jairalvesfjunior@gmail.com

Introdução: A pitiose é uma doença causada pelo *Pythium insidiosum*, um fungo presente em áreas alagadas de clima tropical e subtropical. Essa enfermidade cutânea afeta diversos animais, principalmente equinos, apresentando lesões ulceradas cutâneas e subcutâneas granulomatosas com prurido, fístulas, secreção fibrino-sanguinolenta e materiais necróticos chamados de "kunkers". Seu diagnóstico pode ser confirmado através de um histopatológico e o tratamento vai depender do tamanho e tempo da lesão para analisar o uso de antifúngicos. Este trabalho tem como objetivo relatar um caso de pitiose em equino na região sudeste de Goiás, destacando o exame histopatológico como um método de diagnóstico. **Relato de caso:** Uma égua, da raça quarto de milha, 8 anos de idade, mantida em um pasto com acesso à represa, apresentou uma grande lesão ulcerada redonda na região abdominal ventral. O centro da área ulcerada era sangrenta, granular e à limpeza podiam se observar áreas necróticas amareladas irregulares (kunkers). Fragmentos de nódulos irregulares, medindo 0,8 x 0,8 x 2,0 cm, dessa ferida foram coletados e enviados para exame histopatológico de rotina. Um dos cortes também foi corado com kit comercial de coloração especial de Grocott. **Resultados:** Ao corte as superfícies dos nódulos eram brancas com áreas amareladas milimétricas multifocais, na derme e subcutâneo. Na histologia, observou-se granulomas mal delimitados, não encapsulados com de milhares de eosinófilos, linfócitos, plasmócitos, histiócitos e neutrófilos junto a áreas extensas e multifocais de restos celulares necróticos e cariorréticos eosinofílicos. Os granulomas permeadas por tecido de granulação. No centro das áreas necróticas haviam imagens negativas sem forma definida sugestivas de hifas fúngicas. Através da coloração especial de Grocott, evidenciou-se um número pequeno de hifas com paredes extracelulares pretas, medindo 10-15 µm, paredes espessas não paralelas, septos e brotações ocasionais caracterizando uma dermatite granulomatosa focalmente extensa acentuada com hifas intralesionais compatíveis com *Pythium insidiosum* descritos na literatura. **Conclusão:** Os achados histopatológicos juntamente com o histórico e a análise macroscópica permitiram o diagnóstico de pitiose equina e a determinação da conduta clínica. Contudo, ressalta-se a necessidade do diagnóstico definitivo do agente nestes casos.

Palavras-chave: Pitiose, equino, *Pythium insidiosum.*

Anais do 8º Congresso de Patologia Veterinária (CPV), XXII Encontro Nacional de Patologia Veterinária (ENAPAVE), XVI Simpósio Brasileiro da Davis-Thompson Foundation, VII Encontro Internacional de Saúde Animal e Prevenção (ENISAP) e I Simpósio de Sanidade Animal do CRMV-MT
9 a 12 de setembro de 2025 – Cuiabá, Mato Grosso, Brasil
Braz J Vet Pathol, 2025, vol. 18, Supl. 1

BJVP
Brazilian Journal of Veterinary Pathology
ISSN 1983-0246

Perosomus elumbis em um bezerro nelore

Lucas L. de Souza[1], Maria R. R. Silva[1], Letícia O. de Sousa[1], Brener A. M. Araújo[2], Bianca E. Araújo[3], Jair A. F. Junior[3]

[1]Departamento de Medicina Veterinária, UNA, Catalão, GO, Brasil.
[2]Departamento de Medicina Veterinária, Uniceug, Goiânia, GO, Brasil.
[3]Instituto Federal Goiano, Urutaí, GO, Brasil.
***Autor de correspondência:** jairalvesfjunior@gmail.com

Introdução: *Perosomus elumbis* é uma anomalia congênita rara em bovino que se destaca por sua raridade e pela severidade das alterações morfológicas que a caracterizam. Esta condição é definida pela agenesia ou pelo desenvolvimento incompleto da porção caudal da coluna vertebral, frequentemente acompanhada pela ausência ou hipoplasia dos membros pélvicos. A causa do *Perosomus Elumbis* é multifatorial por fatores genéticos, teratogênicos (como ingestão de plantas tóxicas durante a gestação) e nutricionais. A maioria dos casos descritos são de bezerros da raça holandesa, girolando e em um ovino. O presente resumo tem como objetivo caracterizar um caso de *Perosomus elumbis* em um bezerro da raça nelore no estado de Goiás, Brasil. **Relato de caso:** Um bezerro macho, nelore, nasceu no 280º dia de gestação, proveniente de inseminação artificial (IA) em uma propriedade rural na região de Catalão, Goiás, Brasil. O parto foi distócico e o bezerro morreu minutos após o parto auxiliado. No exame externo, o neonato apresentava acentuada malformação na região pélvica e deformidade da porção caudal do tronco. Foi então realizada a necropsia com análise anatomopatológica detalhada do sistema musculoesquelético e nervoso. Fragmentos de medula espinhal caudal foram coletadas em formalina 10% tamponada e processados rotineiramente para histopatologia. **Resultados:** Na necropsia, evidenciou-se agenesia do osso sacro e das vértebras coccígeas. Notou-se apenas duas vértebras lombares com redução acentuada do comprimento dos corpos vertebrais. Os processos transversos e espinhosos se encontravam diminuídos e assimétricos (hipoplasia). O osso coxal era completamente dismórfico com ausência das tuberosidades sacral, coxal e isquiática, com conformação assimétrica e superfície óssea irregular. A medula espinhal era normal no seguimento L1-L2 e a partir de L2 apresentava-se substituída por estrutura filamentosa, mal delimitada, sem distinção de substância branca e cinzenta. Havia também artrogripose dos membros pélvicos com atrofia muscular difusa. Na histopatologia notou-se pequenos esferoides axonais no segmento L1-L2 evidenciadas pela coloração de Luxol Fast Blue. **Conclusão:** Os achados anatomopatológicos foram consistentes com *Perosomus elumbis*. O caso se apresentou de forma semelhante aos achados da raça holandesa, porém com lesões microscópicas leves na medula espinhal lombar.

Palavras-chave: malformação congênita, agenesia vertebral, disgenesia caudal.

Agência financiadora: Bem Estar Animal Ltda

Anais do 8º Congresso de Patologia Veterinária (CPV), XXII Encontro Nacional de Patologia Veterinária (ENAPAVE), XVI Simpósio Brasileiro da Davis-Thompson Foundation, VII Encontro Internacional de Saúde Animal e Prevenção (ENISAP) e I Simpósio de Sanidade Animal do CRMV-MT
9 a 12 de setembro de 2025 – Cuiabá, Mato Grosso, Brasil
Braz J Vet Pathol, 2025, vol. 18, Supl. 1

BJVP
Brazilian Journal of Veterinary Pathology
ISSN 1983-0246

Intoxicação por monensina em bovinos de confinamento no Mato Grosso

Fabricio. A. Gomes[1], Ana C. Cogo[1], Andressa C. C. Lima[1], Carla R. Oliveira[1], Vitória M. S. Oliveira[1], Gustavo dos R. Konzen[1], Edson M. Colodel[2], *Flávio H. B. Caldeira[1]

[1]Centro de Diagnóstico Veterinário - Instituto Federal de Educação, Ciência e Tecnologia de Rondônia (IFRO) *campus* Colorado do Oeste, RO, Brasil.
[2] Setor de Diagnóstico, Hospital Veterinário Veterinária, Universidade Federal de Mato Grosso, Av. Fernando Corrêa da Costa, 2367, Cuiabá, MT, Brasil.
***Autor de correspondência:** flavio.caldeira@ifro.edu.br

Introdução: Miopatias tóxicas são causas importantes de mortalidade em bovinos associadas principalmente ao consumo de plantas do gênero *Senna sp.* e de antibióticos ionóforos (AI). Os AI são utilizados como promotores de crescimento atuando principalmente como coccidiostáticos e inibidores seletivos de bactérias gram-positivas produtoras de ácidos graxos voláteis. O presente trabalho descreve um surto de miopatia aguda fatal em um rebanho de bovinos de corte em confinamento. **Relato do caso:** Foi investigado um surto de mortalidade em um confinamento de 15 mil bovinos no município de Cáceres, MT. Ao total 27 animais morreram, destes realizou-se a necropsia de 8 bovinos e a coleta sistemática de órgãos e vísceras, fixadas em formalina 10% para análise histopatológica. **Resultados:** Clinicamente, os animais apresentaram um quadro de miopatia severa, caracterizado por fraqueza muscular progressiva, dificuldade locomotora, decúbito esternal prolongado evoluindo para decúbito lateral, timpanismo e morte. Os animais mantiveram o estado de alerta e o tônus muscular. O bioquímico realizado de dois animais teve aumento da atividade sérica da CK, atingindo valores de até 26.397,1 U/L (Referência: 31,2-143,8 U/L). Na necropsia, foram observadas extensas áreas pálidas multifocais a coalescentes nos músculos esqueléticos, especialmente dos membros pélvicos, diafragma e língua, além de palidez no miocárdio. Histologicamente, essas áreas correspondiam a uma severa degeneração e necrose segmentar de fibras musculares estriadas esqueléticas e cardíacas. Há evidências de erro de carregamento de dieta, por parte do sistema de automação do confinamento. Na dieta, houve inclusão de monensina sódica. **Conclusão:** Os achados clinicopatológicos são consistentes com uma miopatia tóxica aguda. A intoxicação por *Senna* spp. (fedegoso), principal diagnóstico diferencial, foi descartada pela ausência de evidências de consumo. O erro apontado de carregamento de mistura, associado à presença de monensina na dieta, sugere sobredosagem. Considerando a dificuldade temporal da detecção do composto na dieta ingerida no dia da intoxicação, o diagnóstico foi concluído com base nos achados clínicos, marcadores de lesão muscular e achados patológicos.

Palavras-chave: miopatia tóxica, ionóforos, histopatológico, pecuária.

Agência financiadora: PROPESP – IFRO.

Anais do 8º Congresso de Patologia Veterinária (CPV), XXII Encontro Nacional de Patologia Veterinária (ENAPAVE), XVI Simpósio Brasileiro da Davis-Thompson Foundation, VII Encontro Internacional de Saúde Animal e Prevenção (ENISAP) e I Simpósio de Sanidade Animal do CRMV-MT
9 a 12 de setembro de 2025 – Cuiabá, Mato Grosso, Brasil
Braz J Vet Pathol, 2025, vol. 18, Supl. 1

BJVP
Brazilian Journal of Veterinary Pathology
ISSN 1983-0246

Hidrocefalia congênita em bovino com histórico de parto distócico - Relato de caso

Thalia S. De F. Alves[1], Ana B. O. Lara [1], Karen A. M. Santos[1], Michelle de P. Gabardo[1*].

[1]Centro Clínico Veterinário, Instituto Federal de Minas Gerais, Bambuí, MG, Brasil.
***Autor de correspondência:** michelle.gabardo@ifmg.edu.br

Introdução: Partos distócicos em bovinos podem ter diversas causas, entre elas, malformações fetais, como a hidrocefalia. Essa condição caracteriza-se pelo acúmulo anormal de líquido cefalorraquidiano nos ventrículos cerebrais, resultando no aumento do volume craniano. Animais com essa anomalia apresentam desproporção entre o tamanho da cabeça e o canal do parto, o que dificulta ou impossibilita o nascimento natural, podendo levar à morte do feto ou comprometer a saúde da mãe. Este trabalho tem como objetivo descrever os principais achados macroscópicos observados em um caso de hidrocefalia congênita em um bovino. **Relato do caso:** Foi encaminhada para necropsia uma fêmea bovina, que veio a óbito após oito dias de vida e apresentava histórico de parto distócico. Ao exame externo, observou-se que a calota craniana estava íntegra e completamente fechada, descartando-se a hipótese de falha no fechamento do crânio como causa primária. Na abertura da caixa craniana, foi observada uma cavidade de aproximadamente 15 x 7 cm, contendo cerca de 1,5 litro de líquido translúcido. O tecido cerebral apresentava-se severamente comprometido, com ausência de sua arquitetura normal, estando reduzido a vestígios parenquimatosos recobertos por meninges. **Resultados**: Em casos leves de hidrocefalia, é possível que o animal sobreviva, desde que o volume de líquido não comprometa significativamente as estruturas encefálicas. No entanto, neste caso, a quantidade excessiva de líquido resultou em intensa compressão cerebral e atrofia acentuada do encéfalo, sendo incompatível com a vida. Como diagnóstico diferencial, deve-se considerar a anencefalia, que também pode cursar com aumento do crânio e alterações neurológicas severas, embora apresente ausência parcial ou total do cérebro e da calota craniana. A hidrocefalia pode ter origem genética ou nutricional, geralmente associada a maior gravidade, ou ser adquirida. **Conclusões:** Portanto, pode-se concluir que a hidrocefalia congênita representa uma importante causa de distocia em bovinos, especialmente quando associada a acentuado aumento do volume craniano. A presença de grande quantidade de líquido cefalorraquidiano e a consequente atrofia severa do tecido encefálico demonstram a gravidade da condição e sua incompatibilidade com a vida. O diagnóstico macroscópico é fundamental para distinguir a hidrocefalia de outras malformações congênitas, como a anencefalia, e para compreender a origem da distocia. A identificação de casos como este contribui para o conhecimento das causas de mortalidade perinatal em bovinos e ressalta a importância do acompanhamento gestacional e da assistência ao parto, visando reduzir as perdas fetais e riscos à saúde materna.

Palavras-chave: atrofia, cérebro, líquido cerebral, parto distócico,

Anais do 8º Congresso de Patologia Veterinária (CPV), XXII Encontro Nacional de Patologia Veterinária (ENAPAVE), XVI Simpósio Brasileiro da Davis-Thompson Foundation, VII Encontro Internacional de Saúde Animal e Prevenção (ENISAP) e I Simpósio de Sanidade Animal do CRMV-MT
9 a 12 de setembro de 2025 – Cuiabá, Mato Grosso, Brasil
Braz J Vet Pathol, 2025, vol. 18, Supl. 1

BJVP
Brazilian Journal of Veterinary Pathology
ISSN 1983-0246

Ruptura retal e carbúnculo sintomático relacionado à sodomia em bovinos confinados: relato de caso

Ana C. C. da Silva[1], Gustavo dos R. Konzen[1], Andressa C. C. Lima[1], Maria C.S. Monthay[1], Vitória M. S. Oliveira[1], Carla R. Oliveira[1], Fabricio A. Gomes[1], *Flávio H. B. Caldeira[1]

[1]Centro de Diagnóstico Veterinário - Instituto Federal de Educação, Ciência e Tecnologia de Rondônia (IFRO) campus Colorado do Oeste, RO, Brasil.
***Autor de correspondência:** flavio.caldeira@ifro.edu.br

Introdução: A sodomia bovina é classificada como uma estereotipia comportamental que se manifesta pela copulação entre indivíduos do mesmo sexo. Este comportamento, quando expressado de forma exacerbada, configura um distúrbio etológico com graves implicações para o bem-estar animal e a produtividade do rebanho. O estado de estresse inerente à falha na homogeneidade do lote, torna os animais suscetíveis a debilidade, redução da capacidade produtiva e doenças infectocontagiosas. Este relato tem como objetivo descrever um caso de sodomia em bovinos da raça Aberdeen Angus em confinamento associada à ruptura retal e carbúnculo sintomático. **Relato do caso:** Relatou-se mortes oito bovinos, machos, inteiros da raça Aberdeen Angus em regime de confinamento, dentro de um período de 1 mês, em apenas uma baia, com 100 bovinos. O rebanho só havia recebido uma dose de vacina polivalente contra doenças clostridiais. O histórico do rebanho foi coletado, assim como foi realizada avaliação clínica e realizada necropsia em um bovino, sendo que fragmentos teciduais foram coletados, fixados rotineiramente para análise histopatológica. **Resultados:** Na propriedade observou-se intenso comportamento de sodomia, com prevalência de 30% de animais claudicando por traumas em membros. Ao se realizar o levantamento do histórico da baia, observou-se redução de fornecimento de milho para o lote, devido à escassez do mesmo, e grande variação nos pesos dos animais alocados na mesma baia. O produtor relatou que um animal apresentou sangramento retal. Na necropsia de um bovino constatou-se hemorragia na região perianal e aumento de volume em membro pélvico, que ao corte, observou-se uma área extensa de exsudato purulento marrom-avermelhada e odor fétido, com comunicação à cavidade pélvica. Na abertura da cavidade abdominal, notou-se na serosa do intestino um conteúdo fibrilar marrom-avermelhado, formando filamentos aderidos em um padrão paralelo. Ao redor do reto, observou-se extenso coágulo, que preenchia e tamponava a cavidade pélvica, aderido à serosa retal. A inspeção do reto revelou uma ruptura de aproximadamente 2cm de diâmetro, de formato circular. Adicionalmente, na musculatura da região lombar e cervical observou-se hemorragia, edema e enfisema. Histologicamente em músculo esquelético, havia degeneração de fibras musculares com necrose, edema e áreas de distensão gasosa, com discreto infiltrado inflamatório de neutrófilos entre as fibras musculares sugestivo de Carbúnculo sintomático. Após vacinação e homogeneização da baia, as mortes e problemas locomotores cessaram. **Conclusões:** A ocorrência de sodomia em bovinos confinados, deve ser considerada como fator de risco para Carbúnculo sintomático e mortes associadas à peritonite por ruptura de reto.

Palavras-chave: Confinamento, Estereotipia, Peritonite.
Agência financiadora: PROPESP-IFRO.

Anais do 8º Congresso de Patologia Veterinária (CPV), XXII Encontro Nacional de Patologia Veterinária (ENAPAVE), XVI Simpósio Brasileiro da Davis-Thompson Foundation, VII Encontro Internacional de Saúde Animal e Prevenção (ENISAP) e I Simpósio de Sanidade Animal do CRMV-MT
9 a 12 de setembro de 2025 – Cuiabá, Mato Grosso, Brasil
Braz J Vet Pathol, 2025, vol. 18, Supl. 1

BJVP
Brazilian Journal of Veterinary Pathology
ISSN 1983-0246

Maedi-Visna em ovino no cone sul de Rondônia: relato de caso

Gustavo dos R. Konzen[1], Ana C. C. da Silva[1], Fabricio A. Gomes[1], Vitória M. S. Oliveira[1], Andressa C. C. Lima[1], Gabriela V.C. Bichara[2], Caroline A. Pescador[2], Flávio H. B. Caldeira[1*]

[1]Centro de Diagnóstico Veterinário - Instituto Federal de Educação, Ciência e Tecnologia de Rondônia (IFRO) campus Colorado do Oeste, RO, Brasil.
[2] Setor de Diagnóstico, Hospital Veterinário Veterinária, Universidade Federal de Mato Grosso, Av. Fernando Corrêa da Costa, 2367, Cuiabá, MT, Brasil.
***Autor de correspondência:** flavio.caldeira@ifro.edu.br

Introdução: O Maedi-Visna (MV) é uma enfermidade viral caracterizada por uma infecção lenta, progressiva e multissistêmica que acomete ovinos. As principais manifestações clínicas induzidas pelo MV incluem perda de peso, encefalite, mastite, artrite e linfadenopatia. Este relato objetiva descrever o primeiro caso de Maedi-Visna em um rebanho de ovinos no estado de Rondônia. **Relato do caso:** Na propriedade, o rebanho é composto por ovinos das raças Santa Inês e Dorper, oriundos do estado da Bahia. Embora mantidos em piquetes distintos, o contato entre os grupos existe através da cerca. No entanto, somente os animais da raça Dorper vêm apresentando sinais clínicos e mortalidade há pelo menos cinco meses. O produtor relata tosse, emagrecimento e ocasionalmente mortes sem manifestações prévias observadas. Uma ovelha adulta da raça Dorper, apresentou emagrecimento progressivo seguido de morte. O cadáver foi encaminhado para o CDV-IFRO. A necropsia foi realizada, e fragmentos teciduais foram coletados, fixados em formalina a 10% para análise histopatológica, e congelados para detecção de Maedi-Visna por meio da técnica de PCR, realizado no Setor de Diagnóstico do HOVET/UFMT. **Resultados**: Macroscopicamente foram identificadas aderências pleuro-pulmonares no lobo pulmonar cranial direito e aderências pleurais nas regiões torácicas cranial e caudal. O lobo cranioventral do pulmão apresentava áreas consolidadas de coloração vermelho-escura. O lobo caudal encontrava-se pálido, com aumento de volume e textura borrachenta. Na microscopia, as seções revelaram septos alveolares difusamente expandidos, apresentando infiltrado inflamatório composto por linfócitos, macrófagos e neutrófilos, associado a fibrose, fibrina e edema. Foram observados agregados foliculares de linfócitos e macrófagos, de tamanhos variados, no parênquima e, ocasionalmente, ao redor dos brônquios, bronquíolos e vasos sanguíneos. Multifocalmente, os lúmens brônquicos e bronquiolares continham infiltrado inflamatório neutrofílico, com detritos celulares necróticos, fibrina e grumos bacterianos cocoides. No PCR, detectou-se a presença do vírus Maed-Visna. **Conclusões:** Este é o primeiro relato de MV no estado de Rondônia, sendo um indicativo importante para a sanidade do rebanho ovino do estado. A detecção do MV em locais onde sua presença não era conhecida, auxilia no alerta relacionado ao comércio de reprodutores e na necessidade de testes de detecção da doença ou do patógeno. Sendo um diagnóstico diferencial importante para outras enfermidades de ovinos que cursam com pneumonia ou morte súbita.

Palavras-chave: Dorper, lentivirus, pulmão, sanidade.

Agência financiadora: PROPESP-IFRO.

Anais do 8º Congresso de Patologia Veterinária (CPV), XXII Encontro Nacional de Patologia Veterinária (ENAPAVE), XVI Simpósio Brasileiro da Davis-Thompson Foundation, VII Encontro Internacional de Saúde Animal e Prevenção (ENISAP) e I Simpósio de Sanidade Animal do CRMV-MT
9 a 12 de setembro de 2025 – Cuiabá, Mato Grosso, Brasil
Braz J Vet Pathol, 2025, vol. 18, Supl. 1

BJVP
Brazilian Journal of Veterinary Pathology
ISSN 1983-0246

Prevalência de doenças infectoparasitárias em equídeos diagnosticadas pelo Laboratório de Patologia Veterinária da UFBA

André L. E. Nunes[1*], Janaina S. Caldas[1], Paulo S. S. Costa[1], Rafaela S. S. R. Souza[1], Zayan S. Pereira[1], Flávia W. Villas-Boas[1], Paula V. Leal, Tiago C. Peixoto[1]

[1]Laboratório de Patologia Veterinária, Universidade Federal da Bahia, Salvador, Bahia, Brasil.
***Autor de correspondência:** andreluis02002@gmail.com

Introdução: Equídeos são frequentemente acometidos por doenças infectoparasitárias. Estudos retrospectivos abrangentes têm sido realizados em diversos estados, mas são escassos no Nordeste e inexistem na Bahia. O conhecimento da ocorrência das doenças infectoparasitárias que afetam equídeos de uma região é imprescindível para estabelecer possíveis medidas de controle, profilaxia e tratamento adequado. Objetivou-se avaliar a prevalência das doenças infectoparasitárias em equídeos diagnosticadas pelo Laboratório de Patologia Veterinária (LPV) da Universidade Federal da Bahia (UFBA) entre 2009 e 2025. **Metodologia:** Foram revisados os protocolos de necropsia e biópsia de equídeos (equinos, asininos, muares e zebras) arquivados no LPV-UFBA entre 2009 e 2025, sendo avaliados os diagnósticos estabelecidos. **Resultados**: Foram encontrados 305 casos de doenças ou lesões em equídeos, sendo as infectoparasitárias as mais prevalentes (33,4%, 102/305), representando cerca de 1/3 dos diagnósticos conclusivos. Dentre essas destacaram-se as dermatites inespecíficas (20,58%, 21), placentites infecciosas (15,68%, 16), habronemose cutânea (10,78%, 11), pitiose e raiva (7,84%, 8 cada), encefalites linfoplasmocíticas de etiologias virais indefinidas e lesões sugestivas de herpesvirose equina (3,92%, 4 cada), anemia infecciosa equina, salmonelose, broncopneumonias bacterianas e bacteremia/choque séptico (2,94% 3 cada). Além destas, foram registrados dois casos de estrongilose e meningoencefalite bacteriana (1,96% cada). Tuberculose disseminada por *Mycobacterium avium*, onfalouracoarterite bacteriana, endometrite linfoplasmocítica/viral, pielonefrite bacteriana, meningite linfoplasmocítica (viral), broncopneumonia bacteriana, mormo, herpesvirose equina, ixodidiose, artrite bacteriana, miíase, rinite necrótica fúngica, enterite hemorrágica por *E. coli* e enterite bacteriana sem etiologia definida foram registrados uma vez cada (0,98% cada). **Conclusões:** As doenças infectoparasitárias foram as mais comumente diagnosticadas em equídeos pelo LPV-UFBA nos últimos 17 anos. Ao que tudo indica, tal ocorrência está diretamente associada às condições climáticas e ao bioma do estado, que propiciam condições ideais para disseminação dessas doenças. As "dermatites inespecíficas" constituíram o diagnóstico mais frequente, uma vez que, nesta categoria foram agrupados casos em que somente o diagnóstico morfológico foi estabelecido (dermatites granulomatosas, piogranulomatosas, supurativas e eosinofílicas). Ressaltamos que na maioria desses casos, o diagnóstico etiológico não pôde ser determinado devido ao envio de amostras ínfimas, não representativas da lesão ou pela ausência de fragmentos de larvas de *Habronema* sp. ou pseudohifas (oomicetos). Estudos dessa natureza podem auxiliar os veterinários da região a direcionarem suas suspeitas clínicas, além de alertar para a importância do exame histopatológico no diagnóstico diferencial de lesões proliferativas cutâneas que podem apresentar aspecto macroscópico similar

(tecido de granulação exuberante, carcinoma de células escamosas, sarcoide, habronemose cutânea e pitose).

Palavras-chave: Bahia, equinos, frequência, infecciosas, parasitárias.

Agência financiadora: CNPq

Anais do 8º Congresso de Patologia Veterinária (CPV), XXII Encontro Nacional de Patologia Veterinária (ENAPAVE), XVI Simpósio Brasileiro da Davis-Thompson Foundation, VII Encontro Internacional de Saúde Animal e Prevenção (ENISAP) e I Simpósio de Sanidade Animal do CRMV-MT
9 a 12 de setembro de 2025 – Cuiabá, Mato Grosso, Brasil
Braz J Vet Pathol, 2025, vol. 18, Supl. 1

BJVP
Brazilian Journal of Veterinary Pathology
ISSN 1983-0246

Carcinoma sebáceo genital em égua: relato de caso

Nathália Pacheco Rezende[1*], Tainá R. Roque[1], Victoria F. Borges[1], Gabriele I. A. de O. Rosa[1], Renata de M. Fernandes[1], Alessandra A. M. Ronchi[1], Tatiane F. de Carvalho[1], Pâmela R. R. Moreira[1]

[1]Laboratório de Patologia Animal, Hospital Veterinário, Universidade Federal de Uberlândia, Uberlândia, MG, Brasil.
***Autor de correspondência:** nathalia.rezende@ufu.br

Introdução: O carcinoma sebáceo é uma neoplasia maligna, com maior predominância em pequenos animais. Geralmente se desenvolve na pele em região de cabeça, abdômen ou tórax, é localmente invasivo e raramente faz metástase para linfonodos regionais. O objetivo do presente trabalho é relatar os achados anatomopatológicos e histopatológicos de um caso raro de carcinoma sebáceo em vulva de uma égua. **Relato do caso:** Uma égua de 20 anos, da raça Paint Horse apresentava uma massa em lábio vulvar direito, com tempo de evolução de cinco meses. Considerando a localização e histórico de excesso de exposição ao sol, as suspeitas clínicas foram de carcinoma de células escamosas e sarcóide equino. Realizou-se biópsia excisional da massa em região de vulva, com coleta de fragmento que foi fixado à formalina 10% e processado para confecção de lâminas histológicas. **Resultados:** À macroscopia, o tamanho da massa era 8,0 x 3,7 x 3,0 cm, com área ulcerada medindo 8,0 x 4,0 cm, irregular, multinodular, pouco delimitada e de coloração parda. Na avaliação microscópica, observou-se proliferação neoplásica maligna formando estruturas multilobulares bem circunscritas com focos de células epiteliais pleomórficas, poligonais e redondas, de formato ovalado, separadas por faixas de tecido fibroso de espessura variável, compatíveis com sebócitos e células de reserva. Foram identificadas vinte e nove figuras de mitose em 10 campos na objetiva de 40x. Havia ainda, infiltrado inflamatório multifocal em entremeio a neoplasia, formado principalmente por eosinófilos e moderados neutrófilos, áreas hemorrágicas multifocais e uma área ulcerada focalmente extensa. Foi estabelecido diagnóstico de carcinoma sebáceo, que pode ser classificado em dois subtipos, com base nas características histológicas: sebocítico e epiteliomatoso. No presente caso tratava-se do subtipo sebocítico. O exame histológico não identificou invasão linfática ou vascular, e a excisão foi completa. A excisão cirúrgica tem sido o tratamento de eleição para este tipo de tumor e, em humanos, é indicado também a linfadenectomia. Entretanto, na medicina veterinária, a retirada dos linfonodos regionais não é relatada. **Conclusões:** O carcinoma sebáceo do trato genital de fêmeas é incomum e, devido ao pequeno número de casos relatados na literatura, o tratamento ideal para se evitar a recorrência ainda não foi estabelecido.

Palavras-chave: diagnóstico, equino, neoplasia, sistema genital feminino.

Anais do 8º Congresso de Patologia Veterinária (CPV), XXII Encontro Nacional de Patologia Veterinária (ENAPAVE), XVI Simpósio Brasileiro da Davis-Thompson Foundation, VII Encontro Internacional de Saúde Animal e Prevenção (ENISAP) e I Simpósio de Sanidade Animal do CRMV-MT
9 a 12 de setembro de 2025 – Cuiabá, Mato Grosso, Brasil
Braz J Vet Pathol, 2025, vol. 18, Supl. 1

BJVP
Brazilian Journal of Veterinary Pathology
ISSN 1983-0246

Cistos serosos em válvulas atrioventriculares em bovinos: achados de abate de inspeção sanitária

Samuel A. Ruas[1], Flávio L. da Costa [2], Ana F. de O. Pinto[1], Nathalia N. de Oliveira[1], Julieni B. Morais[1], Pâmela M. Lohmann[1], Letícia C. G. de Souza[1], Nadia A. B. Antoniassi[1*]

[1] Laboratório de Patologia Veterinária, Hospital Veterinário, Universidade Federal de Mato Grosso, Campus Sinop, Av. Alexandre Ferronato 1200, Bairro Residencial Cidade Jardim, Sinop, MT 78557-267, Brasil.
[2] Médico veterinário, Prefeitura Municipal de Sinop, convênio MAPA.
***Autor de correspondência:** naassi@gmail.com

Introdução: Os cistos serosos (ou linfáticos) em válvulas atrioventriculares de bovinos são lesões não patológicas geralmente identificadas como achados incidentais durante necropsia e inspeções sanitárias. Essas estruturas são encontradas em ambos os sexos, com maior frequência em bovinos adultos. Embora sua origem e etiologia não estejam completamente esclarecidas, acredita-se que são lesões adquiridas e originárias da dilatação dos vasos linfáticos. Apresentam-se como formações arredondadas, com conteúdo seroso claro ou levemente amarelado, localizadas principalmente nas válvulas mitral ou tricúspide. O objetivo deste trabalho foi relatar a incidência de cistos serosos em válvulas atrioventriculares em um grupo de bovinos abatidos em frigorífico no norte de Mato Grosso. **Relato do caso:** Durante inspeções de rotina em um frigorífico regional, no mês de janeiro, ao longo de 10 dias, foram observados cistos em válvulas atrioventriculares em bovinos de diferentes lotes provenientes de cinco municípios de Mato Grosso, sem relação definida com sexo, idade ou raça. Lesões anteriormente esporádicas passaram a ocorrer com maior frequência nesse período. Em um total de 2050 animais abatidos, 50 apresentaram a alteração. Todas as carcaças com alterações valvulares foram desviadas e consideradas como lesões inflamatórias suspeitas de cisticercose. Amostras de dois casos foram encaminhadas ao LAPAN/UFMT (Sinop) para histopatologia. Após esse intervalo**,** não houve novos registros de lesões semelhantes. **Resultados:** Macroscopicamente, as lesões mediam entre 0,2 a 1,5 cm, com aspecto de vesículas únicas ou múltiplas**,** arredondadas ou ovais, translúcidas a levemente amareladas, projetando-se na superfície atrial dos folhetos valvares. Histologicamente, tratava-se de cistos revestidos por endotélio, preenchidos por líquido levemente basofílico, sem sinais de inflamação, fibrose, calcificação ou parasitas. **Conclusões:** Os cistos serosos em bovinos, apesar de benignos, ao serem observados durante inspeções sanitárias em abatedouros podem gerar dúvidas diagnósticas, especialmente quando se apresentam de forma mais frequente ou em maior número, como observado neste relato. A incidência de 2,4% observada neste estudo é consideravelmente superior ao que se observa rotineiramente. Esse aumento pontual, limitado a um período, e envolvendo animais de diferentes origens geográficas e características zootécnicas, sugere uma possível influência de fatores ambientais, manejo pré-abate, ou até mesmo de uma predisposição regional, que carece de investigação. A semelhança morfológica entre os cistos serosos e lesões inflamatórias, pode levar à classificação equivocada e ao desvio indevido de carcaças, implicando em perdas econômicas. Portanto, o reconhecimento dessas estruturas pelos profissionais responsáveis pela inspeção sanitária é fundamental para evitar diagnósticos incorretos e decisões sanitárias inadequadas.

Palavras-chave: cistos linfáticos, cisticercose, condenação de carcaça.

Anais do 8º Congresso de Patologia Veterinária (CPV), XXII Encontro Nacional de Patologia Veterinária (ENAPAVE), XVI Simpósio Brasileiro da Davis-Thompson Foundation, VII Encontro Internacional de Saúde Animal e Prevenção (ENISAP) e I Simpósio de Sanidade Animal do CRMV-MT
9 a 12 de setembro de 2025 – Cuiabá, Mato Grosso, Brasil
Braz J Vet Pathol, 2025, vol. 18, Supl. 1

BJVP
Brazilian Journal of Veterinary Pathology
ISSN 1983-0246

Aborto de gêmeos siameses isquiópagos em égua Mangalarga Marchador

Janaina C. dos Santos[1], Fernanda T. D. R. Dantas[2], Cicely M. F. Fontes[3], Flávia W. V. Bôas[1], Paulo S. da S. Costa[1], André L. E. Nunes[1], Tiago da C. Peixoto[1], Paula V. Leal*[1]

[1]Laboratório de Patologia Veterinária, Escola de Medicina Veterinária e Zootecnia, Universidade Federal da Bahia, Salvador, BA, Brasil.
[2]Crescer Soluções, Salvador, BA, Brasil.
[3]Bio Equus, Cruz das Almas, BA, Brasil.
***Autor de correspondência:** paula.leal@ufba.br

Introdução: Malformações congênitas são alterações estruturais ou funcionais que surgem durante o desenvolvimento embrionário ou fetal, afetando qualquer espécie animal. Elas podem ter origem hereditária ou associada a fatores ambientais, como infecções, toxinas, substâncias químicas, traumas, deficiências nutricionais ou, ainda, causas desconhecidas, dificultando o diagnóstico etiológico e o manejo adequado. Entre essas anomalias, há os gêmeos siameses, que resultam de uma divisão incompleta do embrião nos estágios iniciais do desenvolvimento, durante gestações monocoriônicas e monoamnióticas. Trata-se de uma condição rara, com poucos registros nas principais espécies domésticas. Em equinos não há relatos documentados dessa malformação. **Relato do caso:** Foi registrado um caso de aborto distócico de fetos siameses isquiópagos aos 158 dias de gestação em égua Mangalarga Marchador, no município de Cruz das Almas, Bahia. Os fetos apresentavam duplicação completa de crânio, pescoço, membros torácicos e cavidade torácica, compartilhando uma única pelve e apenas um par de membros pélvicos. A matriz tinha 9 anos e o garanhão, da mesma raça, 8 anos. A cobertura ocorreu por monta natural. **Resultados:** A radiografia do animal evidenciou a presença de sete vértebras cervicais em cada pescoço e 18 vértebras torácicas em cada tórax, com 32 pares de costelas associadas a estas, um osso coxal e apenas dois membros pélvicos. A avaliação imediata dos órgãos internos dos animais não foi realizada devido à formolização do animal para envio, porém, as alterações anatomopatológicas encontradas posteriormente denotaram significativas duplicações viscerais. Tratava-se de uma potra fêmea apresentando quatro pulmões, dois corações, dois fígados, dois estômagos, dois baços, duplicação de jejuno e íleo, dois cecos, dois cólons maiores, um único cólon menor, quatro rins, dois ovários, uma bexiga e um reto, além de apenas um cordão umbilical e uma placenta. **Conclusões:** Este é o primeiro caso de potros siameses relatado na literatura brasileira e internacional, o que torna muito valioso o registro e aprofundamento desta anomalia congênita.

Palavras-chave: alterações congênitas, malformação, reprodução.

Anais do 8º Congresso de Patologia Veterinária (CPV), XXII Encontro Nacional de Patologia Veterinária (ENAPAVE), XVI Simpósio Brasileiro da Davis-Thompson Foundation, VII Encontro Internacional de Saúde Animal e Prevenção (ENISAP) e I Simpósio de Sanidade Animal do CRMV-MT
9 a 12 de setembro de 2025 – Cuiabá, Mato Grosso, Brasil
Braz J Vet Pathol, 2025, vol. 18, Supl. 1

BJVP
Brazilian Journal of Veterinary Pathology
ISSN 1983-0246

Surto de Varíola Bovina com envolvimento zoonótico em propriedade leitera no Estado de Mato Grosso

Douglas L. Silva[1*], Erivelton P. Mota[3], Loriany M. Gottardi[1], Andrya V. S. Mendes[1], Augusto C. S. Stering[2], Luciano Nakazato[2], Valeria Dutra[2], Marlon Ribeiro[1-3].

[1] Laboratório de Patologia Veterinária Universidade de Cuiabá, Cuiabá, MT, Brasil.
[2] Laboratório Microbiologia e Biologia Molecular, Universidade Federal de Mato Grosso, Cuiabá, MT, Brasil.
[3] MRibeiro Diagnóstico Veterinário, Cuiabá, MT, Brasil.
***Autor de correspondência: douglas.silva.kroton@gmail.com**

Introdução: Varíola bovina é uma infecção cutânea de potencial zoonótico. É causada por vírus da família Poxviridae, gênero *Orthopoxvirus*, acometendo principalmente bovinos leiteiros, induzindo nodulares e/ou ulcerativas e crostosas em tetos. O homem pode ser afetado ao entrar em contato direto com lesões ou secreções contaminadas, desenvolvendo lesões nodulares necróticas nas mãos de ordenhadores. Embora considerada autolimitante, representa importante agravo à saúde em sistemas de produção. O diagnóstico definitivo exige confirmação histopatológica e exames moleculares. Este trabalho descreve um surto de varíola bovina com envolvimento humano, ocorrido em uma propriedade leiteira no sudoeste do Estado de Mato Grosso. **Relato do caso:** Uma propriedade localizada em Jauru–MT relatou queda na produção leiteira e lesões em tetos. Durante anamnese, foi observado lesões na mão do ordenhador. O rebanho foi avaliado e foi realizado biopsia incisional em tetos acometidos. Fragmentos foram fixados em formalina 10% tamponada, processados rotineiramente em HE e analisado em microscopia ótica. Fragmentos adicionais foram congelados e submetidos a molecular por PCR convencional. **Resultados**: O rebanho possui 140 bovinos leiteiros (70 vacas e 70 bezerros) crioulos e de compra. Clinicamente, 6 vacas exibiam úlceras mamárias e dois bezerros manifestavam estomatite ulcerativa com intensa sialorreia. O caso iniciou após incorporação de uma vaca recém adquirida ao rebanho sem realização de quarentena. As lesões mamárias eram nodulares, claras, pequenas e circulares ou apenas ulceradas, com pápulas e crostas. Histologicamente havia mamilite ulcerativa, necrotizante, linfohistioplasmocitária, com degeneração balonosa e inclusões intracitoplasmáticas eosinofílicas, em queratinócitos, sugestivos de Poxvirus. Exame molecular por PCR convencional realizado em amostra tecidual foi positivo para *Orthopoxvirus* spp., confirmando como varíola. A espécie viral ainda está em caracterização. As lesões observadas nas mãos do ordenhador eram nodulares, enegrecidas, ulceradas, circulares e com centro deprimido, sugestivas de varíola e, embora ele houvesse atribuído a um ferimento por motosserra, recebeu encaminhamento imediato pela equipe veterinária para atendimento médico. Ainda, medidas sanitárias foram instituídas na propriedade, incluindo isolamento dos animais afetados, descarte e secagem do leite das vacas afetadas. **Conclusão:** O caso confirma a ocorrência de varíola bovina com envolvimento humano, ressaltando a importância da vigilância epidemiológica, da integração laboratorial e da atuação médica-veterinária conjunta na saúde única. A identificação de corpúsculos virais em biópsia e a confirmação molecular por PCR reforçam o papel do diagnóstico de precisão na adoção de medidas de biossegurança de zoonoses emergentes.

Palavras-chave: *Orthopoxvirus* em bovino, saúde única, zoonose, mamilite ulcerativa, doença de bovinos.

Anais do 8º Congresso de Patologia Veterinária (CPV), XXII Encontro Nacional de Patologia Veterinária (ENAPAVE), XVI Simpósio Brasileiro da Davis-Thompson Foundation, VII Encontro Internacional de Saúde Animal e Prevenção (ENISAP) e I Simpósio de Sanidade Animal do CRMV-MT
9 a 12 de setembro de 2025 – Cuiabá, Mato Grosso, Brasil
Braz J Vet Pathol, 2025, vol. 18, Supl. 1

BJVP
Brazilian Journal of Veterinary Pathology
ISSN 1983-0246

Intoxicação por *Crotalaria pallida* (*mucronata*) em bovinos em Mato Grosso

Larissa Sabino[1], Ícaro G. dos Santos[1], João Paulo S. Cavasani[1], Nataliê Ecker[1], Roger F. N. da Silva[1], Erivelton P. Mota[2], Marlon Ribeiro[2], Fernando H. Furlan[1*].

[1]Laboratório de Patologia Veterinária, Hospital Veterinário da UFMT, Cuiabá, MT, Brasil.
[2]MRibeiro Diagnóstico Veterinário, Cuiabá, MT, Brasil.
***Autor de correspondência:** fernando.furlan@ufmt.br

Introdução: Plantas do gênero *Crotalaria* spp. são distribuídas por todo o Brasil e muitas espécies são sabidamente tóxicas a bovinos. Essa toxicidade está associada a presença de alcaloides pirrolizidínicos na planta. O consumo de *C. pallida* (=*C. mucronata*) é responsável por quadros pulmonares e hepáticos relatados principalmente em ovinos e, de forma menos frequente, em bovinos**.** **Relato do caso:** A doença ocorreu em junho de 2025 em uma propriedade de bovinos de corte localizada no município de Vale de São Domingos, MT. Duas vacas da raça Nelore apresentavam emagrecimento progressivo, apatia e diarreia intensa. Os animais foram eutanasiados e submetidos à necropsia. Durante a inspeção da área de pastejo, observou-se uma área de invasão por plantas reconhecidas como *Crotalaria* spp. Amostras de plantas foram coletadas para confecção de exsicatas que foram encaminhadas ao Herbário Central da UFMT para identificação. **Resultados**: As alterações macroscópicas consistiam em edema pulmonar interlobular (2/2), enfisema pulmonar multifocal (2/2), áreas multifocais a coalescentes firmes na superfície pleural (2/2), hepatomegalia severa (2/2), fibrose hepática multifocal a coalescente (2/2) e linfoadenomegalia em linfonodos mediastínicos (1/2). Microscopicamente as principais alterações envolveram pulmão e fígado. No pulmão, o espaço interalveolar estava expandido por feixes multifocais a coalescentes de tecido conjuntivo fibroso fortemente evidenciados em azul pela coloração do Tricrômico de Masson. Entremeado a estes feixes, havia infiltrado inflamatório linfocítico moderado. Notou-se hiperplasia de pneumócitos tipo II moderada e multifocal. No fígado, os hepatócitos periportais estavam difusamente substituídos por fibrose hepática multifocal a coalescente, também evidenciada pela coloração de Tricrômico de Masson. Os hepatócitos centrolobulares estavam difusamente tumefeitos e por vezes havia necrose hepatocelular. Os sinusoides hepáticos estavam difusa e acentuadamente dilatados e congestos. Os espécimes enviados ao Herbário Central da UFMT foram identificados como *C. pallida*. **Conclusões**: O diagnóstico de intoxicação por *C. pallida* em bovinos foi realizado com base nos dados epidemiológicos e clínicos, nos achados lesionais e na presença da planta em áreas de pastejo. Os alcaloides pirrolizidínicos são associados a quadros de hipertensão arterial severa e de síndrome de obstrução sinusoidal hepática, o que respectivamente pode justificar as lesões pulmonares e hepáticas observadas. As alterações observadas neste estudo são similares às relatadas nos quadros de intoxicação por *C. pallida* anteriormente descritas em ovinos e bovinos.

Palavras-chave: Alcaloides pirrolizidínicos, plantas tóxicas, *Crotalaria mucronata*, *Crotalaria pallida*.

Agência financiadora: CNPq, CAPES, FAPEMAT, PROPESQ-UFMT.

Anais do 8º Congresso de Patologia Veterinária (CPV), XXII Encontro Nacional de Patologia Veterinária (ENAPAVE), XVI Simpósio Brasileiro da Davis-Thompson Foundation, VII Encontro Internacional de Saúde Animal e Prevenção (ENISAP) e I Simpósio de Sanidade Animal do CRMV-MT
9 a 12 de setembro de 2025 – Cuiabá, Mato Grosso, Brasil
Braz J Vet Pathol, 2025, vol. 18, Supl. 1

BJVP
Brazilian Journal of Veterinary Pathology
ISSN 1983-0246

Surto de broncopneumonia necrossupurativa por *Bordetella bronchiseptica* em potros no Estado de Mato Grosso

Loriany M. Gottardi[1*], Ana R. M. Araújo[2], Douglas L. Silva[1], Andrya V. S. Mendes[1], Isadora C. R. Barros[3], Mariana B. Carvalho[3], Valeria Dutra[2], Marlon Ribeiro[1]

[1]Laboratório de Patologia Veterinária Universidade de Cuiabá, Cuiabá, MT, Brasil.
[2]Laboratório de Microbiologia Veterinária, Universidade Federal de Mato Grosso, Cuiabá, MT, Brasil.
[3]Hospital Veterinário Equestre MT HORSE
***Autor de correspondência:** lorygottardi@hotmail.com*

Introdução: *Bordetella bronchiseptica* é uma bactéria cocobacilar Gram-negativa, aeróbia estrita, reconhecida como agente de traqueobronquite infecciosa canina (tosse dos canis) e causadora de broncopneumonia em suínos. Casos envolvendo equinos são raros, especialmente como agente primário de pneumonias nesta espécie. Este trabalho descreve um surto de broncopneumonia primária por *B. bronchiseptica* em potros no Estado de Mato Grosso, Brasil. **Relato do caso:** Um potro de 3 meses foi atendido em emergência, sem responsividade a terapia de estabilização, morrendo poucas horas depois. Foi submetido à necropsia material obtido foi encaminhado para exame histopatológico, microbiológico e molecular. Após 3 semanas, outro potro com sinais respiratórios oriundo do mesmo local foi admitido e a conduta terapêutica foi adaptada para suspeita em andamento. Um terceiro potro em estágio inicial receberam tratamento adaptado *in loco*. **Resultados:** O haras é localizado em Campo Verde – MT. O primeiro potro apresentava dispneia grave, cianose, diarreia, depressão, prostração, não responsivo a terapia de estabilização, morrendo poucas horas depois. Na necropsia havia broncopneumonia necrossupurativa difusa com necrose pulmonar coalescente e enfisema intersticial, além de enterite catarral e nefropatia isquêmica com evidenciação de padrão tubular renal. Exame histopatológico demonstrou infiltrado piogranulomatoso associado a cocobacilos Gram-negativos aderidos ao epitélio de traqueia e brônquios, e em macrófagos intra-alveolares. O cultivo pulmonar isolou *Bordetella* spp. Poucos dias após, outro potro de quatro meses de idade oriundo do mesmo local foi atendido sinais clínicos similares, e do lavado traqueobrônquico foi isolado bactéria Gram-negativa não fermentadora multirresistente e PCR confirmou presença de *B. bronchiseptica*. A investigação epidemiológica *in loco* demonstrou superlotação de potros em piquetes e falhas de vermifugação e vacinação em calendário sanitário preventivo, além da proximidade com chiqueiro suíno há aproximadamente 50 metros de distância. Neste local, outros potros que apresentaram sinais respiratórios e foram rapidamente submetidos a terapia de suporte ajustada à condição, e todos se recuperaram. Os achados clínicos, patológicos, microbiológicos e moleculares caracterizam um surto de doença respiratória grave primária associado a *Bordetella bronchiseptica* em potros. **Conclusão:** A ocorrência de *B. bronchiseptica* como agente primário em equinos é rara, e não há registros dessa ocorrência anteriormente no Brasil. O estresse ambiental, superlotação, manejo sanitário deficitário e contato com portadores naturais foram os principais fatores de risco identificados neste caso. A infecção por *Bordetella bronchiseptica*, embora rara, pode resultar em broncopneumonia necrossupurativa aguda e fatal em potros no Brasil, e ressalta a importância da vigilância clínica e laboratorial em criatórios equinos.

Palavras-chave: Doença respiratória, doenças de equinos, sanidade equina, doenças emergentes, erros de manejo.

Anais do 8º Congresso de Patologia Veterinária (CPV), XXII Encontro Nacional de Patologia Veterinária (ENAPAVE), XVI Simpósio Brasileiro da Davis-Thompson Foundation, VII Encontro Internacional de Saúde Animal e Prevenção (ENISAP) e I Simpósio de Sanidade Animal do CRMV-MT
9 a 12 de setembro de 2025 – Cuiabá, Mato Grosso, Brasil
Braz J Vet Pathol, 2025, vol. 18, Supl. 1

BJVP
Brazilian Journal of Veterinary Pathology
ISSN 1983-0246

Artrite-encefalite caprina em mini cabras no Mato Grosso

João P. da S. Cavasani[1], Ícaro G. dos Santos[1], Larissa Sabino[1], Kaê A. Freitas[2], Ana R. M. Araújo[3], Luciano Nakazato[3], Marcos de A. Souza[1], Edson M. Colodel[*]

[1]Laboratório de Patologia Veterinária (LPV), HOVET, UFMT, Cuiabá, MT, Brasil.
[2]CK Medicina Equina, Cuiabá, MT, Brasil.
[3]Laboratório de Microbiologia e Biologia Molecular, HOVET, UFMT, Cuiabá, MT, Brasil.
***Autor de correspondência:** joaocavasani@gmail.com

Introdução: O vírus da artrite-encefalite caprina (CAEV) é um retrovírus que infecta células do sistema fagocítico-mononuclear. Pertencente ao grupo dos lentivírus de pequenos ruminantes (SRLV), que inclui o vírus Maedi-Visna (MVV), ambos causam doenças de evolução crônica, multissistêmicas e sem tratamento específico. Maior parte dos infectados não manifestam alterações clínicas significativas, e alguns podem desenvolver artrite, pneumonia, mastite e encefalite. O controle sanitário consiste na identificação e eliminação de infectados. Neste trabalho, relatamos a ocorrência de CAEV em mini cabras em Mato Grosso. **Relato do caso:** Duas minis cabras (*Capra aegagrus hircus*) adultas (Cabras 1 e 2) provenientes de um rebanho com 140 animais adoeceram no intervalo de quinze dias. A Cabra 1 apresentou incapacidade de se manter em estação, tinha tremores musculares e rigidez articular. A Cabra 2 apresentava aumento moderado de tamanho das articulações cárpicas e tarsometatársica. Ambas foram submetidas a eutanásia e a necropsia foi realizada no Laboratório de Patologia Veterinária da UFMT, Cuiabá, MT. Fragmentos de órgãos foram coletados em formalina a 10%, processados para análise histológica. Fragmentos de encéfalo e pulmão foram encaminhados para diagnóstico molecular. **Resultados**: Na necropsia, notou-se na Cabra 1 severo edema pulmonar alveolar e interlobular. Na Cabra 2 havia leve a moderado espessamento das cápsulas das articulações cárpicas e tarsometatársicas. Nas cartilagens articulares de úmeros, rádios e ulnas havia petéquias e equimoses. A avaliação histológica da Cabra 1 revelou pneumonia broncointersticial acentuada e meningomieloencefalite linfocítica e moderada. A Cabra 2 tinha sinovite mista associada ao adelgaçamento de cartilagens e espessamento de cápsulas articulares além de microfraturas nas trabéculas ósseas. No pulmão notou-se hiperplasia de BALT. As duas cabras amplificaram sequencias específicas de CAEV em fragmentos de encéfalo e de pulmão. **Conclusões** Os achados morfológicos e moleculares confirmam manifestação clínica da infecção por CAEV em mini cabras no estado de Mato Grosso. As infecções por SRLV são pouco descritas na região Centro-Oeste do Brasil. O diagnóstico em vida destas enfermidades é complexo pois a detecção molecular apresenta baixa sensibilidade e os testes sorológicos voltados à identificação de animais positivos não são rotineiramente oferecidos por laboratórios de diagnóstico no Brasil. Não há instrução normativa específica voltada exclusivamente para controle destas doenças. As diretrizes gerais para saneamento de SRLV são de adesão voluntária, o que limita a efetividade. Com isso, como a infecção é predominantemente assintomática há uma facilitação para a disseminação da doença e torna complexa a eliminação do vírus do rebanho.

Palavras-chave: lentiviroses, miniaturas, retroviroses, sinovites.

Agência financiadora: CAPES, CNPq.

Anais do 8º Congresso de Patologia Veterinária (CPV), XXII Encontro Nacional de Patologia Veterinária (ENAPAVE), XVI Simpósio Brasileiro da Davis-Thompson Foundation, VII Encontro Internacional de Saúde Animal e Prevenção (ENISAP) e I Simpósio de Sanidade Animal do CRMV-MT
9 a 12 de setembro de 2025 – Cuiabá, Mato Grosso, Brasil
Braz J Vet Pathol, 2025, vol. 18, Supl. 1

BJVP
Brazilian Journal of Veterinary Pathology
ISSN 1983-0246

Intoxicação por favas de árvores da família Fabaceae em Mato Grosso

Carlos A.C. Vélasquez[1], Bruna S. Serrano[1] Mairim C.S.S Machado[1] Gabriela V.C. Bichara[1], Nataliê Ecker[1], João P.S. Cavasani[1], Wuglenia D.M. da Silva[1], Fernando H. Furlan[1*]

[1]Laboratório de Patologia Veterinária, Hospital Veterinário da Universidade Federal de Mato Grosso, Cuiabá, Mato Grosso, MT, Brasil.
***Autor de correspondência:** fernando.furlan@ufmt.br

Introdução: O Centro-Oeste é a região mais importante para a produção pecuária no Brasil, e Mato Grosso é o estado que concentra o maior rebanho nacional. Nesta região, há uma grupo de árvores leguminosas pertencentes à família Fabaceae incluindo *Enterolobium contortisiliquum*, *E. gummuferum* e *Stryphnodendron fissuratum* que produzem vagens durante o estação seca cujo consumo tem sido associado a lesões digestivas, renais e hepáticas, fotossensibilização e aborto em bovinos. A maior parte dos trabalhos envolvendo as intoxicação pelas favas dessas árvores são descritos como relatos de um surto ou trabalhos experimentais. Há escassa literatura científica contemplando a compilação de vários surtos possibilitando estudos epidemiologicamente mais amplos abrangendo os principais aspectos regionais de cada intoxicação. **Objetivo:** Realizar um estudo para caracterizar a intoxicação por favas de Fabaceae em bovinos em Mato Grosso. **Metodologia**: Foi conduzido um estudo retrospectivo para compilar e caracterizar os aspectos epidemiológicos, clínicos e patológicos de surtos de intoxicação por favas de Fabaceae em bovinos em Mato Grosso entre os anos de 2006 e 2024 diagnosticados pela equipe do laboratório de patologia veterinária da UFMT-Cuiabá. **Resultados:** Foram diagnosticados sete surtos de intoxicação por *S. fissuratum* nos municípios de Cocalinho, Barra do Graças, Rondonópolis, Cuiabá, Várzea Grande e Pontes e Lacerda levando a morte de 50 bovinos no total. A morbidade variou entre 1,36% e 46,4% e a mortalidade oscilou entre 1,36% e 5,9%. Cinco Surtos de intoxicação por *E. contortisiliquum* foram relatados em Juína, Figueirópolis D'Oeste, Poconé e Cuaibá, causando a morte 45 bovinos. Observou-se morbidade entre 1,6% e 25% e mortalidade entre 6,6% e 16%. Dois surtos de intoxicação por *E. Gummuferum* foram observados em Nobres, Terra Nova do Norte com morbidade de 1,3% e 4,7% e mortalidade de 0,38% e 1,36%, respectivamente. Todos os surtos ocorreram entre os meses de julho e novembro. Dentre os nove surtos identificados, em oito deles ocorreu quadro clínico agudo e a morte foi atribuída a necrose do epitélio tubular renal e necrose individual de hepatócitos. Nesses surtos, os animais que não morriam de forma aguda, posteriormente apresentavam fotossensibilização e se recuperaram. Apenas um surto de intoxicação por *S. fissuratum* envolveu abortos como principal queixa. **Conclusões:** A intoxicação por vagens de Fabaceae é uma importante causa de morte de bovinos em Mato Grosso. A maior parte dos surtos é atribuído a *S. fissuratum* e *E. contortisiliquum* que levam a morte mais frequentemente devido lesões renais e hepáticas.

Palavras-chave: Plantas tóxicas, *Enterolobium contortisiliquum, Enterolobium gummuferum, Stryphnodendron fissuratum*
Agência financiadora: CNPq, CAPES, FAPEMAT, PROPESQ-UFMT.

Anais do 8º Congresso de Patologia Veterinária (CPV), XXII Encontro Nacional de Patologia Veterinária (ENAPAVE), XVI Simpósio Brasileiro da Davis-Thompson Foundation, VII Encontro Internacional de Saúde Animal e Prevenção (ENISAP) e I Simpósio de Sanidade Animal do CRMV-MT
9 a 12 de setembro de 2025 – Cuiabá, Mato Grosso, Brasil
Braz J Vet Pathol, 2025, vol. 18, Supl. 1

BJVP
Brazilian Journal of Veterinary Pathology
ISSN 1983-0246

Linfoma multicêntrico em equino: relato de caso

Talita M. Martinho[1], Anandra K. S. Gomes[1], Bruno F. Gomez[1], Diego de O. Z. Harnisch[1], Natália T. B. Costa[1], Regiana Casceello[1], Samuel P. de Souza[2], Julieta R. E. Moraes[1]

[1]Programa de Residência em Área Profissional da Saúde, Departamento de Patologia, Reprodução e Saúde Única, Universidade Estadual Paulista – Faculdade de Ciências Agrárias e Veterinárias (UNESP – FCAV), Jaboticabal, SP, Brasil.
[2]Centro Universitário Barão de Mauá (CUBM), Ribeirão Preto, SP, Brasil.
***Autor de correspondência:** talita.martarello@unesp.br

Introdução: Os linfomas são neoplasias hematopoiéticas malignas de proliferação linfocítica. De acordo com localização anatômica, podem ser classificados em multicêntrico, alimentar, mediastinal, cutânea e solitária/atípica. Em equinos, a forma mais comum é a multicêntrica, caracterizada pelo acometimento em múltiplos linfonodos e/ou órgãos. Este trabalho tem como objetivo relatar as principais características macro e microscópicas de um caso de linfoma multicêntrico em um equino. **Relato do caso:** Uma égua de 13 anos de idade, da raça Mangalarga Marchador apresentava ao exame físico taquicardia, mucosas pálidas e tempo de preenchimento capilar de 3 segundos. Além disso, rigidez em membros torácicos e paralisia dos pélvicos. O animal permaneceu em decúbito lateral e devido à piora do estado clinico, foi submetido à eutanásia. Dessa forma, foi realizado o exame necroscópico do cadáver que se manteve em temperatura ambiente. Os fragmentos coletados durante o exame, foram fixados em formol 10% tamponado e processado por técnica histológica de rotina, sendo em seguida analisados. **Resultados**: Durante a análise macroscópica, a cavidade torácica possuía 1,5 litros de líquido serossanguinolento e a cavidade abdominal 2 litros, sendo este seroso e translúcido. Os linfonodos mediastinais e mesentéricos estavam aumentados de tamanho. Em pulmão, base de coração, diafragma, fígado, baço, serosa de estômago e em região de flexura pélvica múltiplas nodulações de coloração esbranquiçada, aderidas e mal delimitadas. Os ovários apresentavam áreas esbranquiçadas e firmes. Na avaliação microscópica, foram identificados nos linfonodos mencionados, em medula óssea e ovário substituição do parênquima por proliferação neoplásica maligna de células redondas. Demais nodulações e órgãos acometidos possuíam células de mesmas características, configurando macrometástases, assim como o ceco, infiltrando a mucosa, possuía micrometástase. **Conclusões:** Este relato possui por finalidade a descrição necroscópica de uma proliferação neoplásica de células redondas em linfonodos, caracterizando o linfoma multicêntrico de pequenas células.

Palavras-chave: exame necroscópico, histopatologia, neoplasia hematopoiética, tecido linfóide.

Anais do 8º Congresso de Patologia Veterinária (CPV), XXII Encontro Nacional de Patologia Veterinária (ENAPAVE), XVI Simpósio Brasileiro da Davis-Thompson Foundation, VII Encontro Internacional de Saúde Animal e Prevenção (ENISAP) e I Simpósio de Sanidade Animal do CRMV-MT
9 a 12 de setembro de 2025 – Cuiabá, Mato Grosso, Brasil
Braz J Vet Pathol, 2025, vol. 18, Supl. 1

BJVP
Brazilian Journal of Veterinary Pathology
ISSN 1983-0246

Infecção crônica por *Toxoplasma gondii* associada a lesões neurológicas em um suíno: relato de caso

Amália Ferronato[1*], Ana Julia Dal Curtivo Back[2], Mônica Elizabeth Piranha[3], Nelson Luis Mello Fernandes[2], Aline de Marco Viott[1], Manoela Marchezan Piva[1]

[1]Laboratório de Patologia Animal, Departamento de Ciências Veterinárias, Universidade Federal do Paraná, Palotina, PR, Brasil.
[2] Laboratório de Doenças Parasitárias dos Animais, Departamento de Ciências Veterinárias, Universidade Federal do Paraná, Palotina, PR, Brasil.
[3]Médica Veterinária Autônoma, Toledo, PR, Brasil.
***Autor de correspondência:** amaliaferronatto@gmail.com

Introdução: toxoplasmose é uma doença zoonótica causada pelo *Toxoplasma gondii*, e os felinos os hospedeiros definitivos. Infecções por *T. gondii* em suínos normalmente são assintomáticas, entretanto, genótipos patogênicos e imunossupressões podem predispor a doença. Este trabalho tem como objetivo relatar um caso de toxoplasmose crônica com lesões neurológicas em um suíno. **Relato do caso:** suíno, macho, 56 dias de vida, apresentava dificuldade locomotora e apresentava posição plantígrada dos quatros membros. Devido ao prognóstico, o animal foi eutanasiado e necropsiado. **Resultados**: macroscopicamente, no encéfalo observou-se evidenciação acentuada dos vasos sanguíneos meningeais. À microscopia, observou-se uma meningoencefalite granulomatosa, caracterizada por infiltrado inflamatório moderado em leptomeninges e encéfalo composto por linfócitos, macrófagos espumosos e ocasionais células gigantes multinucleadas. Em substância branca áreas multifocais a coalescentes de moderada espongiose foram observadas. Em medula espinhal, havia focos discretos de meningomielite granulomatosa, poliradiculite e ganglioneurite granulomatosa, focos de necrose neuronal com neuronofagia e espongiose de substância branca. Nos demais órgãos lesões de hepatite linfoplasmocítica necrotizante moderada e linfadenite e esplenite granulomatosa moderada estavam presentes. Devido à similaridade das lesões com as causadas pelas infecções por circovírus suínos 2 (PCV-2), realizou-se imuno-histoquímica anti-PCV-2 em cortes histológicos de linfonodos, fígado e placas de Peyer, com resultado negativo para o teste. Realizou-se PCR convencional, utilizando os pares de primers TOX4 e TOX5, de fragmentos de encéfalo, medula espinhal e fígado, resultando em bandas positivas em todas as amostras. O diagnóstico de toxoplasmose foi baseado nos achados clínicos e anatomopatológicas e confirmação via molecular, associado ao vínculo epidemiológico que ocorreu no mesmo sistema produtivo. A lesão foi considerada crônica devido a sua composição inflamatória granulomatosa e positividade apenas via PCR; esta última, uma técnica sensível que detecta baixas quantidades do antígeno. Os suínos são animais ungulados, ou seja, sua sustentação ocorre através dos cascos, e não do metatarso ou metacarpo planos ao chão, como observado neste caso. Acreditamos que, devido a lesão no neurópilo com morte neuronal, denervação e desmielinização, os feixes nervosos que inervavam os grupos musculares responsáveis pela sustentação dos membros foram acometidos e fragilizados, impossibilitando a posição anatômica regular. Como a lesão tem caráter crônico, o processo progrediu até a posição plantígrada. **Conclusões:** de acordo com os conhecimentos dos autores, essa é a primeira

descrição macro e microscópica de um caso de toxoplasmose em um suíno de creche com acometimento crônico do tecido nervoso e consequente apresentação clínica de plantígrado.

Palavras-chave: neuropatologia, patologia suína, toxoplasmose.

Anais do 8º Congresso de Patologia Veterinária (CPV), XXII Encontro Nacional de Patologia Veterinária (ENAPAVE), XVI Simpósio Brasileiro da Davis-Thompson Foundation, VII Encontro Internacional de Saúde Animal e Prevenção (ENISAP) e I Simpósio de Sanidade Animal do CRMV-MT
9 a 12 de setembro de 2025 – Cuiabá, Mato Grosso, Brasil
Braz J Vet Pathol, 2025, vol. 18, Supl. 1

BJVP
Brazilian Journal of Veterinary Pathology
ISSN 1983-0246

Achados histopatológicos em suíno infectado por *Metastrongylus* spp.: relato de caso

Natália T. B. Costa[1 *], Anandra K. S. Gomes[1] Bruno F. Gomez[1], Diego de O. Z. Harnisch[1], Regiana Casceello[1], Caio J. X. Abimussi[2], Samir A. A. Bento[2], Julieta R. E. de Moraes[1]

[1]Programa de Residência em Área Profissional da Saúde, Departamento de Patologia, Reprodução e Saúde Única, Universidade Estadual Paulista – Faculdade de Ciências Agrárias e Veterinárias (UNESP – FCAV), Jaboticabal, SP, Brasil.
[2]Departamento de Clínica e Cirurgia Veterinária, (UNESP – FCAV), Jaboticabal, SP, Brasil
***Autor de correspondência:** natalia.tb.costa@unesp.br

Introdução: A metastrongilose é uma parasitose pulmonar causada por nematoides do gênero *Metastrongylus* spp., cuja ocorrência em suínos está associada à criação ao ar livre, devido ao ciclo de vida indireto que envolve como hospedeiro intermediário os anelídeos. As infecções parasitárias respiratórias causadas por tais helmintos podem ser frequentemente subdiagnosticadas e causar alterações inflamatórias severas nas vias aéreas. Diante desse contexto, o presente trabalho tem como objetivo relatar um caso de pneumonia parasitária associada à infecção por *Metastrongylus* spp. em um suíno experimental, destacando os principais achados macro e microscópicos que reforçam a importância do rastreio sanitário prévio. **Relato do caso:** Uma fêmea suína, com 4 meses de idade, destinada à experimentação científica e sem histórico de rastreio. O animal estava em período de adaptação havia uma semana no setor de suínos, juntamente com outros suínos de mesma idade. Quando iniciado o experimento, morreu após a indução anestésica e foi encaminhado para necropsia. **Resultados**: Na avaliação macroscópica, notou-se pulmão heterogêneo, compacto, com laterais de polos castanho claros com focos de hemorragia em sua superfície pleural. Ao corte, heterogêneo, com ocasionais brônquios preenchidos com múltiplos nódulos coalescentes. Presença de edema em lúmen traqueal Fígado com padrão lobular acentuadamente evidente. Presença de um adulto de parasita de *Macracanthorhynchus hirudinaceus* em intestino delgado. Microscopicamente, pulmão apresentava acentuado e difuso infiltrado inflamatório composto de neutrófilos, eosinófilos e linfócitos, associados a presença de helmintos adultos em brônquios e ovos larvados em lúmen alveolar circundados por células inflamatórias, bem como hiperplasia do tecido linfoide associado ao brônquio, necrose e descamação de células do epitélio brônquico. Áreas multifocais de moderada atelectasia, enfisema, edema e congestão também foram observadas. Coração com áreas multifocais de necrose flocular e em banda de contração. Baço congesto com espessamento da cápsula e hiperplasia linfoide. Figado com degeneração e necrose centrolobular. Intestinos com evidenciação das placas de Peyer, bem como acentuado e difuso infiltrado inflamatório de linfócitos e eosinófilos, destruindo as criptas associados a edema, necrose e debris celulares. Encéfalo possuía moderado e multifocal edema perineural e perivascular. **Conclusões:** Os achados pulmonares caracterizam uma pneumonia parasitária supurativa e eosinofílica associada a infecção por *Metastrongylus* spp., evidenciada pela presença de parasitas adultos e ovos larvados. As alterações intestinais e sistêmicas reforçam a importância do rastreio sanitário prévio em animais destinados à pesquisa experimental, visando prevenir óbitos inesperados.

Palavras-chave: helmintos, histopatologia, necropsia, pneumonia.

Anais do 8º Congresso de Patologia Veterinária (CPV), XXII Encontro Nacional de Patologia Veterinária (ENAPAVE), XVI Simpósio Brasileiro da Davis-Thompson Foundation, VII Encontro Internacional de Saúde Animal e Prevenção (ENISAP) e I Simpósio de Sanidade Animal do CRMV-MT
9 a 12 de setembro de 2025 – Cuiabá, Mato Grosso, Brasil
Braz J Vet Pathol, 2025, vol. 18, Supl. 1

BJVP
Brazilian Journal of Veterinary Pathology
ISSN 1983-0246

Osteocondromatose sinovial primária em articulação metatarsofalangeana de equino: relato de caso

José T. R. de Moraes[1*], Eduarda Keil[1], Anna P. B. França [1], Ellen C. de Oliveira[1], Richard E. H. Machado[1], Fernando G. Munhoz[2], Marcelo M. Alievi[2], Luciana Sonne[1]

[1]Setor de Patologia Veterinária, Faculdade de Veterinária, Universidade Federal do Rio Grande do Sul, Porto Alegre, RS, Brasil.
[2]Preservas, Faculdade de Veterinária, Universidade Federal do Rio Grande do Sul, Porto Alegre, RS, Brasil.
***Autor de correspondência:** jtiago.roza@gmail.com

Introdução: A osteocondromatose sinovial é uma afecção articular caracterizada pela formação de múltiplos nódulos cartilaginosos, geralmente associados à membrana sinovial. Embora descrita principalmente em cães, há relatos esporádicos em gatos, suínos e equinos. A forma primária ocorre de maneira espontânea, sem alterações articulares degenerativas prévias, enquanto a forma secundária está associada à doença articular degenerativa. A patogênese pode envolver metaplasia da sinóvia hiperplásica em cartilagem, com ocasional ossificação endocondral subsequente. **Relato do caso:** Foram encaminhados para avaliação histopatológica três nódulos provenientes de um equino, fêmea, 5 anos de idade, da raça Crioula, com histórico de claudicação e de lesão identificada por exame radiográfico em região plantar da articulação metatarsofalangeana do membro pélvico esquerdo (MPE). O exame radiográfico não evidenciou alterações na superfície articular nem comprometimento do ligamento suspensório, e, diante disso, o clínico optou pela realização de artroscopia para remoção das formações nodulares. **Resultados:** Foram recebidos três fragmentos sem orientação anatômica, com dimensões variando entre 0,5 cm × 0,5 cm × 0,2 cm e 0,8 cm × 0,4 cm × 0,3 cm, de consistência firme a dura e difusamente brancos. Ao exame histológico, os fragmentos eram constituídos por tecido conjuntivo fibroso maduro, condrócitos bem organizados e discretas áreas de tecido ósseo bem diferenciado. Não foram observadas células neoplásicas ou infiltrado inflamatório. **Conclusões:** O diagnóstico foi definido pela associação de características macroscópicas (como a ausência de alterações degenerativas na cartilagem articular, morfologia e localização dos nódulos), e histopatológicas. Apesar de rara em equinos, a osteocondromatose sinovial deve ser considerada em casos de claudicação persistente ou alterações articulares sem causa aparente. O diagnóstico definitivo requer exame histopatológico, que permite excluir processos inflamatórios ou neoplásicos. Este relato contribui para a ampliação do conhecimento sobre essa condição incomum em equinos e reforça a importância da patologia veterinária no diagnóstico diferencial de lesões articulares nessa espécie.

Palavras-chave: boleto, cartilagem, condrócitos, metaplasia, sinóvia.

Agência financiadora: CAPES e CNPq.

Anais do 8º Congresso de Patologia Veterinária (CPV), XXII Encontro Nacional de Patologia Veterinária (ENAPAVE), XVI Simpósio Brasileiro da Davis-Thompson Foundation, VII Encontro Internacional de Saúde Animal e Prevenção (ENISAP) e I Simpósio de Sanidade Animal do CRMV-MT
9 a 12 de setembro de 2025 – Cuiabá, Mato Grosso, Brasil
Braz J Vet Pathol, 2025, vol. 18, Supl. 1

BJVP
Brazilian Journal of Veterinary Pathology
ISSN 1983-0246

Fibroma ossificante em chifre bovino

Maísa L. Berto[1]*, Fernanda Uhlendorf[1], Loriany M. Gottardi[1], Karoline S. Kramer[1], Fernando H. Furlan[3], Mariana B. Carvalho[2], Edson M. Colodel[3], Marlon Ribeiro[1]

[1]Laboratório de Patologia Veterinária Universidade de Cuiabá, Cuiabá, MT, Brasil.
[2] Hospital Veterinário Equestre MT HORSE
3 Laboratório de Patologia Veterinária, Universidade Federal de Mato Grosso, Cuiabá, MT, Brasil.
***Autor de correspondência:** bertomaisa@gmail.com

Introdução: Fibroma ossificante é um tumor benigno raro, caracterizado pela proliferação de estroma fibroso e formação de trabéculas ósseas típicas e imaturas. Sua ocorrência é incomum e em bovinos é relatado predominantemente em região mandibular e maxilar. Processos inflamatórios crônicos, traumas ou distúrbios do desenvolvimento ósseo são considerados possíveis fatores predisponentes. Este trabalho relata um caso de fibroma ossificante no chifre de um bovino. **Relato do caso:** Um bovino, fêmea, Longhorn, com 17 meses de idade, apresentou um crescimento exofítico irregular, vascularizado, róseo e ulcerado no chifre direito, a aproximadamente 15 cm da base. Ao corte havia aspecto fibrocolagenoso superficial e consistência óssea em regiões profundas. Foi realizada uma biopsia incisional. O fragmento foi fixado em formalina 10% tamponada, processado rotineiramente, corados em H.E. e analisado em microscopia ótica. **Resultados**: Histologicamente a proliferação era expansiva, pobremente delimitada e não encapsulada, composta osso trabecular imaturo organizado, circundadas por osteoblastos com raros osteoclastos inseridos em matriz fibrocolagenosa imatura, hipocelular e bem vascularizada. Há área de transição com células fusiformes a poliédricas e seguido por tecido fibroso denso, não modelado, maduro e abundante. Nestas áreas há leve infiltrado linfocítico e eosinofílico perivascular, e superficialmente há extensa úlcera caracterizada por descontinuidade cornual e infiltrado neutrofílico mesclada ou pavimentada com bactérias cocobacilares contaminantes. **Conclusões:** Os achados são morfologicamente consistentes com aqueles descritos em casos de fibroma ossificante, uma neoplasia benigna de origem mesenquimal, composta por tecido fibrocolagenoso e trabéculas ósseas imaturas. Essa neoformação é descrita principalmente em ossos craniofaciais, sobretudo em mandíbula e maxila, compondo um grupo de tumores odontogênicos. A ocorrência desse tumor em outras localizações é rara na literatura veterinária, e na espécie bovina não há relatos prévios envolvendo os chifres. A localização inusitada observada neste caso afetou o valor zootécnico do animal, mas conferiu prognóstico favorável quanto à sobrevida. Este relato ressalta a importância da análise histopatológica na elucidação de lesões proliferativas atípicas em bovinos, auxiliando no diagnóstico diferencial de tumores em locais não convencionais.

Palavras-chave: neoplasia óssea, tumor mesenquimal, Longhorn, Fibroma osteogênico, tumor osseoproliferativo.

Anais do 8º Congresso de Patologia Veterinária (CPV), XXII Encontro Nacional de Patologia Veterinária (ENAPAVE), XVI Simpósio Brasileiro da Davis-Thompson Foundation, VII Encontro Internacional de Saúde Animal e Prevenção (ENISAP) e I Simpósio de Sanidade Animal do CRMV-MT
9 a 12 de setembro de 2025 – Cuiabá, Mato Grosso, Brasil
Braz J Vet Pathol, 2025, vol. 18, Supl. 1

BJVP
Brazilian Journal of Veterinary Pathology
ISSN 1983-0246

Hérnia diafragmática com torção intestinal em equino

Rafael P. Lima[1*], Jean C. O. Menegatt[1], Carolina B. Brunner[1], Fernanda F. Perosa[1], José T. R. de Moares[1], Beatriz L. Simão[1], Guilherme P. de Oliveira[2], Welden Panziera[1]

[1]Setor de Patologia Veterinária, Faculdade de Veterinária, Universidade Federal do Rio Grande do Sul, Porto Alegre, RS, Brasil.
[2]Médico Veterinário Clínico de Equinos, Porto Alegre, RS, Brasil.
***Autor de correspondência:** limarafaelpires@gmail.com

Introdução: A hérnia diafragmática é uma condição, no qual órgãos abdominais se deslocam para cavidade torácica através de uma abertura na musculatura do diafragma. Essa condição resulta de alteração congênita ou, mais frequentemente, ao trauma, que aumenta subitamente a pressão abdominal. A presença de órgãos abdominais na cavidade torácica dificulta diretamente a oxigenação e a função pulmonar devido a compressão dos pulmões (estresse respiratório). A hérnia diafragmática em equinos é incomum e os sinais mais frequentemente relatados incluem dispneia, taquicardia, desconforto abdominal e letargia. Essa condição constitui uma emergência clínica e representa um importante diagnóstico diferencial da síndrome cólica na espécie equina. O objetivo deste trabalho é descrever as alterações macroscópicas e histológicas de um equino com hérnia diafragmática e torção segmentar intestinal. **Relato do caso:** Um equino, fêmea, sete anos e da raça Puro Sangue Inglês foi encaminhada para o Setor de Patologia Veterinária da Universidade Federal do Rio Grande do Sul para o exame de necropsia, com histórico clínico de cólica e dor abdominal severa. Fragmentos dos órgãos foram fixados em formol 10% e processados por técnica histológica de rotina. **Resultados**: Macroscopicamente à abertura das cavidades torácica e abdominal, observou-se área de ruptura do diafragma, de 10cm de diâmetro e com bordos avermelhados, no qual havia passagem de grande parte do jejuno e do mesentério à cavidade torácica. Esse segmento do jejuno herniado apresentava-se vermelho-escuro, de maneira transmural, com conteúdo luminal vermelho intenso. Na cavidade abdominal, notou-se torção de alças do jejuno, no eixo de 360º, em sentido horário. As alças acometidas apresentavam-se difusamente avermelhadas e ao corte notava-se paredes adelgaçadas e conteúdo líquido avermelhado em seu lúmen. Na cavidade torácica, os lobos pulmonares apresentavam áreas não colabadas e com a coloração vermelha-escura. Além disso, havia áreas focalmente extensas de atelectasia (atelectasia compressiva). Na análise histológica dos órgãos, notou-se no intestino delgado (jejuno) em mucosa e submucosa e por vezes se estendendo a camada muscular e a serosa, acentuada necrose de coagulação difusa e hemorragia intraluminal. No pulmão, acentuada atelectasia, além de congestão e edema alveolar difusos. **Conclusões:** O diagnóstico de hérnia diafragmática com torção intestinal nesse caso foi estabelecido, principalmente, pelos achados de necropsia. Não foi possível estabelecer a etiologia nesse caso através do histórico, mas deve-se considerar uma provável causa traumática. Salienta-se a importância de considerar hérnia diafragmática como diagnóstico diferencial em equinos com sinais clínicos de cólica.

Palavras-chave: cavalo, atelectasia pulmonar, intestino delgado, síndrome cólica.

Agência financiadora: CAPES e CNPq.

Anais do 8º Congresso de Patologia Veterinária (CPV), XXII Encontro Nacional de Patologia Veterinária (ENAPAVE), XVI Simpósio Brasileiro da Davis-Thompson Foundation, VII Encontro Internacional de Saúde Animal e Prevenção (ENISAP) e I Simpósio de Sanidade Animal do CRMV-MT
9 a 12 de setembro de 2025 – Cuiabá, Mato Grosso, Brasil
Braz J Vet Pathol, 2025, vol. 18, Supl. 1

BJVP
Brazilian Journal of Veterinary Pathology
ISSN 1983-0246

Hematúria Enzoótica Bovina em propriedades livres de *Pteridium* spp.

João P. da S. Cavasani[1], Ícaro G. dos Santos[1], Larissa Sabino[1], Nataliê Ecker[1], Fabrício A. Gomes[2], Francisco de P. A. Filho[3], Flávio H. B. Caldeira[2], Fernando H. Furlan[1*]

[1]Laboratório de Patologia Veterinária (LPV), HOVET, UFMT, Cuiabá, MT, Brasil.
[2]Centro de Diagnóstico Veterinário (CDV), IFRO, Colorado do Oeste, RO, Brasil.
[3]Faculdade de Ciências Agrárias, Biológicas e Sociais Aplicadas (FABIS), UNEMAT, Nova Xavantina, MT, Brasil.
***Autor de correspondência:** fernando.furlan@ufmt.br

Introdução: A hematúria enzoótica bovina (HEB) é uma forma crônica de intoxicação associada ao consumo de diferentes samambaias. No Brasil, a HEB é associada apenas ao consumo de *Pteridium* spp. **Objetivos:** Descrever a ocorrência de HEB em áreas livres de *Pteridium* spp. em Mato Grosso (MT) e em Rondônia (RO). **Metodologia:** As equipes do LPV-UFMT e CDV-IFRO foram acionadas para atender seis propriedades em MT (3/6) e em RO (3/6) com histórico de HEB. Dados epidemiológicos foram obtidos durante as visitas ou junto aos proprietários. Três bovinos doentes foram avaliados clinicamente e submetidos à necropsia após a morte ou eutanásia *in extremis*. Fragmentos de órgãos e vísceras foram coletados em formalina a 10%, processados rotineiramente e histologicamente avaliados. Espécimes identificados pelos proprietários como samambaia-do-brejo foram coletados em exsicata e encaminhados para identificação taxonômica. **Resultados**: HEB foi diagnosticada em três bovinos em propriedades nos municípios de Vale de São Domingos, MT (1/3), Cabixi (1/3) e Colorado do Oeste (1/3), RO. Clinicamente notou-se queda na produção leiteira (3/3); emagrecimento progressivo (3/3) que podia progredir para caquexia (1/3); urina espessa de coloração fortemente avermelhada (3/3); dificuldade para urinar (3/3) que podia evoluir para anúria (1/3). A necropsia revelou lesões na bexiga caracterizadas por massas únicas ou múltiplas na mucosa em todas as bexigas. Na vaca que apresentou anúria notou-se a bexiga acentuadamente distendida com áreas multifocais de ruptura da serosa e ruptura parcial da túnica muscular. Neste animal havia um coágulo de sangue que ocupava 80% da luz vesical e obstruía a uretra. A histologia revelou que as massas vesicais consistiam em hemangiossarcomas (2/3) ou carcinomas de células de transição (1/3). Notou-se ainda severa reação inflamatória mono ou polimorfonuclear (3/3) e metaplasia ou displasia epitelial (2/3). Todas as propriedades eram livres de *Pteridium* spp., mas possuíam áreas alagadas invadidas por "samambaia-do-brejo" que eram acessadas pelos animais principalmente na época da seca, quando as áreas secavam. Todas as vacas com HEB tinham idade superior há três anos e eram nascidas na propriedade em que adoeceram. **Conclusões:** A classificação taxonômica das plantas coletadas resultou na identificação de dois gêneros de pteridófilas (*Pityrogramma* spp. e *Christella* spp.) presentes em todas as propriedades. Os achados epidemiológicos, clínicos e patológicos caracterizam HEB. A presença exclusiva de *Pityrogramma* spp. e *Christella* spp. nas propriedades são fortes indícios que HEB pode estar associada ao consumo dessas plantas, no entanto estudos experimentais são necessários para confirmar tais suspeitas.

Palavras-chave: Plantas Tóxicas, Ptaquilosídeo, Pteridaceae, Samambaia.
Agência financiadora: CAPES, CNPq, FAPEMAT.

Anais do 8º Congresso de Patologia Veterinária (CPV), XXII Encontro Nacional de Patologia Veterinária (ENAPAVE), XVI Simpósio Brasileiro da Davis-Thompson Foundation, VII Encontro Internacional de Saúde Animal e Prevenção (ENISAP) e I Simpósio de Sanidade Animal do CRMV-MT
9 a 12 de setembro de 2025 – Cuiabá, Mato Grosso, Brasil
Braz J Vet Pathol, 2025, vol. 18, Supl. 1

BJVP
Brazilian Journal of Veterinary Pathology
ISSN 1983-0246

Hemangiosarcoma cutâneo em equino: relato de caso

Lana P. Barbosa [1], Fernanda C. Neves [1], Karolayne S. Oliveira [1], Gabriella R. Silva [1], Adryanne R. Lobato [1,] Rossano A. Falconi [3,] Sidney A. R. Junior [1], Klaus C. Saturnino[1*]

[1]Laboratório de Anatomia Patológica Veterinária, Instituto de ciências Agrárias, Universidade Federal de Jataí, Jataí, GO, Brasil.
[2] Laboratório de Parasitologia e Análises Clínicas Veterinária, Instituto de ciências Agrárias, Universidade Federal de Jataí, Jataí, GO, Brasil.
[3] Atua na clínica e reprodução de equinos, Jataí, GO, Brasil.
*** Autor de correspondência:** klaus.sat@ufj.edu.br

Introdução: O hemangiosarcoma é uma neoplasia maligna de origem endotelial, com comportamento agressivo, crescimento rápido e alto potencial metastático. É considerado incomum em equinos e sua etiologia ainda não é completamente elucidada. Fatores como predisposição genética, exposição solar crônica, inflamações cutâneas recorrentes e pelagens claras podem estar associados ao seu desenvolvimento. Clinicamente, apresenta-se como massas hemorrágicas de crescimento rápido, podendo ulcerar e formar lesões multifocais. O diagnóstico depende da avaliação histopatológica, e o prognóstico tende a ser reservado. **Relato do caso:** Um equino, macho, da raça Quarto de Milha, com 1 ano e 3 meses, foi atendido apresentando uma formação exofítica única, com aproximadamente 3 cm de diâmetro, de consistência firme, localizada na região da articulação metacarpo-falângica do membro pélvico esquerdo. A suspeita clínica inicial era de carcinoma de células escamosas. Foi realizada excisão cirúrgica da lesão com cauterização por nitrogênio líquido. Devido à recidiva, a massa foi removida novamente e encaminhada para análise histopatológica no Laboratório de Patologia Veterinária (LAPVET) da Universidade Federal de Jataí (UFJ). **Resultados:** Macroscopicamente, a massa apresentava aspecto sólido com áreas multifocais enegrecidas. Histologicamente, o tecido era composto por células fusiformes, organizadas em feixes e padrão estoriforme, com lacunas vasculares de tamanhos variados, muitas contendo eritrócitos e neutrófilos. Foram observadas quatro figuras de mitose por campo (aumento de 400x), pleomorfismo celular, anisocariose e nucléolos evidentes, além de margens cirúrgicas comprometidas. Os achados foram compatíveis com hemangiossarcoma cutâneo. **Conclusão:** As características macroscópicas e histológicas observadas estão de acordo com relatos prévios de hemangiossarcoma em equinos. O diagnóstico precoce, aliado à excisão cirúrgica completa, é essencial para o manejo dessa neoplasia, embora o prognóstico permaneça reservado. Este caso ressalta a importância da avaliação clínica criteriosa e do exame histopatológico como ferramentas fundamentais para confirmação diagnóstica e definição da conduta terapêutica adequada.

Palavras-chave: equino, hemangiossarcoma histopatologia, neoplasia cutânea tumor vascular.

Anais do 8º Congresso de Patologia Veterinária (CPV), XXII Encontro Nacional de Patologia Veterinária (ENAPAVE), XVI Simpósio Brasileiro da Davis-Thompson Foundation, VII Encontro Internacional de Saúde Animal e Prevenção (ENISAP) e I Simpósio de Sanidade Animal do CRMV-MT
9 a 12 de setembro de 2025 – Cuiabá, Mato Grosso, Brasil
Braz J Vet Pathol, 2025, vol. 18, Supl. 1

BJVP
Brazilian Journal of Veterinary Pathology
ISSN 1983-0246

Leiomioma primário de ovário em égua: relato de caso

Saulo R. F. Gonçalves[1], Eliana N. Pereira[2], Gustavo F. Carneiro[2], Dyeime R. de Sousa[3], Jéssica C. M. Bernardi[4], Vitória de O. L. Cavalcanti[3], Edson B. de Assis Júnior[3], Francisco de A. L. Souza[3*]

[1]Laboratório de Histopatologia Animal, Hospital Veterinário Universitário, *Campus* Professora Cinobelina Elvas, Universidade Federal do Piauí, Bom Jesus, PI, Brasil.
[2]Laboratório de Andrologia, Departamento de Medicina Veterinária, Universidade Federal Rural de Pernambuco, Recife, PE, Brasil.
[3]Laboratório de Diagnóstico Animal, Departamento de Morfologia e Fisiologia Animal, Universidade Federal Rural de Pernambuco, Recife, PE, Brasil.
[4]Centro de Diagnóstico Animal, Recife, PE, Brasil
***Autor de correspondência:** francisco.alsouza@ufrpe.br

Introdução: Leiomioma é uma neoplasia benigna de células mesenquimais do músculo liso, geralmente diagnosticada no trato genital, principalmente em útero e vagina. Entretanto, é raro como neoplasia primária de ovário, especialmente em equinos, podendo ocasionar alterações hormonais e comportamentais. Diante da baixa incidência, objetiva-se relatar um caso de leiomioma primário de ovário em égua. **Relato do caso:** Uma Égua Mangalarga Marchador, 5 anos, 390 kg, com histórico de falhas reprodutivas e masculinização, como monta em outras éguas e comportamento de rufião, por 3 anos. O animal foi atendido por um médico veterinário particular e diante do exposto foi solicitado exame ultrassonográfico e observou-se ovário direito com 20 cm de diâmetro, sendo indicada ovariohisterectomia unilateral. O material foi fixado em formol a 10%, processado e corado segundo técnica histológica de rotina. **Resultados**: Foi recebido um ovário, proveniente de ovariohisterectomia unilateral direita, macroscopicamente, o ovário apresentava uma superfície irregular, lobulada, firme, medindo 15,0 x 20,0 x 8,0 cm. A superfície de corte era constituída por uma massa brancacenta homogênea, ocupando mais de 80% do parênquima ovariano, este era comprimido a periferia. Microscopicamente, foi constatado uma intensa proliferação de células mesenquimais estromais neoplásicas, não encapsulada, bem diferenciadas dispostas em feixes formando mosaico ocupando mais de 80% do ovário, estas células são fusiformes, citoplasma alongado, eosinofílico, por vezes com vacúolos intracitoplasmáticos, núcleo oval a fusiforme, central a excêntrico, cromatina vesicular. Estas células apresentam expansão para região de mesovário e tuba uterina. Diante do exposto, foi sugerido o diagnóstico de tumor estromal de cordão sexual. Para conclusão do diagnóstico, foi realizado painel imunohistoquímico (pan-CK, Vimetina, Actina de músculo liso, inibina-α, desmina, CD117, DOG-1, SOX10, RE e RP), com marcação positiva para vimetina e actina de músculo liso, negativo para os demais marcados. De acordo com os achados clínicos, histopatológicos e imunohistoquímico, foi possível concluir o diagnóstico como Leiomioma primário ovariano. **Conclusões:** O presente caso demonstra a relevância do exame clínico e ultrassonográfico como ferramentas iniciais para a identificação de alterações ovarianas em éguas com falhas reprodutivas e alterações comportamentais. Ressalta-se a importância do exame histopatológico e o uso de painéis imunohistoquímicos, como ferramenta fundamental para a confirmação do diagnóstico, contribuindo para a definição de condutas terapêuticas e prognósticas nestes casos. A associação entre exame clínico, exames complementares e a imunohistoquímica

configura-se como abordagem indispensável para o diagnóstico preciso de neoplasias estromais de ovário em equinos.

Palavras-chave: estroma, tumor estromal, equino, ovário, músculo liso.

Agência financiadora: CAPES, CNPq.

Anais do 8º Congresso de Patologia Veterinária (CPV), XXII Encontro Nacional de Patologia Veterinária (ENAPAVE), XVI Simpósio Brasileiro da Davis-Thompson Foundation, VII Encontro Internacional de Saúde Animal e Prevenção (ENISAP) e I Simpósio de Sanidade Animal do CRMV-MT
9 a 12 de setembro de 2025 – Cuiabá, Mato Grosso, Brasil
Braz J Vet Pathol, 2025, vol. 18, Supl. 1

BJVP
Brazilian Journal of Veterinary Pathology
ISSN 1983-0246

Agenesia parcial da artéria ilíaca interna bilateral em cordeiro: relato de caso

Rebeca M. de M. Costa[1], Melina B. G. da Silva[1], Dyeime R. de Sousa[1], Ester S. C. Xavier[1], Ana C. C. César[1], Karolinny M. de Andrade[1], Anna B. A. Leandro[1], Francisco da A. L. Souza[1*]

[1]Laboratório de Diagnóstico Animal, Departamento de Morfologia e Fisiologia Animal, Universidade Federal Rural de Pernambuco, Recife, PE, Brasil.
***Autor de correspondência:** francisco.alsouza@ufrpe.br

Introdução: A agenesia arterial é uma malformação congênita rara, caracterizada pela ausência total ou parcial de vasos sanguíneos formados durante a embriogênese. A agenesia da artéria ilíaca interna, responsável pela irrigação de estruturas pélvicas como bexiga, reto, órgãos genitais internos e musculatura adjacente, é extremamente incomum em animais. Este trabalho teve como objetivo descrever as alterações macroscópicas e microscópicas associadas à agenesia bilateral da artéria ilíaca interna em um ovino. **Relato de caso:** Foi submetida à necropsia uma cordeira com histórico de dificuldade de locomoção por uma semana, evoluindo com aumento de volume na articulação do joelho e óbito espontâneo. Fragmentos das artérias ilíacas, timo e músculos caudais foram fixados em formol tamponado a 10% e processados por técnicas histológicas de rotina. As lâminas foram coradas com Hematoxilina e Eosina e analisadas em microscopia óptica. **Resultados:** Na avaliação macroscópica, observou-se hemorragia intensa e edema no timo e na musculatura caudal do joelho. Na cavidade pélvica e abdominal, identificou-se interrupção abrupta das artérias ilíacas internas direita e esquerda, com terminação em fundo cego, aspecto ingurgitado e coloração vermelho-escura, sem ramificações evidentes. A avaliação histopatológica revelou degeneração e necrose multifocal a difusa das fibras musculares, hemorragias multifocais no timo com extravasamento de hemácias nos septos interlobulares, e presença de trombos em ambas as artérias ilíacas, sem alterações estruturais nas camadas vasculares. **Conclusões:** Os achados macroscópicos e histopatológicos foram compatíveis com agenesia parcial bilateral das artérias ilíacas internas. Este é, até o momento, o primeiro relato com descrição anatomohistopatológica dessa malformação em ovinos. Embora a etiologia permaneça indefinida, há indícios de origem congênita por falhas na embriogênese vascular, conforme observado em relatos da medicina humana. O presente estudo contribui para o conhecimento anatômico e embriológico em pequenos ruminantes e destaca a importância de se considerar anomalias vasculares congênitas no diagnóstico diferencial de afecções pélvicas.

Palavras-chave: isquemia, malformações, ovino, vasos.

Agência financiadora: CNPq, CAPES, FACEPE.

Anais do 8º Congresso de Patologia Veterinária (CPV), XXII Encontro Nacional de Patologia Veterinária (ENAPAVE), XVI Simpósio Brasileiro da Davis-Thompson Foundation, VII Encontro Internacional de Saúde Animal e Prevenção (ENISAP) e I Simpósio de Sanidade Animal do CRMV-MT
9 a 12 de setembro de 2025 – Cuiabá, Mato Grosso, Brasil
Braz J Vet Pathol, 2025, vol. 18, Supl. 1

BJVP
Brazilian Journal of Veterinary Pathology
ISSN 1983-0246

Carcinomatose em galinha poedeira: relato de caso

Anna B. A. Leandro[1], Dyeime R. de Sousa[1], Melina B. G. da Silva[1], Afrânio H. de B. Nunes[2], Ana. C. C. César[1], Maria H. de O. Carvalho[1], Joaquim Evêncio-Neto[1], Francisco de A. L. Souza[1*]

[1]Laboratório de Diagnóstico Animal, Departamento de Morfologia e Fisiologia Animal, Universidade Federal Rural de Pernambuco, Recife, PE, Brasil.
[2]Centro Universitário Brasileiro (UNIBRA), Recife, PE, Brasil.
***Autor de correspondência:** francisco.alsouza@ufrpe.br

Introdução: O câncer de ovário é uma neoplasia maligna altamente letal que, em geral, permanece assintomática até estágios avançados, dificultando o diagnóstico precoce. Não há, atualmente, biomarcadores eficazes para sua detecção inicial. A prevalência de adenocarcinoma ovariano espontâneo em galinhas idosas supera a de outras espécies, presumivelmente em razão do elevado número de ovulações ao longo da vida. Em galinhas poedeiras, embora pouco descrita, a carcinomatose deve ser considerada uma possível causa de perdas produtivas. O objetivo deste trabalho foi relatar os principais achados macroscópicos e histopatológicos de um caso de carcinoma metastático em galinha poedeira. **Relato de caso:** Foi encaminhada para necropsia uma galinha adulta da linhagem ISA Brown, com histórico de queda na produção de ovos. Amostras de todos os órgãos foram fixadas em formalina a 10% e processadas para exame histopatológico de rotina, com coloração de Hematoxilina e Eosina. **Resultados:** Durante a necropsia, após a abertura da cavidade celomática, observou-se moderada quantidade de líquido translúcido (ascite) e presença de múltiplos nódulos brancos, firmes, medindo de 0,3 a 2,0 cm de diâmetro, localizados nos sacos aéreos, na serosa de todas as vísceras celomáticas e no ovário. A avaliação microscópica revelou áreas nodulares nas superfícies serosas do intestino, baço, fígado e ovário, caracterizadas por proliferação epitelial neoplásica, bem delimitada, não encapsulada e moderadamente celular. As células tumorais eram cúbicas a poligonais, organizadas em túbulos irregulares e ácinos, sustentadas por estroma fibrovascular delgado. As células neoplásicas apresentavam moderado citoplasma eosinofílico, granular, de limites indistintos, os núcleos eram arredondados com cromatina finamente pontilhada e nucléolos pouco evidentes. Havia anisocitose e anisocariose moderadas, com média de uma mitose por campo de grande aumento (40x). As ilhas neoplásicas estavam frequentemente circundadas por abundante tecido conjuntivo fibroso, de maturidade variável (desmoplasia). **Conclusão:** Os achados macroscópicos e histopatológicos são compatíveis com carcinoma ovariano metastático (carcinomatose). Este tipo de neoplasia deve ser considerado como causa potencial de mortalidade e perdas econômicas em galinhas poedeiras, ressaltando a importância da investigação patológica nesses casos.

Palavras-chave: ave, histopatologia, neoplasia, ovário.

Agência financiadora: CNPq, CAPES.

Anais do 8º Congresso de Patologia Veterinária (CPV), XXII Encontro Nacional de Patologia Veterinária (ENAPAVE), XVI Simpósio Brasileiro da Davis-Thompson Foundation, VII Encontro Internacional de Saúde Animal e Prevenção (ENISAP) e I Simpósio de Sanidade Animal do CRMV-MT
9 a 12 de setembro de 2025 – Cuiabá, Mato Grosso, Brasil
Braz J Vet Pathol, 2025, vol. 18, Supl. 1

BJVP
Brazilian Journal of Veterinary Pathology
ISSN 1983-0246

Osteoporose associada à deficiência de cobre e zinco em caprinos no Agreste Pernambucano

Givaldo B. Silva-Filho[1], Elizandra T. Melo[1], José R. P Santos[1], Maria S. L. Frota[1], Silvio M.C. Fonseca[1], Telma S. Lima[2], Nathalia S. Wicpolt[3], Fábio de S. Mendonça[1*]

[1]Laboratório de Diagnóstico Animal, Universidade Federal Rural de Pernambuco, Recife, PE, Brasil.
[2]Universidade Estadual do Ceará, Tauá, CE, Brasil
[3]Escola de Medicina Veterinária e Zootecnia, Universidade Federal da Bahia, Salvador, BA, Brasil
***Autor de correspondência:** fabio.mendonca@ufrpe.br

Introdução: A osteoporose é caracterizada pela redução da massa óssea e por alterações na microarquitetura do tecido ósseo, resultando em aumento da fragilidade esquelética. Trata-se de uma afecção de origem multifatorial, amplamente descrita na espécie humana, porém pouco documentada em animais, especialmente em caprinos. Este trabalho tem como objetivo descrever os sinais clínicos e as lesões ósseas de um surto de deficiência de cobre e zinco em caprinos. **Relato do caso:** O surto foi observado no município de Passira, na região do Agreste do Estado de Pernambuco, o rebanho era composto por 223 caprinos, com histórico recorrente de deficiência de cobre. Sete cabras adultas, severamente acometidas, foram selecionadas para exames clínicos e para a determinação das concentrações hepáticas de cobre e zinco, por meio de espectrofotometria de absorção atômica. Os animais com quadros clínicos mais graves foram necropsiados, e amostras ósseas de fêmur, tíbia e costelas, foram coletadas, fixadas em solução de formol a 10%, descalcificadas em solução EDTA à 10% e processadas rotineiramente para análise histopatológica segundo os métodos de inclusão em parafina e coloração por hematoxilina-eosina. **Resultados:** Os principais sinais clínicos observados consistiram em apatia, emaciação, diarreia amarela, pelos ásperos e despigmentados e decúbito prolongado que evoluiu para morte em aproximadamente 75 a 100 dias após a observação dos primeiros sinais clínicos. Macroscopicamente havia fragilidade intensa de ossos longos, com marcada redução da espessura das áreas de osso compacto cortical e de trabéculas ósseas de osso esponjoso, bem como áreas focalmente extensas de substituição de medula óssea amarela por medula óssea vermelha. Na microscopia, observou-se acentuada rarefação trabecular, com redução significativa da espessura das trabéculas ósseas, além de ampliação dos espaços medulares, frequentemente ocupados por tecido adiposo. Adicionalmente, havia escassez de osteoblastos e aumento relativo da proporção de osteoclastos em áreas de reabsorção. Com relação à mensuração hepática mineral, todos os animais apresentaram deficiência severa de cobre (18,0±10,79) e seis de zinco (34,92±28,40). Já a análise sérica de vitamina D e fósforo encontrou-se dentro do padrão. **Conclusões:** As lesões ósseas e manifestações clínicas observadas nos caprinos deste surto caracterizam um quadro de osteoporose nutricional decorrente da deficiência crônica de cobre, agravada pela carência de zinco. Trata-se de uma condição raramente descrita em caprinos, mas de grande relevância patológica, pois a privação prolongada desses microminerais compromete a integridade do tecido ósseo e resulta em fragilidade esquelética acentuada.

Palavras-chave: deficiências minerais, osteopenia, ruminantes.
Agência financiadora: CNPq, CAPES, FACEPE.

Anais do 8º Congresso de Patologia Veterinária (CPV), XXII Encontro Nacional de Patologia Veterinária (ENAPAVE), XVI Simpósio Brasileiro da Davis-Thompson Foundation, VII Encontro Internacional de Saúde Animal e Prevenção (ENISAP) e I Simpósio de Sanidade Animal do CRMV-MT
9 a 12 de setembro de 2025 – Cuiabá, Mato Grosso, Brasil
Braz J Vet Pathol, 2025, vol. 18, Supl. 1

BJVP
Brazilian Journal of Veterinary Pathology
ISSN 1983-0246

Leishmaniose cutânea equina simulando linfoma cutâneo: relato de caso

Pedro A. P. Zufelato[1], Sarah E. de L. Rodrigues[1, 2], Roberio G. Olinda[3], Kleber S. Parra[1], Felipe C. Quirino[1,4], Thalita E. S. Oliveira[1*]

[1]Verum Diagnóstico, Laboratório de Patologia Animal, Hortolândia, SP, Brasil.
[2]FAM Centro Universitário, Americana, SP, Brasil.
[3]Laboratório Vetlife de Diagnósticos, João Pessoal, PB, Brasil.
[4]Centro Universitário Max Planck, Medicina Veterinária, Indaiatuba, SP, Brasil.
***Autor de correspondência:** thalitamvet@gmail.com

Introdução: A leishmaniose cutânea em equinos é uma manifestação rara, geralmente caracterizada por lesões nodulares crônicas, de evolução lenta, com predomínio de células inflamatórias mononucleares. Tem sido destacada como entidade clínica e histopatológica distinta, especialmente em áreas endêmicas da América do Sul e do Sul da Europa. As lesões são geralmente solitárias ou múltiplas, nodulares ou verrucosas, localizadas em regiões expostas, como face, orelhas, membros e flanco. São indolores, de crescimento lento, podendo ser confundidas clinicamente com neoplasias cutâneas ou outras dermatopatias granulomatosas. Dentre suas formas de apresentação, destaca-se o pseudolinfoma cutâneo, condição inflamatória que pode mimetizar neoplasias linfoproliferativas. Este relato descreve um caso de leishmaniose cutânea em face de cavalo. **Relato de caso:** Equino macho, de 3 anos de idade, da raça Mangalarga Marchador, apresentou nódulo cutâneo em região facial. A biopsia consistia em fragmento de pele de 2,0 × 1,8 × 0,8 cm, apresentando-se firme e de coloração amarronzada, processado toda amostra para análise histopatológica. **Resultados:** Os cortes histológicos da pele hirsuta revelaram infiltrado inflamatório linfoplasmocitário e histiocítico, denso e difusamente distribuído pela derme e hipoderme, organizando-se em padrão nodular a difuso. Múltiplos agregados de linfócitos organizavam-se de maneira pseudofolicular, com centros germinativos bem formados, zonas do manto e zonas marginais discretas, simulando arquitetura folicular linfoide reacional. Numerosos macrófagos, com citoplasma espumoso, estavam intercalados entre os folículos simulados. No interior dessas células, observaram-se estruturas ovais, de 2–5 µm, com núcleo e cinetoplasto bastonado, compatíveis com formas amastigotas de *Leishmania* spp. O diagnóstico foi de dermatite nodular linfoplasmocitária e histiocitária com hiperplasia pseudolinfofolicular, associada à presença de formas amastigotas de *Leishmania* spp., quadro característico de pseudolinfoma cutâneo equino associado à leishmaniose. **Conclusões:** Trata-se de uma forma incomum de manifestação cutânea da infecção por *Leishmania* em cavalos, que pode ocorrer mesmo na ausência de sinais sistêmicos. É importante salientar que este padrão inflamatório pseudolinfomatoso pode mimetizar pseudolinfoma cutâneo idiopático e outras dermatites infecciosas granulomatosas, ressaltando a importância de se conhecer este diagnóstico.

Palavras-chave: dermatopatologia, equinos, histopatologia, neoplasia linfoproliferativas.

Anais do 8º Congresso de Patologia Veterinária (CPV), XXII Encontro Nacional de Patologia Veterinária (ENAPAVE), XVI Simpósio Brasileiro da Davis-Thompson Foundation, VII Encontro Internacional de Saúde Animal e Prevenção (ENISAP) e I Simpósio de Sanidade Animal do CRMV-MT
9 a 12 de setembro de 2025 – Cuiabá, Mato Grosso, Brasil
Braz J Vet Pathol, 2025, vol. 18, Supl. 1

BJVP
Brazilian Journal of Veterinary Pathology
ISSN 1983-0246

Melanoma vulvar metastático em bovino abatido em frigorífico no norte de Mato Grosso

Letícia C. G. de Souza[1], Flávio L. da Costa [2], Ana F. de O. Pinto[1], Geovanna T. M. da Silva[1], Nathalia N. de Oliveira[1], Pâmela M. Lohmann[1], Julieni B. Morais[1], Nadia A. B. Antoniassi [1*]

[1] Laboratório de Patologia Animal, Faculdade de Medicina Veterinária, Universidade Federal de Mato Grosso, campus Sinop, Sinop, MT, Brasil.
[2] Médico veterinário, Prefeitura Municipal de Sinop, convênio MAPA.
***Autor de correspondência:** naassi@gmail.com

Introdução: A garantia da qualidade e a segurança dos produtos de origem animal dependem, em grande parte, da eficácia da inspeção sanitária em abatedouros. No entanto, a detecção e a caracterização de neoplasias em carcaças representam um desafio constante para os profissionais da área, devido à complexidade dessas lesões. O melanoma é uma neoplasia de células produtoras de melanina (melanócitos), e em bovinos representam uma parcela significativa das neoplasias de pele, embora de ocorrência menor que quando comparada a outras espécies. A etiopatogênese de tumores melanocíticos ainda é desconhecida e estudos sobre sua caracterização em bovinos são escassos. Diante disso, objetivou-se relatar um caso de melanoma vulvar com metástase em linfonodo em bovino abatido em um frigorífico no norte de Mato Grosso. **Relato do caso:** Durante a inspeção sanitária na linha de abate de um frigorífico localizado no município de Sinop, Mato Grosso, identificou-se na carcaça de uma vaca com 40 meses de idade aumento de volume na região vulvar e alteração no linfonodo ilíaco. Diante disso, o inspetor oficial optou em coletar material para realização de exame histopatológico para melhor diagnóstico. Foi encaminhado ao LAPAN, UFMT, Sinop, para exame histopatológico um fragmento de vulva com aproximadamente 6 x 4 centímetros (cm), macia e enegrecida, e um fragmento do mesentério contendo linfonodo ilíaco com aproximadamente 2 x 2 cm de consistência firme e difusamente enegrecido. Ao corte, ambos materiais apresentavam coloração difusamente enegrecida. O material foi fixado em formalina tamponada a 10% e submetido a processamento histopatológico de rotina. **Resultados**: Microscopicamente a amostra era composta por fragmento de pele contendo derme e epiderme. Em derme atingindo a epiderme havia proliferação neoplásica maligna, expansiva, infiltrativa, sem delimitação, não encapsulada, composta difusamente por células melanocíticas arranjadas em feixes e de maneira sólida, entremeado por fino estroma fibrovascular. As células neoplásicas eram redondas a fusiformes, com moderado citoplasma eosinofilico, com bordos indistintos frequentemente preenchidos por acentuada quantidade de pigmento granular enegrecido (melanina). Os núcleos eram ovais a poligonais, com cromatina finamente pontilhada e núcleos múltiplos bem evidentes. Havia anisocitose e anisocariose acentuadas. Associado, havia ainda, áreas multifocais com hemorragia acentuada. No linfonodo em meio a escasso tecido linfóide havia intensa proliferação celular neoplásica difusa semelhante as características descritas anteriormente. **Conclusões:** Perante aos achados anatomopatológicos, concluiu-se o diagnóstico de melanoma com metástase em linfonodo ilíaco.

Palavras-chave: inspeção; neoplasia; melanócitos.
Agência financiadora: CAPES, FAPEMAT.

Anais do 8º Congresso de Patologia Veterinária (CPV), XXII Encontro Nacional de Patologia Veterinária (ENAPAVE), XVI Simpósio Brasileiro da Davis-Thompson Foundation, VII Encontro Internacional de Saúde Animal e Prevenção (ENISAP) e I Simpósio de Sanidade Animal do CRMV-MT
9 a 12 de setembro de 2025 – Cuiabá, Mato Grosso, Brasil
Braz J Vet Pathol, 2025, vol. 18, Supl. 1

BJVP
Brazilian Journal of Veterinary Pathology
ISSN 1983-0246

Fibrose cardíaca em bovinos confinados associada ao consumo de *Amorimia* sp no Estado de Alagoas

Givaldo B. Silva-Filho[1], Elizandra T. Melo[1], José R. P Santos [1], Maria S. L. Frota[1], Kaillane A. Lucena[1], Nathalia S. Wicpolt[2], Mayra S. M. Tenório[3], Fábio de S. Mendonça[1*]

[1]Laboratório de Diagnóstico Animal, Universidade Federal Rural de Pernambuco, Recife, PE, Brasil.
[2]Escola de Medicina Veterinária e Zootecnia, Universidade Federal da Bahia, Salvador, BA, Brasil.
[3]Fazenda Estrela, Km 316 s/n, Atalaia, Alagoas, Brasil.
***Autor de correspondência:** fabio.mendonca@ufrpe.br

Introdução: Plantas que causam morte súbita compõem um dos grupos mais relevantes entre as plantas tóxicas de interesse pecuário no Brasil. Embora sejam plantas conhecidas por sua toxicidade aguda, estudos recentes têm apontado que, em situações de ingestão repetida de pequenas quantidades subletais, ou durante exposições prolongadas a baixos teores de monofluoracetato, *Amorimia* spp. podem estar associadas ao desenvolvimento de fibrose miocárdica em bovinos. Diante disso, o presente trabalho tem como objetivo relatar os aspectos clínicos, epidemiológicos e anatomopatológicos de um surto de intoxicação por *Amorimia* sp. em bovinos no Estado de Alagoas. **Relato de caso:** O surto ocorreu em junho de 2025, no município de Anadia, na zona da mata alagoana. Os bovinos eram criados de forma semi-extensiva no município de Girau do Ponciano, agreste Alagoano e devido ao período de estiagem e escassez de forragem foram trasladados para engorda em confinamento. O rebanho era composto por 95 bovinos Nelore, adultos. Destes 10 animais foram afetados ao serem levados ao curral, 2 morreram ao chegaram e os demais foram mantidos em repouso e se recuperaram espontaneamente após cinco dias. Os bovinos que morreram foram necropsiados e amostras de órgão das cavidades torácica e abdominal foram coletadas, fixadas em solução de formol a 10%, e processadas rotineiramente para análise histopatológica. Adicionalmente pastagens da propriedade de origem bem como a dieta do confinamento foram inspecionadas quanto a sua composição. **Resultados**: Os sinais clínicos consistiram principalmente em lentidão, tremores musculares, relutância em se movimentar, taquipneia, taquicardia, pulso venoso positivo e permaneciam em decúbito que evoluia para morte. Ao exame macroscópico, observou-se edema pulmonar em dois animais necropsiados, além de áreas multifocais pálidas na superfície epicárdica que se estendiam ao miocárdio ao corte. Histologicamente, alterações foram observadas no miocárdio e caracterizavam-se por áreas multifocais de cardiomiócitos reduzidos de volume e com núcleos picnóticos, cariorrexia e cariólise, além de perda das estriações. Além de edema intersticial, infiltrado inflamatório intersticial mononuclear e áreas multifocais de fibrose cardíaca. Durante a avaliação da composição das pastagens, foram observados vários espécimes de *Amorimia sp.* **Conclusões:** Os achados clínico-patológicos, associados ao histórico de consumo de pastagens contendo *Amorimia sp.* foram determinantes para a confirmação diagnóstica como causa de morte dos animais do presente surto. Esta trata-se de uma importante causa de mortalidade de bovinos e deve ser vista como diagnóstico diferencial, em propriedades com histórico de ocorrência da mesma.

Palavras-chave: planta tóxica, ruminantes, ácido monofluoracetico.
Agência financiadora: CNPq, CAPES, FACEPE.

Anais do 8º Congresso de Patologia Veterinária (CPV), XXII Encontro Nacional de Patologia Veterinária (ENAPAVE), XVI Simpósio Brasileiro da Davis-Thompson Foundation, VII Encontro Internacional de Saúde Animal e Prevenção (ENISAP) e I Simpósio de Sanidade Animal do CRMV-MT
9 a 12 de setembro de 2025 – Cuiabá, Mato Grosso, Brasil
Braz J Vet Pathol, 2025, vol. 18, Supl. 1

BJVP
Brazilian Journal of Veterinary Pathology
ISSN 1983-0246

Polioencefalomalácia em bovino após consumo de silagem contaminada com óleo de motor

Mônica M. Buttelli[1*], Filipe A. V. dos Santos[1], Jean C. O. Menegatt[1], David Driemeier[1]

[1]Setor de Patologia Veterinária, Universidade Federal do Rio Grande do Sul, Porto Alegre, RS.
***Autor de correspondência**: mmarx.buttelli@gmail.com

Introdução: A polioencefalomalácia é uma lesão do sistema nervoso central com alta prevalência em rebanhos bovinos brasileiros. Suas principais causas em bovinos compreendem infecção por Herpesvírus Bovino e deficiência de tiamina. Entretanto, em diversos casos a causa primária da lesão permanece não identificada. Este trabalho tem como objetivo relatar a ocorrência de polioencefalomalácia em um rebanho bovino por consumo de alimento contaminado com óleo lubrificante automotivo. **Relato do caso:** Em uma propriedade rural com 150 bovinos, 4 animais apresentaram sinais neurológicos e 3 evoluíram a óbito. Os animais apresentavam decúbito lateral, opistótono, movimentos de pedalagem, nistagmo e estrabismo. Um bovino apresentou cegueira. A silagem de milho fornecida aos animais encontrava-se recoberta por uma espessa camada de material enegrecido de odor rançoso. O proprietário relatou mofo no silo e vazamento de aproximadamente 200 litros de óleo lubrificante do maquinário agrícola durante a compactação da silagem em uso. Um animal foi submetido a necropsia pelo Setor de Patologia Veterinária da Universidade Federal do Rio Grande do Sul (SPV-UFRGS). **Resultados**: O animal apresentava bom escore de condição corporal e mucosas oral e ocular hipocoradas. O abomaso apresentava conteúdo escurecido e erosões e úlceras multifocais na mucosa, circundadas por halo hemorrágico. O conteúdo de intestino delgado e grosso era escurecido (compatível com melena). O lobo occipital encefálico, principalmente esquerdo, apresentava-se amolecido e amarelado e o cerebelo apresentava herniação e conificação. Ao corte, sobretudo em córtex occipital e parietal, a substância cinzenta telencefálica era amolecida e amarela. Sob luz ultravioleta, observou-se intensa refringência em substância cinzenta de córtex occipital esquerdo e parietal. À microscopia, observou-se áreas multifocais a coalescentes acentuadas de vacuolização e palidez do neurópilo em substância cinzenta de córtex telencefálico, frequentemente acompanhadas de aumento do espaço pericelular e perivascular e discreta quantidade de macrófagos de citoplasma amplo e espumoso (células Gitter). Nessas áreas, frequentemente observaram-se neurônios de núcleo retraído (encarquilhado – picnose) e citoplasma vermelho (necrose neuronal). Visualizou-se moderada tumefação de células endoteliais e discreto infiltrado de linfócitos e macrófagos em regiões perivasculares. **Conclusões:** O diagnóstico de polioencefalomalácia foi baseado nas lesões macroscópicas, histórico dos animais e características histomorfológicas em cortes de encéfalo. A contaminação do alimento fornecido aos animais, evidenciada pelo histórico, fornece forte base epidemiológica sugestiva de intoxicação por enxofre ou chumbo, componentes do óleo lubrificante. O histórico epidemiológico dos animais e a análise de possíveis fontes de intoxicação são vitais para o diagnóstico da causa de polioencefalomalácia.

Palavras-chave: epidemiologia, intoxicação, necrose neuronal.

Agência financiadora: CNPq e CAPES.

Anais do 8º Congresso de Patologia Veterinária (CPV), XXII Encontro Nacional de Patologia Veterinária (ENAPAVE), XVI Simpósio Brasileiro da Davis-Thompson Foundation, VII Encontro Internacional de Saúde Animal e Prevenção (ENISAP) e I Simpósio de Sanidade Animal do CRMV-MT
9 a 12 de setembro de 2025 – Cuiabá, Mato Grosso, Brasil
Braz J Vet Pathol, 2025, vol. 18, Supl. 1

BJVP
Brazilian Journal of Veterinary Pathology
ISSN 1983-0246

Carbúnculo sintomático em bovino

Sarah K. C. Silva[1*], Pietra M. F. Detoni[1], Deise K. A. da Silva[1], Ana J. D.C. Back[2], Fabiana C. Z. Volpato[2], Teiffny de Castilhos[1], Aline C. da C. Fontenele[1], Manoela M. Piva[1]

[1]Laboratório de Patologia Veterinária, Departamento de Ciências Veterinárias, Setor Palotina, Universidade Federal do Paraná, Palotina, PR, Brasil.
[2] Laboratório de Pesquisa em Bactérias Resistentes (LABREBAC), Departamento de Biociências, Setor Palotina, Universidade Federal do Paraná, Palotina, PR, Brasil
***Autor de correspondência:** sarahkcs.98@gmail.com

Introdução: o carbúnculo sintomático, também conhecido como "manqueira", é uma enfermidade infecciosa aguda que afeta bovinos, especialmente entre 6 meses e 2 anos de idade, causada pela ativação dos esporos da bactéria *Clostridium chauvoei*. A infecção ocorre geralmente por ingestão de esporos presentes no solo, que se ativam em condições de anaerobiose. A bactéria é absorvida pelos enterócitos e se dissemina por via hematogênica por todo o corpo do animal, incluindo os músculos. A doença se caracteriza por ocasionar miosite necro-hemorrágica com formação de gás na musculatura. Através deste resumo objetiva-se destacar as principais características anatomopatológicas de um caso de carbúnculo sintomático em bovino. **Relato do caso:** bovino da raça holandesa com 5 anos de idade, fêmea multípara com 60 dias pós-parto, não vacinada contra clostridioses, apresentou apatia e área focalmente extensa com aumento de volume em região dorsolateral direita do quadril do membro pélvico direito. O animal veio a óbito dentro de 48 horas, posteriormente foi realizado a necropsia. **Resultados:** macroscopicamente, observou-se área focalmente extensa em região dorsolateral direita do quadril com aumento de volume, firme e quente ao toque. No subcutâneo notou-se áreas multifocais com deposição acentuada de material amorfo gelatinoso amarelado (edema). Ainda nesta região, ao corte da musculatura superficial e profunda, apresentava áreas multifocais a coalescentes extensas sem delimitação, avermelhadas e enegrecidas acentuadamente com odor rançoso. Na musculatura profunda apresentava ao toque aspecto bolhoso, crepitante e presença de gás ao corte, formando pequenos vacúolos esponjosos (miosite necro-hemorrágica). Microscopicamente, observaram-se extensas áreas bolhas de gás entre as fibras musculares. As fibras musculares tumefeitas, com perda de estriações, núcleos picnóticos e citoplasma ora com aspecto vítreo (necrose hialina) ora granular/fragmentado (necrose flocular). Notou-se infiltrado moderado de neutrófilos degenerados, hemorragias multifocais e presença esporádica de bactérias bacilares, caracterizando um quadro de miosite necro-hemorrágica e enfisematosa. A bacterioscopia por *imprint* evidenciou bacilos gram-positivos não esporulados e com endósporos ovais terminais, presuntivo de *Clostridium* spp. **Conclusões:** o carbúnculo sintomático é uma enfermidade altamente letal, com evolução aguda e mortalidade de até 100%. As lesões concentram-se na musculatura esquelética, especialmente em membros posteriores. O diagnóstico pode ser realizado por associação da macroscopia, histologia, isolamento anaeróbico do músculo logo após o óbito, assim como *imprint* e visualização das bactérias morfologicamente compatíveis. A rápida evolução clínica reforça a importância da profilaxia por meio da vacinação e boas práticas sanitárias, visando o não desenvolvimento de lesões anaeróbicas primárias que são complicadas pela proliferação clostridial.

Palavras-chave: *Clostridium chauvoei*, miosite, manqueira, rebanho.

Anais do 8º Congresso de Patologia Veterinária (CPV), XXII Encontro Nacional de Patologia Veterinária (ENAPAVE), XVI Simpósio Brasileiro da Davis-Thompson Foundation, VII Encontro Internacional de Saúde Animal e Prevenção (ENISAP) e I Simpósio de Sanidade Animal do CRMV-MT
9 a 12 de setembro de 2025 – Cuiabá, Mato Grosso, Brasil
Braz J Vet Pathol, 2025, vol. 18, Supl. 1

BJVP
Brazilian Journal of Veterinary Pathology
ISSN 1983-0246

Surto de dermatite por imersão prolongada em equinos resgatados das enchentes no Rio Grande do Sul

Alice Faé[1], Beatriz L. Simão[1*], Joel F. Horn[1], Guilherme A. Machado[2], Renan F. Parizotti[2], Ticiane S. Knebel[2], Paula G. Bernardo[2], Ana Carolina B. Coelho[1]

[1] Faculdade de Veterinária, Centro Universitário Ritter dos Reis (UniRitter), Porto Alegre, RS, Brasil
[2] Clínica Veterinária Guadalupe, Nova Santa Rita, RS, Brasil.
***Autor de correspondência:** bialopessimao@gmail.com

Introdução: A dermatite por imersão prolongada é uma alteração vascular dérmica que leva à trombose e isquemia em animais imersos por longos períodos. Foi descrita pela primeira vez em 2017, nos EUA, após o furacão Harvey. Casos são raros em humanos e animais. Este trabalho relata um surto de dermatite por imersão prolongada em equinos resgatados das enchentes de 2024 no Rio Grande do Sul. **Relato do caso:** Foram encaminhados para atendimento veterinário 15 equinos adultos, de ambos os sexos, resgatados após quatro dias imersos em água contaminada em Eldorado do Sul/RS. Apresentavam emagrecimento, apatia, dor e lesões cutâneas erosivas. Um dos equinos morreu no dia seguinte. Os demais receberam analgesia e antibióticos sistêmicos e tópicos. Após 14 dias, quatro animais com lesões graves foram submetidos a biópsias e culturas. Entre 14 e 30 dias, outros quatro morreram e foram necropsiados, sendo dois deles previamente biopsiados. **Resultados:** As lesões estendiam-se dos membros ao abdômen, delimitadas por uma "linha d'água", apresentavam alopecia, ulceração e granulação inicial. As biópsias revelaram dermatite hiperplásica, erodo-ulcerativa, com perda de anexos e tecido de granulação. A cultura bacteriana isolou *Providencia spp.* em dois casos; a fúngica identificou *Penicillium spp.* em três animais e *Mucor spp.* em uma égua. Os necropsiados apresentavam lesões cutâneas irregulares, exsudativas e de granulação, multifocais a coalescentes, envolvendo membros e progredindo ao ventre. A pele distal à linha d'água estava fissurada, ulcerada e com descamação grave. Três dos quatro necropsiados também apresentaram laminite nos quatro membros, com afundamento da terceira falange. Os pulmões estavam congestos e edemaciados. Microscopicamente, havia hiperplasia epitelial, áreas ulceradas e erosivas, necrose coagulativa epidérmica, degeneração vascular fibroide, trombose, tecido de granulação e redução de anexos dérmicos. Alterações pulmonares com edema e congestão foram constatadas. Os demais animais seguiram o tratamento e receberam alta médica **Conclusão:** Os achados clínico-patológicos, histopatológicos e epidemiológicos confirmaram o surto de dermatite por imersão prolongada. A tragédia ambiental ocorrida no Rio Grande do Sul, em 2024, expôs milhares de animais a condições extremas. Períodos prolongados de imersão causam alterações microvasculares dérmicas, com trombose e isquemia, agravando lesões cutâneas. Diante da escassez de relatos na literatura, este trabalho destaca a importância da intervenção clínica eficaz e do manejo adequado de animais em contextos de desastre ambiental. Com o avanço das mudanças climáticas, é fundamental que a Medicina Veterinária inclua em sua agenda debates sobre as consequências e os riscos para vida dos animais.

Palavras-chave: isquemia, pé de trincheira, tragédia ambiental, trombose, vasculite.

Anais do 8º Congresso de Patologia Veterinária (CPV), XXII Encontro Nacional de Patologia Veterinária (ENAPAVE), XVI Simpósio Brasileiro da Davis-Thompson Foundation, VII Encontro Internacional de Saúde Animal e Prevenção (ENISAP) e I Simpósio de Sanidade Animal do CRMV-MT
9 a 12 de setembro de 2025 – Cuiabá, Mato Grosso, Brasil
Braz J Vet Pathol, 2025, vol. 18, Supl. 1

BJVP
Brazilian Journal of Veterinary Pathology
ISSN 1983-0246

Pneumonia aspirativa associada ao uso de sonda esofágica em bezerros

Ana Paula C. da Silva[1], Daniel Wouters[1], Ana Carolina V. Avelino[1], Thiago H. A. De Oliveira[1], Ivam M. O. Junior [1], Róger D. Ferreira[1], Flademir Wouters[1], Angelica T. B. Wouters[1*]

[1]Setor de Patologia Veterinária, Departamento de Medicina Veterinária, Faculdade de Zootecnia e Medicina Veterinária, Universidade Federal de Lavras, Lavras (SPV-DMV-FZMV-UFLA), MG, Brasil.
***Autor de correspondência:** angelica.wouters@ufla.br

Introdução: Pneumonia aspirativa resulta da inalação de material estranho, principalmente líquido, que atinge os pulmões. A resposta ao material aspirado depende do tipo de material aspirado, presença de bactérias nesse material e sua distribuição nos pulmões. Em geral, as lesões têm localização pulmonar cranioventral, extensas áreas com alteração de consistência e cor, fétidas e presença do material aspirado. As causas mais comuns em bezerros relacionam-se a alimentação forçada, fornecimento inadequado de leite por mamadeiras, baldes e uso de sonda esofágica. Este trabalho objetiva descrever os achados macro e microscópicos em casos de pneumonia aspirativa associados ao uso de sonda esofágica em bezerros necropsiados no período de janeiro de 2022 a maio de 2025 no Setor de Patologia Veterinária da UFLA. **Relato dos casos:** Foi realizada a necrópsia de nove bezerros, oito fêmeas e um macho, 1 a 43 dias de idade, provenientes de sete propriedades das regiões Campos das Vertentes e Sul e Sudoeste de Minas Gerais. No histórico constava uso de sonda para ministrar colostro e/ou leite em todas as propriedades e manifestação de dificuldade respiratória, prostração, apatia, decúbito e morte. Na necrópsia foram coletadas amostras de órgãos, fixadas em formol tamponado a 10%, processadas por técnica histológica de rotina e analisadas por microscopia óptica. **Resultados**: Macroscopicamente, cinco bezerros estavam em bom estado corporal, dois em estado regular e dois em mau estado. Na traqueia havia, na maioria dos casos, líquido e muco amarelado opaco (aspecto leitoso), por vezes associado a material friável amarelado. Os pulmões tinham consolidação cranioventral vermelha-arroxeada e firme, com múltiplos focos brancoamarelados ou acinzentados de 0,1 a 3,0 cm, preenchidos por material leitoso a cremoso, ora com áreas deprimidas em lobo caudal. A histopatologia evidenciou material intensamente eosinofílico entremeado por espaços delimitados não corados em luz de brônquios, bronquíolos e alvéolos, compatíveis com colostro/leite; associado a extensas áreas de necrose, infiltrado neutrofílico acentuado, destruição de paredes de brônquios (bronquiectasia). bronquiolite obliterante, atelectasia e trombose. **Conclusões:** Os casos de pneumonia aspirativa descritos demonstram que o uso de sonda esofágica em neonatos representa fator de risco para lesões pulmonares graves, comprometimento da função respiratória e evolução fatal. As lesões macro e microscópicas reforçam a importância de boas práticas no manejo alimentar, bem como necessidade de capacitação de pessoas para os cuidados neonatais em propriedades leiteiras. A necrópsia e a histopatologia foram ferramentas importantes para a conclusão diagnóstica e compreensão da natureza e extensão das lesões.

Palavras-chave: cuidados neonatais, alimentação forçada, histopatologia.

Agência financiadora: CAPES, CNPq, FAPEMIG e Ministério da Educação (MEC).

Anais do 8º Congresso de Patologia Veterinária (CPV), XXII Encontro Nacional de Patologia Veterinária (ENAPAVE), XVI Simpósio Brasileiro da Davis-Thompson Foundation, VII Encontro Internacional de Saúde Animal e Prevenção (ENISAP) e I Simpósio de Sanidade Animal do CRMV-MT
9 a 12 de setembro de 2025 – Cuiabá, Mato Grosso, Brasil
Braz J Vet Pathol, 2025, vol. 18, Supl. 1

BJVP
Brazilian Journal of Veterinary Pathology
ISSN 1983-0246

Mastocitoma e habronemose cutâneos em equino: relato de caso

Luciana F. da Costa[1*], Jorge J.J. Rio Tinto[2], Graziella D.V. Schumacher[1], Isabela O. Avelar[1], Matheus O. Reis[1], Priscila O. Chacon[1], Tarcísio Resende Júnior[1], Taismara S. de Oliveira[1]

[1]Laboratório Zoogene Ltda, Belo Horizonte, MG, Brasil.
[2]Hospital Vet Check - Cirurgia e Medicina Equinas, Betim, MG, Brasil.
***Autor de correspondência**: lufachinicosta84@gmail.com

Introdução: Mastocitoma cutâneo equino é uma neoplasia usualmente benigna e rara na dermatologia veterinária, mais incidente em machos, sem predisposição de raça ou idade. Clinicamente, caracteriza-se por nódulos firmes, delimitados, de crescimento lento, localizados principalmente em cabeça, pescoço, tronco ou membros. Deve ser diferenciado de lesões dermatológicas frequentes na clínica equina, como sarcoide, carcinoma espinocelular, pitiose, habronemose e tecido de granulação exuberante. O diagnóstico definitivo por citologia ou histopatologia revela proliferação de mastócitos bem diferenciados, com baixa contagem mitótica, acentuada eosinofilia. Não possui graduação histológica padronizada e apresenta prognóstico geralmente bom, com excisão cirúrgica completa curativa. **Relato do caso:** Um equino, Mangalarga Marchador, macho, 18 anos, que há tempos apresentava múltiplos nódulos cutâneos em região de flanco direito, teve recente aumento de volume nos nódulos, com inflamação, ulceração e cicatrização difícil. O paciente recebeu atendimento veterinário, com coleta inicial por biópsia de dois dos nódulos e, após análise, excisão cirúrgica completa de todos os nódulos cutâneos e envio das amostras para histopatologia. **Resultados**: Uma das amostras de biópsia analisada, medindo 1,2x0,5x0,5cm, bege e macia, apresentava área extensa na derme com formação neoplásica densa, infiltrativa, pobremente delimitada e não encapsulada, de células redondas grandes, com citoplasma contendo grânulos metacromáticos, núcleo grande, cromatina frouxa, nucléolo evidente. Pleomorfismo moderado, contagem mitótica baixa (até 02 mitoses em 2,37mm^2). Diagnóstico morfológico: Mastocitoma cutâneo. Considerando o diagnóstico dessa biópsia e a ausência de margens histológicas laterais e profundas livres, realizou-se exérese completa das quatro lesões cutâneas. Nesta segunda análise histopatológica, o diagnóstico de mastocitoma repetiu-se no fragmento de pele pilosa, de 5,0x2,0x1,0cm, de mesma topografia do analisado anteriormente. No entanto, concomitante à proliferação neoplásica, verificou-se, na derme circunjacente, áreas multifocais a coalescentes de necrose central, circundadas por infiltrado piogranulomatoso e eosinofílico, multifocal à coalescente, intenso, com estruturas com morfologia compatível com larvas de *Habronema* sp intralesionais. Diagnóstico morfológico: Mastocitoma cutâneo & Dermatite piogranulomatosa e eosinofílica, nodular, multifocal à coalescente, intensa com estruturas tipo larvas de *Habronema* sp intralesionais. Dessa vez, as margens histológicas foram classificadas como livres. Os demais nódulos analisados apresentavam apenas lesões inflamatórias/infecciosas como as descritas acima. O paciente apresenta-se estável, sem recidiva. **Conclusões:** Este resumo descreve um caso de mastocitoma cutâneo concomitante a habronemose no flanco direito de um equino. O trabalho ressalta a importância da avaliação histopatológica para diagnóstico e conduta terapêutica precisos em casos de lesões cutâneas na rotina dermatológica de equinos.

Palavras-chave: Mastócitos, Habronema, pele, cavalo.

Agência financiadora: Zoogene Laboratório.

Anais do 8º Congresso de Patologia Veterinária (CPV), XXII Encontro Nacional de Patologia Veterinária (ENAPAVE), XVI Simpósio Brasileiro da Davis-Thompson Foundation, VII Encontro Internacional de Saúde Animal e Prevenção (ENISAP) e I Simpósio de Sanidade Animal do CRMV-MT
9 a 12 de setembro de 2025 – Cuiabá, Mato Grosso, Brasil
Braz J Vet Pathol, 2025, vol. 18, Supl. 1

BJVP
Brazilian Journal of Veterinary Pathology
ISSN 1983-0246

Endocardite trivalvar por *Trueperella pyogenes* em um bovino: relato de caso

Mariana V. Reis[1*], José T. R. de Moraes[1], Gabriela Hartmann[1], Carolina O. Athayde[1], Jeniffer B. Carvalho[1], João M. G. Aliardi[1], Cassiane E. Lopes[1], Saulo P. Pavarini[1].

[1]Setor de Patologia Veterinária, Departamento de Patologia Clínica Veterinária, Universidade Federal do Rio Grande do Sul, Porto Alegre, RS, Brasil.
***Autor de correspondência:** mariverran@gmail.com

Introdução: Endocardite é a inflamação do endocárdio, frequentemente de etiologia bacteriana, que pode apresentar-se nas formas valvar ou mural. Em bovinos, a forma valvar é a mais frequente, e a valva tricúspide é a mais comumente afetada. Este relato visa descrever as características macroscópicas e histológicas de um caso de endocardite valvar por *Trueperella pyogenes* com acometimento das válvulas tricúspide, mitral e semilunar aórtica em um bovino. **Relato do caso:** Um bovino, fêmea, holandês, de cinco anos, apresentou histórico de perda de peso e claudicação do membro pélvico direito, seguido por intensa prostração e dificuldade de locomoção. Com prognóstico desfavorável, o bovino foi eutanasiado e submetido à necropsia. Fragmentos de órgãos foram coletados, fixados com formalina 10% e processados rotineiramente para histopatologia. Adicionalmente, fragmentos de valvas foram mantidos resfriados para exame microbiológico. **Resultados:** Macroscopicamente, no exame externo, o cadáver apresentava acentuada caquexia e mucosas acentuadamente hipocoradas. No exame interno, na abertura do coração, havia múltiplas massas vegetantes, irregulares, friáveis, amarelas a vermelhas fortemente aderidas às valvas mitral, tricúspide e semilunar aórtica. Em quadríceps medial direito havia áreas multifocais cavitárias, parcialmente encapsuladas, preenchidas por conteúdo pastoso vermelho a marrom. O pulmão apresentava áreas multifocais vermelhas a marrons (pneumonia embólica). Nos rins, pulmões e baço havia áreas multifocais deprimidas, amarelas a vermelhas (infartos). À microscopia, nas valvas atrioventriculares e semilunar aórtica, havia acentuadas proliferação de tecido conjuntivo fibroso, deposição de material amorfo a fibrilar eosinofílico (fibrina) e infiltrado inflamatório difuso de neutrófilos degenerados, eosinófilos, linfócitos e macrófagos, permeados por múltiplos agregados bacterianos cocobacilares basofílicos. Em pulmões, rins e baço, havia áreas multifocais de acentuada deposição de fibrina e hemorragia, infiltrado inflamatório multifocal de neutrófilos degenerados, eosinófilos, macrófagos, deposição de tecido conjuntivo fibroso e numerosos agregados bacterianos. Em quadríceps, havia fibras musculares hialinizadas e fragmentadas e discreto infiltrado inflamatório multifocal neutrofílico (necrose) associado a agregados bacterianos. Após 48h de incubação em aerobiose, colônias pequenas, acinzentadas e hemolíticas foram identificadas em ágar sangue das amostras de trombo valvar. À coloração de Gram, colônias pleomórficas, Gram-positivas foram visualizadas. O isolado bacteriano foi submetido à análise Maldi-Tof cuja identificação final foi *Trueperella pyogenes*. **Conclusões:** O diagnóstico de endocardite trivalvar bacteriana foi definido por meio da associação entre macroscopia, histologia e isolamento bacteriano de *Trueperella pyogenes*, que é a bactéria mais comumente identificada em casos de endocardite bovina, entretanto, o acometimento simultâneo de três valvas no mesmo animal é uma rara apresentação.

Palavras-chave: *Actinomycetales*, histopatologia, miosite.

Agência financiadora: CAPES, CNPq.

Anais do 8º Congresso de Patologia Veterinária (CPV), XXII Encontro Nacional de Patologia Veterinária (ENAPAVE), XVI Simpósio Brasileiro da Davis-Thompson Foundation, VII Encontro Internacional de Saúde Animal e Prevenção (ENISAP) e I Simpósio de Sanidade Animal do CRMV-MT
9 a 12 de setembro de 2025 – Cuiabá, Mato Grosso, Brasil
Braz J Vet Pathol, 2025, vol. 18, Supl. 1

BJVP
Brazilian Journal of Veterinary Pathology
ISSN 1983-0246

Tiflocolite por larvas de ciatostomíneos em um asinino (*Equus asinus*) no Estado de Goiás

Ana L. Oliveira[1], Valter L. A. da Silva[1], João V. G. Barbosa[1], Bruna S. G. de Lima[1], Luiz G. S. Oliveira[1], Fabiana M. Boabaid[1*]

[1]Escola de Veterinária e Zootecnia, Universidade Federal de Goiás, Goiânia, GO, Brasil.
***Autor de correspondência:** fabianaboabaid@hotmail.com

Introdução: Os ciatostomíneos, também denominados pequenos estrôngilos, são nematoides da família *Strongylidae*, subfamília *Cyathostominae*, que parasitam predominantemente o intestino grosso de equídeos. A incidência da enfermidade associada a esses parasitos parece estar aumentando em todo o mundo, possivelmente devido à maior informação sobre a condição, aumento da resistência parasitária ou diminuição da confusão com casos de parasitose por grandes estrôngilos, que por sua vez, tem diminuído a ocorrência. Manifestações clínicas em equídeos decorrem tanto da emergência massiva de larvas da parede do intestino, quanto da penetração de larvas L3 na mucosa. Embora seja amplamente documentada em cavalos, relatos envolvendo asininos são escassos na literatura. Este trabalho tem como objetivo descrever os achados anatomopatológicos de tiflocolite associada à infecção por ciatostomíneos em um asinino. **Relato de caso:** Um asinino (*Equus asinus*), macho, de 1 ano de idade apresentou histórico de diarreia intermitente de aspecto aquoso e coloração amarelada e anorexia por aproximadamente dois meses, após transporte a longa distância, evoluindo para óbito. Realizou-se a necropsia, e procedeu-se à coleta de amostras, fixadas em formalina tamponada 10%, e processamento por técnica histológica de rotina, para avaliação em microscopia óptica. **Resultados:** À macroscopia observou-se que o asinino apresentava regular estado corporal, pelo longo e mucosas pálidas. O cólon e ceco exibiam grande quantidade de conteúdo líquido amarelado, com moderado espessamento da parede do cólon por edema. Na mucosa do intestino grosso havia ainda nódulos esbranquiçados de aproximadamente 5mm de diâmetro, de aspecto botonoso, com centro levemente deprimido e ulcerado. Os linfonodos encontravam-se aumentados e havia evidenciação de placas de Peyer. Na avaliação microscópica, na mucosa e submucosa do cólon maior e ceco, foram observados infiltrado inflamatório moderado, composto predominantemente por eosinófilos, além de macrófagos, neutrófilos, linfócitos e plasmócitos. Na mucosa havia secções transversais e longitudinais de larvas de nematódeos compatíveis com ciatostomíneos. Os parasitas observados apresentavam cutícula externa lisa, espessa e eosinofílica, musculatura platimiariana bem desenvolvida, cristas cuticulares internas e cordões laterais com vacúolos evidentes, além de intestino ao centro. Ainda, os tecidos linfóides associados à mucosa desses segmentos mostravam-se hiperplásicos. **Conclusões:** A tiflocolite causada por ciatostomíneos representa uma condição clínica relevante em asininos, ressaltando a importância da enfermidade como causa de diarreia principalmente em equídeos jovens. Este trabalho contribui para o aprofundamento do conhecimento sobre as manifestações anatomopatológicas dessa enfermidade em hospedeiros menos comumente acometidos.

Palavras-chave: enterite, equídeos, pequenos estrôngilo.

Anais do 8º Congresso de Patologia Veterinária (CPV), XXII Encontro Nacional de Patologia Veterinária (ENAPAVE), XVI Simpósio Brasileiro da Davis-Thompson Foundation, VII Encontro Internacional de Saúde Animal e Prevenção (ENISAP) e I Simpósio de Sanidade Animal do CRMV-MT
9 a 12 de setembro de 2025 – Cuiabá, Mato Grosso, Brasil
Braz J Vet Pathol, 2025, vol. 18, Supl. 1

BJVP
Brazilian Journal of Veterinary Pathology
ISSN 1983-0246

Enterocolite clostridial fatal em potro neonato

Liz de A. Cerqueira[1], Isabel L. de Macêdo[1], Ana L. G. L. Chisté[1], Camila S. Vidili[1], Thiago A. A. da Mata[1], Jessika C. da Silva[1], Gianne F. de Carvalho[1], Márcio B. de Castro[1*]

[1]Laboratório de Patologia e Perícia Veterinária, Faculdade de Agronomia e Medicina Veterinária (FAV), Campus Universitário Darcy Ribeiro, Universidade de Brasília (UnB), Brasília, DF, Brasil.
***Autor de correspondência:** mbcastro@unb.br

Introdução: As enterocolites bacterianas estão entre as principais causas de morbidade e mortalidade em potros neonatos com diarreias. Dentre os agentes etiológicos mais relevantes, destacam-se *Clostridium perfringens* (tipos A, C e G), *Clostridioides difficile*, *Salmonella* spp., *Escherichia coli* e *Rhodococcus equi*. No caso das infecções por *Clostridium* spp., a produção das toxinas é o principal fator de virulência, podendo resultar em necroses e hemorragias de curso agudo na mucosa intestinal. Este relato descreve um caso de enterocolite necrohemorrágica causada por *Clostridium* spp. em um potro. **Relato do caso:** Um potro macho, Brasileiro de Hipismo, recém-nascido, com histórico de falha na transferência passiva de imunidade, morreu após um quadro de diarreia intensa e foi encaminhado para o Laboratório de Patologia e Perícia Veterinária da UnB (LPPV-UnB) para o exame de necropsia. **Resultados**: Macroscopicamente, o jejuno, íleo, ceco e colón apresentaram serosa edemaciada e petéquias multifocais disseminadas. À abertura, a mucosa estava difusamente hemorrágica, friável e recoberta por conteúdo líquido, marrom-avermelhado, de odor fétido. Histologicamente, havia necrose de coagulação difusa na mucosa com atenuação moderada das vilosidades e criptas. Além disso, hemorragia e edema transmural multifocal a coalescente eram proeminentes, assim como infiltrado neutrofílico e linfoplasmocítico multifocal a coalescente moderado, com deposição de fibrina e debris celulares na lâmina própria. Adicionalmente, havia oclusão do lúmen dos vasos da mucosa e submucosa por trombos. Ainda, observou-se inúmeros bacilos bacterianos grandes Gram + aderido à superfície epitelial com forte imunomarcação para o anticorpo anti-*Clostridium* spp. no exame imunohistoquímico. **Conclusões:** O caso descrito é compatível com enterocolite clostridial em potro neonato. Embora *C. perfringens* tipos A, B e C tenham sido associados à enterocolite em potros, o tipo C é o patógeno entérico clostridial mais comumente relatado na espécie. Dada a elevada letalidade das infecções por *Clostridium* spp. em potros, a descrição de casos é fundamental para o entendimento epidemiológico e aprimoramento das estratégias de diagnóstico, especialmente considerando a semelhança de sinais clínicos e lesões com outros agentes entéricos fatais.

Palavras-chave: enterocolite bacteriana, potro, imunohistoquímica.

Agência financiadora: Agradecimentos especiais à Coordenação de Aperfeiçoamento de Pessoal de Nível Superior (CAPES) pelo financiamento parcial (Código de Financiamento 001) e ao apoio do Conselho Nacional de Desenvolvimento Científico e Tecnológico (CNPQ).

Anais do 8º Congresso de Patologia Veterinária (CPV), XXII Encontro Nacional de Patologia Veterinária (ENAPAVE), XVI Simpósio Brasileiro da Davis-Thompson Foundation, VII Encontro Internacional de Saúde Animal e Prevenção (ENISAP) e I Simpósio de Sanidade Animal do CRMV-MT
9 a 12 de setembro de 2025 – Cuiabá, Mato Grosso, Brasil
Braz J Vet Pathol, 2025, vol. 18, Supl. 1

BJVP
Brazilian Journal of Veterinary Pathology
ISSN 1983-0246

Tuberculose com envolvimento renal em um bovino de abatedouro: relato de caso

Thaimy C. da Silveira[1*], José T. R. de Moraes[1], Cíntia Brentano[2], Saulo Petinatti Pavarini[1], Welden Panziera[1]

[1]Setor de Patologia Veterinária, Departamento de Patologia Clínica Veterinária, Faculdade de Veterinária, Universidade Federal do Rio Grande do Sul, Porto Alegre, Brasil.
[2]Médica Veterinária, Cooperativa de Trabalho Técnico em Veterinária (COOTRIVET).
***Autor de correspondência:** jtiago.roza@gmail.com

Introdução: A tuberculose bovina é uma doença zoonótica, frequentemente, diagnosticada nos frigoríficos, causada por *Mycobacterium bovis*. A principal rota de infeção é aerógena e as lesões são observadas, predominantemente, no trato respiratório e linfonodos associados. O envolvimento renal é incomum e as lesões podem acarretar dificuldade no diagnóstico, o que gera prejuízos econômicos e riscos à saúde humana. Assim, o objetivo desse relato é caracterizar as lesões macroscópicas e microscópicas de um caso de tuberculose com envolvimento renal em um bovino de abatedouro. **Relato do caso:** Um bovino, macho, Braford, com 3 anos de idade foi encaminhado para o abate em um frigorífico da região metropolitana de Porto Alegre, Rio Grande do Sul. Durante a inspeção *post mortem* o bovino apresentou lesões granulomatosas no rim esquerdo, bem como em diversos órgãos. Os órgãos foram encaminhados ao Setor de Patologia Veterinária da Universidade Federal do Rio Grande do Sul, fixados em formalina a 10% e processados para histologia e coradas com hematoxilina e eosina e pela técnica histoquímica de Ziehl-Neelsen. **Resultados:** Observou-se acentuado aumento de tamanho do rim esquerdo (26 x 13 x 10 cm), o qual apresentava a coloração branca com áreas amarelas, que frequentemente faziam saliência na superfície do órgão. Ao corte, haviam áreas nodulares amareladas e sólidas, que variavam de 0,5 a 9 cm de diâmetro por todo parênquima renal. Delineando e em meio a essas áreas, havia proliferação de tecido brancacento (tecido fibroso). Lesões macroscópicas granulomatosas extrarrenais similares, foram visualizadas em fígado, pulmão e linfonodos dos linfocentros parotídeo, mandibular, mediastinal e celíaco. Histologicamente, a lesão renal era caracterizada por áreas de necrose caseosa circundadas por infiltrado inflamatório de macrófagos, células gigantes multinucleadas do tipo Langhans, linfócitos, plasmócitos e neutrófilos, além de proliferação de tecido conjuntivo fibroso periférico. Ao centro das áreas necróticas haviam focos de mineralização distrófica. Na técnica de Ziehl-Neelsen evidenciou-se numerosos bacilos álcool-ácido resistentes (BAAR) no citoplasma de células gigantes multinucleadas e de macrófagos, bem como livres nas áreas de necrose. Lesões histológicas similares e os BAARs também estavam presentes nos demais órgãos acometidos. **Conclusões:** O diagnóstico de tuberculose renal desse caso foi realizado através dos achados macroscópicos e histológicos, associados ao método de Ziehl-Neelsen. O bovino deste relato também apresentou lesões extrarrenais, sugerindo a disseminação hematogênica do agente. Apesar da frequência incomum, deve-se considerar tuberculose renal como diagnóstico diferencial em casos de bovinos com alterações renais granulomatosas em abatedouro.

Palavras-chave: doenças de bovinos, lesões granulomatosas, *Mycobacterium bovis*, saúde pública.
Agência financiadora: CNPq, CAPES.

Anais do 8º Congresso de Patologia Veterinária (CPV), XXII Encontro Nacional de Patologia Veterinária (ENAPAVE), XVI Simpósio Brasileiro da Davis-Thompson Foundation, VII Encontro Internacional de Saúde Animal e Prevenção (ENISAP) e I Simpósio de Sanidade Animal do CRMV-MT
9 a 12 de setembro de 2025 – Cuiabá, Mato Grosso, Brasil
Braz J Vet Pathol, 2025, vol. 18, Supl. 1

BJVP
Brazilian Journal of Veterinary Pathology
ISSN 1983-0246

Habronemose cutânea em um equino: relato de caso

Teiffny de Castilhos[1]*, Pietra M. F. Detoni[1], Rafael M. Luz[1], Amália Ferronato[1], Mariana P. Matucheski [1], Deise K. A. Silva[1], Aline M. Viott[1], Manoela M. Piva[1]

[1]Laboratório de Patologia Veterinária, Departamento de Ciências Veterinárias, Setor Palotina, Universidade Federal do Paraná, Palotina, PR, Brasil.
***Autor de correspondência:** teiffnydecastilhos@gmail.com

Introdução: a habronemose cutânea é induzida por larvas de *H. muscae, H. microstoma* ou *Draschia megastoma* em locais cutâneos e mucocutâneos. As larvas são transmitidas a esses locais por moscas. Os locais tradicionais para ocorrência de reações dérmicas são a conjuntiva ocular e o prepúcio do garanhão. Este trabalho tem como objetivo destacar as principais características macro e microscópicas de um caso de habronemose cutânea em equino. **Relato do caso:** um equino de 5 anos, da raça Quarto de milha apresentava um nódulo em membro axial direito, havia crescimento lento, não apresentava caráter ulcerativo ou algia. Desse modo, foi realizado a exérese com ampla margem cirúrgica com bisturi elétrico. Posteriormente os fragmentos removidos foram fixados em formalina tamponada a 10%, processados na técnica histológica de rotina e realizado a análise histopatológica. **Resultados**: à macroscopia da amostra recebida revelava um fragmento de pele pilosa, irregular, medindo 1,8 cm x 2,8 cm x 0,5 cm, contendo nódulo arredondado que contemplava quase todo fragmento e media 0,2 cm de diâmetro, sem cobertura pilosa. Ao corte era brancacento, firme, com superfície lisa. Microscopicamente, em derme superficial e se entendendo profundamente, notou-se proliferação de tecido conjuntivo fibroso difuso e acentuado organizado em diferentes direções, com formação de novos vasos sanguíneos de pequeno calibre entremeados (tecido de granulação). Em derme média e profunda, em meio ao tecido de granulação, observou-se acentuado e multifocal infiltrado inflamatório de eosinófilos e leve quantidade de macrófagos. Ainda, em derme profunda, havia uma área focal de necrose, caracterizada por hipereosinofilia, debris celulares, rodeada por macrófagos e eosinófilos que eram delimitados por uma leve camada de fibroblastos (granuloma). Em outro segmento da amostra granuloma semelhante era observado, porém esse era envolto por acentuado infiltrado eosinofilico, numerosos macrófagos epitelioides e ocasionais células gigantes multinucleadas (tipo corpo estranho) (granuloma eosinofílico). No centro dos granulomas, havia duas secções transversais de larvas de estruturas parasitárias, com uma membrana anfofílica, medindo aproximadamente 70 µm de diâmetro, musculatura polimiariana e cavidade celomática, morfologicamente compatível com *Habronema* sp. Ademais, notou-se áreas multifocais a coalescentes com espessamento das camadas epidermais (acantose), com projeções digitiformes da epiderme na derme (“rete pegs”). Havia uma área focal moderada com perca e descontinuidade da epiderme e exposição do tecido de granulação (ulceração cutânea). **Conclusões:** apesar da ocorrência de habronemose ser comum em equinos salienta-se que a análise histopatológica é imprescindível para a confirmação do diagnóstico.

Palavras-chave: dermatopatologia, macroscopia, microscopia, parasitose.

Anais do 8º Congresso de Patologia Veterinária (CPV), XXII Encontro Nacional de Patologia Veterinária (ENAPAVE), XVI Simpósio Brasileiro da Davis-Thompson Foundation, VII Encontro Internacional de Saúde Animal e Prevenção (ENISAP) e I Simpósio de Sanidade Animal do CRMV-MT
9 a 12 de setembro de 2025 – Cuiabá, Mato Grosso, Brasil
Braz J Vet Pathol, 2025, vol. 18, Supl. 1

BJVP
Brazilian Journal of Veterinary Pathology
ISSN 1983-0246

Carcinoma de células escamosas na base do corno com compressão encefálica em um bovino

Ana F. de O. Pinto[1]*, Julieni B. Morais[1], Geovanna T. M. da Silva[1], Nathalia N. de Oliveira[1], Pâmela M. Lohmann[1], Samuel A. Ruas[1], Sara V. Maia[1], Nádia A. B. Antoniassi[1]

[1] Laboratório de Patologia Veterinária (LAPAN), Hospital Veterinário da Universidade Federal de Mato Grosso (HOVET/UFMT), Campus Sinop, Sinop, Mato Grosso, Brasil.
***Autor de correspondência:** anaflavia_tga@hotmail.com

Introdução: O carcinoma de células escamosas (CCE) é uma neoplasia maligna de queratinócitos e uma das neoplasias cutâneas mais frequentes em bovinos, principalmente em áreas despigmentadas e expostas ao sol. No entanto, sua ocorrência na base do corno (BC) e a progressão com infiltração intracraniana são consideradas raras. Este trabalho relata os achados clínicos e patológicos de um caso de CCE em BC de bovino que evoluiu com compressão encefálica e óbito. **Relato do caso:** Um bovino, fêmea, da raça Nelore, com 15 anos de idade, apresentou fratura no corno direito e foi submetida à descorna aberta com cauterização da lesão. Cerca de 30 dias após o procedimento houve agravamento clínico, com anorexia, hipertermia e sangramento na região da lesão, associada a infecção bacteriana. Iniciou-se tratamento antibiótico, mas sem resposta. Nesse período, houve crescimento abrupto de massa exofítica de aproximadamente 22 × 17,5 cm, de superfície irregular, firme, ulcerada, com exsudato purulento e odor fétido. Realizou-se biópsia incisional e remoção parcial da massa para diagnostico. Quinze dias após o procedimento, o animal apresentou sinais neurológicos agudos (opistótono, bruxismo e decúbito lateral) e morreu cerca de 5 horas após o início dos sintomas. **Resultados**: A cabeça do animal foi encaminhada para avaliação macroscópica. Ao corte longitudinal, observou-se compressão dorsoventral do encéfalo por invasão direta da massa tumoral. Cortes transversais revelaram uma massa firme, amarelada e homogênea, estendendo-se da base do corno direito até o osso occipital e porção inicial do parietal esquerdo. O encéfalo apresentava área focal enegrecida, congestão meníngea e deformação por pressão causada pela neoplasia. Histologicamente, havia proliferação neoplásica maligna de queratinócitos, expansiva, não delimitada e não encapsulada, infiltrando a derme, hipoderme e estruturas ósseas adjacentes, arranjadas em ninhos sustentados por moderado estroma fibrovascular. As células eram arredondadas a poligonais, com citoplasma amplo e eosinofílico. Os núcleos eram arredondados a ovais, basofílicos, com cromatina dispersa na periferia, e com nucléolos múltiplos e evidentes. Havia moderada a acentuada anisocitose, anisocariose e pleomorfismo, por vezes, associada a megacariose e cariomegalia, além de mitoses frequentes e atípicas. As células neoplásicas frequentemente estavam queratinizadas e anucleadas, formando lamelas concêntricas de queratina fortemente eosinofílicas (pérolas de queratina). Na epiderme havia extensas ulcerações com infiltrado inflamatório supurativo. **Conclusões:** O diagnóstico foi confirmado pela correlação entre os achados clínicos, necroscópicos e histopatológicos. O caso evidencia o comportamento agressivo do CCE e sua capacidade de invasão profunda, com comprometimento encefálico.

Palavras-chave: carcinoma epidermóide, invasão intracraniana, neoplasia.
Agência financiadora: CAPES, FAPEMAT.

Anais do 8º Congresso de Patologia Veterinária (CPV), XXII Encontro Nacional de Patologia Veterinária (ENAPAVE), XVI Simpósio Brasileiro da Davis-Thompson Foundation, VII Encontro Internacional de Saúde Animal e Prevenção (ENISAP) e I Simpósio de Sanidade Animal do CRMV-MT
9 a 12 de setembro de 2025 – Cuiabá, Mato Grosso, Brasil
Braz J Vet Pathol, 2025, vol. 18, Supl. 1

BJVP
Brazilian Journal of Veterinary Pathology
ISSN 1983-0246

Traumatismo crânio encefálico grave em um equino

Ana F. de O. Pinto[1], Nathalia N. de Oliveira[1], Geovanna T. M. da Silva[1], Pâmela M. Lohmann[1], Samuel A. Ruas[1], Letícia C. G. de Souza[1], Luanna F. F. Gomes[2], Nadia A. B. Antoniassi[1]

[1]Laboratório de Patologia Animal (LAPAN), Hospital Veterinário (HOVET), Faculdade de Medicina Veterinária, Universidade Federal de Mato Grosso (UFMT), Campus Sinop.
[2]Setor de Diagnóstico por Imagem. Hospital Veterinário (HOVET), Faculdade de Medicina Veterinária, Universidade Federal de Mato Grosso (UFMT), Campus Sinop.

Introdução: As fraturas da base do crânio em equinos são raras, geralmente associadas a traumas de alto impacto, como quedas durante exercícios. Tais lesões podem provocar comprometimento neurológico, hemorragias e levar ao óbito do animal. Este trabalho tem como objetivo relatar um caso de fratura cominutiva do osso occipital em um equídeo, destacando os achados radiográficos, bem como as alterações macro e microscópicas observadas na necropsia. **Relato do caso:** Um equino, macho, de 4 anos de idade, da raça Quarto de Milha, estava em treinamento, quando ao empinar, caiu para trás e bateu a cabeça e o dorso no chão. Após a queda o animal permaneceu em decúbito lateral, manifestou sangramento pelas narinas, boca e orelhas, e apresentou parada cardiorrespiratória. O animal foi reanimado, entretanto, apresentou outra parada cardiorrespiratória e veio a óbito. O período entre o trauma e a morte foi de aproximadamente uma hora. O animal foi submetido à necropsia e radiografia do crânio. Fragmentos de tecido foram coletados, fixados em formalina 10% e processado rotineiramente para exame histopatológico. **Resultados**: O exame radiográfico da cabeça revelou fratura cominutiva da base do osso occipital com deslocamento dorsal do fragmento. Na necropsia foi observado epistaxe, otorragia e hemorragia oral, além de formação de hematoma subcutâneo na região cervical cranial. Após a remoção da pele na área lesionada, a musculatura subjacente apresentava extensa área hemorrágica na região cervical, na faringe e no crânio. Na base do crânio, foi identificado fratura cominutiva do osso occipital, com múltiplos fragmentos ósseos deslocados e hemorragia intensa na cavidade craniana. O encéfalo apresentava, ao corte transversal, lacerações e hemorragias parenquimatosas extensas nos segmentos ventrais do córtex parietal, hipocampo e tálamo. A medula espinhal cervical encontrava-se lacerada, com hemorragia meníngea e intramedular acentuada. Na avaliação microscópica observou-se acentuada hemorragia nas meninges do encéfalo e medula espinhal, assim como esfacelamento da substância cinzenta do tronco encefálico e medula espinhal, ambos associados à hemorragia acentuada. **Conclusões:** Com base na associação das lesões encontradas nos exames radiográficos, necroscópico e histopatológico foi possível concluir o diagnóstico de fratura cominutiva de occipital com laceração de tecido nervoso de telencéfalo, tronco medula espinhal cervical.

Palavras-chave: hemorragia, histopatológico, radiografia, trauma.

Agência financiadora: CAPES, FAPEMAT.

Anais do 8º Congresso de Patologia Veterinária (CPV), XXII Encontro Nacional de Patologia Veterinária (ENAPAVE), XVI Simpósio Brasileiro da Davis-Thompson Foundation, VII Encontro Internacional de Saúde Animal e Prevenção (ENISAP) e I Simpósio de Sanidade Animal do CRMV-MT
9 a 12 de setembro de 2025 – Cuiabá, Mato Grosso, Brasil
Braz J Vet Pathol, 2025, vol. 18, Supl. 1

BJVP
Brazilian Journal of Veterinary Pathology
ISSN 1983-0246

Achados citopatológicos e histopatológicos de demodicose suína: relato de caso

Daiane da C. Ferreira[1], Daniella C. Abdalla[1], Gabriela C. Leoncio[1], Victor P. R. da Silva[1], Djeison L. Raymundo[1], Ivam M. de Oliveira Júnior[2], Mary S. Varaschin[1*]

[1]Setor de Patologia Animal, Departamento de Medicina Veterinária, Faculdade de Zootecnia e Medicina Veterinária, Universidade Federal de Lavras, Lavras, MG, Brasil.
[2]Centro universitário de Lavras (UNILAVRAS), Lavras, MG, Brasil.
***Autor de correspondência:**msvaraschin@ufla.br

Introdução: A demodicose suína é uma dermatopatia parasitária incomum, causada pelo ácaro espécie-específico *Demodex phylloides*. Embora esse ácaro seja habitante comensal dos folículos pilosos, sua proliferação excessiva, associada a fatores imunossupressores como deficiências nutricionais ou estresse, desencadeiam a doença clínica. A forma nodular é uma apresentação clássica da enfermidade. As lesões cutâneas incluem pápulas, nódulos e espessamento da pele, localizadas principalmente no focinho, pálpebras e região ventral do corpo. Objetivou-se neste trabalho descrever os achados citopatológicos e histopatológicos de um caso de demodicose suína nodular multifocal. **Relato do caso:** Foi encaminhada ao Setor de Patologia Veterinária da UFLA, uma amostra de pele da região abdominal ventral (panceta), de uma fêmea suína, oriunda de uma criação de subsistência em Lavras, MG. O proprietário relatou que seus cinco leitões também apresentavam lesões similares em várias partes do corpo. Macroscopicamente, havia múltiplos nódulos dérmicos branco-amarelados, firmes e bem delimitados, medindo entre 0,2 e 0,6 cm de diâmetro. Aos cortes, estes nódulos apresentavam conteúdo de aspecto caseoso. Segundo o proprietário, todos os animais acometidos foram abatidos para consumo. **Resultados:** O exame citológico direto do material revelou incontáveis ácaros alongados, morfologicamente compatíveis com *Demodex* sp. em diferentes estágios de desenvolvimento. Os adultos eram alongados, mediam entre 175 e 265 µm, com quatro pares de pernas curtas ventrais no terço anterior do corpo. Ocasionalmente, foram visualizados espécimes com corpo mais curto e três pares de pernas robustas, correspondendo aos estágios de larva e protoninfa. As amostras foram fixadas em formol tamponado 10%, processadas rotineiramente para histopatologia e coradas com hematoxilina e eosina. A avaliação dos cortes histológicos revelou folículos pilosos com ectasia acentuada, preenchidos por grande quantidade de parasitas. Estes exibiam corpo vermiforme dividido em gnatossoma anterior e idiossoma posterior, este último com quatro pares de pernas curtas e robustas na porção anterior, além de cutícula com estriações transversais. Não havia resposta inflamatória associada a lesão. **Conclusões:** Os achados citopatológicos e histopatológicos permitiram o diagnóstico de demodicose suína nodular. A ocorrência da doença em múltiplos animais do mesmo lote reforça a importância de fatores predisponentes, como manejo, nutrição e estresse, que podem comprometer a resposta imune. Este relato salienta a importância de incluir a demodicose no diagnóstico diferencial de lesões cutâneas nodulares em suínos e reforça que o controle eficaz da enfermidade depende de uma abordagem integrada, que alie o tratamento à melhoria das condições de bem-estar e biosseguridade do rebanho.
Palavras-chave: ácaros, *Demodex phylloides*, dermatopatologia, foliculite parasitária, suinocultura.
Agência financiadora: (CNPq, CAPES, FAPEMIG).

Anais do 8º Congresso de Patologia Veterinária (CPV), XXII Encontro Nacional de Patologia Veterinária (ENAPAVE), XVI Simpósio Brasileiro da Davis-Thompson Foundation, VII Encontro Internacional de Saúde Animal e Prevenção (ENISAP) e I Simpósio de Sanidade Animal do CRMV-MT
9 a 12 de setembro de 2025 – Cuiabá, Mato Grosso, Brasil
Braz J Vet Pathol, 2025, vol. 18, Supl. 1

BJVP
Brazilian Journal of Veterinary Pathology
ISSN 1983-0246

Causas de morte em bovinos necropsiados no Laboratório de Patologia Animal da Universidade Federal de Uberlândia

Júlia T. Santos[1*], Tainá R. Roque[1], Gabriele I. A. O. Rosa[1], Bruna A. Maschi[1], Renata M. Fernandes[1], Alessandra A. M. Ronchi[1], Matias P. J. Szabo[1], Tatiane F. Carvalho[1]

[1]Laboratório de Patologia Animal, Faculdade de Medicina Veterinária e Zootecnia, Universidade Federal de Uberlândia, Uberlândia, MG, Brasil.
***Autor de correspondência:** julia.santos2@ufu.br

Introdução: O exame necroscópico é importante para identificar as causas de mortalidade em bovinos corretamente, estabelecendo a prevalência das doenças e permitindo o planejamento e a adoção de medidas preventivas eficazes. **Objetivo:** Determinar a frequência, características patológicas e epidemiológicas das doenças de bovinos responsáveis pela morte ou que são razão para eutanásia, através de um estudo retrospectivo de diagnósticos morfológicos registrados no Laboratório de Patologia Animal (LPA) do Hospital Veterinário da Universidade Federal de Uberlândia (HOVET-UFU). **Metodologia:** Foram revisados os laudos anatomopatológicos realizados em 60 bovinos pelo LPA, entre 2021 e 2024. As informações contidas nestes documentos foram classificadas quanto ao diagnóstico, a duração da doença, raça do animal, idade e causas de morte. **Resultados:** Dos animais analisados, 90% eram da região de Uberlândia, 6,6% eram de Delta, 1,6% de Contagem e 1,6% de Prata. As raças presentes no estudo foram Girolando (38,5%), Nelore (25%), Holandês (10%), sem raça definida (10%), Gir (8,3%), Senepol (3,35%), Aberdeen Angus (1,6%), Tabapuã (1,6%), Jersey (1,6%). A principal categoria de causas de morte foi inflamatória e parasitária com 58,5% dos casos, seguida por agentes físicos (11,6%), outros distúrbios (11,6%), doenças tóxicas e toxico-infecções (10%), doenças nutricionais e metabólicas (5%) e neoplásicas (3%). Grande parte das enfermidades da categoria inflamatórias e parasitárias apresentou curta duração (63%), destacando-se pneumonia, responsável por 31,4% dos casos. A raça Girolando foi a mais acometida (40%), e os terneiros representaram 35% dos animais acometidos, considerando que apenas 59% dos laudos incluíram informações sobre a idade. Além disso, registrou-se apenas um caso de babesiose e dois de raiva. Em relação a doenças causadas por agentes físicos, 57% dos animais tinham lesões a nível vertebral, levando a compressão medular. Dentre os animais que tiveram causa de morte por doenças tóxicas e tóxicos-infecções, 83% foram diagnosticados com carbúnculo sintomático, sendo a maioria da raça Nelore. As alterações neoplásicas foram observadas em dois animais da raça Girolando. Um deles foi diagnosticado com carcinoma de células escamosas na órbita esquerda. O outro apresentava uma neoplasia no seio nasal, no entanto, não foi realizado o exame histopatológico que permitisse determinar o tecido de origem da neoplasia. **Conclusão:** Este estudo demonstrou que a principal causa morte em bovinos na região analisada foi a ocorrência de afecções respiratórias, com maior incidência em terneiros. A raça mais acometida foi Girolando, uma das mais frequentes na região. Embora diversas causas de morte tenham sido identificadas, as neoplasias foram relativamente raras.

Palavras-chave: diagnóstico anatomopatológico, doenças, macroscopia, mortalidade.

Anais do 8º Congresso de Patologia Veterinária (CPV), XXII Encontro Nacional de Patologia Veterinária (ENAPAVE), XVI Simpósio Brasileiro da Davis-Thompson Foundation, VII Encontro Internacional de Saúde Animal e Prevenção (ENISAP) e I Simpósio de Sanidade Animal do CRMV-MT
9 a 12 de setembro de 2025 – Cuiabá, Mato Grosso, Brasil
Braz J Vet Pathol, 2025, vol. 18, Supl. 1

BJVP
Brazilian Journal of Veterinary Pathology
ISSN 1983-0246

Adenocarcinoma intestinal associado a carcinomatose e metástase em múltiplos órgãos em suíno

Carolina S. Ferreira[1], Lilian R. M. de Sá[1], Natalia de C. Gontscharow[1], Alícia S. Herrero[1], Maria Vitória V. G. Nunes[1], Claudia Momo[1*]

[1]Serviço de Patologia Animal, Departamento de Patologia, Faculdade de Medicina Veterinária e Zootecnia, Universidade de São Paulo, São Paulo, SP, Brasil.
***Autor de correspondência:** cmomo@usp.br

Introdução: Neoplasmas em suínos são raros e os tumores descritos afetam animais jovens, como linfoma, nefroblastoma e melanoma. Há poucos relatos de adenocarcinoma intestinal em suínos e estes descreveram clínica de desconforto abdominal agudo, metástase em linfonodo regional e pulmonar. O objetivo é descrever as alterações anatomopatológicas terminais e sistêmicas de adenocarcinoma intestinal em suíno, de forma a destacar este raro diagnóstico entre os possíveis em suínos adultos com alterações clínicas inespecíficas. **Relato do caso:** Um cadáver de suíno doméstico, raça não definida, macho, de cinco anos de idade, mantido como animal de estimação, foi encaminhado para exame necroscópico com o histórico clínico inespecífico de prostração e inapetência seguido de óbito. **Resultados:** O animal apresentava discreta redução da musculatura esquelética e amplos depósitos de tecido adiposo subcutâneo e intracavitários. À abertura das cavidades torácica e abdominal, havia 15 e 20 L de líquido serossanguinolento fibrinoso, respectivamente. Os órgãos abdominais estavam aderidos em bloco único, com deslocamento das alças intestinais do delgado para direita e intestino grosso na porção média. O peritônio e as serosas dos órgãos abdominais estavam esbranquiçadas, espessas, irregulares e recobertas material fibrilar. Na serosa e mucosa do intestino delgado havia nodulações na forma de cordão vermelha ou esbranquiçada e medindo de 1 a 5 cm linear. A cápsula esplênica e mesentério exibem marcante espessamento branco. O pulmão vermelho escuro exibia nodulações esbranquiçadas e a pleura parietal apresentava espessada e recoberta por material fibrinoso. Microscopicamente, havia proliferação neoplásica disseminada comprometendo extensos trechos da mucosa intestinal do delgado e estendendo para serosas os órgãos abdominais e peritônio. O fígado, baço, adrenais, linfonodos mesentéricos, mesentério, pulmão, pleura e pele exibiam infiltração neoplásica. O neoplasma exibia células arranjadas em ácinos mal definidos, irregulares e células isoladas com vacúolo intracitoplasmático ou citoplasma anfofílico claro e abundante, que corou positivo para muco pelo azul alciano e PAS, imersas em estroma colagenoso denso. Pleomorfismo celular, anisocitose e anisocariose moderadas. Presença de sete figuras de mitose em 2.37mm², com figuras de mitose atípicas. O diagnóstico foi adenocarcinoma intestinal pouco diferenciado com carcinomatose peritoneal, pleural e metástase em múltiplos órgãos. **Conclusões:** Adenocarcinoma intestinal disseminado, embora raro, deve ser considerado entre os diagnósticos diferenciais para porcos com alterações clínicas do digestório ou inespecíficas.

Palavras-chave: carcinoma metastático, carcinomatose, intestino, diagnóstico, patologia.

Anais do 8º Congresso de Patologia Veterinária (CPV), XXII Encontro Nacional de Patologia Veterinária (ENAPAVE), XVI Simpósio Brasileiro da Davis-Thompson Foundation, VII Encontro Internacional de Saúde Animal e Prevenção (ENISAP) e I Simpósio de Sanidade Animal do CRMV-MT
9 a 12 de setembro de 2025 – Cuiabá, Mato Grosso, Brasil
Braz J Vet Pathol, 2025, vol. 18, Supl. 1

BJVP
Brazilian Journal of Veterinary Pathology
ISSN 1983-0246

Timoma linfoepitelial em um caprino: relato de caso

Filipe A. V. dos Santos[1*], Ellen C. de Oliveira[1], Vanessa de C. Pereira[1], Gabrielle Z. Tres[1], Mônica M. Buttelli[1], Eduardo H. Soares[2], Paula R. Pereira[1], David Driemeier[1]

[1]Setor de Patologia Veterinária, Departamento de Patologia Clínica Veterinária, Universidade Federal do Rio Grande do Sul, Porto Alegre, RS, Brasil.
[2]Setor de Grandes Ruminantes, Hospital de Clínicas Veterinárias, Universidade Federal do Rio Grande do Sul, Porto Alegre, RS, Brasil.
***Autor de correspondência:** filipeaugusto@egresso.ufg.br

Introdução: Timomas são neoplasias derivadas de células epiteliais tímicas. Em função do grau de infiltração de linfócitos não neoplásicos, esses tumores podem ser classificados em epitelial, linfocítico e linfoepitelial (misto). Embora raro na maioria das espécies animais, os caprinos apresentam maior predisposição ao desenvolvimento dessa neoplasia. Assim, este trabalho descreve um caso de timoma linfoepitelial em um caprino no Rio Grande do Sul. **Relato do caso:** Em setembro de 2024, uma cabra, adulta, da raça Sani, foi encaminhada ao Hospital de Clínicas Veterinárias da Universidade Federal do Rio Grande do Sul (HCV-UFRGS) apresentando paralisia de membros anteriores e posteriores direitos, região cervical enrijecida e decúbito lateral, sem resposta clínica ao tratamento com dexametasona e penicilina. Devido ao prognóstico desfavorável, o animal foi eutanasiado e encaminhado ao Setor de Patologia Veterinária (SPV) da mesma instituição para a necropsia, na qual amostras de tecidos foram coletadas, fixadas em formol a 10% e processadas rotineiramente para a histologia. Posteriormente, lâminas positivas de secções da massa mediastínica cranial foram submetidas a imuno-histoquímica (IHQ), para pancitoqueratina (AE1/AE3), vimentina, CD3 e CD20. **Resultados:** À macroscopia, havia uma massa difusamente avermelhada, de aproximadamente 15 cm de diâmetro, firme, encapsulada, ocupando a porção mediastínica cranial da cavidade torácica, comprimindo os lobos pulmonares adjacentes e deslocando caudalmente o coração. Ao corte, havia múltiplas cavidades císticas preenchidas por moderada quantidade de líquido turvo e gelatinoso. À microscopia, a neoplasia era constituída por células epiteliais arranjadas em feixes, ninhos e em paliçada. As células eram poliédricas, com citoplasma abundante, eosinofílico e limite indistinto. Os núcleos variavam de redondos a ovais, com cromatina finamente pontilhada e nucléolo inconspícuo. Anisocitose e anisocariose eram moderadas e não foram observadas figuras de mitose. Em meio ao tumor, havia acentuado infiltrado de linfócitos não neoplásicos, macrófagos e raros plasmócitos, além de abundante quantidade de corpúsculos de Hassal. À IHQ, as células epiteliais neoplásicas apresentaram imuno-marcação difusa e acentuada para pancitoqueratina, e ausência de marcação para vimentina. Ainda, o componente linfoide apresentou intensa imunorreatividade para CD3 (linfócitos T), com escassa marcação para CD20 (linfócitos B). **Conclusões**: Os aspectos clínico-patológicos são compatíveis com timoma. A expressão de pancitoqueratina nas células epiteliais proliferativas, aliada à predominância de linfócitos T não neoplásicos, confirma a presença de duas populações celulares distintas na neoplasia, o que a classifica como timoma linfoepitelial (misto). Embora incomuns, os timomas constituem diagnósticos diferenciais relevantes a serem considerados em caprinos adultos que apresentam neoformações intratorácicas.

Palavras-chave: histopatologia, imuno-histoquímica, neoplasia, ruminantes, timo**.**

Anais do 8º Congresso de Patologia Veterinária (CPV), XXII Encontro Nacional de Patologia Veterinária (ENAPAVE), XVI Simpósio Brasileiro da Davis-Thompson Foundation, VII Encontro Internacional de Saúde Animal e Prevenção (ENISAP) e I Simpósio de Sanidade Animal do CRMV-MT
9 a 12 de setembro de 2025 – Cuiabá, Mato Grosso, Brasil
Braz J Vet Pathol, 2025, vol. 18, Supl. 1

BJVP
Brazilian Journal of Veterinary Pathology
ISSN 1983-0246

Torção intestinal secundária a coristoma ósseo mesentérico em um suíno: relato de caso

Carolina O. Athayde[1], Fernanda G. Cony [1], Jeniffer B. Carvalho[1], Mônica M. Butelli[1], Eryca C. Lamego[1], Luciana Sonne[1], Fernando P. Bortolozzo[2]

[1] Setor de Patologia Veterinária, Departamento de Patologia Clínica Veterinária, Faculdade de Veterinária, Universidade Federal do Rio Grande do Sul, Porto Alegre, RS, Brasil
[2] Setor de Suínos da UFRGS, Departamento de Medicina Animal, Faculdade de Veterinária, Universidade Federal do Rio Grande do Sul, Porto Alegre, RS, Brasil
***Autor de correspondência:** carolathayde44@gmail.com

Introdução: Coristomas ósseos são produções ectópicas de tecido ósseo histologicamente normal, formados por células mesenquimais potencialmente osteogênicas e matriz de colágeno. Além disso, é preciso um fator desencadeante, como uma intervenção traumática ou infecciosa, que incite o tecido a adaptação através de metaplasia. Apesar de não apresentar relevância patológica imediata, esta formação pode se tornar responsável por mortalidades devido a ocorrência de complicações secundárias associadas. Nesse contexto, muitos são os casos de mortalidade súbita no âmbito da suinocultura em associação a torções intestinais, no entanto, pouco se relaciona esse fenômeno com a presença de ossos ectópicos. Sendo assim, o objetivo do trabalho é relatar um caso de um suíno que veio a óbito devido a uma torção intestinal desencadeada por um coristoma ósseo mesentérico. Um suíno, macho, não castrado, de 1 ano de idade, apresentou episódios consecutivos de êmese, além de anorexia e apatia persistentes por quatro dias, quando veio a óbito. O animal foi encaminhado ao Setor de Patologia Veterinária da UFRGS (SPV-UFRGS) para necropsia. **Resultados:** Macroscopicamente, as mucosas estavam moderadamente hipocoradas. Na abertura da cavidade abdominal, em um dos segmentos intestinais, identificou-se torção de 180ºC. Notou-se, ainda, acentuada deposição de material fibrilar amarelado com aderências na superfície das alças intestinais, estômago, fígado e peritônio parietal. Em meio a esta área, no mesentério, havia material de consistência dura, coloração branca e formato irregular, com 12 x 2,5 cm. As alças intestinais estavam difusamente avermelhadas e em sua abertura, notou-se acentuada deposição de fibrina recobrindo a mucosa. Microscopicamente, em mesentério, observaram-se áreas multifocais de trabéculas ósseas bem diferenciadas e áreas de cartilagem com mineralização associada a áreas multifocais de moderada proliferação de tecido conjuntivo fibroso, com espaços vasculares preenchidos por hemácias, além de moderada deposição de fibrina. Em intestino delgado (área da torção), de maneira transmural, observou-se necrose difusa acentuada com infiltrado inflamatório de neutrófilos íntegros e degenerados, debris celulares, fibrina e agregados bacterianos cocobacilares. Havia ainda, extensas áreas de hemorragia. Em vasos sanguíneos, notou-se presença de infiltrado inflamatório perivascular com neutrófilos, linfócitos e plasmócitos além de acentuados trombos de fibrina. **Conclusões:** Sendo assim, o presente relato, ao descrever um coristoma ósseo mesentérico em um suíno associado a torção intestinal, se faz relevante, não somente por ressaltar a importância do exame de necropsia em casos de mortalidade súbita em suínos, mas também por trazer uma perspectiva alternativa do mecanismo de torções intestinais na espécie.

Palavras-chave: metaplasia óssea, morte súbita, osso ectópico, porco.

Anais do 8º Congresso de Patologia Veterinária (CPV), XXII Encontro Nacional de Patologia Veterinária (ENAPAVE), XVI Simpósio Brasileiro da Davis-Thompson Foundation, VII Encontro Internacional de Saúde Animal e Prevenção (ENISAP) e I Simpósio de Sanidade Animal do CRMV-MT
9 a 12 de setembro de 2025 – Cuiabá, Mato Grosso, Brasil
Braz J Vet Pathol, 2025, vol. 18, Supl. 1

BJVP
Brazilian Journal of Veterinary Pathology
ISSN 1983-0246

Piometra em equino: relato de caso

Vinicius C. Ferraz[1], Luiza C. de Lima[1], Ronaldo J. Piccoli[1], Vitor P. Laurindo[1], Francielli C. Zimermann[1], Álvaro Menin[2], Gabriel Sartor[3], Adriano T. Ramos[1].

[1]Laboratório de Patologia Veterinária, Universidade Federal de Santa Catarina, Curitibanos, SC, Brasil.
[2]Laboratório de Doenças Infecciosas dos Animais, Universidade Federal de Santa Catarina, Curitibanos, SC, Brasil.
[3]Veterinário autônomo, Curitibanos, SC, Brasil.
***Autor de correspondência:** viniciuscataldo@gmail.com

Introdução: A piometra é caracterizada por acúmulo de material mucopurulento no interior do útero concomitante a inflamação aguda ou crônica, podendo estar associada, dentre as possíveis causas, a uma infecção bacteriana ou fúngica. Porém, pode ser causada também por outros fatores como a cobertura pelo garanhão e inseminação artificial. A duração do ciclo estral aparentemente está relacionada com a severidade dos danos endometriais. Em algumas éguas ocorrem aderências e fechamento cervical, mas na maioria dos casos o material purulento se acumula sem fechamento cervical evidente. Os microorganismos mais comuns de estarem envolvidos são o *Streptococcus zooepidemicus*, *E. coli*, *Actinomyces* spp., *Pasteurella* spp. e *Pseudomonas*. **Relato do caso:** Equino, fêmea, da raça campeiro, apresentou histórico de emagrecimento progressivo logo após a cobertura, se estendendo por cerca de 70 dias antes do óbito. Dois meses após a cobertura o médico veterinário foi chamado para o diagnóstico da gestação, onde foi realizada a ultrassonografia transretal e palpação, concluindo que a égua não era gestante e suspeitou-se de endometrite pós cobertura, pois o útero se encontrava bastante aumentado. O animal foi tratado, mas no dia 16/07/2023, seis dias depois do início do tratamento, veio a óbito. **Resultados**: Na macroscopia foi observado útero com tamanho aumentado 106 X 100 cm. Presença de aproximadamente 60 a 70 L de líquido purulento dentro do útero. Na microscopia, por toda a mucosa e submucosa observou-se grande quantidade de infiltrado composto por macrófagos, plasmócitos, neutrófilos e linfócitos. Aderido a superfície interna da mucosa, depósito de material fibrilar eosinofílico (fibrina). Observou-se ainda vasos sanguíneos evidentes e repletos de sangue (congestão). Os materiais coletados foram levados para cultura bacteriológica que identificou a presença de *Streptococcus pyogenes*. **Conclusões:** Na piometra, o útero apresenta-se flácido com aumento de volume, presença de líquido intra-uterino que pode ser verificado através do ultrassom e grande quantidade de pus pode estar presente. Quadros acentuados de piometra podem evoluir para septicemia e morte, como observado neste animal.

Palavras-chave: útero, histopatologia, *Streptococcus spp*.

Anais do 8º Congresso de Patologia Veterinária (CPV), XXII Encontro Nacional de Patologia Veterinária (ENAPAVE), XVI Simpósio Brasileiro da Davis-Thompson Foundation, VII Encontro Internacional de Saúde Animal e Prevenção (ENISAP) e I Simpósio de Sanidade Animal do CRMV-MT
9 a 12 de setembro de 2025 – Cuiabá, Mato Grosso, Brasil
Braz J Vet Pathol, 2025, vol. 18, Supl. 1

BJVP
Brazilian Journal of Veterinary Pathology
ISSN 1983-0246

Pleuropneumonia fibrinopurulenta em caprino da raça Boer com isolamento de *Klebsiella pneumoniae*: relato de caso

Caio V. de A. Jesus[1]*, Camila S. V. Rocha[1], Rafael M. M. de Lima[1], Natan G. O. de Melo[1], Marcella R. Tiné[2], Flaviana da S. Dantas[3], Lúcio E. H. de Melo[3], Fernando L. dos Santos[1]

[1] Laboratório de Patologia Veterinária, Departamento de Medicina Veterinária, Universidade Federal Rural de Pernambuco, Recife, PE, Brasil.
[2] Laboratório de Doenças Infecciosas, Departamento de Medicina Veterinária, Universidade Federal Rural de Pernambuco, Recife, PE, Brasil
[3] Clínica Médica, Cirúrgica e Reprodução de Grandes Animais, Departamento de Medicina Veterinária, Universidade Federal Rural de Pernambuco, Recife, PE, Brasil.
***Autor de correspondência:** caioandrademedvet@gmail.com

Introdução: *Klebsiella pneumoniae* é um bacilo gram-negativo oportunista da família *Enterobacteriaceae*, associado a infecções respiratórias, septicêmicas e geniturinárias em diferentes espécies animais. Sua crescente relevância na medicina veterinária decorre da elevada resistência antimicrobiana e da severidade dos quadros clínicos, especialmente em ruminantes jovens ou imunossuprimidos. Pneumonias causadas por essa bactéria evoluem rapidamente e apresentam prognóstico reservado. O objetivo deste trabalho é caracterizar a ocorrência de pleuropneumonia fibrinopurulenta em caprino, com isolamento de *Klebsiella pneumoniae*. **Relato do caso:** Um caprino macho da raça Boer, com quatro anos, foi atendido no Ambulatório de Grandes Animais do Hospital Veterinário Universitário (HVU)/UFRPE com síndrome clínica de angústia respiratória, secreção nasal catarral bilateral, cianose e decúbito esternal persistente. Ao exame clínico, observou-se prostração acentuada, salivação intensa, mucosa oral cianótica e dispneia mista com predomínio de respiração abdominal. A auscultação pulmonar revelou ruídos respiratórios intensos, com crepitações e estertores. Animal evoluiu rapidamente para o óbito, sendo encaminhado ao setor de necropsia da Área de Patologia Animal do HVU/UFRPE. **Resultados:** À necropsia, observou-se escore corporal adequado (2,5–3/5), mucosas oculares congestas e oral cianótica. Havia sinequias pleurais e acúmulo de material fibrinoso associado a áreas hemorrágicas na face interna do gradil costal. Os pulmões estavam túrgidos, difusamente avermelhados, com múltiplas áreas vermelho-escuras, firmes, deprimidas e hipocreptantes, além de focos abscedativos disseminados. A luz traqueal e brônquica continha grande volume de líquido espumoso. Os achados foram compatíveis com insuficiência respiratória aguda, secundária a pleuropneumonia fibrinopurulenta multifocal a coalescente. Uma amostra pulmonar colhida com swab estéril foi enviada ao Laboratório de Doenças Infecciosas da UFRPE, onde se identificou *Klebsiella spp.*, posteriormente confirmada como *Klebsiella pneumoniae* por MALDI-TOF. Fragmentos pulmonares fixados em formol a 10% foram submetidos à coloração de rotina, revelando áreas multifocais a coalescentes de pneumonia fibrinopurulenta, com preenchimento alveolar por infiltrado inflamatório denso, rico em neutrófilos degenerados, material necrótico e edema. Os septos interalveolares estavam espessados por congestão e edema, a pleura visceral espessada com deposição fibrinosa e infiltrado neutrofílico subpleural. **Conclusões:** O isolamento de *Klebsiella pneumoniae* do tecido pulmonar, aliado aos achados anatomopatológicos, sustenta seu envolvimento etiológico no processo inflamatório, com possibilidade de atuação como agente primário ou oportunista. O caso reforça a importância de considerar *Klebsiella pneumoniae*

como patógeno respiratório relevante em pequenos ruminantes, sobretudo em infecções de rápida evolução e prognóstico reservado. Destaca-se, ainda, o papel essencial da necropsia associada à microbiologia e à histopatologia no diagnóstico definitivo de enfermidades respiratórias em ruminantes.

Palavras-chave: exame *post-mortem*, histopatológico, pneumonia bacteriana, pulmão.

Anais do 8º Congresso de Patologia Veterinária (CPV), XXII Encontro Nacional de Patologia Veterinária (ENAPAVE), XVI Simpósio Brasileiro da Davis-Thompson Foundation, VII Encontro Internacional de Saúde Animal e Prevenção (ENISAP) e I Simpósio de Sanidade Animal do CRMV-MT
9 a 12 de setembro de 2025 – Cuiabá, Mato Grosso, Brasil
Braz J Vet Pathol, 2025, vol. 18, Supl. 1

BJVP
Brazilian Journal of Veterinary Pathology
ISSN 1983-0246

Doença do disco intervertebral em um equino

Eduarda M. T. Santi[1], Valentina M. Bertè[1], Indianara de Vargas[1], Thainã P. Vargas[1], Joana B Pecego[2], Roberta C.F. Pereira[3], Glaucia D. Kommers[1], Mariana Martins Flores[1*]

[1]Programa de Pós-Graduação em Medicina Veterinária, Universidade Federal de Santa Maria, Santa Maria. RS, Brasil.
[2]Curso de graduação em Medicina Veterinária, Universidade Federal de Santa Maria, Santa Maria. RS, Brasil.
[3]Clínica de equinos, Hospital Veterinário Universitário, Universidade Federal de Santa Maria, Santa Maria. RS, Brasil.
***Autor de correspondência:** marianamflores@yahoo.com.br

Introdução: A doença do disco intervertebral (DDIV) é uma condição rara em equinos, caracterizada por degeneração do núcleo pulposo do disco intervertebral com consequente herniação dorsal e compressão da medula espinhal. Apesar de ser bem documentada em cães e humanos, é menos relatada em cavalos. Este trabalho tem como objetivo relatar um caso de DDIV em equino, destacando seus achados clínicos e anatomopatológicos. **Relato do caso:** Um equino, garanhão, Puro Sangue de Corrida, 12 anos, apresentou um episódio de ataxia, dor na coluna e perda do tônus muscular nos membros torácicos. O animal foi tratado inicialmente com anti-inflamatórios e antiparasitários, além de ficar confinado em cocheira. Foram feitas radiografias da coluna e coleta de líquor, ambos sem alterações. Houve ligeira melhora, com piora do quadro três meses depois. Foi realizado o mesmo tratamento, com leve melhora, e novas radiografias, sem identificação de lesões. A ataxia piorou alguns dias depois, e o animal evoluiu para decúbito, diminuição do movimento dos membros torácicos e ausência de sensibilidade à dor nos membros torácicos. O equino evoluiu para óbito após três dias de internação. **Resultados**: À abertura da coluna vertebral, observou-se uma maior mobilidade na região de transição entre as regiões cervical e torácica. No assoalho da coluna espinhal, havia uma área de protrusão do disco intervertebral entre C7-T1, sem ruptura do ligamento longitudinal dorsal. Ao corte, o disco intervertebral protruído era ressecado e opaco. Histologicamente, havia degeneração Walleriana multifocal acentuada com câmaras de digestão e malácia subaguda focalmente extensa (com infiltração de células Gitter) na medula espinhal em região de C7-T1. Além disso, o núcleo pulposo do disco C7-T1 apresentava acentuada redução na celularidade e era constituído de uma matriz densa, eosinofílica, com fendas irregulares em meio a ela (degeneração). **Conclusões:** Apesar de a mieloencefalite equina por protozoário (MEP) ser uma das primeiras doenças a ser investigada em equinos com sinais clínicos neurológicos de origem medular, outras condições devem ser consideradas, dentre elas, a DDIV. Apesar de incomum, essa alteração degenerativa é ocasionalmente relatada em equinos, sendo mais frequente nos discos das vértebras cervicais, como visto nesse caso. A DDIV causa graves consequências neurológicas por compressão da medula espinhal. Enfatiza-se nesse caso a dificuldade de diagnóstico clínico da doença, tendo sido confirmada apenas na necropsia. Tanto a DDIV quanto a MEP tendem a não demonstrar alterações nas radiografias simples, sendo necessário radiografia contrastada ou ressonância magnética para confirmação da DDIV.

Palavras-chave: equino, hérnia de disco, medula espinhal, neurologia, patologia.

Agência financiadora: CAPES, CNPq e FAPERGS.

Anais do 8º Congresso de Patologia Veterinária (CPV), XXII Encontro Nacional de Patologia Veterinária (ENAPAVE), XVI Simpósio Brasileiro da Davis-Thompson Foundation, VII Encontro Internacional de Saúde Animal e Prevenção (ENISAP) e I Simpósio de Sanidade Animal do CRMV-MT
9 a 12 de setembro de 2025 – Cuiabá, Mato Grosso, Brasil
Braz J Vet Pathol, 2025, vol. 18, Supl. 1

BJVP
Brazilian Journal of Veterinary Pathology
ISSN 1983-0246

Alterações microscópicas post-mortem em coração e encéfalo de *Cavia porcellus*, (porquinho-da-índia) e os impactos no exame histológico

Tatiana L. Luna[1], Laura S. Enriquez[1], Tatiana G. Paz[2], Sofia J. Merchancano[1], Wuglenya Daislla Martins da Silva[2], Gabriela Viana Castilho Bichara[2], Gabriela Camillo[2] Carlos A. Chaves[2*].

[1]Programa de Medicina Veterinária, Faculdade de Ciências Pecuárias, Universidade de Nariño, Pasto, Colômbia.
[2] Setor de Diagnóstico Veterinário, Hospital Veterinário, Universidade Federal de Mato Grosso, Cuiabá, MT, Brasil.

***Autor de correspondência:** carlosalbertomvpat@gmail.com

Introdução: *Cavia porcellus* é utilizado como fonte de alimento no sul da Colômbia. Nos criatórios diferentes patologias causam perdas econômicas. Grande parte destas doenças, são caracterizadas por análise histopatológica, no entanto, as alterações *post mortem* podem impedir a interpretação correta das alterações. Neste trabalho descrevemos as alterações *post mortem* em relação ao tempo e a temperatura. **Materiais e métodos:** Coletaram-se amostras de coração e encéfalo de C. *porcellus* em fases, lactação, crescimento e adultos. Foram expostas a 8°C e 21°C, (temperaturas médias dos criatórios), fixadas e coradas com hematoxilina e eosina a intervalos de 0h, 1h, 2h, 4h, 6h, 12h, 24h, 36h, 48h, e 72 horas após a morte. Avaliou-se as seguintes alterações microscópicas teciduais, no coração a perda das estrias das fibras musculares. Encéfalo aumento da retração nuclear em corpos neuronais da substância cinzenta e dissolução de corpos Nissl. As alterações observadas foram consideradas em escore de intensidade de leve a severo. **Resultados**: No coração, a perda de estrias foi leve (alteração ligeiramente perceptível em 10% do tecido em 2,37 mm^2) a 21C°às 12h e a 8C° às 24h na fase de lactação. O maior grau de severidade (alteração facilmente percebida em mais de 60% do tecido em 2,37mm^2) foi a partir de 24h a 21C° e 36h a 8C°. Na fase de crescimento foi leve às 12h a 21C° e às 24h a 8C° e severa a partir das 36h nas ambas as temperaturas. Em adultos foi leve às 36h nas duas temperaturas e severa a partir das 48h a 21C° e 72h a 8C°. No cérebro, foi observado leve aumento da retração nuclear a partir da 1h a 21 C° e 8 C°. A maior severidade foi a partir das 4h em ambas as temperaturas, no entanto, notou-se uma cariorrexe e cromatólise a partir de 4h em 21C° e às 6h a 8C°, sendo completa às 24 horas em ambas as temperaturas nas fases de lactação e crescimento. Em adultos foi a partir de 4h em ambas as temperaturas, sendo completa em 24h em ambas as temperaturas. A dissolução dos corpos de Nissl foi a partir de 1h sendo completa a partir 12h nas duas temperaturas em todas as fases. **Conclusões:** No coração após 24 horas, as alterações geradas pela autólise podem comprometer a confiabilidade diagnóstica e no cérebro após 12 horas de acordo com as condições de estudo e dos criatórios do sul da Colômbia.

Palavras-chave: Artefatos, Alterações post-mortem, Diagnóstico.

Anais do 8º Congresso de Patologia Veterinária (CPV), XXII Encontro Nacional de Patologia Veterinária (ENAPAVE), XVI Simpósio Brasileiro da Davis-Thompson Foundation, VII Encontro Internacional de Saúde Animal e Prevenção (ENISAP) e I Simpósio de Sanidade Animal do CRMV-MT
9 a 12 de setembro de 2025 – Cuiabá, Mato Grosso, Brasil
Braz J Vet Pathol, 2025, vol. 18, Supl. 1

BJVP
Brazilian Journal of Veterinary Pathology
ISSN 1983-0246

Achados pulmonares em fetos bovinos abortados associados a infecção por bactérias da classe Mollicutes

Ícaro G. Santos[1*], Letícia Perri[1], Larissa S. P. Moura[1], Gabriela Camillo[1], Gabriela V. C. Bicharra[1], João Paulo S. Cavasani[1], Roger F. N. da Silva[1], Caroline A. Pescador[1]

[1]Laboratório de Patologia Veterinária, Universidade Federal de Mato Grosso, Cuiabá, MT, Brasil.
[2]Universidade Federal de Mato Grosso, Cuiabá, MT, Brasil.
***Autor de correspondência:** icaro_gssantosmt@hotmail.com

Introdução: Os mollicutes constituem uma classe de bactérias de tamanho reduzido e destacam-se pela ausência de parede celular, o que lhes confere pleomorfismo e resistência intrínseca a antibióticos que atuam na síntese da parede, como os β-lactâmicos. São microrganismos comensais das mucosas do trato reprodutivo e respiratório de várias espécies animais, incluindo bovinos, suínos e aves. Embora tradicionalmente considerados comensais, evidências crescentes apontam sua participação em processos patológicos, sendo associados a abortamento, vulvovaginite, endometrite e doença respiratória. Entre as espécies mais frequentemente envolvidas em distúrbios reprodutivos e respiratórios em bovinos destacam-se *Mycoplasma bovis*, *Mycoplasma bovigenitalium* e *Ureaplasma diversum.* **Objetivo:** Este estudo descreve as alterações histopatológicas pulmonares em fetos abortados com diagnóstico molecular positivo para a classe de bactérias Mollicutes. **Metodologia:** Foi realizado o levantamento de fetos bovinos entre os anos de 2010 e 2024, os quais testaram positivo para pelos menos um dos Mollicutes (*Mycoplasma bovis, Mycoplasma bovigenitalium* e *Ureaplasma diversum*). Posteriormente as lâminas histológicas de pulmão foram revisadas sendo as lesões histopatológicas classificadas e planilhadas. As lesões foram classificadas de acordo com o compartimento afetado em intersticial e alveolar. **Resultados**: Dos 195 fetos analisados, 47 (%) foram positivos para pelo menos um dos Mollicutes, sendo 68% (32/47) positivos para *Mycoplasma bovigenitalium*, 34% (16/47) para *Mycoplasma bovis* e 46% (22/47) para *Ureaplasma diversum*. Os fetos foram provenientes de propriedades do estado de Goiás, Rondônia, Mato Grosso, Paraná, São Paulo e Minas Gerais. Na avaliação histopatológica pulmonar, 76,59% (36/47) tinham lesões variando de leve a acentuada. Destes, 38,88% (14/36) apresentaram broncopneumonia, 19,44% (7/36) possuíam pneumonia intersticial, e 22,22% (8/36) tinham hiperplasia linfoide peribronquiolar. A deposição de mecônio estava presente em 69,44% (25/36) dos fetos com lesão. Demais alterações observadas foram deposição de fibrina, edema e congestão. **Conclusões:** Os Mollicutes frequentemente tem sido associados ao desenvolvimento de desordens reprodutivas, culminando em vulvovaginite e abortos. Nos animais abortados, uma alteração pulmonar característica e comumente associada à infecção por esta classe de bactérias é a hiperplasia linfoide peribronquiolar e pneumonia. Os achados neste trabalho sugerem o possível envolvimento dos Mollicutes nas lesões observadas. Contudo é importante a realização de demais exames complementares e o estabelecimento de critérios diagnósticos envolvendo os demais tecidos para exclusão de outros agentes patogênicos.

Palavras-chave: aborto, mollicutes, hiperplasia linfoide, molecular.

Agência financiadora: (CNPq, CAPES, FAPEMAT).

Anais do 8º Congresso de Patologia Veterinária (CPV), XXII Encontro Nacional de Patologia Veterinária (ENAPAVE), XVI Simpósio Brasileiro da Davis-Thompson Foundation, VII Encontro Internacional de Saúde Animal e Prevenção (ENISAP) e I Simpósio de Sanidade Animal do CRMV-MT
9 a 12 de setembro de 2025 – Cuiabá, Mato Grosso, Brasil
Braz J Vet Pathol, 2025, vol. 18, Supl. 1

BJVP
Brazilian Journal of Veterinary Pathology
ISSN 1983-0246

Estudo observacional da diarreia neonatal em bovinos de corte em um município mato-grossense

Icaro G. Santos[1*], Fabiana F. de Araújo[2], Nataliê Ecker[1], João V. R. M. Ozório[1], João Paulo da S. Cavasani[1], Larissa S. P. Moura[1], Marcos de A. Souza, [1] Edson M. Colodel [1]

[1]Laboratório de Patologia Veterinária, Universidade Federal de Mato Grosso, Cuiabá, MT, Brasil.
[2]Universidade Federal de Mato Grosso, Cuiabá, MT, Brasil.
***Autor de correspondência:** icaro_gssantosmt@hotmail.com

Introdução: A diarreia neonatal bovina (DNB) é um complexo multifatorial associado a agentes patogênicos, microbiota intestinal, condições ambientais e nutricionais. Essa condição afeta bezerros até os 30 dias de vida, impactando significativamente a produtividade. **Objetivo:** Avaliar a prevalência, os agentes causadores e as alterações patológicas relacionadas à diarreia em bezerros de corte em uma propriedade de Mato Grosso. **Metodologia**: Em uma fazenda com histórico de alta ocorrência de DNB foi realizado o acompanhamento de neonatos bovinos. Os dados referentes ao escore das fezes e idade foram planilhados. As amostras de fezes foram submetidas à avaliação imunoenzimática e molecular. Os animais que morreram foram necropsiados e amostras de tecidos foram acondicionados em formalina em microtubos para análise molecular. **Resultados:** De forma geral era observada baixo conforto térmico e inadequada hidratação para o lote estudado, o protocolo terapêutico local incluía oxitetraciclina, complexo vitamínico e flunexin. A prevalência de DNB foi de 80,96% (119/147) e a letalidade 2,5% (3/119). Na avaliação imunoenzimática, 38,4% (20/52) das amostras foram positivas para o Rotavirus, 9,6% (5/52) para o Coronavirus e nenhuma para *E. coli* enterotoxigênica. Em seis amostras foram realizados testes moleculares, destes, 100% (6/6) foram positivos para *Crypstosporidium spp.* e 50% (3/6) para Rotavirus. Na avaliação microbiológica, as amostras foram majoritariamente positivas para *E. coli* resistentes a oxitetraciclina. Durante o estudo, 2 bezerros com 8 dias de idade, morreram e foram submetidos a necropsia. Em ambos, notou-se atrofia e fusão das vilosidades acompanhadas por infiltrado inflamatório linfoplasmocítico. No Bezerro 1, observou-se merontes pavimentando a borda livre dos enterócitos, e por vezes, oocistos, caracterizados como *Cryptosporidium parvum* na avaliação imuno-histoquímica. **Conclusões:** Este estudo indica que a DNB está associada a múltiplos agentes patogênicos e fatores ambientais adversos. A ausência de avaliação da efetividade de protocolos terapêuticos empregados, contribui para resistência antimicrobiana. Considerando que a desidratação é um dos principais fatores causador de mortalidade e que o uso de antimicrobianos não mostra efetividade aos agentes patogênicos observados, é provável que a hidratação adequada represente uma estratégia terapêutica eficiente. O monitoramento intensivo dos neonatos, a investigação etiológica coerente, a adequação do conforto térmico e a administração de soluções hidroeletrolíticas são medidas essenciais para melhorar a recuperação clínica e o desempenho produtivo dos bezerros com DNB.

Palavras-chave: criptosporidiose, rotavirus, ELISA, enterite.

Agência financiadora: (CNPq, CAPES, FAPEMAT-processo 000552/2023, PROPESQ-UFMT).

Anais do 8º Congresso de Patologia Veterinária (CPV), XXII Encontro Nacional de Patologia Veterinária (ENAPAVE), XVI Simpósio Brasileiro da Davis-Thompson Foundation, VII Encontro Internacional de Saúde Animal e Prevenção (ENISAP) e I Simpósio de Sanidade Animal do CRMV-MT
9 a 12 de setembro de 2025 – Cuiabá, Mato Grosso, Brasil
Braz J Vet Pathol, 2025, vol. 18, Supl. 1

BJVP
Brazilian Journal of Veterinary Pathology
ISSN 1983-0246

Surto de laringotraqueíte infecciosa em galos índios

Ana Paula C. da Silva[1], Daniel Wouters[1], Daniella C. Abdalla[1], Gabriela C. Leoncio[1], Róger D. Ferreira[1], Marcelo C. Lopes[2], Roselene Ecco[2], Mary S. Varaschin[1*]

[1]Setor de Patologia Veterinária, Departamento de Medicina Veterinária, Universidade Federal de Lavras, Lavras, MG, Brasil.
[2]Setor de Patologia Veterinária e Multilab, Departamento de Clínica e Cirurgia Veterinárias, Escola de Veterinária - Universidade Federal de Minas Gerais, Belo Horizonte, Minas Gerais – Brasil.
***Autor de correspondência:** msvaraschin@ufla.br

Introdução: A laringotraqueíte infecciosa das galinhas é uma doença respiratória aguda causada pelo Herpesvírus dos galináceos (em inglês, Gallid alphaherpesvirus-1, GaHV-1), gênero *Iltovirus*, que pode levar a grandes perdas econômicas devido a altas taxas de mortalidade. O diagnóstico dessa doença é baseado nos achados clínicos, macroscópicos e histopatológicos. A Reação em Cadeia de Polimerase (PCR) e o sequenciamento genético auxiliam na caracterização viral da estirpe. Este trabalho tem como objetivo relatar a ocorrência e os achados anatomopatológicos de laringotraqueíte infecciosa em três galos criados na região de São João Del Rei, Minas Gerais. **Relato de caso:** Três galos índios, com idade de 2 a 4 anos, provenientes de um plantel de 50 galos, apresentaram histórico de perda de apetite, apatia, febre, ronqueira e tosse com eliminação leve de sangue, seguido de morte. As aves foram encaminhadas para necropsia no Setor de Patologia Veterinária da Universidade Federal de Lavras, onde amostras de órgãos foram coletadas em formol a 10% tamponado e processados por técnica histológica de rotina, sendo posteriormente examinados em microscopia de luz comum. Amostras de traqueia e pulmão foram coletadas e congeladas para análises moleculares no Multilab da Escola de Veterinária da Universidade Federal de Minas Gerais. **Resultados**: Macroscopicamente, as aves estavam em bom estado corporal. A laringe e a traqueia estavam obstruídas por quantidade acentuada de exsudato amarelado fibrinonecrótico, misturado a coágulos de sangue, que se estendiam até próximo à carina. Os lobos pulmonares estavam com hemorragias na superfície e no parênquima. Na histopatologia, havia necrose acentuada do epitélio traqueal juntamente infiltrado inflamatório intenso, composto por heterófilos, macrófagos e alguns linfócitos. No lúmen havia células epiteliais descamadas, restos celulares, heterófilos e fibrina em quantidade acentuada. Em alguns focos havia células sinciciais com inclusões eosinofílicas intranucleares, além de eosinofilia na parede de vasos, trombose e hemorragias multifocais na lâmina própria. No pulmão havia necrose epitelial multifocal acentuada com descamação do epitélio e vários sincícios celulares em formação e com inclusões eosinofílicas intranucleares, associados a infiltrado inflamatório misto acentuado, fibrina, trombose e hemorragias multifocais acentuadas. A PCR confirmou GaHV-1 nas amostras e o serviço veterinário oficial de controle da doença foi notificado. **Conclusões:** Os achados clínicos, patológicos e de biologia molecular permitiram concluir o diagnóstico de laringotraqueíte infecciosa das galinhas. Os achados demonstram a importância da necropsia, da histopatologia e da PCR como ferramentas de diagnóstico e auxílio no controle da doença.

Palavras-chave: Gallid herpesvirus-1, galinha, família Herpesviridae, histopatologia.

Agências financiadoras: CAPES, CNPq, FAPEMIG e Ministério da Educação (MEC).

Anais do 8º Congresso de Patologia Veterinária (CPV), XXII Encontro Nacional de Patologia Veterinária (ENAPAVE), XVI Simpósio Brasileiro da Davis-Thompson Foundation, VII Encontro Internacional de Saúde Animal e Prevenção (ENISAP) e I Simpósio de Sanidade Animal do CRMV-MT
9 a 12 de setembro de 2025 – Cuiabá, Mato Grosso, Brasil
Braz J Vet Pathol, 2025, vol. 18, Supl. 1

BJVP
Brazilian Journal of Veterinary Pathology
ISSN 1983-0246

Achados lesionais de tuberculose digestiva em bezerros leiteiros no estado de Mato Grosso

Bruna S. Serrano[1*], Mairim C.S.S. Machado[1], Gabriela V.C. Bichara[1], Nataliê Ecker[1], Wuglenya D.M. Silva[1], João G.L.N. Gaeti[1], Allan C. Mesacasa[2], Edson M. Colodel[1].

[1]Setor de Diagnóstico Veterinário, Hospital Veterinário, Universidade Federal de Mato Grosso (SDV-HOVET-UFMT), Cuiabá, Mato Grosso, MT, Brasil.
[2]Instituto de Defesa Agropecuária de Mato Grosso (INDEA), Jangada, Mato Grosso, MT, Brasil.
***Autor de correspondência:** brunasserrano@gmail.com

Introdução: A forma pulmonar da tuberculose em bovinos, causada por *Mycobacterium bovis*, é a mais frequente. Entretanto a apresentação digestiva, implica em importantes impactos econômicos e sanitários. Relatamos os achados morfológicos da tuberculose digestiva (TD) em bezerros em Mato Grosso. **Relato de caso:** Descrevemos dois surtos de TD em bezerros girolando. O primeiro ocorreu em outubro de 2021, em uma propriedade com 464 vacas (100 reagentes à tuberculina) em Rondonópolis e o segundo em 2025, em uma fazenda com 1200 vacas em lactação (25 reagentes), em Jangada. Quatro bezerros reagentes foram submetidos a eutanásia e necropsia. Fragmentos de órgãos foram fixados em formalina, processados para estudo histológico rotineiro e técnica de Ziehl–Neelsen. Amostras de linfonodos foram analisadas por PCR. **Resultados:** Macroscopicamente, todos os bezerros exibiram linfonodos mesentéricos moderadamente aumentados e firmes, sem outras alterações capsulares significativas. Ao corte, destacaram-se, na maioria, áreas acinzentados de 1 a 3mm, multifocais, predominando na região cortical, sem sinais de necrose. Em alguns linfonodos, esses focos atingiam 5mm, eram opacos e coalescentes, por vezes revelando pontos amarelados centrais. Em raros, observaram-se nódulos delimitados, amarelados e friáveis, correspondentes a áreas de necrose caseosa circundadas por cápsula conjuntiva. Em alguns bezerros as alterações eram exclusivas em linfonodos mesentéricos, em outros havia granulomas em linfonodos retrofaríngeos e mediastinais e em pulmão. Microscopicamente, observou-se inflamação granulomatosa em diversos níveis de organização, com predomínio de granulomas do tipo I. Nesses, havia agregados de macrófagos epitelióides e células gigantes multinucleadas, circundados por discreto manto linfocitário, sem evidência de necrose ou fibroplasia. Em menor número, identificou-se adicionalmente necrose caseosa incipiente associada a fibroplasia inicial (estágio II). Granulomas dos estágios III e IV, com extensa necrose caseosa central, mineralização focal, e infiltrado denso de células epitelióides, linfócitos e delimitação por cápsula conjuntiva foram relativamente raros. A técnica de Ziehl-Neelsen evidenciou bacilos álcool-ácido nos diferentes padrões de granuloma, mas sempre apresentaram-se paucibacilares. Os resultados moleculares identificaram o complexo *Mycobacterium tuberculosis* em linfonodos com granulomas. **Conclusões:** Os achados macroscópicos, em casos de TD, evidenciam a necessidade de inspeção sistemática e minuciosa dos linfonodos mesentéricos para detecção de lesões granulomatosas, muitas vezes discretas. A ocorrência das lesões em lactentes aponta para infecção por ingestão de leite contaminado. Como medida preventiva, recomenda-se o descarte sanitário ou pasteurização do leite e derivados, aliado ao monitoramento e à remoção de animais reagentes, de modo a preservar a saúde dos rebanhos e reduzir o risco zoonótico.

Palavras-chave: Erradicação, Pasteurização, Saúde Pública, Vigilância.

Agência financiadora: CNPq, CAPES, FAPEMAT-processo 000552/2023, PROPESQ-UFMT.

Anais do 8º Congresso de Patologia Veterinária (CPV), XXII Encontro Nacional de Patologia Veterinária (ENAPAVE), XVI Simpósio Brasileiro da Davis-Thompson Foundation, VII Encontro Internacional de Saúde Animal e Prevenção (ENISAP) e I Simpósio de Sanidade Animal do CRMV-MT
9 a 12 de setembro de 2025 – Cuiabá, Mato Grosso, Brasil
Braz J Vet Pathol, 2025, vol. 18, Supl. 1

BJVP
Brazilian Journal of Veterinary Pathology
ISSN 1983-0246

Hidrocefalia em uma bezerra Girolando infectada por *Babesia* spp.: relato de caso

Alice Luiza Rodrigues[1], Tainá R. Roque[1], Victória F. Borges[1], Gabriel H. Soares[1], Camila A. S. Faria[2], Alessandra A. M. Ronchi[1], Matias P. J. Szabó[1], Hugo S. Toma[2]

[1]Laboratório de Patologia Animal, Hospital Veterinário, Universidade Federal de Uberlândia, Uberlândia, MG, Brasil.
[2]Setor de Clínica e Cirúrgica de Grandes Animais, Hospital Veterinário, Universidade Federal de Uberlândia. Uberlândia, MG, Brasil.
***Autor de correspondência:** aliceluiza.0707@gmail.com

Introdução: O líquido cefalorraquidiano (LCR) é produzido pelo plexo coroide dentro dos ventrículos, circula através do sistema ventricular e entra na cisterna magna na base do tronco encefálico. A hidrocefalia refere-se ao acúmulo exagerado de LCR dentro do sistema ventricular do cérebro, geralmente induzido pela oclusão do ducto mesencefálico, pelo qual o LCR deveria fluir até a medula espinhal. Dentre as causas da hidrocefalia, pode-se citar alterações congênitas induzidas por infecções virais da gestante e alterações adquiridas, como neoplasias, inflamações e traumas. São raros os relatos de hidrocefalia em bovinos, assim o objetivo do presente trabalho é relatar os achados anatomopatológicos e histopatológicos de um caso incomum de hidrocefalia bilateral em uma bezerra da raça Girolando. **Relato do caso:** Uma bezerra de 16 dias de vida, da raça Girolando apresentava incoordenação motora, apatia, hiporexia e se manteve em decúbito esternal por 2 dias antes do óbito. O animal teve seu sangue coletado imediatamente após a morte, que foi enviado junto ao cadáver ao Hospital Veterinário da Universidade Federal de Uberlândia para análises laboratoriais e exame necroscópico. **Resultados:** A amostra sanguínea testou positiva para *Babesia* spp no exame de pesquisa de hemoparasitas. No exame macroscópico, ao retirar a calota craniana, a dura-máter estava aderida e foi tracionada juntamente com a calota. O cérebro estava aumentado de volume e ao corte fluiu abundante líquido seroso, translúcido, avermelhado. Os ventrículos laterais apresentavam moderada dilatação com diminuição da substância branca, e em nível de tronco encefálico havia material amorfo, macio e acastanhado obstruindo parcialmente o lúmen do ducto mesencefálico. Além disso, encéfalo apresentava vasos sanguíneos repletos, coloração difusamente avermelhada, com manchas avermelhadas, multifocais, puntiformes a irregulares por toda a pia-máter, e, ao corte, coloração vermelho cereja penetrava o parênquima da substância cinzenta. Ademais, cérebro se mostrava com giros achatados e sulcos pouco aparentes. Microscopicamente, constatou-se vasos sanguíneos repletos de hemácias em meninge e parênquima encefálico, discreto aumento do espaço de Virchow-Robin e nódulo glial focal. Em pulmões, foi possível notar estruturas basofílicas intraeritrocitárias compatíveis com *Babesia* spp em vasos congestos. **Conclusões:** Esse é um caso incomum de hidrocefalia em bovino no Brasil, concomitante a um quadro de babesiose cerebral. As lesões em encéfalo são características de ambas as patologias e devem ser consideradas em diagnóstico diferencial de alterações neurológicas em bovinos.

Palavras-chave: babesiose cerebral, dilatação ventricular cerebral, bovino, histopatologia.

Anais do 8º Congresso de Patologia Veterinária (CPV), XXII Encontro Nacional de Patologia Veterinária (ENAPAVE), XVI Simpósio Brasileiro da Davis-Thompson Foundation, VII Encontro Internacional de Saúde Animal e Prevenção (ENISAP) e I Simpósio de Sanidade Animal do CRMV-MT
9 a 12 de setembro de 2025 – Cuiabá, Mato Grosso, Brasil
Braz J Vet Pathol, 2025, vol. 18, Supl. 1

BJVP
Brazilian Journal of Veterinary Pathology
ISSN 1983-0246

O papel decisivo da imuno-histoquímica no diagnóstico de toxoplasmose sistêmica canina

Bruna S. Serrano[1*], Mairim C.S.S. Machado[1], João P.S. Cavasani[1], Gabriela Camillo[1], Nataliê Ecker[1], Wuglenya D.M. Silva[1], Carlos A.C. Velásquez[1], Marcos A. Souza[1].

[1]Setor de Diagnóstico Veterinário, Hospital Veterinário, Universidade Federal de Mato Grosso (SDV-HOVET-UFMT), Cuiabá, Mato Grosso, MT, Brasil.
Autor de correspondência: brunasserrano@gmail.com

Introdução: Toxoplasmose (Tx) é uma doença causada pela infecção do *Toxoplasma gondii,* protozoário intracelular obrigatório e com potencial zoonótico. Em seu ciclo biológico, os felinos são os hospedeiros definitivos, e podem apresentar diferentes hospedeiros intermediários, incluindo os cães; a infecção ocorre ao ingerir oocistos esporulados presentes no solo ou água contaminados por fezes de gatos, ou de cistos teciduais presentes em carne crua ou mal-cozida. A forma de Tx sistêmica é caracterizada pela infecção em diversos órgãos e sistemas do indivíduo; no caso de cães, geralmente ocorre em filhotes e animais com imunossupressão, principalmente medicados com corticoides. **Relato do caso:** Um canino, fêmea, da raça Shih Tzu, com 7 meses, foi recebido sem vida no setor de emergências do Hospital Veterinário da UFMT. Não havia histórico clínico prévio ou suspeita clínica. O cadáver foi encaminhado para o Laboratório de Patologia Veterinária para a realização de necropsia. Fragmentos de múltiplos órgãos foram coletados, fixados em formol 10% e processados pela técnica histológica de rotina para análise. **Resultados:** À macroscopia, o cadáver apresentava-se em regular estado de conservação. Na cavidade abdominal, o baço encontrava-se moderadamente aumentado de tamanho e com bordas abauladas. O fígado estava difusamente amarelado, com bordos abaulados e apresentava inúmeras áreas deprimidas, irregulares e vermelho-escuras. Na cavidade torácica, o pulmão estava difusamente colapsado e avermelhado (hiperemia). Na avaliação microscópica, o fígado exibia um infiltrado inflamatório linfohistiocítico e necrose multifocal, associado a estruturas císticas contendo formas sugestivas de protozoários. No baço, foram identificadas extensas áreas de necrose e estruturas císticas similares. Como exames complementares, amostras de baço e fígado foram submetidas à PCR para *Hepatozoon sp.* e *Toxoplasma sp.*, enquanto um corte histológico do baço e Fígado foi submetido à técnica de IHQ para detecção de *Toxoplasma gondii*. **Conclusões:** Os achados microscópicos e IHQ foram consistentes com doença sistêmica, caracterizada por hepatite/esplenite necrótica e aguda, associadas a cistos parasitários de *T. gondii*, além de glomerulonefrite e nefrite intersticial. Apesar da forte evidência histológica de infecção por protozoário, o resultado de PCR foi negativo, porém, a IHQ foi positivo para *T. gondii*, identificando grande quantidade do parasito, coincidindo perfeitamente com a imagem microscópica. Apesar da alta sensibilidade do PCR, neste caso a técnica não contribuiu para o diagnóstico. Portanto, a utilização da IHQ e exames moleculares pode diminuir resultados falso-negativos. A partir disso é importante ressaltar a importância de correlacionar achados morfológicos com exames complementares e compreender as limitações de cada.

Palavras-chave: protozoonoses, falso-negativo, histopatologia, diagnóstico diferencial.
Agência financiadora: CNPq, CAPES, FAPEMAT, PROPESQ-UFMT.

Anais do 8º Congresso de Patologia Veterinária (CPV), XXII Encontro Nacional de Patologia Veterinária (ENAPAVE), XVI Simpósio Brasileiro da Davis-Thompson Foundation, VII Encontro Internacional de Saúde Animal e Prevenção (ENISAP) e I Simpósio de Sanidade Animal do CRMV-MT
9 a 12 de setembro de 2025 – Cuiabá, Mato Grosso, Brasil
Braz J Vet Pathol, 2025, vol. 18, Supl. 1

BJVP
Brazilian Journal of Veterinary Pathology
ISSN 1983-0246

Ocorrências registradas de carbúnculo sintomático no LPV-UFMT Cuiabá, antes e depois da suspensão do calendário de vacinação contra a febre aftosa

Bruna S. Serrano[1], Mairim C. S. S. Machado[1], Gabriela Camilo[1], João Paulo S. Cavasani[1], Larissa S. P. Moura[1], Ícaro G. Santos[1,] Nataliê Ecker[1], Edson M. Colodel[1,]

[1]Setor de Diagnóstico Veterinário, Hospital Veterinário, Universidade Federal de Mato Grosso (SDV-HOVET-UFMT), Cuiabá, Mato Grosso, MT, Brasil.
[1] Faculdade de Medicina Veterinária (UFMT), Cuiabá, MT, Brasil.
***Autor de correspondência:** edson.colodel@ufmt.br

Introdução: As bactérias do gênero *Clostridium* causam severas desordens neurotrópicas, enterotóxicas e mionecróticas. Entre estas, o carbúnculo sintomático (CS) destaca-se como a mais grave e frequente doença infecciosa muscular em bovinos. O CS é causado pela ingestão de esporos de *Clostridium chauvoei*, bactéria anaeróbica e telúrica. Esses esporos são ativados em condições de anaerobiose muscular mais comum em músculos isquêmicos. Esta doença tem alto impacto econômico e tratamento complexo e, pouco ineficaz. Vacinas (bacterinas ou toxoides) induzem imunidade sólida e de longa duração, quando aplicadas corretamente. **Métodos:** Este estudo analisa a variação na ocorrência de CS, com e sem vacinação, e explora a possível influência da mudança na obrigatoriedade da vacinação contra febre aftosa (FA) no estado de Mato Grosso, vigente até 2022 após informações de aumento do número de casos e relação com a desorganização do calendário vacinal. Para isso, avaliou-se registros do Laboratório de Patologia Veterinária da UFMT (LPV-UFMT) entre 2005 e 2025. **Resultados**: O levantamento mostra que, antes de 2023, a ocorrência média anual de CS foi de 0,90% (±1,03%). Após a supressão da vacinação contra FA, depois de 2023, a média anual aumentou para 3,53% (±4,04%). No entanto, a análise do status vacinal dos rebanhos afetados revelou que o registro da doença era mais constante em animais não vacinados antes de 2022. Já a partir de 2023, em metade dos casos, houve informação de rebanho vacinado, mas a doença manifestou-se em lotes únicos, em média 0,063% de casos no rebanho vacinado, creditando-se a falhas inespecífica da vacinais. **Conclusões:** Com base nessas observações, não se demonstrou diferença estatisticamente significativa na ocorrência de CS nos registros do LPV-UFMT anterior e posterior a 2022. Os resultados indicam que, apesar da elevação numérica na média anual de casos de CS observada após 2023, a variação na ocorrência da doença não demonstra correlação estatística consistente com a suspensão da vacinação contra FA, nem sugere alteração significativa no padrão epidemiológico da doença com base nas informações sobre desorganização do calendário vacinal por falta de obrigatoriedade. Contudo, a maior frequência da doença em não vacinados, especialmente no período anterior, reafirma a vacinação como medida protetiva que minimiza o impacto do CS nos rebanhos. Para uma análise mais robusta e representativa das tendências epidemiológicas do CS, é fundamental expandir esta avaliação para um maior espaço temporal e incluir um número mais abrangente de unidades de observação (laboratórios de diagnóstico e dados de campo).

Palavras-chave: imunidade coletiva, sanidade animal, surtos epidêmicos, monitoramento contínuo e tríade epidemiológica.
Agência financiadora: FAPEMAT-processo 000552/2023.

Anais do 8º Congresso de Patologia Veterinária (CPV), XXII Encontro Nacional de Patologia Veterinária (ENAPAVE), XVI Simpósio Brasileiro da Davis-Thompson Foundation, VII Encontro Internacional de Saúde Animal e Prevenção (ENISAP) e I Simpósio de Sanidade Animal do CRMV-MT
9 a 12 de setembro de 2025 – Cuiabá, Mato Grosso, Brasil
Braz J Vet Pathol, 2025, vol. 18, Supl. 1

BJVP
Brazilian Journal of Veterinary Pathology
ISSN 1983-0246

Perfil epidemiológico de propriedades invadidas por samambaias (*Pteridaceae*) e com ocorrência de hematúria enzoótica bovina em Rondônia

Mairim C. S. S. Machado [1], João P. S. Cavasani[1], Ícaro G. Santos[1], Larissa Sabino[1], Gabriela V. C. Bichara[1], Fabricio A. Gomes[2], Flávio H. B. Caldeira[2], Fernando H. Furlan[1]

[1]Hospital Veterinário, Universidade Federal de Mato Grosso, Cuiabá, Mato Grosso, MT, Brasil.
[2]Instituto Federal de Educação, Ciências e Tecnologia de Rondônia, Colorado do Oeste, RO, Brasil
***Autor de correspondência:** fernando.furlan@ufmt.br

Introdução: O consumo de samambaias do gênero *Pteridium* está associado a ocorrência de três doenças clínicas em bovinos: uma aguda, chamada diátese hemorrágica (DH) e duas crônicas que se manifestam como carcinoma de células escamosas (CCE) no sistema digestório (SD) ou como Hematúria Enzoótica Bovina (HEB). Não há relatos destas enfermidades em bovinos no Sul de Rondônia. **Objetivo:** Caracterizar aspectos epidemiológicos da HEB no Sul de Rondônia. **Metodologia:** Através de contato com empresas que fazem captação de leite ou médicos veterinários extensionista da região, foram detectadas 11 propriedades que desenvolvem atividade pecuária e tinham histórico de HEB ou de invasão de pastagem por samambaias. Todas as propriedades foram visitadas entre novembro de 2024 e fevereiro de 2025 para aplicação de questionário epidemiológico, inspeção das pastagens e avaliação clínica de bovinos doentes. As propriedades foram caracterizadas como pequenas (< 240 ha), médias (240-900 ha) ou grandes (>900 ha) e a invasão das pastagens por samambaias foi classificada em grau 0 (sem invasão), 1 (<25% de invasão), 2 (25-50%), 3 (50-75%) e 4 (>75%). **Resultados:** Dez propriedades eram pequenas e apenas uma era de médio porte. A produção de leite era a principal atividade em oito delas e nas outras três prevalecia a pecuária de corte. Quanto ao combate às samambaias, sete propriedades relataram uso de herbicidas e em cinco os proprietários informaram uso de combinação entre 2,4-D e Picloram. Combate mecânico foi relatado em duas propriedades com roçada ou remoção mecânica das plantas. A calagem foi relatada em duas propriedades e um proprietário descreveu uso de fogo para abertura de pasto. Quanto a invasão dos piquetes, uma propriedade (que já foi invadida) tornou-se efetivamente livre de samambaia enquanto seis tinham invasão em grau 1 e quatro em grau 2. Quanto a manifestação de doença clínica, dez proprietários relataram animais com doença compatível com HEB e em cinco destas foi descrita morte de animais com esta doença. Três proprietários informaram a venda de bovinos que após aparente recuperação clínica. Três bovinos doentes foram clinicamente avaliados diagnosticados com HEB. Não se contatou doença compatível com DH ou CCE no SD. Em nove propriedades a samambaia presente foi classificada como *Pteridium* spp. Em duas delas (onde contatou-se doença clínica) havia duas samambaias classificadas nos gêneros *Pityrogramma* e *Christella*. **Conclusão:** Há ocorrência de HEB associada ao consumo de samambaias no Sul de Rondônia. Duas novas espécies de samambaia podem estar associadas à HEB na região.

Palavras-chave: epidemiologia, plantas tóxicas, ptaquilosídeo, ruminantes, toxicologia.
Agência financiadora: CNPq, CAPES, FAPEMAT, PROPESQ-UFMT.

Anais do 8º Congresso de Patologia Veterinária (CPV), XXII Encontro Nacional de Patologia Veterinária (ENAPAVE), XVI Simpósio Brasileiro da Davis-Thompson Foundation, VII Encontro Internacional de Saúde Animal e Prevenção (ENISAP) e I Simpósio de Sanidade Animal do CRMV-MT
9 a 12 de setembro de 2025 – Cuiabá, Mato Grosso, Brasil
Braz J Vet Pathol, 2025, vol. 18, Supl. 1

BJVP
Brazilian Journal of Veterinary Pathology
ISSN 1983-0246

Ciclopia com sinoftalmia em potro: relato de caso

Thaís G. Tavares[1], Márcio P. A. Correia[1], Rafael A. T. de Almeida[1], Yasmini da S. Schunk[1], Rayssa G. de Paula[1], Douglas S. Silveira[3], Rafael O. do Rego[2], Jankerle N. Boeloni[1]*

[1]Laboratório de Patologia Animal, Hospital Veterinário, Universidade Federal do Espírito Santo, Alegre, ES, Brasil.
[2]Setor de Animais de Produção, Hospital Veterinário, Universidade Federal do Espírito Santo, Alegre, ES, Brasil.
[3]Laboratório de Anatomia Animal, Departamento de Medicina Veterinária, Universidade Federal do Espírito Santo, Alegre, ES, Brasil.
***Autor de correspondência:** jankerle@gmail.com

Introdução: A ciclopia e a sinoftalmia são condições extremamente raras definidas pela fusão das estruturas oculares bilaterais. Diferenciam-se pela intensidade da fusão: completa denomina-se ciclopia; parcial, sinoftalmia. Essas alterações são incompatíveis com a vida, visto que, além da fusão dos olhos, outros tecidos adjacentes como estruturas mesodérmicas médias e parte rostral do cérebro também se fundem. O objetivo do presente relato é descrever um caso de ciclopia com sinoftalmia em potro. **Relato do caso:** Foi atendido no Hospital Veterinário da Universidade Federal do Espírito Santo, Alegre/ES, um neonato equino, macho, com 1 dia de vida, apresentando malformações congênitas. Esse potro é proveniente de monta natural, sua progenitora é multípara, consanguínea resultante do acasalamento entre mãe e filho, com histórico de distocia em partos anteriores, enquanto o progenitor é de outra propriedade e não apresenta histórico de consanguinidade. O parto aconteceu com 341 dias de gestação, sendo distócico e necessitando de intervenção. Ao exame clínico, o potro apresentava estatura normal, permanecia em decúbito lateral, discretamente apático, responsivo a estímulos, intensamente desidratado, mucosas superficiais moderadamente congestas, escore corporal 3/5, frequência cardíaca de 44 bpm, respiração superficial, abdômen levemente distendido, reflexo palpebral, tônus de cauda e ânus ausentes e apresentava movimentos de cabeça. Havia ainda, cascos macios e má formação em face, incluindo ciclopia. O animal veio a óbito durante avaliação clínica e foi encaminhado para exame necroscópico. **Resultados**: Os achados anatomopatológicos evidenciaram ausência completa de osso nasal, diminuição de osso frontal (deixando os ossos parietais mais visíveis e prolongados), redução da cavidade nasal com ausência de abertura externa, redução (“acintamento”) do osso incisivo, ausência de forame infra orbital e de processos coronoides (mandíbula) e paracondilares (occipital), forame occipital verticalizado, diminuição da cavidade craniana, órbita única, um bulbo ocular com duas lentes, duas córneas semifundidas, nervo ótico único, uma retina e um disco óptico. Observou-se ainda, fimose, estenose anal (0,5 cm), mucosa oral com hemorragia e erosões multifocais discretas, mucosa ocular moderadamente hiperêmica e congestão e edema pulmonar difusos moderados. **Conclusões:** O presente relato trata-se de um caso extremamente raro de ciclopia com sinoftalmia em potro de 1 dia de idade. Sendo importante citar que o exame necroscópico e descrição detalhada das alterações anatômicas foram essenciais para o diagnóstico definitivo da malformação observada.

Palavras-chave: alterações oculares, congênita, equino, necropsia.

Agência financiadora: FAPES, CAPES.

Anais do 8º Congresso de Patologia Veterinária (CPV), XXII Encontro Nacional de Patologia Veterinária (ENAPAVE), XVI Simpósio Brasileiro da Davis-Thompson Foundation, VII Encontro Internacional de Saúde Animal e Prevenção (ENISAP) e I Simpósio de Sanidade Animal do CRMV-MT
9 a 12 de setembro de 2025 – Cuiabá, Mato Grosso, Brasil
Braz J Vet Pathol, 2025, vol. 18, Supl. 1

BJVP
Brazilian Journal of Veterinary Pathology
ISSN 1983-0246

Mielite protozoária equina por *Sarcocystis neurona*

Mariana P. Matucheski[1*], Vinicius Dahm[1], Aline C. C. Fontenele[1], Danieli Starke[2], Saulo P. Pavarini[3], Paula R. Pereira[3], Maristela C. S. Lopes[2], Manoela M. Piva[1]

[1]Laboratório de Patologia Veterinária, Departamento de Ciências Veterinárias, Universidade Federal do Paraná, Palotina, PR, Brasil.
[2]Setor de Grandes Animais, Departamento de Ciências Veterinárias, Universidade Federal do Paraná, Palotina, PR, Brasil.
[3]Setor de Patologia Veterinária, Departamento de Patologia Clínica Veterinária, Universidade Federal do Rio Grande do Sul, Porto Alegre, RS, Brasil.
***Autor de correspondência:** mariana.matucheski@ufpr.br

Introdução: a encefalite protozoária equina se trata de uma doença importante e geralmente fatal dos cavalos, que tem como mecanismo de transmissão a ingestão de esporocistos presentes em água ou alimentos contaminados com fezes de gambás infectados. A doença é causada pelo protozoário *Sarcocystis neurona* e é uma causa comum de atrofia por denervação unilateral da musculatura facial que ocorre devido ao dano preferencial ao nervo cranial no tronco cerebral. Esta denervação ocorre pela destruição e lise de neurônios e células nervosas pela replicação e liberação do protozoário, além da inflamação e seus mediadores e enzimas de degradação. Esse trabalho tem como objetivo relatar os achados anatomopatológicos de um caso de encefalomielite protozoária equina. **Relato do caso:** um equino macho de 8 anos, da raça Quarto de Milha, apresentou perda de musculatura cervical progressiva durante 15 dias associada a desvio lateral da cabeça após a realização de celiotomia para orquiectomia, sendo o paciente criptorquida. Após sucessivas tentativas terapêuticas sem melhora clínica, o animal amanheceu caído, e mesmo após a tentativa de levantá-lo, apresentou insucesso em permanecer em estação e nistagmo. Optou-se então pela eutanásia e realização de exame necroscópico. **Resultado:** na avaliação macroscópica, observou-se moderada contratura focal principalmente do músculo serrátil ventral do pescoço e músculo rombóideo. Em região cervical bilateralmente, notava-se deposição de material gelatinoso amarelado multifocal leve a moderado (edema). Ainda, os grupamentos musculares cervicais direitos exibiam coloração ora pálida (necrose), ora avermelhada de forma multifocal moderada (hemorragia). Microscopicamente na musculatura cervical, notava-se presença de necrose muscular hialina e flocular com fibrose e edema multifocais a coalescentes moderados. Na medula espinhal cervical e lombar, notava-se mielite granulomatosa multifocal acentuada predominantemente em cornos ventrais, com leve rarefação do neurópilo, associado a manguitos perivasculares linfoplasmohistocitário, leve necrose neuronal e neuroniofagia. Foi optada pela realização de teste imuno-histoquímico anti-*Sarcocystis neurona*, que apresentou imunomarcação positiva em raros esquizontes e merozoítos em secções de medula espinhal. **Conclusões:** histologicamente, os parasitas são observados em menos de 50% dos casos e, quando presentes, podem ser difíceis de identificar em coloração padrão de hematoxilina e eosina, sendo necessário avaliação imuno-histoquímica. Assim, salienta-se a importância da realização de exames complementares para confirmação de casos de encefalomielite protozoária equina principalmente em casos com apresentação clínica atípica.

Palavras-chave: neuropatologia, mielite, imuno-histoquímica, equino.

Anais do 8º Congresso de Patologia Veterinária (CPV), XXII Encontro Nacional de Patologia Veterinária (ENAPAVE), XVI Simpósio Brasileiro da Davis-Thompson Foundation, VII Encontro Internacional de Saúde Animal e Prevenção (ENISAP) e I Simpósio de Sanidade Animal do CRMV-MT
9 a 12 de setembro de 2025 – Cuiabá, Mato Grosso, Brasil
Braz J Vet Pathol, 2025, vol. 18, Supl. 1

BJVP
Brazilian Journal of Veterinary Pathology
ISSN 1983-0246

Mieloencefalopatia degenerativa e glomerulonefrite proliferativa em bezerro: relato de caso

Larissa L. de Souza[1]*, Bianca B. Nascimento[1], Maria E. B. Santos[1], Thabata C.A. de Menezes[1], Ricardo A. A. de Lemos[1], Danilo C. Gomes[1]

[1]Laboratório de Anatomia Patológica, Faculdade de Medicina Veterinária e Zootecnia, Universidade Federal de Mato Grosso do Sul, Campo Grande, MS, Brasil.
***Autor de correspondência:** larissa.lobeiro.souza@gmail.com

Introdução: Alterações neurológicas em bezerros podem ter origem infecciosa, nutricional ou metabólica, tóxica ou genética. Doenças hereditárias incluem mieloencefalopatia degenerativa, axonopatias e distúrbios de depósito. Deficiências neonatais de selênio, vitamina E, vitamina A e cobre também estão associadas a lesões no sistema nervoso. Agentes virais como o vírus da diarreia viral bovina (BVDV) e Akabane são causas infecciosas descritas. A ocorrência simultânea de lesões neurológicas degenerativas e renais é rara em bovinos, sendo descrita em casos de neuropatia periférica familiar com glomerulonefrite. Este trabalho relata o caso de um bezerro com mieloencefalopatia e glomerulopatia. **Relato do caso:** Foi encaminhada para o Laboratório de Anatomia Patológica uma bezerra Nelore, de 7 meses de idade, com histórico de apatia, hiporexia, emaciação, secreção nasal, pelos amarelados e palidez de mucosas há 2 meses. Em um ano, cinco bovinos do mesmo lote apresentaram sinais clínicos similares e morreram. Ao exame físico, a bezerra apresentou ataxia, andar cambaleante e urina forte com jatos intermitentes. Foram realizados exames de hemograma, bioquímica sérica, e teste rápido de antígeno para BVDV da IDEX®. O tratamento instituído foi de oxitetraciclina, Flucortan® e Mercepton®, porém sem melhora. O animal foi eutanasiado, necropsiado, e fragmentos de todos os órgãos foram coletados e armazenados em formol 10%, processados rotineiramente e as lâminas coradas com hematoxilina e eosina. **Resultados:** Macroscopicamente, observou-se escore corporal regular, mucosas oculares e oral hipocoradas e moderada quantidade de carrapatos em região axilar e inguinal. Os rins estavam acentuadamente aumentados de tamanho, pálidos e com faixa esbranquiçada na transição córtico-medular, sem alterações significativas nos demais órgãos. Microscopicamente, de forma multifocal, todos os segmentos da medula espinhal e do encéfalo apresentaram marcada vacuolização das substâncias branca e cinzenta, associada a formação de esferóides axonais e satelitose. Nos rins, havia glomerulonefrite proliferativa multifocal com moderada fibrose intersticial multifocal a coalescente, e discreta nefrite linfoplasmocítica intersticial multifocal. Os exames complementares apontaram leucocitose por neutrofilia e linfocitose, creatinina e ureia aumentadas e o teste para BVDV negativo. **Conclusão:** As lesões de mieloencefalopatia degenerativa e glomerulonefrite proliferativa foram extensas e compatíveis com os sinais clínicos do animal. Não foram observadas alterações musculares ou oculares, comumente associadas à deficiência de selênio e vitamina A, respectivamente. A histologia não evidenciou inflamação associada à infecção bacteriana ou viral, e o teste para antígeno de BVDV foi negativo. Outras causas carenciais e metabólicas, tóxicas ou genéticas devem ser consideradas.

Palavras-chave: axonopatia, bovino, glomerulopatia, neuropatologia.

Anais do 8º Congresso de Patologia Veterinária (CPV), XXII Encontro Nacional de Patologia Veterinária (ENAPAVE), XVI Simpósio Brasileiro da Davis-Thompson Foundation, VII Encontro Internacional de Saúde Animal e Prevenção (ENISAP) e I Simpósio de Sanidade Animal do CRMV-MT
9 a 12 de setembro de 2025 – Cuiabá, Mato Grosso, Brasil
Braz J Vet Pathol, 2025, vol. 18, Supl. 1

BJVP
Brazilian Journal of Veterinary Pathology
ISSN 1983-0246

Intoxicação aguda espontânea por *Senna occidentalis* em bovinos no oeste do Rio Grande do Sul

Gabriela de F. Daudt[1]*, Natália P. Nunes[1], Maira B. Puntel[2], Bruno L. Anjos[1]

[1]Programa de Pós-graduação em Ciência Animal, UNIPAMPA; [2]Curso de Medicina Veterinária, Universidade Federal do Pampa, UNIPAMPA.
***Autor de correspondência:** gdfdaudt@gmail.com

Introdução: *Senna occidentalis* é uma espécie de planta presente no Brasil conhecida por ser miotóxica para animais de produção por ação de diantronas nas fibras musculares esqueléticas e cardíacas. Em bovinos, as intoxicações costumam ocorrer em animais jovens na forma de surtos com alta taxa de mortalidade, principalmente devido à ingestão da planta junto de pastagens. A descrição de casos de intoxicação por *S. occidentalis* em bovinos criados em campo nativo são pouco frequentes no Rio Grande do Sul. **Relato do caso:** Em outubro de 2025, em uma propriedade rural na fronteira oeste do Rio Grande do Sul, dez novilhas de sobreano morreram após apresentarem sinais clínicos caracterizados por dificuldade na deambulação, fraqueza muscular, relutância em movimentar-se e decúbito, com curso clínico de variando entre 3 e 5 dias. Esses bovinos compunham um lote de 90 vacas e novilhas da raça Brangus criadas em campo nativo, vegetação característica do bioma Pampa da região. Os sinais clínicos iniciaram cerca de três dias após os animais terem sido transferidos para uma área de 60 hectares recentemente roçada. Logo após a roçada, os resíduos da pastagem foram mantidos amontoados no local e os bovinos ingeriram esse material. Na visita à propriedade observou-se a presença de *S. occidentalis* em várias fases de desenvolvimento e algumas com grande quantidade de sementes. Um dos animais acometidos foi eutanasiado *in extremis* pelo médico veterinário responsável pela propriedade para realização do exame de necropsia e coleta de fragmentos de órgãos para histopatológico. Macroscopicamente, observou-se intensa palidez da musculatura dos membros pélvicos. Microscopicamente, foi possível observar múltiplas áreas aleatórias de degeneração e necrose hialina e flocular com fragmentação do sarcômero na musculatura estriada esquelética e discreta área de necrose de hepatócitos centrolobulares no fígado. O restante do rebanho foi retirado da área e não foram relatados novos casos. O surto de intoxicação aguda espontânea por *S. occidentalis* foi confirmado com base na presença da planta consumida associada à evolução do quadro clínico e ao padrão macroscópico e histopatológico das lesões musculares e hepáticas. **Conclusões:** A ocorrência dos casos provavelmente foi favorecida pela baixa disponibilidade forrageira no campo nativo, comum do outono na região, associada ao livre acesso dos bovinos à planta no piquete. Este é o primeiro relato de bovinos intoxicados por *S. occidentalis* em área de campo nativo na Fronteira Oeste do Rio Grande do Sul.

Palavras-chave: diagnóstico veterinário, doenças de bovinos, fedegoso, planta tóxica, toxicologia veterinária.

Anais do 8º Congresso de Patologia Veterinária (CPV), XXII Encontro Nacional de Patologia Veterinária (ENAPAVE), XVI Simpósio Brasileiro da Davis-Thompson Foundation, VII Encontro Internacional de Saúde Animal e Prevenção (ENISAP) e I Simpósio de Sanidade Animal do CRMV-MT
9 a 12 de setembro de 2025 – Cuiabá, Mato Grosso, Brasil
Braz J Vet Pathol, 2025, vol. 18, Supl. 1

BJVP
Brazilian Journal of Veterinary Pathology
ISSN 1983-0246

Prevalência de *Neospora caninum* em fetos bovinos abortados na área de abrangência do Laboratório de Patologia Veterinária da Universidade Federal de Mato Grosso (UFMT)

Letícia P. A. Luciano[1], Katiane S. Hormeister[1], Wuglenya D. M. da Silva[1], Gabriela Camillo[1], Nataliê Ecker[1], Gabriela V. C. Bichara[1], Carlos A. C. Velásquez[1], Caroline A. Pescador[1]*

[1]Laboratório de Patologia Veterinária, Universidade Federal de Mato Grosso, Cuiabá, MT, Brasil.
***Autor de correspondência:** carolpescador@yahoo.com.br

Introdução: *Neospora caninum* (NC) é amplamente reconhecido como um dos principais protozoários responsáveis por abortos em bovinos mundialmente, com status endêmico no Brasil. O objetivo deste resumo é determinar a prevalência de abortos por NC em 192 casos de abortos bovinos encaminhados ao Laboratório de Patologia Veterinária da Universidade Federal de Mato Grosso, campus Cuiabá, entre os anos de 2012 e 2024, por meio de PCR e imuno-histoquímica (IHQ), e caracterizar as lesões histopatológicas associadas. **Relato do caso:** Foram analisados 192 casos de aborto bovino, provenientes de 176 rebanhos distintos. Dados sobre o estado onde ocorreu o aborto, tipo de criação (leite/corte), raça da vaca que abortou foram anotados em uma planilha do Excel. Os abortos foram classificados em: primeiro, segundo e ou terceiro trimestre de gestação. Foram realizadas análises IHQ de seções de cérebro, miocárdio e músculo esquelético. Para análise histopatológica, foram coletadas amostras de placenta, encéfalo, pulmão, fígado, rim, músculo esquelético, coração, timo e baço. **Resultados:** Dos 192 casos analisados, 43 fetos (22,4%) apresentaram resultado positivo para NC por meio da técnica de PCR. Destes, 74,4% pertenciam ao estado de Mato Grosso, 36,4% do Paraná, 27,3% de Goiás e Minas Gerais e 9% de São Paulo. A maioria desses rebanhos era de produção leiteira (54,8%). As vacas eram de raça Holandesa (56,7%), Nelore (23,3%), Girolando (6,7%), Angus (3,3%) e Gir (3,3%). Em dois casos (6,7%) a raça não foi registrada. Em relação à idade gestacional cerca de 6,7% estavam no primeiro trimestre, 66,7% no segundo e 26,7% no terceiro trimestre de gestação. Dos 43 fetos positivos na PCR, 30 apresentaram lesões histopatológicas compatíveis com infecção por protozoário. **Conclusões:** A infecção por NC é uma causa importante de aborto bovino no Mato Grosso. Mesmo possuindo o maior rebanho de corte do país, a maioria das amostras eram provenientes de gado leiteiro, ressaltando a necessidade de maior conscientização sobre a importância do envio de material, especialmente em propriedades de corte. A PCR mostrou-se uma ferramenta eficaz no rastreamento do parasita, com boa correlação com os achados histopatológicos.

Palavras-chave: histopatologia, IHQ, perda gestacional, PCR.

Anais do 8º Congresso de Patologia Veterinária (CPV), XXII Encontro Nacional de Patologia Veterinária (ENAPAVE), XVI Simpósio Brasileiro da Davis-Thompson Foundation, VII Encontro Internacional de Saúde Animal e Prevenção (ENISAP) e I Simpósio de Sanidade Animal do CRMV-MT
9 a 12 de setembro de 2025 – Cuiabá, Mato Grosso, Brasil
Braz J Vet Pathol, 2025, vol. 18, Supl. 1

BJVP
Brazilian Journal of Veterinary Pathology
ISSN 1983-0246

Surto de aborto bovino por *Brucella abortus*: relato de caso

Letícia P. A. Luciano[1], Tainara R. Tineli[1], Wuglenya D. M. da Silva[1], Gabriela Camillo[1], Nataliê Ecker[1], Gabriela V. C. Bichara[1], Carlos A. C. Velásquez[1], Caroline A. Pescador[1]*

[1]Laboratório de Patologia Veterinária, Universidade Federal de Mato Grosso, Cuiabá, MT, Brasil.
***Autor de correspondência:** carolpescador@yahoo.com.br

Introdução: A brucelose bovina, causada pela bactéria *Brucella abortus*, é uma zoonose de notificação obrigatória que compromete a reprodução, com abortos principalmente no terço final da gestação. A introdução do agente geralmente ocorre pela entrada de animais infectados. Este trabalho relata um surto de brucelose em uma propriedade de leite previamente certificada como livre de Brucelose e Tuberculose pelo Ministério da Agricultura, Pecuária e Abastecimento (MAPA). **Relato do caso:** Em maio de 2024, uma fazenda leiteira situada no Estado de Santa Catarina adquiriu 210 novilhas leiteiras provenientes do Estado do Paraná, sendo 88 prenhes e 122 vazias. As novilhas prenhes pariram normalmente, sem relatos de aborto. Em dezembro de 2024, exames sorológicos identificaram quatro animais positivos que foram abatidas e a vacinação com RB51 foi realizada em janeiro de 2025. Apesar disso, a fazenda passou a registrar abortos frequentes especialmente em novilhas entre o 7º e 8º mês de gestação. Entre janeiro e fevereiro, um total de 22 casos de aborto foram registrados na propriedade. Foram enviados ao laboratório fragmentos teciduais de pulmão, cérebro, coração, baço, fígado, rim, abomaso, intestino delgado e placenta de três fetos abortados fixados em formalina a 10% bem como 3ml de líquido de abomaso dos mesmos animais. Dessa amostra de líquido abomasal, uma alíquota foi separada em microtubo e enviada ao Laboratório VETVIDA para realização de PCR visando à detecção de *Brucella abortus*. **Resultados**: Microscopicamente, as principais lesões foram observadas no baço e pulmão. Duas das três amostras de baço apresentaram necrose fibrinóide multifocal leve a moderada. Nos pulmões, duas amostras revelaram pneumonia intersticial supurativa e broncopneumonia linfohistioplasmocítica difusa, de intensidade leve a acentuada. Todas as amostras de líquido de abomaso foram positivas para *Brucella abortus* por PCR. A imuno-histoquímica confirmou a presença do agente, com marcação significativa no baço. **Conclusões:** Os achados histopatológicos e imuno-histoquímicos observados, juntamente com a positividade da PCR para *Brucella abortus*, confirmam a causa do surto de abortos. Apesar da vacinação, falhas imunológicas podem ocorrer, especialmente em propriedades com alta pressão de infecção ou falhas no manejo sanitário. No caso relatado, a introdução de animais portadores assintomáticos é a hipótese mais provável para a origem do surto. Tal cenário reforça a importância da adoção de medidas complementares de biossegurança, como a testagem sorológica antes da aquisição e quarentena de novos animais, conforme diretrizes do PNCEBT.

Palavras-chave: brucelose, perda gestacional, surto de aborto.

Anais do 8º Congresso de Patologia Veterinária (CPV), XXII Encontro Nacional de Patologia Veterinária (ENAPAVE), XVI Simpósio Brasileiro da Davis-Thompson Foundation, VII Encontro Internacional de Saúde Animal e Prevenção (ENISAP) e I Simpósio de Sanidade Animal do CRMV-MT
9 a 12 de setembro de 2025 – Cuiabá, Mato Grosso, Brasil
Braz J Vet Pathol, 2025, vol. 18, Supl. 1

BJVP
Brazilian Journal of Veterinary Pathology
ISSN 1983-0246

Intoxicação espontânea por *Combretum glaucocarpum* em um ovino no sul do Piauí: relato de caso

Mateus de M. L. Waterloo[1*], Carlos V. P. Saraiva[2], Enoque M. Fernandes[2], Pedro H. M. Santana[2], Francisco G. D. Sousa[3], Letícia R. do Nascimento[3], Raylson P. de Oliveira[3], Saulo R. F. Gonçalves[2]

[1]Laboratório de Anatomia Patológica Veterinária, Universidade Federal Fluminense, Niterói, RJ, Brasil.
[2]Laboratório de Histopatologia, Hospital Veterinário Universitário, *Campus* Professora Cinobelina Elvas, Universidade Federal do Piauí, Bom Jesus, PI, Brasil.
[3]Laboratório de Microbiologia Animal, Hospital Veterinário Universitário, *Campus* Professora Cinobelina Elvas, Universidade Federal do Piauí, Bom Jesus, PI, Brasil.
***Autor de correspondência:** mateuswaterloo@icloud.com

Introdução: *Combretum glaucocarpum*, conhecida popularmente como "sipaúba" ou "vaqueta", considerada uma planta nefrotóxica, pois apresenta um princípio ativo conhecido, Taninos elágicos, logo demonstra grande interesse pecuário. É amplamente distribuída na região Nordeste do Brasil, e responsável por surtos de intoxicação no início do período chuvoso. Nesse contexto, objetivou-se destacar os principais achados macro e microscópicos de um caso de intoxicação espontânea por ingestão crônica de *Combretum glaucocarpum* em um ovino. **Relato do caso:** Uma ovelha sem raça definida (SRD), 2 anos e destinada à produção leiteira, apresentou histórico de fraqueza e perda de peso progressiva, evoluindo até o óbito. Segundo o proprietário, outros animais morreram na propriedade com sinais clínicos semelhantes, todos os animais alimentavam-se em pasto nativo com histórico de ingestão de "sipaúba". O animal foi encaminhado ao exame necroscópico e fragmentos teciduais foram colhidos, fixados em solução de formalina tamponada a 10%, processados por técnica histológica de rotina. **Resultados**: Macroscopicamente, observaram-se edemas subcutâneo, cervical ventral e na coxa esquerda; na abertura da cavidade notou a presença de hidroperitônio e hidrotórax; fígado coloração castanho-claro, com acentuado padrão lobular e áreas multifocais avermelhadas, predominantemente, nas regiões centrolobulares; rins, exibiam coloração castanho-pálida e presença de estriações brancacentas, estendendo-se das regiões cortico-medular a medular; pulmões com superfície brilhante, aumentado de volume, hipocrepitante. Na análise histopatológica, constatarem-se hepatite linfohistioplasmocitária, necrosante, centrolobular, acentuada, hemorrágica, associada a fibrose periportal; glomerulonefrite e nefrite intersticial, linfohistioplasmocitárias, crônicas, acentuadas, associada à marcada necrose e degeneração tubular; presença de cilindros hialinos intraluminal; áreas multifocais de fibrose e calcificação renais; broncopneumonia mista, multifocal, discreta, crônica com marcado edema. Diante do histórico, sinais clínicos, achados necroscópicos e histopatológicos, foi possível concluir a *causa mortis* por insuficiência renal secundária a intoxicação por taninos pela ingestão crônica de *Combretum glaucocarpum*. **Conclusões:** Esse caso ressalta a relevância da vigilância toxicológica em sistemas extensivos no Nordeste, onde a presença de plantas tóxicas é comum. Evidencia-se, ainda, a importância do diagnóstico diferencial precoce em enfermidades com evolução insidiosa e ações direta com proprietários da região para controle destas plantas e enaltecer as ações de extensões universitárias, indo ao território, onde melhora significativamente o contato universidade, comunidade.

Palavras-chave: Hepatite tóxica, nefrotóxica, Nordeste, pequeno ruminante, planta tóxica.

Anais do 8º Congresso de Patologia Veterinária (CPV), XXII Encontro Nacional de Patologia Veterinária (ENAPAVE), XVI Simpósio Brasileiro da Davis-Thompson Foundation, VII Encontro Internacional de Saúde Animal e Prevenção (ENISAP) e I Simpósio de Sanidade Animal do CRMV-MT
9 a 12 de setembro de 2025 – Cuiabá, Mato Grosso, Brasil
Braz J Vet Pathol, 2025, vol. 18, Supl. 1

BJVP
Brazilian Journal of Veterinary Pathology
ISSN 1983-0246

Fibrossarcoma esofágico com invasão orbitária e desvio de gnatoteca em galinha (*Gallus gallus domesticus*)

Davi. de S. Leal[1], Isabel L. de Macêdo[1], Ana L. G. L. Chisté[1], Camila S. Vidili[1], Daniela de O. Rocha[1], Liz de A. Cerqueira[1], Yasmin N. G. da Fonseca[1], Márcio B. de Castro[1*]

[1]Laboratório de Patologia e Perícia Veterinária, Faculdade de Agronomia e Medicina Veterinária (FAV), Campus Universitário Darcy Ribeiro, Universidade de Brasília (UnB), Brasília, DF, Brasil
***Autor de correspondência:** mbcastro@unb.br

Introdução: Os fibrossarcomas são neoplasias malignas de origem mesenquimal, caracterizadas pela proliferação desorganizada de fibroblastos. Embora sejam descritos em diversas espécies de animais domésticos, sua ocorrência em galinhas (*Gallus gallus domesticus)* é rara. Fibrossarcomas podem surgir em diferentes regiões anatômicas, mas a cabeça e os membros são mais frequentemente afetados. A imunohistoquímica é essencial para diferenciação de outros sarcomas pouco diferenciados como rabdomiossarcoma, leiomiossarcoma e mixossarcomas. O objetivo deste trabalho é descrever as características macro e microscópicas de um caso de fibrossarcoma em uma galinha, com confirmação por imuno-histoquímica. **Relato do caso:** Uma galinha adulta, sem raça definida, pertencente a uma criação de aves de subsistência, apresentou crescimento agudo de massa na região mentoniana. O animal não se alimentava e apresentava emagrecimento progressivo, optando-se pela eutanásia. Durante a necropsia, observou-se uma massa tumoral medindo 7,0 x 4,5 x 3,0 cm que comprimia o esôfago e a traqueia, estendendo-se até a pálpebra inferior direita e deslocando a gnatoteca para a direita. Ao corte, tinha aspecto multilobulado, pouco delimitada, macia, protrusa, irregular, brancacenta e úmida. Fragmentos da lesão foram fixados em formol tamponado a 10% e processados por técnica histológica de rotina. **Resultados:** Microscopicamente, a serosa, muscular interna e externa do esôfago era substituída por uma proliferação neoplásica maligna de células fusiformes. As células estavam dispostas em feixes entrelaçados e por vezes se diferenciavam em áreas mixomatosas. As células apresentavam acentuada anisocariose e anisocitose, moderada atividade mitótica e áreas multifocais de necrose. As células neoplásicas apresentavam citoplasma eosinofílico e núcleos alongados, com cromatina granular. A coloração de tricrômico de masson revelou quantidade acentuada de fibras colágenas. O exame imuno-histoquímico revelou marcação citoplasmática difusa para vimentina e foi negativa para actina de músculo liso, CD 31 e S100. **Conclusões:** O fibrossarcoma é uma neoplasia incomum em galinhas, mas que deve ser considerada como diagnóstico diferencial em casos de massas cervicais com crescimento rápido e comportamento infiltrativo. A imunohistoquímica é uma técnica essencial para a confirmação do diagnóstico e diferencial com outras neoplasias de origem mesenquimal.

Palavras-chave: aves, imuno-histoquímica, sarcoma.

Anais do 8º Congresso de Patologia Veterinária (CPV), XXII Encontro Nacional de Patologia Veterinária (ENAPAVE), XVI Simpósio Brasileiro da Davis-Thompson Foundation, VII Encontro Internacional de Saúde Animal e Prevenção (ENISAP) e I Simpósio de Sanidade Animal do CRMV-MT
9 a 12 de setembro de 2025 – Cuiabá, Mato Grosso, Brasil
Braz J Vet Pathol, 2025, vol. 18, Supl. 1

BJVP
Brazilian Journal of Veterinary Pathology
ISSN 1983-0246

Cenurose cerebral em um bovino

Marina R. Dias[1*], Lirieni M. da Silva[1], Marcelo F.[2], Gabriela F. Daudt[1], Natalia N. Pazzini[1], Bruno L. Anjos[1],

[1]Laboratório de Patologia Veterinária, Hospital Universitário Veterinário, Universidade Federal do Pampa, Uruguaiana, RS, Brasil.
[2]Clínica de Grandes Animais, Hospital Universitário Veterinário, Universidade Federal do Pampa, Uruguaiana, RS, Brasil.
***Autor de correspondência:** marinadias.aluno@unipampa.edu.br

Introdução: A cenurose é uma doença parasitária que acomete o sistema nervoso central de ruminantes, causada pela forma larval encistada da *Taenia multiceps*, denominada *Coenurus cerebralis.* Os ruminantes se infectam de forma acidental ao ingerirem ovos do deste cestoda, infectando-se por oncosferas que alcançam o encéfalo e formam os cistos e desencadeiam a sintomatologia neurológica. Casos de cenurose são frequentes em ovinos e raros em bovinos. **Relato do caso:** Um bovino macho da raça Braford, de 1 ano de idade, não criado pela mãe e mantido em piquetes próximos a residência, foi atendido com sinais neurológicos caracterizados por andar em círculos, dificuldade na mastigação, depressão e emagrecimento. Apesar da terapia de suporte e suplementação, o bovino morreu e macroscopicamente, apresentou áreas de atrofia óssea e amolecimento da calota craniana, além de aumento de volume e flacidez do encéfalo, além de duas áreas císticas no cérebro. Ao corte, um dos cistos media 8,5x6,5x6,5cm, localizado no telencéfalo esquerdo, dorsal aos núcleos da base, estendendo-se até o córtex cerebral, e o segundo cisto com 4,5x3x 3cm, encontrava-se no telencéfalo direito, caudo-dorsal aos núcleos da base e rostro-dorsal ao mesencéfalo. Ambos apresentavam material amarelado rugoso aderido à parede, juntamente com fina membrana cística contendo inúmeros escólices parasitários com até 0,2 cm de diâmetro compatíveis com *T. multiceps* em meio a líquido translúcido que fluia facilmente ao corte. Também notava-se compressão dos ventrículos laterais, especialmente no lado esquerdo, resultando na fragilidade e compressão do parênquima encefálico e leve herniação cerebelar para o forame magno. Todas as estruturas nervosas adjacentes aos cistos encontravam-se comprimidas e disformes. Microscopicamente, foram observadas áreas de atrofia do neurópilo com vacuolização deste associado a estruturas císticas revestidas por infiltrado inflamatório granulomatoso além cápsula proteica eosinofílica e múltiplas estruturas parasitárias contendo ganchos, tubo digestório sem cavidade celomática e corpúsculos calcários, morfologicamente compatíveis com escólices de *T. multiceps*. **Conclusões:** O diagnóstico definitivo de cenurose foi possível pela identificação da lesão e morfologia dos parasitos. O ambiente onde o paciente era mantido foi importante para o desenvolvimento da condição, tendo em vista a manutenção facilitada do ciclo do parasito pela maior contaminação ambiental por ovos do parasito em dejetos de canídeos domésticos. A compressão do cérebro e cerebelo nas regiões acometidas foi a causa da sintomatologia neurológica observada. Mesmo pouco frequente em bovinos, a cenurose cerebral deve ser incluída como diagnóstico diferencial em casos de doença neurológica em bovinos.

Palavras-chave: *Coenurus cerebralis*, doenças de bovinos, neuropatologia, *Taenia multiceps*.

Anais do 8º Congresso de Patologia Veterinária (CPV), XXII Encontro Nacional de Patologia Veterinária (ENAPAVE), XVI Simpósio Brasileiro da Davis-Thompson Foundation, VII Encontro Internacional de Saúde Animal e Prevenção (ENISAP) e I Simpósio de Sanidade Animal do CRMV-MT
9 a 12 de setembro de 2025 – Cuiabá, Mato Grosso, Brasil
Braz J Vet Pathol, 2025, vol. 18, Supl. 1

BJVP
Brazilian Journal of Veterinary Pathology
ISSN 1983-0246

Meningite supurativa secundária à pneumonia bacteriana em equino: relato de caso

Maria E. M. da Silva[1*], João V. Chimirri[2], Amannda L. P. da Silva[2], Victoria V. Alves[2], Lucas E. Guaitanele[3], Paula dos S. F. da Silva[4], Gabriela P. S. Dias[5], Thaísa X. e Silva[6]

[1]Laboratório de Anatomia Patológica, Universidade Federal de Mato Grosso do Sul, Campo Grande, MS, Brasil
[2]Faculdade de Medicina Veterinária Uniguaçu, São Miguel do Iguaçu, PR, Brasil
[3]Departamento de Clínica Médica de Grandes Animais, , São Miguel do Iguaçu, PR, Brasil
[4]Médica Veterinária autônoma, São Miguel do Iguaçu, PR, Brasil
[5]Laboratório de Patologia Clínica, Hospital Veterinário Uniguaçu, São Miguel do Iguaçu, PR, Brasil
[6]Laboratório de Anatomia Patológica, Hospital Veterinário Uniguaçu, São Miguel do Iguaçu, PR, Brasil
***Autor de correspondência:** mariamonteiro.medvet@gmail.com

Introdução: A meningite bacteriana é uma condição incomum em equinos adultos, geralmente associada à disseminação hematogênica de agentes infecciosos a partir de infecção sistêmica. A pneumonia, especialmente quando causada por microrganismos oportunistas, pode atuar como porta de entrada para a disseminação sistêmica de bactérias. Este trabalho descreve os aspectos clínicos e patológicos de um caso de meningite supurativa secundária à pneumonia em égua. **Relato de caso:** Um equino, quarto de milha, fêmea, 23 anos, foi encaminhado ao hospital veterinário com queixa de fraqueza de membros. No exame clínico, constatou-se também espasmos musculares na língua, com diminuição do tônus, midríase bilateral intermitente, secreção nasal mucopurulenta, ruídos respiratórios intensos e posteriormente convulsões. O animal morreu e foi encaminhado para realização de necropsia. *Swab* do exsudato pulmonar foi encaminhado para cultura microbiológica. **Resultados:** Na necropsia, os pulmões estavam não colabados, com consolidação cranioventral, e marcada evidenciação dos septos interlobulares. A superfície de corte da porção consolidada apresentava áreas cavitárias preenchidas por material friável, preto com grumos amarelados. O encéfalo apresentou vasos sanguíneos hiperêmicos, com exsudato purulento amarelado acompanhando a irrigação da porção basilar. Microscopicamente, havia áreas extensas de substituição do parênquima pulmonar por fibrina e necrose de liquefação, associados a extensas miríades bacterianas, e ao redor dessas áreas, intensa proliferação de tecido conjuntivo fibroso. Além disso, acentuado infiltrado inflamatório de neutrófilos, plasmócitos e macrófagos no interior de brônquios, bronquíolos e alvéolos. No encéfalo e medula espinhal, as leptomeninges apresentavam-se espessadas por infiltrado inflamatório difuso de neutrófilos e macrófagos espumosos, e discreta deposição de fibrina. Havia também áreas de necrose neuronal aguda, edema perineuronal e tumefação endotelial, e hipofisite neutrofílica. Houve isolamento de *Pseudomonas aeruginosa* e *Staphylococcus* sp. **Conclusões:** O quadro clínico neurológico apresentado foi decorrente da meningite, confirmada pelas lesões histológicas, secundária à pneumonia fibrinossupurativa necrosante, crônica. Não foi realizada cultura do exsudato encefálico, porém, acredita-se que agentes oportunistas, como os isolados, possam ter sido a porta de entrada hematogênica da inflamação. A extensão e caráter da lesão também reforçam a cronicidade do caso e a possibilidade de septicemia. Conclui-se que a meningite supurativa secundária à pneumonia evidencia o potencial de infecções respiratórias oportunistas em gerar comprometimento neurológico grave em equinos adultos.

Palavras-chave: neuropatologia, septicemia, sistema respiratório.

Anais do 8º Congresso de Patologia Veterinária (CPV), XXII Encontro Nacional de Patologia Veterinária (ENAPAVE), XVI Simpósio Brasileiro da Davis-Thompson Foundation, VII Encontro Internacional de Saúde Animal e Prevenção (ENISAP) e I Simpósio de Sanidade Animal do CRMV-MT
9 a 12 de setembro de 2025 – Cuiabá, Mato Grosso, Brasil
Braz J Vet Pathol, 2025, vol. 18, Supl. 1

BJVP
Brazilian Journal of Veterinary Pathology
ISSN 1983-0246

Gota Úrica Visceral em um galo (*Gallus domesticus*) associada a ureterolitíase

Maira B. Puntel[1*], Daniel P. Moraes[1], Alessandro R. Rohenkohl[1], Natália P. Nunes[2], Gabriela F. Daudt[2], Carlos Alexandre Oelke[3], Bruno L. Anjos[1]

[1]Curso de Medicina Veterinária, Universidade Federal do Pampa, UNIPAMPA; [2]Programa de Pós-graduação em Ciência Animal, UNIPAMPA; [3]Universidade Tecnológica Federal do Paraná, UTFPR.
***Autor de correspondência:** mairapuntel.aluno@unipampa.edu.br

Introdução: A gota úrica é um distúrbio que acomete espécies que não possuem a enzima uricase, responsável pela oxidação do ácido úrico em alantoína, como é o caso das aves. A ocorrência da enfermidade é mais prevalente em aves de produção, tendo relação principalmente com insuficiência renal ou alterações nutricionais, como excesso de proteína e Ca na dieta ou desidratação. As lesões são caracterizadas pelo depósito de cristais de urato em diversos órgãos, podendo apresentar-se como gota visceral ou gota articular. **Relato de caso:** Um galo (*Gallus domesticus*) com 7 meses, sem raça definida, com boa condição corporal, oriundo de uma pequena criação doméstica, apresentou morte súbita, sem apresentação de alterações clínicas prévias. O animal foi encontrado em *rigor mortis* e logo após a morte foi submetido a autópsia. Macroscopicamente foi observada acentuada perda de penas na região lombar e sacral com grande número de cálamos fraturados. Após a abertura da cavidade celomática observou-se difusa e acentuada deposição de fina camada de material granular brancacento semelhante a pó de giz (depósito de urato) distribuído sobre a superfície dos sacos aéreos, pulmões, serosa da cavidade celomática, alças intestinais e em grande concentração no saco pericárdico, rins e ureteres. Tanto nos rins como nos ureteres observou-se intenso aumento de volume causado por hidronefrose e hidroureter, estes decorrentes de extensos urólitos brancacentos formados por material compacto, macio e levemente arenoso. Os ureteres apresentaram-se obstruídos e intensamente distendidos (0,5cm de diâmetro) no terço proximal e médio. Amostras de diferentes órgãos e tecidos foram encaminhados para processamento de rotina, corados por hematoxilina e eosina. Foram observadas áreas multifocais de infiltrado inflamatório granulomatoso, associado à estruturas radiadas cristaloides birrefringentes (tofos) no pulmão, coração, fígado e rins. Além disso, o quadro de nefrite foi piorado por fibrose renal moderada com perda de estruturas do parênquima. Os achados macroscópicos e histopatológicos confirmaram o diagnóstico de gota úrica visceral associada a urolitíase. **Conclusão:** A gota úrica visceral é a forma mais clássica da doença em aves de produção e está frequentemente associada a aspectos nutricionais, no entanto, neste caso ocorreu devido ao desenvolvimento de urolitíase prévia, possivelmente decorrente de distúrbios renais crônicos. A não excreção dos uratos favorece o depósito de cristais em diferentes tecidos e órgãos, desencadeando a forma clássica da condição. Destaca-se ainda a importância da identificação da causa primária da gota, tendo em vista melhorar o desempenho do plantel e evitar maiores perdas econômicas.

Palavras-chave: avicultura de corte, mineralização, patologia aviária, urolitíase, tofos.

Agência financiadora: UNIPAMPA, CAPES.

Anais do 8º Congresso de Patologia Veterinária (CPV), XXII Encontro Nacional de Patologia Veterinária (ENAPAVE), XVI Simpósio Brasileiro da Davis-Thompson Foundation, VII Encontro Internacional de Saúde Animal e Prevenção (ENISAP) e I Simpósio de Sanidade Animal do CRMV-MT
9 a 12 de setembro de 2025 – Cuiabá, Mato Grosso, Brasil
Braz J Vet Pathol, 2025, vol. 18, Supl. 1

BJVP
Brazilian Journal of Veterinary Pathology
ISSN 1983-0246

Surto de *Actinobacillus pleuropneumoniae* em suínos em fase de terminação: relato de caso

Frederico H. da R. S. S. Wiggers[1]*; Emanoelly M. S. da Silva[1]; Paula N. C. Gonçalves[1]; Renan H. N. Soares[1]; Anna P. B. França[1]; Eduarda Keil[1]; Aparecida T. L. Fiuza[2]; David Driemeier[1]

[1]Setor de Patologia Veterinária, Universidade Federal do Rio Grande do Sul, Porto Alegre, RS, Brasil.
[2]Boehringer Ingelheim Animal Health do Brasil, Porto Alegre, Rio Grande do Sul, Brasil.
***Autor de correspondência:** fredericowiggers@gmail.com

Introdução: O Actinobacillus pleuropneumoniae é um patógeno relevante para a suinocultura, acometendo o trato respiratório dos animais. É dividido em diferentes sorotipos, os quais variam em sua prevalência a depender do país de ocorrência. Este trabalho tem como objetivo relatar um surto de *Actinobacillus pleuropneumoniae* Sorotipo 8 em suínos de terminação, descrevendo os achados macroscópicos, microscópicos, bacteriológicos e moleculares. **Relato do caso:** Foram recebidas no Setor de Patologia Veterinária da Universidade Federal do Rio Grande do Sul (SPV-UFRGS) fragmentos de órgãos em formalina a 10% de dez suínos. Os animais eram oriundos de uma granja de suínos em terminação com histórico de dispnéia, sangramento nasal, mortalidade e baixa resposta à antibioticoterapia. O material recebido foi submetido ao processamento de rotina, elaboração de lâminas de microscopia e posterior avaliação histopatológica. **Resultados**: Macroscopicamente observou-se pulmão com coloração vermelha (7/10); espessamento de pleura por conteúdo fibrilar branco-amarelado (5/10); edema pulmonar (1/10); concha nasal vermelha difusa (1/10); e membrana diftérica em traqueia (1/10). No exame microscópico observou-se infiltrado inflamatório predominantemente de neutrófilos íntegros e degenerados em vias aéreas e parênquima pulmonar (8/10); áreas de necrose em parênquima pulmonar (7/10); deposição de fibrina em parênquima (6/10); infiltrado neutrofílico e deposição de fibrina em pleura (6/10); infiltrado neutrofílico em linfonodo (2/10); úlcera em concha nasal (1/10); infiltrado linfoplasmocítico em concha nasal (2/10); infiltrado neutrofílico e deposição de fibrina em traqueia (1/10). O exame bacteriológico revelou isolamento de *A. pleuropneumoniae* em amostras de pulmão (8/10) e líquido torácico (2/10). Em PCR multiplex de amostras de 8 animais, o resultado obtido foi de *A. pleuropneumoniae* Sorotipo 8. Através dos exames macroscópicos, histopatológicos, bacteriológicos e molecular, os diagnósticos estabelecidos foram de pleuropneumonia necrossupurativa (6/10); broncopneumonia supurativa (2/10); pleurite crônica (2/10); linfadenite supurativa (2/10); rinite ulcerativa (1/10); pleurite fibrinossupurativa (1/10); traqueíte fibrinosa (1/10) e; pneumonia granulomatosa (1/10), os quais foram associados a infecção por *A. pleuropneumoniae* Sorotipo 8. Em antibiograma realizado em duas amostras (2/10), o *A. pleuropneumoniae* apresentou sensibilidade a ceftiofur, doxiciclina, florfenicol, fosfomicina e sulfa com trimetoprima. **Conclusões:** O *A. pleuropneumoniae* Sorotipo 8 é uma variante emergente e classificada como pouco patogênica, entretanto, este sorotipo é descrito como o mais virulento em países como o Reino Unido, e de forma similar, foi o responsável pelo surto descrito no presente relato.

Palavras-chave: necropsia; terminação; histopatologia; doenças infecciosas; pleurite.

Anais do 8º Congresso de Patologia Veterinária (CPV), XXII Encontro Nacional de Patologia Veterinária (ENAPAVE), XVI Simpósio Brasileiro da Davis-Thompson Foundation, VII Encontro Internacional de Saúde Animal e Prevenção (ENISAP) e I Simpósio de Sanidade Animal do CRMV-MT
9 a 12 de setembro de 2025 – Cuiabá, Mato Grosso, Brasil
Braz J Vet Pathol, 2025, vol. 18, Supl. 1

BJVP
Brazilian Journal of Veterinary Pathology
ISSN 1983-0246

Hidrocefalia não-comunicante por plexocoroidite e ventriculite crônica por *Streptococcus suis* em dois suínos: relato de caso

Pedro S. Miola[1]*, Amália Ferronato[1], Cassiane E. Lopes[2], Mariana P. Matucheski[1], Aline C. da C. Fontenele[1], Sarah K. C. Silva[1], Andressa C. dos A. Leite[1], Aline de M. Viott[1]

[1]Laboratório de Patologia Veterinária, Departamento de Ciências Veterinárias, Universidade Federal do Paraná, Campus de Palotina, Palotina, PR, Brasil.
[2]Setor de Patologia Veterinária, Departamento de Ciências Veterinárias, Universidade Federal do Rio Grande do Sul, Porto Alegre, RS, Brasil.
***Autor de correspondência:** miolaps@gmail.com

Introdução: *Streptococcus suis* é uma bactéria gram positiva e comensal do trato respiratório superior dos suínos. A estreptococose afeta principalmente leitões na fase de creche e é caracterizada por sinais nervosos, febre e, às vezes, morte súbita. O presente trabalho tem como objetivo relatar os achados anatomopatológicos de dois casos de hidrocefalia não-comunicante por plexocoroidite e ventriculite crônica por *Streptococcus suis* em dois suínos. **Relato do caso:** O primeiro animal, com 54 dias de vida, apresentava sinais neurológicos de desequilíbrio, letargia e nistagmo. Enquanto o segundo, com 50 dias de vida, apresentava opistótono e movimentos de pedalagem. A eutanásia foi realizada com posterior necropsia, onde fragmentos de órgãos foram tanto fixados em solução de formol a 10% para exame histopatológico, como resfriados para exame bacteriológico. **Resultados**: Na abertura da calota craniana do primeiro animal, notou-se retração do parênquima nervoso com aumento do espaço da cavidade craniana, fluindo líquido turvo. Ao corte do encéfalo, havia assimetria do parênquima com aumento acentuado do lúmen do ventrículo lateral direito e adelgaçamento do córtex (hidrocefalia). Ainda, uma área focal moderada de acúmulo de líquido em forma de cisto foi observada (porencefalia). Em hemisfério esquerdo, notou-se compressão do parênquima nervoso com áreas multifocais de malacia. Áreas de aderência do epêndima com o plexo coroide foram observadas. Microscopicamente observou-se uma plexocoroidite mononuclear com fibroplasia moderada, formando aderências com a parede ventricular. Áreas de malacia com células de *Gitter*. Ainda, identificou-se em cerebelo, perda e necrose moderada de neurônios de Purkinje. No segundo suíno, ao corte do encéfalo, observou-se dilatação bilateral simétrica moderada dos ventrículos laterais, bem como do aqueduto mesencefálico, por líquido translucido (hidrocefalia). Ainda, o plexo coroide encontrava-se proliferado e repleto de fibrina (ventriculite fibrinossupurativa). Na avaliação microscópica, havia uma plexocoroidite, ventriculite e ependimite macrofágica e neutrofílica acentuada. Na coloração especial de Brown-Brenn observou-se diplococos gram-positivos entremeados ao processo inflamatório nos dois encéfalos. Foram realizados isolamentos bacterianos da meninge e líquor de ambos os animais, havendo crescimento apenas no segundo, e confirmando *S. suis* pela técnica de MALDI-TOF e sorotipo 9 por meio da PCR multiplex. Apesar da ausência de crescimento bacteriano no primeiro animal, a presença de diplococos gram-positivos favorece o diagnóstico de *S. suis*. **Conclusões:** O presente relato demonstra a importância da avaliação anatomopatológica associado aos exames bacteriológicos e técnicas moleculares, bem como,

demonstrar que infecções crônicas por *S. suis* podem levar a hidrocefalia pela obstrução da drenagem do líquor em suínos.

Palavras-chave: bactéria, encéfalo, estreptococose, histopatológico.

Anais do 8º Congresso de Patologia Veterinária (CPV), XXII Encontro Nacional de Patologia Veterinária (ENAPAVE), XVI Simpósio Brasileiro da Davis-Thompson Foundation, VII Encontro Internacional de Saúde Animal e Prevenção (ENISAP) e I Simpósio de Sanidade Animal do CRMV-MT
9 a 12 de setembro de 2025 – Cuiabá, Mato Grosso, Brasil
Braz J Vet Pathol, 2025, vol. 18, Supl. 1

BJVP
Brazilian Journal of Veterinary Pathology
ISSN 1983-0246

Púrpura hemorrágica associada a infecção por *Streptococcus* spp. em cavalo: relato de caso

Larissa L. de Souza[1*], Thabata C. A. de Menezes[1], Bianca B. do Nascimento[1], Jhony F. S. Marcari[1], Marcelo A. de Araújo[2], Vithoria E. B. Silva[3], Rayane C. Pupin[1], Danilo C. Gomes[1.]

[1]Laboratório de Anatomia Patológica, Faculdade de Medicina Veterinária e Zootecnia, Universidade Federal de Mato Grosso do Sul, Campo Grande, MS, Brasil.
[2]Departamento de clínica médica e cirúrgica de grandes animais, Universidade Federal de Mato Grosso do Sul, Campo Grande, MS, Brasil.
[3]Laboratório de Bacteriologia, Universidade Federal de Mato Grosso do Sul, Campo Grande, MS, Brasil.
***Autor de correspondência:** larissa.lobeiro.souza@gmail.com

Introdução: A púrpura hemorrágica é uma síndrome rara em equinos, geralmente desencadeada por infecções bacterianas, especialmente por *Streptococcus equi* subsp. *equi* (garrotilho). Caracteriza-se por vasculite leucocitoclástica sistêmica, mediada por reação de hipersensibilidade tipo III. Acomete menos de 7% dos animais com garrotilho, apresentando prognóstico reservado devido à variabilidade clínica e alta taxa de complicações. Objetivamos relatar a evolução clínica e os achados patológicos de um caso compatível com púrpura hemorrágica. **Relato do caso:** Um cavalo Quarto de Milha, de 2 anos, apresentava febre persistente há cerca de 20 dias e edema nos membros pélvicos. Foi tratado com imizol por 10 dias e encaminhado ao hospital veterinário. Nas três semanas seguintes, recebeu tratamento sistêmico com diferentes antibióticos (oxitetraciclina, ceftiofur, gentamicina e penicilina). O edema evoluiu para lesões ulcerativas na pele, também observadas na face interna da coxa, boca, narinas e região periocular. A biópsia de pele sugeriu vasculite autoimune, sendo instituído tratamento com dexametasona por 3 dias. Após 43 dias de evolução clínica, o animal apresentou intensa dificuldade respiratória. A ultrassonografia revelou acentuada efusão pleural, e o líquido coletado foi encaminhado para cultura bacteriológica. O animal morreu naturalmente três dias depois e foi necropsiado. Fragmentos de órgãos foram fixados em formol tamponado a 10% e processados por técnica histológica de rotina. **Resultados:** A cultura bacteriológica revelou crescimento de *Streptococcus* spp. Macroscopicamente, além das lesões ulcerativas mucocutâneas, observaram-se múltiplas áreas sólidas, branco-amareladas a amarronzadas, de tamanhos variados, nos linfonodos pré-crural e submandibular direito, fígado e pulmões. A pleura apresentava acentuada deposição de fibrina, aderida à musculatura intercostal e ao diafragma. A artéria mesentérica cranial exibia trombos firmemente aderidos à túnica íntima. Microscopicamente, pulmões e fígado continham extensas áreas de necrose associadas à fibrina, vasculite leucocitoclástica, trombose e estruturas fúngicas intralesionais. O cólon apresentava colite fibrinonecrótica com trombose e necrose fibrinoide de vasos. A artéria mesentérica mostrava endoarterite fibrinonecrótica acentuada e difusa, com trombose e larvas de *Strongylus vulgaris intraluminais*. Os linfonodos exibiam linfadenite necrossupurativa multifocal a coalescente. **Conclusões:** Os achados clínico-patológicos e o isolamento de *Streptococcus* spp. são compatíveis com púrpura hemorrágica associada à septicemia. As primeiras manifestações ocorreram em regiões mucocutâneas, com progressão para envolvimento pulmonar, hepático, linfático e intestinal, culminando em infecção fúngica sistêmica oportunista.

Palavras-chave: broncopneumonia, colite, dermatite, equino, vasculite leucocitoclástica.

Anais do 8º Congresso de Patologia Veterinária (CPV), XXII Encontro Nacional de Patologia Veterinária (ENAPAVE), XVI Simpósio Brasileiro da Davis-Thompson Foundation, VII Encontro Internacional de Saúde Animal e Prevenção (ENISAP) e I Simpósio de Sanidade Animal do CRMV-MT
9 a 12 de setembro de 2025 – Cuiabá, Mato Grosso, Brasil
Braz J Vet Pathol, 2025, vol. 18, Supl. 1

BJVP
Brazilian Journal of Veterinary Pathology
ISSN 1983-0246

Babesiose cerebral e meningoencefalite por herpesvírus bovino: relato de caso

Maria E. M. da Silva[1*], Thabata C. A. de Menezes[1], Bianca B. do Nascimento[1], Larissa L. de Souza[1], Jhony F. S. Marcari[1], Ricardo A. A. de Lemos[1], Rayane C. Pupin[1], Danilo C. Gomes[1].

[1]Laboratório de Anatomia Patológica, Faculdade de Medicina Veterinária e Zootecnia, Universidade Federal de Mato Grosso do Sul, Campo Grande, MS, Brasil.
***Autor de correspondência:** mariamonteiro.medvet@gmail.com

Introdução: A babesiose cerebral e a meningoencefalite herpética são doenças neurológicas graves em bovinos, causadas por *Babesia bovis* e herpesvírus, respectivamente. Apesar de bem descritas individualmente, não há relatos de coinfecção. Este trabalho apresenta um caso de acometimento simultâneo, destacando a importância do diagnóstico diferencial em enfermidades do sistema nervoso central. **Relato do caso:** Um bovino, cruzado, macho, de 8 meses de idade, escore corporal bom, com discreta quantidade de carrapatos em região inguinal, mucosas oculares e oral pálidas foi encaminhado para a necropsia. O animal apresentava histórico de cegueira, incoordenação motora e secreção nasal, e morte em 24 horas após o início dos sinais clínicos. Ele pertencia a um lote de 80 bovinos da mesma faixa etária, no qual, ao longo dos últimos 20 dias, 12 bovinos apresentaram sinais semelhantes; seis evoluíram para óbito e os demais se recuperaram. Inicialmente, os animais foram tratados com dexametasona e vitamina B1, sem resposta clínica. Na ausência de melhora, administrou-se diminazeno aceturato (Ganaseg®), resultando em melhora significativa em parte dos casos. Esfregaço do encéfalo foi realizado, e as lâminas preparadas com panótico rápido. **Resultados**: Macroscopicamente a substância cinzenta do córtex encefálico apresentava coloração vermelho-cereja. No esfregaço notou-se ocasionais hemácias contendo estruturas basofílicas em pares em seu interior, compatíveis com merozoítos de *Babesia bovis*. O fígado estava aumentado de tamanho, com bordos abaulados e o baço exibia discreto aumento de tamanho. Microscopicamente, no encéfalo e medula espinhal, sendo mais acentuado no córtex frontal e tálamo, havia gliose moderada, discreto a acentuado infiltrado mononuclear ao redor de vasos sanguíneos e áreas de necrose neuronal aguda, com corpúsculos de inclusão anfofílicos intranucleares em astrócitos e neurônios, compatíveis com corpúsculos virais de Herpesvírus. **Conclusões:** A identificação de *Babesia bovis* por esfregaço cerebral, a coloração vermelho-cereja da substância cinzenta encefálica, a resposta ao tratamento com diminazeno aceturato e as lesões histopatológicas compatíveis com infecção por herpesvírus confirmam um caso de coinfecção por babesiose cerebral e meningoencefalite herpética em bovino, cujo reconhecimento é fundamental para a adoção de medidas clínicas e sanitárias adequadas no rebanho acometido.

Palavras-chave: *Babesia bovis*, coinfecção, neuropatologia, sistema nervoso central.

Anais do 8º Congresso de Patologia Veterinária (CPV), XXII Encontro Nacional de Patologia Veterinária (ENAPAVE), XVI Simpósio Brasileiro da Davis-Thompson Foundation, VII Encontro Internacional de Saúde Animal e Prevenção (ENISAP) e I Simpósio de Sanidade Animal do CRMV-MT
9 a 12 de setembro de 2025 – Cuiabá, Mato Grosso, Brasil
Braz J Vet Pathol, 2025, vol. 18, Supl. 1

BJVP
Brazilian Journal of Veterinary Pathology
ISSN 1983-0246

Caracterização forense de lesões por projétil de arma de fogo em equino: relato de caso

Camila S. V. Rocha*[1], Higor V. S. Camelo[1], Caio V. de A. Jesus[1], Rafael M. M. de Lima[1], Kethyllin A. B. de Melo[1], Juan S. L. Carth[1], Natan G. O. de Melo[1], Andréa A. da F. Oliveira[1]

[1] Laboratório de Patologia Veterinária, Departamento de Medicina Veterinária, Universidade Federal Rural de Pernambuco, Recife, PE, Brasil..
***Autor de correspondência:** camila.vasconcelos1999@gmail.com

Introdução: A medicina veterinária legal tem ganhado cada vez mais importância na elucidação de crimes relacionados a animais, em especial na caracterização de lesões associadas a maus-tratos e violência, sejam estes praticados por humanos contra animais ou entre os próprios animais. Lesões provocadas por armas de fogo em animais de grande porte, como os equinos, são frequentemente subnotificadas e mal interpretadas, o que dificulta na confirmação da *causa mortis* e identificação de parâmetros, como o tipo de arma utilizada, direção do projétil, distância e complicações secundárias, informações estas essenciais nas investigações judiciais. Objetivou-se com o presente trabalho relatar e caracterizar de acordo com a medicina veterinária legal comparada, lesões causadas por projéteis de arma de fogo em um equino. **Relato do caso:** Um equino macho, sem raça definida, de um ano de idade, foi recebido pela área de Patologia Animal da UFRPE para realização de exame necroscópico judicial com suspeita de óbito causado por disparo de arma de fogo. **Resultados:** O exame necroscópico revelou, na avaliação externa, mucosas pálidas e, em região abdominal lateral direita, lesão perfurocontusa, medindo 0,8 cm de diâmetro, de formato circular, apresentando nos bordos unicamente uma orla de contusão. No tecido subcutâneo da região costal, direita a continuidade da lesão perfurocontusa observada externamente, extensa área equimótica com hematomas multifocais a coalescentes. Na cavidade torácica, foi constatada fratura completa em corpo de décima quinta costela direita. Na abertura da cavidade abdominal observou-se conteúdo intestinal livre e múltiplas lesões perfurocontusas com áreas hemorrágicas adjacentes. As lesões estavam localizadas em três segmentos intestinais próximos à válvula ceco-cólica, um segmento de cólon ventral direito, dois em porção de jejuno e um em mesentério. Por fim, em musculatura transversa do abdômen esquerdo foi identificada lesão perfurocontusa medindo 1,0 x 1,8 x 5,2 cm, local onde também foi encontrado projétil balístico alojado, medindo 1,5 de comprimento e 1,0 de diâmetro. **Conclusões:** A caracterização forense das lesões possibilitou a confirmação da *causa mortis* por ruptura intestinal secundária à lesão perfurocontusa ocasionada por projétil de arma de fogo. A identificação e caracterização da orla de contusão delimitando a lesão primária, aliada à localização e recuperação do projétil, possibilitou determinar o orifício de entrada, bem como a distância do disparo, sendo neste caso a longa distância. Este caso exemplifica a importância do exame necroscópico minucioso e a utilização de critérios e classificações forenses na investigação de crimes envolvendo animais.

Palavras-chave: Forense, medicina legal, necropsia judicial, traumatologia.

Anais do 8º Congresso de Patologia Veterinária (CPV), XXII Encontro Nacional de Patologia Veterinária (ENAPAVE), XVI Simpósio Brasileiro da Davis-Thompson Foundation, VII Encontro Internacional de Saúde Animal e Prevenção (ENISAP) e I Simpósio de Sanidade Animal do CRMV-MT
9 a 12 de setembro de 2025 – Cuiabá, Mato Grosso, Brasil
Braz J Vet Pathol, 2025, vol. 18, Supl. 1

BJVP
Brazilian Journal of Veterinary Pathology
ISSN 1983-0246

Meningoencefalite linfoplasmocitária por *Trypanosoma evansi* em um equino no Rio Grande do Sul: relato de caso

Ellen C. de Oliveira[1*], Vanessa de C. Pereira[1], José T. R. de Moraes[1], Eduarda Keil[1], Maria V. G. Sanches[1], Augusto dos R. de Paula [1], João F. Soares[2], David Driemeier[1]

[1]Setor de Patologia Veterinária, Faculdade de Veterinária, Universidade Federal do Rio Grande do Sul, Porto Alegre, RS, Brasil.
[2]Laboratório de Protozoologia e Rickettsioses Vetoriais, Faculdade de Veterinária, Universidade Federal do Rio Grande do Sul, Porto Alegre, RS, Brasil.
***Autor de correspondência:** ellen.oliveira06@gmail.com

Introdução: *Trypanosoma evansi* é um protozoário hemoflagelado causador da doença conhecida como "mal das cadeiras", que acomete diversas espécies animais, incluindo equinos. A enfermidade apresenta manifestações clínicas variadas, desde sinais inespecíficos até distúrbios neurológicos graves. A meningoencefalite associada à infecção por *T. evansi* é rara em equinos e representa um desafio diagnóstico, especialmente em regiões não endêmicas. Este trabalho objetiva relatar um caso de meningoencefalite linfoplasmocitária associada à infecção por *T. evansi* em um equino no Rio Grande do Sul. **Relato do caso:** Um equino, macho, Brasileiro de Hipismo, com 4 anos de idade, foi atendido no 3º Regimento de Cavalaria de Guarda – Regimento Osório, apresentando quadro neurológico progressivo, caracterizado inicialmente por secreção nasal, febre intermitente e incoordenação de membros pélvicos. Após dois dias houve agravamento dos sinais neurológicos, com quadro de ataxia, hiperexcitabilidade, quedas frequentes e decúbito prolongado. Os exames laboratoriais apontaram leucopenia inicial, seguida de leucocitose, além de hematócrito reduzido (15%) e fibrinogênio elevado (600 mg/dL). Após quatro dias de evolução clínica, o quadro mostrou-se refratário ao tratamento de suporte com antimicrobiano, anti-inflamatório não esteroidal (AINE), anti-inflamatório esteroidal (AIE) e dimetilsulfóxido (DMSO), e o animal foi eutanasiado. **Resultados:** À necropsia, macroscopicamente, observou-se acentuada esplenomegalia. Na análise histopatológica, foi evidenciada meningoencefalite linfoplasmocitária, caracterizada por infiltrado inflamatório perivascular acentuado, com 6 a 15 camadas de linfócitos e plasmócitos, presença de células de Mott e moderado depósito de hemossiderina em medula espinhal, cérebro e cerebelo. A confirmação etiológica foi feita por *nested-PCR* (nPCR), com resultado positivo para *Trypanosoma evansi*. **Conclusões:** O diagnóstico foi estabelecido com base na correlação entre o histórico clínico, os achados microscópicos e o resultado da nPCR. Este relato destaca a importância da inclusão da tripanossomose como diagnóstico diferencial em casos de encefalite em equinos, mesmo em regiões onde a doença não é considerada enzoótica. A natureza e a distribuição das lesões no sistema nervoso central, juntamente com o exame molecular, auxiliam a distinguir a tripanossomíase de outras doenças neurológicas em equinos, como raiva, mieloencefalopatia por herpesvírus equino tipo 1, mieloencefalite protozoária equina, encefalite equina do leste, encefalite equina do oeste e infecção pelo vírus do Nilo Ocidental.

Palavras-chave: hemoparasitose, mal das cadeiras, nPCR, sistema nervoso central, tripanossomíase.

Anais do 8º Congresso de Patologia Veterinária (CPV), XXII Encontro Nacional de Patologia Veterinária (ENAPAVE), XVI Simpósio Brasileiro da Davis-Thompson Foundation, VII Encontro Internacional de Saúde Animal e Prevenção (ENISAP) e I Simpósio de Sanidade Animal do CRMV-MT
9 a 12 de setembro de 2025 – Cuiabá, Mato Grosso, Brasil
Braz J Vet Pathol, 2025, vol. 18, Supl. 1

BJVP
Brazilian Journal of Veterinary Pathology
ISSN 1983-0246

Defeito interventricular total concomitante com defeito interatrial em neonato bovino

Camila S. Vidili[1], Isabel L. de Macêdo[1,2], Daniela de O. Rocha[1], Julian M. Nunes[1], Ana L. G. L. Chisté[1], Davi de S. Leal[1], Gabriel A. de O. Bezerra[1], Márcio B. de Castro[1,2*]

[1] Laboratório de Patologia e Perícia Veterinária, Faculdade de Agronomia e Medicina Veterinária (FAV), Campus Universitário Darcy Ribeiro, Universidade de Brasília (UnB), Brasília, DF, Brasil.
[2]Programa de Pós-Graduação em Ciências Animais, Universidade de Brasília
***Autor de correspondência:** mbcastro@unb.br

Introdução: Defeitos cardíacos congênitos são considerados incomuns em bovinos, com etiologias ainda pouco elucidadas. Fatores genéticos são frequentemente apontados como a principal causa, embora aspectos tóxicos, infecciosos e nutricionais também possam estar envolvidos. Entre essas malformações, o defeito do septo interventricular (VSD) é o mais frequentemente relatado em ruminantes, sendo geralmente localizado na porção membranosa do septo. Já o defeito do septo interatrial (ASD)**,** apesar de mais raro, pode ocorrer de forma isolada ou associada a outras anomalias cardíacas congênitas. O objetivo deste trabalho é relatar um caso raro de VSD total associado a ASD em um neonato bovino da raça Sindi, destacando seus achados clínico. **Relato do caso:** Um bezerro, macho, recém-nascido da raça Sindi, apresentou fraqueza, apatia e recusa em mamar, morrendo com menos de 24 horas de vida. A matriz apresentava histórico de infestação por carrapatos e suspeita clínica de anasplamose transplacentária. O animal foi encaminhado ao Laboratório de Patologia e Perícia Veterinária da Universidade de Brasília (LPPV–UnB) para necropsia. **Resultados:** Externamente, observou-se cianose de mucosas. Havia cerca de 60 mL de líquido seroso na cavidade abdominal e 80 mL na torácica. Na abertura do coração, observou-se ausência total do septo interventricular**,** conferindo comunicação ampla entre os ventrículos, além da redução acentuada do lúmen atrial esquerdo e comunicação de 1,5 cm entre os átrios, caracterizando ASD concomitante. Notou-se atenuação do sulco interventricular epicárdico e abaulamento do ápice cardíaco. A traqueia apresentava edema no terço final, os pulmões evidenciavam congestão e edema ao corte. O fígado exibia padrão lobular acentuado, e aspecto de noz-moscada. À histologia, confirmou-se edema pulmonar acentuado**,** além de congestão, hemorragia e necrose centrolobular hepática. **Conclusão:** O presente caso representa uma rara forma de VSD total envolvendo a porção muscular completa**,** frequentemente associada a outras malformações congênitas, e como observado, com a presença concomitante de ASD**.** Embora o defeito interatrial esteja geralmente relacionado ao forame oval patente, neste caso observou-se comunicação verdadeira entre os átrios**,** provavelmente decorrente de falha no desenvolvimento embrionário do septo interatrial. A gravidade das malformações comprometeu a hemodinâmica fetal, contribuindo para a morte precoce do neonato. Importante ainda destacar, que, as alterações congênitas cardíacas são geralmente consideradas de forma isolada, mas podem ocorrer de forma concomitante, como nesse bezerro da raça Sindi. O possível caráter hereditário das malformações cardíacas deve ser investigado considerando a raça e o rebanho afetado.

Palavras-chave: anomalias cardíacas em ruminantes, cardiopatias congênitas, malformações cardíacas congênitas.

Anais do 8º Congresso de Patologia Veterinária (CPV), XXII Encontro Nacional de Patologia Veterinária (ENAPAVE), XVI Simpósio Brasileiro da Davis-Thompson Foundation, VII Encontro Internacional de Saúde Animal e Prevenção (ENISAP) e I Simpósio de Sanidade Animal do CRMV-MT
9 a 12 de setembro de 2025 – Cuiabá, Mato Grosso, Brasil
Braz J Vet Pathol, 2025, vol. 18, Supl. 1

BJVP
Brazilian Journal of Veterinary Pathology
ISSN 1983-0246

Leucoencefalomalácia em equino

Pietra M. F. Detoni[1*], Larissa L. Silva[1], Deise K. A. Silva[1], Andressa C. A. Leite1, Mariana P. Matucheski[1], Pedro S. Miola[1], Manoela M. Piva[1], Aline M. Viott[1]

[1]Universidade Federal do Paraná, Departamento de Ciências Veterinárias, Laboratório de Patologia Veterinária, Palotina, Paraná, Brasil.
***Autor de correspondência:** pietradetoni@gmail.com

Introdução: a leucoencefalomalácia (LEM) é uma enfermidade neurológica que ocorre em equinos, caracterizada por necrose da substância branca cerebral. Essa condição está associada com a ingestão de alimentos contaminados pela micotoxina Fumonisina B1 produzida principalmente por *Fusarium verticillioides* e *F. proliferatum,* comum em milho mofado e/ou mal armazenado. A patogenia envolve a absorção da micotoxina que atua inibindo a produção de esfingolipídios que leva a danos vasculares. Consequente, ocorre malacia da substância branca dos hemisférios cerebrais, desencadeando sinais neurológicos variáveis. O objetivo do resumo é relatar os achados anatomopatológicos de um caso de leucoencefalomalácia em um equino. **Relato do caso:** foi encaminhado para necropsia no Laboratório de Patologia Veterinária da UFPR (LPV) um equino, fêmea, Brasileira de Hipismo, de 27 anos, com histórico de anorexia, febre (39 °C), apatia, ataxia, fraqueza generalizada e dificuldade para deambular, evoluindo rapidamente para queda, movimentos de pedalagem e sinais de toxemia. Diante do agravamento e do prognóstico reservado, foi realizada eutanásia. Os órgãos foram coletados, fixados em solução de formol a 10% e processados por técnica histológica de rotina. **Resultados**: macroscopicamente, notou-se assimetria dos hemisférios cerebrais, com aumento de volume focal extenso na lateral esquerda, contendo áreas multifocais em córtex frontal e temporal levemente amareladas. Ao corte do encéfalo, bilateralmente na substância branca do córtex frontal, parietal e temporal, havia áreas multifocais amareladas, brilhantes, por vezes com aspecto gelatinoso translúcido. Essas áreas apresentavam-se friáveis, com consistência amolecida e aspecto irregular, e, em alguns pontos, havia ausência de parênquima encefálico. Histologicamente, em segmentos de córtex frontal, parietal, temporal (maior intensidade) e em menor extensão em córtex occipital, observa-se na substância branca, vacuolização e rarefação multifocal moderada a acentuada do neurópilo (leucoencefalomalácia), por vezes contendo variável edema multifocal, associado a astrocitose moderada, necrose vascular fibrinoide e discretos manguitos linfoplasmohistiocitários e edema perivascular intenso. Na substância cinzenta, notou-se repercussão por compressão da distensão da substância branca, onde observou-se uma vacuolização perineuronal multifocal leve, e eventualmente presença de neurônios vermelhos, bem como presença de células da glia marginando os corpos celulares neuronais (satelitose) e aumento da celularidade do neurópilo difusa leve composta por células da glia. **Conclusões:** diante dos achados anatomopatológicos compatíveis com leucoencefalomalácia, este caso destaca a importância de considerar essa enfermidade como diagnóstico diferencial em equinos com sinais neurológicos agudos, especialmente em regiões com uso frequente de milho na alimentação. O exame anatomopatológico é essencial para a confirmação e adoção de medidas preventivas.

Palavras-chave: equino, micotoxicose, patologia, neurologia.

Anais do 8º Congresso de Patologia Veterinária (CPV), XXII Encontro Nacional de Patologia Veterinária (ENAPAVE), XVI Simpósio Brasileiro da Davis-Thompson Foundation, VII Encontro Internacional de Saúde Animal e Prevenção (ENISAP) e I Simpósio de Sanidade Animal do CRMV-MT
9 a 12 de setembro de 2025 – Cuiabá, Mato Grosso, Brasil
Braz J Vet Pathol, 2025, vol. 18, Supl. 1

BJVP
Brazilian Journal of Veterinary Pathology
ISSN 1983-0246

Surto de salmonelose septicêmica por *Salmonella* Choleraesuis variante Kunzendorf em suínos de creche: relato de caso

Frederico H. da R. S. S. Wiggers[1]*; Fernanda F. Perosa[1]; Maria V. G. Sanches[1]; Gustavo Fünkler[3]; Cassiane E. Lopes[1]; Jean C. O. Menegatt[1]; Daniela Schuh[2]; David Driemeier[1]

[1]Setor de Patologia Veterinária, Universidade Federal do Rio Grande do Sul, Porto Alegre, RS, Brasil.
[2]Ouro Do Sul Cooperativa, Harmonia, RS, Brasil.
3 Laboratório Porto Belo, Porto Alegre, RS, Brasil.
***Autor de correspondência:** fredericowiggers@gmail.com

Introdução: A *Salmonella* sp. é um patógeno desafiador à suinocultura, podendo desencadear quadros entéricos ou de septicemia, além de ser uma questão de saúde pública. Este trabalho visa relatar um surto de salmonelose septicêmica por *Salmonella* Choleraesuis var. Kunzendorf em suínos de creche, descrevendo os achados macroscópicos, microscópicos, imunohistoquímicos e bacteriológicos. **Relato do caso:** Em uma granja com 1000 suínos alojados, 225 (22,5%) apresentaram sinais clínicos de dificuldade de locomoção, tremores musculares, febre e áreas arroxeadas na pele, em região ventral, abdominal, inguinal, focinho, orelhas e escroto, evoluindo ao óbito em até cinco dias. Os suínos foram tratados com antibióticos e antiinflamatórios, apresentando boa resposta clínica. Houveram 12 mortes e três animais foram eutanasiados e necropsiados, totalizando 15 óbitos (1,5% de mortalidade). Fragmentos de órgãos foram coletados em formol a 10% e resfriados, para processamento e avaliação histopatológica, além de imunohistoquímica e isolamento bacteriano para *Salmonella* sp. **Resultados**: Macroscopicamente, haviam áreas arroxeadas coalescentes distribuídas pelo tegumento (2/3); superfície renal irregular com áreas vermelho-enegrecidas coalescentes acentuadas e ao corte moderadas áreas vermelhas petequiais multifocais (1/3); hepatomegalia difusa acentuada, ao corte com o parênquima acentuadamente vermelho-enegrecido (3/3) e com áreas brancacentas multifocais de 1mm distribuídas por todos os lobos (1/3); vesícula biliar com moderado espessamento da parede por edema (2/3); linfadenomegalia mesentérica acentuada (1/3). Microscopicamente, observou-se hepatite necrótica moderada multifocal (3/3); colecistite fibrinosa (1/3); acentuada trombose e congestão de pele e orelha (2/3); infiltrado inflamatório linfoplasmohistiocítico difuso moderado (3/3); hiperplasia de folículos linfóides associada a hemorragia (2/3); hemorragia em cortical e necrose tubular renal (1/3). Na imunohistoquímica para *Salmonella* sp. foi observada imunomarcação em fígado (2/3), rim (1/3), baço (1/3), pulmão (2/3) e intestino grosso (3/3). *Salmonella* Choleraesuis var. Kunzendorf foi isolada de amostras de fígado, baço e vesícula biliar dos suínos. O diagnóstico de salmonelose septicêmica por *Salmonella* Choleraesuis var. Kunzendorf foi estabelecido através dos achados macroscópicos, microscópicos, imunohistoquímicos, isolamento bacteriano e sorotipificação. **Conclusões:** Por se tratar de uma enfermidade infecciosa relevante à suinocultura, o diagnóstico e investigação epidemiológica dos surtos de salmonelose é indispensável para o aprimoramento da produção animal e proteção da saúde única.

Palavras-chave: necropsia; leitões; histopatologia; doenças infecciosas; septicemia.

Anais do 8º Congresso de Patologia Veterinária (CPV), XXII Encontro Nacional de Patologia Veterinária (ENAPAVE), XVI Simpósio Brasileiro da Davis-Thompson Foundation, VII Encontro Internacional de Saúde Animal e Prevenção (ENISAP) e I Simpósio de Sanidade Animal do CRMV-MT
9 a 12 de setembro de 2025 – Cuiabá, Mato Grosso, Brasil
Braz J Vet Pathol, 2025, vol. 18, Supl. 1

BJVP
Brazilian Journal of Veterinary Pathology
ISSN 1983-0246

Múltiplas malformações congênitas (atresia anal, fusão renal e ureteral, e persistência do forame oval e ducto arterioso) em uma bezerra Jersey: relato de caso

Fernanda F. Perosa[1]*, Paola Sônego[1], Jean C. O. Menegatt[1], Frederico H. da R. S. S. Wiggers[1], Eduardo H. Soares[2], Rafael P. Lima[1], Anna P. B. França[1], Luciana Sonne[1]

[1]Setor de Patologia Veterinária, Universidade Federal do Rio Grande do Sul, Porto Alegre, RS, Brasil.
[2]Clínica de Grandes Animais, Universidade Federal do Rio Grande do Sul, Porto Alegre, RS, Brasil.
***Autor de correspondência:** fernandaperosa7@gmail.com

Introdução: Alterações congênitas decorrem de defeitos genéticos ou da ação de agentes infecciosos ou tóxicos ao ambiente intrauterino, resultando em falhas no desenvolvimento de estruturas embrionárias ou fetais. Em animais, defeitos congênitos intestinais são frequentemente acompanhados por anomalias em outros órgãos, especialmente no trato urinário inferior. Este trabalho descreve os achados clínicos e patológicos de um caso de atresia anal congênita em uma bezerra que também apresentava malformações renais e cardíacas. **Relato do caso:** Uma bezerra Jersey, de 6 dias de vida, apresentava fístula retovaginal com eliminação de fezes, sendo clinicamente diagnóstica com atresia anal. Devido ao prognóstico desfavorável, foi submetida à eutanásia e, posteriormente, à necropsia. **Resultados:** Externamente, observou-se fluxo de fezes pelo canal vaginal. À abertura do ânus, este confluía em uma diminuta porção de reto (5 cm de comprimento). O intestino grosso estava acentuadamente distendido e repleto de fezes. O colón distal apresentava área de acentuada estenose com espessamento da parede, formando uma transição para o lúmen dos cornos uterinos e na porção dorsal da vesícula urinária, seguindo até a cavidade vaginal. Os cornos uterinos e a vesícula urinária estavam preenchidos por fezes, com parede espessa e avermelhada. Os rins estavam fusionados nos polos caudais (rim em ferradura), com áreas milimétricas amareladas no córtex (nefrite embólica). Os ureteres se fusionavam logo após a saída da pelve renal. O coração apresentava persistência do forame oval (orifício de 2 cm diâmetro), persistência do ducto arterioso (comunicação de 1 cm de diâmetro) e moderada hipertrofia excêntrica do ventrículo direito. Histologicamente, a região de transição em cólon distal apresentava uma porção inicial com mucosa de intestino grosso, sendo contígua a uma porção com epitélio escamoso (compatível com mucosa do reto). As mucosas do cólon, reto, vesícula urinária e útero apresentavam áreas de descontinuidade do epitélio de revestimento, com infiltrado neutrofílico, acúmulo de debris celulares e fibrina, e miríade bacteriana cocobacilar. Havia hipertrofia da camada muscular de cólon e reto. Em cortical e medular renal, notaram-se áreas com infiltrado de neutrófilos degenerados, acúmulo de debris celulares e miríade bacteriana cocobacilar, assim como neutrófilos íntegros e degenerados no interior de glomérulos e túbulos renais. A PCR do sangue foi negativa para o vírus da diarreia viral bovina e houve isolamento bacteriano de *Escherichia coli* do rim. **Conclusões:** Embora a atresia anal já tenha sido descrita em associação à fusão renal e ureteral em bezerros, esse é o primeiro relato incluindo malformações cardíacas.

Palavras-chave: bovinos, defeitos congênitos, fístula retovaginal, histopatologia, rim em ferradura.

Anais do 8º Congresso de Patologia Veterinária (CPV), XXII Encontro Nacional de Patologia Veterinária (ENAPAVE), XVI Simpósio Brasileiro da Davis-Thompson Foundation, VII Encontro Internacional de Saúde Animal e Prevenção (ENISAP) e I Simpósio de Sanidade Animal do CRMV-MT
9 a 12 de setembro de 2025 – Cuiabá, Mato Grosso, Brasil
Braz J Vet Pathol, 2025, vol. 18, Supl. 1

BJVP
Brazilian Journal of Veterinary Pathology
ISSN 1983-0246

Cifose cervical em cabra: relato de caso

Julian M. Nunes[1], Isabel L. de Macêdo[1], Daniela de O. Rocha[1], Yasmin N. G. da Fonseca[1], Liz de A. Cerqueira[1], Gabriel A. de O. Bezerra[1], Antônio C. L. Câmara[2], Márcio B. de Castro[1*]

[1]Laboratório de Patologia e Perícia Veterinária, Faculdade de Agronomia e Medicina Veterinária (FAV), Campus Universitário Darcy Ribeiro, Universidade de Brasília (UnB), Brasília, DF, Brasil.
[2]Hospital Veterinário de Grandes Animais da UnB, Faculdade de Agronomia e Medicina Veterinária (FAV), Universidade de Brasília (UnB), Granja do Torto, Brasília, DF, Brasil.
***Autor de correspondência:** mbcastro@unb.br

Introdução: Malformações vertebrais congênitas são achados raros em caprinos, mas, quando presentes, geralmente estão associadas a anomalias genéticas ou a fatores ambientais. A ocorrência dessas alterações em animais não aparentados de um mesmo rebanho aumentaria a suspeita de causas infecciosas congênitas, como a infecção pelo vírus Akabane, ou de exposição a teratógenos. Entre os possíveis teratógenos estão vírus, toxinas e desequilíbrios maternos de vitamina D. **Relato do caso:** Uma cabra da raça Saanen com 1 ano e 3 meses de idade e 46 kg de peso, foi eutanasiada e encaminhada ao Laboratório de Patologia e Perícia Veterinária da Universidade de Brasília (UnB) devido ao prognóstico desfavorável. O animal apresentava histórico clínico de mais de um ano de torcicolo e desvio permanente da coluna cervical, condição que a impedia de permanecer em estação, mantendo-se em decúbito lateral e desenvolvendo escaras e miíase. **Resultados**: Na necropsia, foram observadas deformações severas dos corpos vertebrais, comprometimento do canal medular entre C2, C3 e C4, com deslocamento dorsoventral do eixo vertebral e redução do lúmen do canal medular (cifose cervical). O baço apresentava focos brancacentos milimétricos múltiplos no parênquima. Ao exame histológico, a medula espinhal cervical apresentava degeneração walleriana axonal compatível com a síndrome da compressão medular e astrocitose multifocal leve na substância cinzenta. A coloração *luxol fast blue* revelou desmielinização discreta. No baço, havia deposição moderada e multifocal de material eosinofílico amorfo periarteriolar, morfologicamente compatível com deposição de amiloide. Não foram observadas alterações patológicas relevantes nos demais órgãos. **Conclusões:** a cifose cervical congênita em caprinos é incomum, com comprometimento neurológico grave, e nesse caso, ainda desenvolveu amiloidose esplênica, apesar de ser jovem. Os poucos casos descritos da malformação, até o momento, foram relacionados à condição hereditária. O registro das malformações reforça a importância da investigação patológica dessas alterações, em especial, quando surgem nos rebanhos devido as suas possíveis origens hereditárias ou teratogênicas, e fornece ainda subsídios para preveni-las.

Palavras-chave: vertebras, desvio, congênito, caprino.

Anais do 8º Congresso de Patologia Veterinária (CPV), XXII Encontro Nacional de Patologia Veterinária (ENAPAVE), XVI Simpósio Brasileiro da Davis-Thompson Foundation, VII Encontro Internacional de Saúde Animal e Prevenção (ENISAP) e I Simpósio de Sanidade Animal do CRMV-MT
9 a 12 de setembro de 2025 – Cuiabá, Mato Grosso, Brasil
Braz J Vet Pathol, 2025, vol. 18, Supl. 1

BJVP
Brazilian Journal of Veterinary Pathology
ISSN 1983-0246

Primeiro relato de Língua Azul em ovinos no sul do estado do Espírito Santo

Luanna C. Donatti[1], Carla C. A. de Jesus[1], Rafael O. do Rego[2], Natânia do C. Sperandio[1], Dirlei M. Donatele[3], Louisiane de C. Nunes[1], Jankerle N. Boeloni[1*]

[1]Laboratório de Patologia Animal, Hospital Veterinário, Universidade Federal do Espírito Santo, Alegre, ES, Brasil.
[2]Setor de Animais de Produção, Hospital Veterinário, Universidade Federal do Espírito Santo, Alegre, ES, Brasil.
[3]Laboratório de Inspeção de Produtos de Origem Animal, Hospital Veterinário, Universidade Federal do Espírito Santo, Alegre, ES, Brasil.
***Autor de correspondência:** jankerle@gmail.com

Introdução: A Língua Azul (LA) é uma doença infecciosa viral de notificação obrigatória, causada pelo *Bluetongue virus*, gênero *Orbivirus*, com transmissão vetorial pelo *Culicoides* sp. Essa enfermidade possui grande impacto econômico no Brasil em pequenos ruminantes, sendo notificada em diversos estados, no entanto, até o primeiro semestre de 2024 não havia notificação dessa doença no Espírito Santo. Assim este trabalho tem por objetivo relatar o primeiro foco dessa doença em ovinos no estado. **Relato do caso:** Uma propriedade do sul do Espírito Santo relatou que dez ovelhas adultas, da raça Santa Inês, estavam com quadro de dispneia, prostração, febre e secreção nasal intensa há mais de três anos. No ano de 2024 houve piora do quadro clínico e foi solicitado eutanásia e exame necroscópico de dois animais (1 e 2) com quadros mais severos. Após suspeita de LA, o Instituto de Defesa Agropecuária e Florestal do Espírito Santo (IDAF) foi acionado e outros 15 animais foram submetidos a análise sorológica por meio do exame RT-qPCR, realizada pelo Laboratório de Diagnóstico de Doenças Virais de Minas Gerais (LDDV/MG). Após o exame constatou-se positividade em dois animais (3 e 4) que foram eutanasiados e submetidos ao exame necroscópico. **Resultados:** Macroscopicamente observou-se principalmente cianose multifocal discreta de mucosa oral (1 e 4); palidez discreta de mucosa ocular (1, 2, 3 e 4); palidez ora discreta ora moderada de mucosa oral (1, 2, 3 e 4); hiperemia moderada de mucosa traqueal (1, 2, 3 e 4); secreção seromucosa discreta em lúmen traqueal (2 e 3); congestão pulmonar discreta (2 e 3); edema pulmonar moderado (1 e 3); hemorragia pulmonar variando de discreta a intensa (1, 3 e 4); hemorragia discreta em endocárdio de ventrículo esquerdo (4); hemorragia hepática discreta (3 e 4); e hemorragia discreta em linfonodo ilíaco interno e intensa em vesícula urinária (3). Microscopicamente evidenciou-se hemorragia pulmonar intensa (1, 2 e 4); esplenite neutrofílica multifocal discreta (1 e 2); glossite linfohistioplasmocitária multifocal moderada (1); esofagite linfohistiocitária multifocal discreta (1); degeneração microvacuolar hepática multifocal discreta, hemorragia multifocal moderada em vesícula urinária (3); e hemorragia multifocal discreta em musculatura cardíaca (4). **Conclusões:** O presente relato trata-se do primeiro caso notificado de LA em ovinos no Espírito Santo. Sendo que a interpretação das lesões encontradas durante a necropsia foram fundamentais para determinar os diagnósticos diferenciais e, consequentemente, contribuir com a confirmação do vírus na propriedade, evidenciando a importância da notificação do caso.

Palavras-chave: *bluetongue,* doença infecciosa, necropsia, ruminantes.
Agência financiadora: CAPES, FAPES.

Anais do 8º Congresso de Patologia Veterinária (CPV), XXII Encontro Nacional de Patologia Veterinária (ENAPAVE), XVI Simpósio Brasileiro da Davis-Thompson Foundation, VII Encontro Internacional de Saúde Animal e Prevenção (ENISAP) e I Simpósio de Sanidade Animal do CRMV-MT
9 a 12 de setembro de 2025 – Cuiabá, Mato Grosso, Brasil
Braz J Vet Pathol, 2025, vol. 18, Supl. 1

BJVP
Brazilian Journal of Veterinary Pathology
ISSN 1983-0246

Adenocarcinoma mamário em vaca leiteira

Jéssica de T. Bandeira[1*], Ivan S. S. Leão[2], Thatyane C. de Lima[3], Renato Souto Maior Muniz de Morais[1], José I.de S. Silva Júnior[1], Bruno P. e Silva[1], Francisco F. da Silva Júnior[1]

[1] Departamento de Medicina Veterinária, Centro Universitário do Vale do Ipojuca UNIFAVIP – WYDEN, Caruaru-PE, Brasil.
[2] Departamento de pós-graduação em Ciência animal e pastagens, Universidade Federal do Agreste de Pernambuco, Garanhuns-PE, Brasil.
[3] Departamento pós-graduação em de Biociência animal, Universidade Federal Rural de Pernambuco, Recife-PE, Brasil.
***Autor de correspondência:** bandeira.j.t@gmail.com

Introdução: Neoplasmas mamários são pouco relatados em bovinos, acredita-se que haja efeito protetor da lactação contínua contra o desenvolvimento tumoral. O diagnóstico diferencial inclui inflamações, traumas e outros tumores mamários ou linfáticos. **Relato do caso:** Atendeu-se uma vaca mestiça da raça holandesa em lactação, multípara, com aproximadamente 13 anos, a qual apresentava uma neoformação com aspecto de couve-flor em seu úbere, produzindo leite com aspecto purulento. Na avaliação clínica observou febre de 40°C, e presença de carrapatos, os demais parâmetros encontravam-se dentro da normalidade. Foi realizada a coleta de sangue para realização de hemograma, e uma punção aspirativa na neoformação utilizando uma agulha de calibre 25x7mm para citologia, o material foi encaminhado ao laboratório, onde foi corado em panótico rápido. **Resultados**: Na citologia se observou hemácias com alteração na morfologia (em decorrência da manipulação da amostra), linfócitos reativos, e aglomerados de células epiteliais com anisocitose e anisocariose moderadas, sugerindo um carcinoma. No hemograma foi observado eritograma dentro da normalidade, fibrinogênio de 1.400mg/dL (300-700mg/dL), valor total de leucócitos foi de 8.150mm3, porém neutrofilia 4.339mm3 (500-4.000mm3), e pesquisa negativa para hemoparasitos. Foi realizada a intervenção cirúrgica com a remoção total da neoformação, foram coletados fragmentos dessa neoformação, acondicionados em potes plástico com solução de formalina tamponada a 10% e encaminhado para histopatológico. Foi observado ainda, a presença de um abscesso no interior do úbere, que foi drenado. Fechou-se o espaço morto e pele utilizado o padrão de Wolf com fio de nylon 0,60, seguido da limpeza da ferida utilizando clorexidine 2% e soro fisiológico juntamente com a utilização de repelente em spray prata e receitado anti-inflamatório e antibiótico injetável. Na histopatologia foram observados cordões sólidos que infiltram difusamente o tecido mamário. Na periferia, o tumor é mal delimitado e sem cápsula, infiltrando o tecido adiposo e o tecido mamário pré-existente. Células com cromatina grosseira, anisocariose e anisocitose moderada, figuras de micose atípicas sendo encontradas de três a cinco figuras de micose por campo, em aumento de 40x. Diagnostico sugestivo de adenocarcinoma mamário. Após um curto período da intervenção, 30 dias, o abscesso e a neoplasia tiveram uma recidiva, porém mais agressivo, ocasionando o óbito do animal. **Conclusões:** O caso evidencia a raridade e agressividade do adenocarcinoma mamário em bovinos, com rápida recidiva e evolução fatal.

Palavras-chave: citologia, fibrinogênio, histologia, neoformação.
Agência financiadora: CAPES.

Anais do 8º Congresso de Patologia Veterinária (CPV), XXII Encontro Nacional de Patologia Veterinária (ENAPAVE), XVI Simpósio Brasileiro da Davis-Thompson Foundation, VII Encontro Internacional de Saúde Animal e Prevenção (ENISAP) e I Simpósio de Sanidade Animal do CRMV-MT
9 a 12 de setembro de 2025 – Cuiabá, Mato Grosso, Brasil
Braz J Vet Pathol, 2025, vol. 18, Supl. 1

BJVP
Brazilian Journal of Veterinary Pathology
ISSN 1983-0246

Cistos de inclusão germinal bilaterais em jumenta

Wilian G. F. Pereira[1*], Ana P. dos Santos[1], Juliano P. Terra[1], Louys H. A. Prado[1], Lucas P. de O. Rezende[1],Thais R. L. S. Barros[1], Andréia da C. Peixoto[2], Fabiano J. F. de Sant'Ana[1]

[1]Laboratório de Diagnóstico Patológico Veterinário (LDPV), Faculdade de Agronomia e Medicina Veterinária (FAV), Universidade de Brasília (UnB), Brasília, DF, Brasil.
[2]1º Regimento de Cavalaria de Guarda (RCG), Exército Brasileiro, Brasília, DF, Brasil.
***Autor de correspondência:** wilianpereira.medvet@gmail.com

Introdução: Cistos ovarianos são lesões frequentemente diagnosticadas em fêmeas domésticas, entretanto são incomuns em equídeos. Dentre os cistos que acometem o ovário de equídeos, os de inclusão germinal (CIG) ocorrem como invaginação do epitélio superficial do ovário, especialmente na fossa de ovulação. Usaualmente, esses cistos afetam éguas idosas e geralmente não são funcionais, embora possam se multiplicar e deslocar o tecido ovariano normal, simulando um ovário policístico e, ocasionalmente, comprometendo a ovulação. **Relato do caso:** Uma jumenta de 24 anos apresentou histórico de claudicação que evoluiu para paralisia de membros pélvicos com curso aproximado de uma semana. Após suspeita clínica de afecção da medula espinhal de natureza infecciosa ou traumática e falta de resposta ao tratamento com anti-inflamatórios, diclauzuril e tratamento de suporte, foi indicada à eutanásia pelo proprietário. Havia a informação de aplicação recorrente de hormônios esteroides por parte do proprietário. Na necropsia, dentre outros achados, observou-se aumento de volume acentuado do ovário esquerdo, com distorção da anatomia do órgão e com numerosos cistos de parede fina contendo líquido translúcido (5–9,5 cm de diâmetro), que levou a atrofia compressiva do parênquima remanescente. O ovário contralateral possuía poucos cistos similares e menores (1-3 com de diâmetro), com parênquima funcional presente. Amostras foram coletadas e fixadas em formol 10% tamponado, processadas rotineiramente e coaradas por HE. **Resultados**: A análise histopatológica revelou que todos os cistos ovarianos possuíam aspecto uniforme e eram revestidos por epitélio cúbico simples atenuado ou ocasionalmente pseudoestratificado, contendo células principalmente ciliadas, com algumas não-ciliadas. Internamente, os cistos eram desprovidos de oócitos e estavam circundados por estroma fibroso escasso. **Conclusões:** Os achados anatomopatológicos foram compatíveis com cistos de inclusão germinal múltiplos e bilaterais da fossa de ovulação. A histopatologia foi essencial para a conclusão do diagnóstico morfológico e para exclusão dos principais diferenciais, especialmente do cisto folicular. Essa última alteração é raramente diagnosticada em equídeos e não possui epitélio de revestimento ciliado, como os de inclusão germinal. Ademais, e com base no histórico informado, é provável que a aplicação exógena e recorrente de esteroides tenha causado desequilíbrios hormonais na jumenta, que contribuiu para a patogênese dos cistos ovarianos detectados.

Palavras-chave: equídeos, insuficiência reprodutiva, ovário, patologia da reprodução.

Anais do 8º Congresso de Patologia Veterinária (CPV), XXII Encontro Nacional de Patologia Veterinária (ENAPAVE), XVI Simpósio Brasileiro da Davis-Thompson Foundation, VII Encontro Internacional de Saúde Animal e Prevenção (ENISAP) e I Simpósio de Sanidade Animal do CRMV-MT
9 a 12 de setembro de 2025 – Cuiabá, Mato Grosso, Brasil
Braz J Vet Pathol, 2025, vol. 18, Supl. 1

BJVP
Brazilian Journal of Veterinary Pathology
ISSN 1983-0246

Metaplasia escamosa e polinfecção em aves domésticas de subsistência

Larissa B. M. Ferreira[1], Nataliê Ecker[1], Marcos de A. Souza[1]

[1]Laboratório de Patologia Veterinária, Hospital Veterinário da Universidade Federal de Mato Grosso (HOVET/UFMT), Cuiabá, MT, Brasil.
***Autor de correspondência:** larissa.17247@gmail.com

Introdução: A nutrição de aves domésticas de subsistência normalmente se baseia em ingredientes não balanceados, isso gera a possibilidade de inúmeras doenças carenciais, expõe o plantel a desafios infecciosos e de distúrbios de crescimento. A metaplasia escamosa (ME) é um distúrbio de crescimento reversível, caracterizada pela proliferação de tecido epitelial estratificado, por vezes queratinizado. Um dos sistemas mais afetados é o respiratório, principalmente na cavidade nasal e traqueia, mas podem ser verificados em outros órgãos com revestimento epitelial ou glandular. Em aves domésticas e silvestres, a ME é frequentemente associada à deficiência nutricional, em especial a hipovitaminose de vitamina A. Esta vitamina exerce papel essencial na manutenção e diferenciação do epitélio mucociliar respiratório, revestimento e atividade imunológica. Tal processo resulta em perda da função de barreira protetora, predispondo o animal a infecções secundárias, além de provocar alterações estruturais. **Relato de caso:** Foi encaminhado ao Laboratório de Patologia Veterinária (UFMT) três galinhas (*Gallus gallus*), duas adultas e uma jovem para exame anatomopatológico. Estas aves eram oriundas de uma criação com aproximadamente 150 indivíduos, possuía histórico de mortalidade progressiva em plantel, com sinais respiratórios e oculares, e resposta ineficaz a tratamento com antibiótico. **Resultados:** Na necropsia, em duas aves foi observado material amarelado e caseoso na conjuntiva ocular. O exame histopatológico das três aves foi similar e foi caracterizado como: metaplasia escamosa com queratinização da cavidade nasal e traqueia, associada a infiltrado inflamatório linfohistiocítico (rinite). Além disso, foi observado no esôfago, acantose do epitélio de revestimento da mucosa com hipertrofia e distensão das glândulas mucosas. Também foi observado conjuntivite ulcerativa bilateral, e panuveíte. Ademais, foram observadas diversas lesões inflamatórias de natureza infecciosa bacteriana (miocardite, nefrite, aerossaculite e pneumonia com infiltrado inflamatório linfohistiocítico) e coccídeos sugestivos de *Eimeria sp* no intestino delgado. Assim, baseado no histórico, lesões de metaplasia escamosa e polinfecção (bacteriana e parasitária) sugeriu-se a hipótese diagnóstica de doença carencial, principalmente de deficiência de vitamina A. Foi recomendada como medida terapêutica emergencial o uso de 10.000UI de vitamina A, com posterior correção da dieta do plantel. **Conclusão:** Com isso, este relato é um exemplo da importância do exame histopatológico para identificação de lesões e correlação diagnóstica em animais em geral, e ainda mais importante neste tipo de criação em que as aves podem apresentar diferentes quadros clínico-patológicos. Portanto, a identificação da causa da mortalidade pode contribuir significativamente para a manutenção da sanidade dos plantéis de criação de subsistência, promovendo melhor desempenho produtivo.

Palavras-chave: aviária, distúrbio, hipovitaminose.

Anais do 8º Congresso de Patologia Veterinária (CPV), XXII Encontro Nacional de Patologia Veterinária (ENAPAVE), XVI Simpósio Brasileiro da Davis-Thompson Foundation, VII Encontro Internacional de Saúde Animal e Prevenção (ENISAP) e I Simpósio de Sanidade Animal do CRMV-MT
9 a 12 de setembro de 2025 – Cuiabá, Mato Grosso, Brasil
Braz J Vet Pathol, 2025, vol. 18, Supl. 1

BJVP
Brazilian Journal of Veterinary Pathology
ISSN 1983-0246

Hemangiossarcoma vertebral com compressão medular espinhal em equino

Eduarda M.T. Santi[1], Indianara de Vargas[1], Valentina B. Marcus[1], Thainã P. Vargas[1], Luiza M. Eisenhardt[1], Flávia A. Sangoi[2], Mariana M. Flores[3], Glaucia D. Kommers[3*]

[1]Programa de Pós-Graduação em Medicina Veterinária, Universidade Federal de Santa Maria (UFSM), Santa Maria, RS, Brasil.
[2]Curso de Graduação em Medicina Veterinária, UFSM.
[3]Laboratório de Patologia Veterinária, Departamento de Patologia, UFSM.
***Autor de correspondência:** glaukommers@yahoo.com

Introdução: Os hemangiossarcomas são neoplasmas malignos derivados de células endoteliais vasculares sanguíneas, raramente descritos em equinos, especialmente em localização óssea. Quando localizados na coluna vertebral, podem causar compressão medular e sinais neurológicos. Este trabalho tem como objetivo relatar um caso de hemangiossarcoma vertebral, com compressão medular espinhal, em uma égua Crioula. **Relato do caso:** Uma égua de 21 anos apresentou sinais neurológicos progressivos durante 15 dias, iniciando com "andar rígido", principalmente dos membros pélvicos, seguido de dificuldades locomotoras. Foi submetida a tratamento com anti-inflamatórios e analgésicos. Entretanto, não foi responsiva ao tratamento. Não foram realizados exames complementares ou diagnóstico por imagem. Após uma queda, o animal não se levantou mais e, devido ao mau prognóstico, foi submetida à eutanásia. **Resultados**: À necropsia, realizada no Laboratório de Patologia Veterinária da Universidade Federal de Santa Maria, observou-se massa infiltrativa em vértebras cervicais (C4 a C7), substituindo principalmente o tecido ósseo dos corpos vertebrais. A massa invadiu o canal vertebral, ocupando parcialmente o espaço epidural, causando compressão acentuada da medula espinhal adjacente. Macroscopicamente, a massa era avermelhada, moderadamente firme, invasiva e sangrava ao corte. Não foram observadas alterações significativas em outros órgãos/tecidos. Amostras das vértebras afetadas e da medula espinhal foram coletadas, fixadas em formol neutro a 10% e processadas rotineiramente para histopatologia. Em múltiplas seções histológicas da coluna vertebral, observou-se neoplasia mesenquimal formada por canais vasculares revestidos por endotélio neoplásico e preenchidos por hemácias, além de áreas sólidas constituídas por endotélio neoplásico com pleomorfismo celular e nuclear acentuados, compatível com hemangiossarcoma. As células neoplásicas foram positivas pela imuno-histoquímica para o fator de Von Willebrand, confirmando a origem endotelial. Na medula espinhal (segmento cervical de C4 a C7), havia vacuolização multifocal acentuada (degeneração Walleriana) com esferoides axonais e câmaras de digestão. **Conclusão:** O presente relato descreve um caso infrequente de hemangiossarcoma vertebral em um equino, com localização primária no tecido ósseo das vértebras cervicais e com consequente compressão da medula espinhal. Os achados macroscópicos e histológicos confirmaram o caráter maligno e infiltrativo do tumor, além de evidenciar a degeneração Walleriana na medula espinhal, o que contribuiu para os sinais neurológicos descritos. Casos de hemangiossarcoma com origem primária óssea são extremamente incomuns em equinos. Este relato reforça a importância da avaliação clínico-patológica da coluna vertebral em casos de suspeita de lesão medular espinhal em cavalos.

Palavras-chave: neoplasma endotelial maligno, neoplasmas de equinos, vértebras, degeneração Walleriana.

Agências financiadoras: CAPES, CNPq e FAPERGS.

Anais do 8º Congresso de Patologia Veterinária (CPV), XXII Encontro Nacional de Patologia Veterinária (ENAPAVE), XVI Simpósio Brasileiro da Davis-Thompson Foundation, VII Encontro Internacional de Saúde Animal e Prevenção (ENISAP) e I Simpósio de Sanidade Animal do CRMV-MT
9 a 12 de setembro de 2025 – Cuiabá, Mato Grosso, Brasil
Braz J Vet Pathol, 2025, vol. 18, Supl. 1

BJVP
Brazilian Journal of Veterinary Pathology
ISSN 1983-0246

Leiomioma intestinal associado a intussuscepção e prolapso de cólon menor em um equino

Aline R. Baron[1], Gustavo W. Pandolfo[1], Lucas Marian[1], Maria A. Fornara[1], Giulia Bonatto[1], Sabrina P. Damiani[1], Giovana C. Souza[1], Renata A. Casagrande[1*]

[1] Laboratório de Patologia Animal, Centro de Ciências Agroveterinárias, Universidade do Estado de Santa Catarina, Lages, SC, Brasil.
***Autor de correspondência:** renata.casagrande@udesc.br

Introdução: Neoplasias gastrointestinais em equinos são condições pouco descritas, dentre essas, os leiomiomas intestinais podem acometer diferentes segmentos do trato digestivo. O objetivo é relatar um caso de leiomioma intestinal associado a intussuscepção e prolapso de cólon menor em um equino. **Relato de caso:** Foi realizado a necropsia de um equino, de 12 anos, macho castrado, mestiço. Na necropsia, fragmentos de todos os órgãos foram colhidos, fixados em formalina tamponada 10% e processados rotineiramente para histopatologia, além de secções histológicas da neoplasia submetidas a coloração histoquímica de Tricrômico de Masson (TM) e imuno-histoquímica (IHQ) para CD117. **Resultados:** O equino apresentava prolapso de aproximadamente 35 cm de alça intestinal pelo ânus, envolvendo porções do reto e do cólon menor, acompanhada por invaginação de um segmento de 19 cm (intussuscepto) para dentro da porção distal adjacente (intussuscipiente). Parte desse segmento invaginado encontrava-se aprisionada no interior da alça exteriorizada, justificando a discrepância entre o comprimento visível externamente (35 cm) e a extensão total do segmento acometido pela invaginação (19 cm), totalizando 54 cm. Cerca de 15cm cranial a região da intussuscepção, identificou-se uma massa multilobular, exofítica, avermelhada e firme, medindo 11x7x11 cm, projetando-se da muscular para o lúmen intestinal. Histologicamente, essa massa era constituída por uma proliferação neoplásica mesenquimal benigna, delimitada e não encapsulada, organizada em feixes multidirecionais, sustentada por moderado estroma fibrocolagenoso. As células apresentavam formato fusiforme, núcleo ovalado, cromatina densa e nucléolo inconspícuo; citoplasma moderado, eosinofílico e mal delimitado. Notou-se discreta anisocitose e anisocariose, com uma figura de mitose por 2,37 mm². No TM revelou coloração vermelha acentuada no citoplasma das células neoplásicas (músculo liso). A IHQ foi negativa para CD117, descartando a hipótese do tumor estromal gastrointestinal e confirmou o diagnóstico de leiomioma. Evidenciaram-se também necrose multifocal a coalescente acentuada, hemorragia multifocal acentuada e infiltrado de neutrófilos, macrófagos, linfócitos e plasmócitos multifocal acentuado, além de trombose vascular. No intestino na região da intussuscepção, observou-se hemorragia e congestão transmural associadas a necrose difusa acentuada, e infiltrado de neutrófilos, macrófagos, linfócitos e plasmócitos, multifocal acentuado. **Conclusões:** O presente relato descreveu as alterações anatomopatológicas de um leiomioma intestinal associado à intussuscepção e prolapso de cólon menor em equino, destacando as características macroscópicas e histopatológicas da lesão. Trata-se de um achado incomum em equinos, cuja descrição contribui para o conhecimento sobre as manifestações gastrointestinais de origem tumoral em equinos e reforça a importância da investigação anatomopatológica em casos de distúrbios intestinais com apresentação atípica.
Palavras-chave: trato gastrointestinal, neoplasia mesenquimal, histopatologia.

Anais do 8º Congresso de Patologia Veterinária (CPV), XXII Encontro Nacional de Patologia Veterinária (ENAPAVE), XVI Simpósio Brasileiro da Davis-Thompson Foundation, VII Encontro Internacional de Saúde Animal e Prevenção (ENISAP) e I Simpósio de Sanidade Animal do CRMV-MT
9 a 12 de setembro de 2025 – Cuiabá, Mato Grosso, Brasil
Braz J Vet Pathol, 2025, vol. 18, Supl. 1

BJVP
Brazilian Journal of Veterinary Pathology
ISSN 1983-0246

Criptococose pulmonar assintomática com presença de células Titãs em um equino

Indianara de Vargas[1], Valentina B. Marcus[1], Eduarda M. Santi[1], Thainã P. Vargas[1], Flávia A. Sangoi[2], Glaucia D. Kommers[1], Mariana M. Flores[1]*

[1]Programa de Pós-Graduação em Medicina Veterinária, Universidade Federal de Santa Maria, Santa Maria, RS, Brasil.
[2]Curso de Graduação em Medicina Veterinária, Universidade Federal de Santa Maria, Santa Maria, RS, Brasil, Universidade Federal de Santa Maria, Santa Maria, RS, Brasil.
***Autor de correspondência:** marianamflores@yahoo.com.br

Introdução: a criptococose é uma micose sistêmica, causada por fungos dos complexos de espécies *Cryptococcus neoformans* e *Cryptococcus gattii*, afetando variavelmente animais imunocompetentes ou imunocomprometidos. Em equinos, trata-se de uma enfermidade incomum, que pode se manifestar sob a forma respiratória, como lesão nodular bem delimitada no pulmão. **Relato do caso:** foi atendido na Clínica de Equinos do Hospital Veterinário Universitário da UFSM, um equino macho, da raça Quarto de Milha, com 16 anos, apresentando sinais de desconforto abdominal. Na celiotomia exploratória, foi identificado encarceramento intestinal no forâmen epiploico, com três metros de intestino delgado necrosado. O animal veio a óbito durante a recuperação anestésica. **Resultados**: na necropsia, realizada no Laboratório de Patologia Veterinária da UFSM, foi observada uma área nodular, bem circunscrita, dura e homogeneamente branca no pulmão. O nódulo foi fixado em formol e processado rotineiramente para histopatologia. No momento da confecção da lâmina histológica, foi necessário descalcificar o tecido (no bloco de parafina). Na avaliação histológica, o nódulo era revestido por uma espessa cápsula de tecido conjuntivo fibroso, separando o parênquima pulmonar da área afetada. No interior do nódulo observou-se abundante necrose, caracterizada como material amorfo, eosinofílico, homogêneo ou granular. Entremeando a necrose, observaram-se numerosas leveduras, variando grandemente o tamanho da célula fúngica (10 a 40 µm). Esses organismos geralmente tinham a parede espessa e eram circundados por abundante halo claro não corado. Os organismos maiores (20 a 40 µm) tinham a parede da célula fúngica muito espessa, levemente basofílica, sendo morfologicamente compatíveis com as células fúngicas gigantes denominadas de células "Titãs". Não foram observadas células inflamatórias intralesionais. Pela coloração de azul Alciano, observou-se que a célula fúngica estava envolta por uma cápsula fortemente alcianofílica (interpretado como cápsula polissacarídica), característica de infecção por *Cryptococcus* spp.. A parede das leveduras foi positiva pelas técnicas do ácido periódico de Schiff (PAS) e Grocott. **Conclusões:** o presente relato descreve um caso incomum de criptococose pulmonar em um equino. Dentre os aspectos histomorfológicos infrequentes destacam-se a cápsula fibrosa espessa (delimitando o nódulo), a necrose acentuada com mineralização intralesional e, principalmente, a presença de numerosas células fúngicas gigantes, morfologicamente compatíveis com células Titãs, conhecidas por seu tamanho e sua resistência à fagocitose. As células Titãs são mais frequentemente descritas em casos de criptococose com envolvimento pulmonar em humanos e em casos experimentais em animais.

Palavras-chave: *Cryptococcus* spp., equinos, infecção fúngica pulmonar.
Agências financiadoras: CAPES, CNPq e FAPERGS.

Anais do 8º Congresso de Patologia Veterinária (CPV), XXII Encontro Nacional de Patologia Veterinária (ENAPAVE), XVI Simpósio Brasileiro da Davis-Thompson Foundation, VII Encontro Internacional de Saúde Animal e Prevenção (ENISAP) e I Simpósio de Sanidade Animal do CRMV-MT
9 a 12 de setembro de 2025 – Cuiabá, Mato Grosso, Brasil
Braz J Vet Pathol, 2025, vol. 18, Supl. 1

BJVP
Brazilian Journal of Veterinary Pathology
ISSN 1983-0246

Adenoma nasal em um ovino: relato de caso

Indianara de Vargas[1], Valentina B. Marcus[1], Eduarda M. Santi[1], Thainã P. Vargas[1], Isadora Born[3], Roberta S. Cortez[3], Glaucia D. Kommers[1], Mariana M. Flores[1]*

[1]Programa de Pós-Graduação em Medicina Veterinária, Universidade Federal de Santa Maria, Santa Maria, RS, Brasil.
[2]Curso de Graduação em Medicina Veterinária, Universidade Federal de Santa Maria, Santa Maria, RS, Brasil.
[3]Clínica de Ruminantes, Hospital Veterinário Universitário, Universidade Federal de Santa Maria, Santa Maria, RS, Brasil.
***Autor de correspondência:** marianamflores@yahoo.com.br

Introdução: O tumor nasal enzoótico (TNE) é uma neoplasia epitelial benigna que acomete ovinos e caprinos associada à infecção pelo retrovírus do tumor nasal enzoótico (ENTV-1 ou ENTV-2). O vírus integra-se ao genoma das células epiteliais da mucosa nasal, promovendo sua transformação neoplásica. A transmissão ocorre horizontalmente, predominantemente por via respiratória, por meio da inalação de aerossóis contendo partículas virais, sendo mais frequente em rebanhos com manejo intensivo e contato próximo entre os animais. O objetivo do relato é descrever um adenoma nasal em ovino, sugestivo de tumor nasal enzoótico. **Relato do caso:** Foi atendido na Clínica de Ruminantes do Hospital Veterinário Universitário da Universidade Federal de Santa Maria (UFSM) um ovino macho, Texel, com dois anos de idade, oriundo de uma cabanha, apresentando dispneia e estertor respiratório acentuados e corrimento nasal mucoso abundante. À endoscopia nasal, observaram-se estruturas polipoides obstruindo a cavidade nasal. Diante do quadro clínico grave e prognóstico reservado, optou-se pela eutanásia e posterior necropsia. **Resultados**: Na necropsia, identificou-se uma massa esbranquiçada a rósea, macia a firme, com aspecto vegetante e multinodular, parcialmente circunscrita, originando-se dos cornetos etmoidais direitos e estendendo-se rostralmente até a porção média da cavidade nasal. A massa ocupava a porção caudal direita e estava aderida ao septo nasal, sem invasão da cavidade nasal contralateral. Fragmentos foram fixados em formol tamponado 10% e processados conforme protocolo histológico de rotina (Hematoxilina e Eosina). Microscopicamente, observou-se proliferação neoplásica epitelial densamente celular, relativamente circunscrita e não encapsulada em meio aos cornetos nasais. As células estavam arranjadas em estruturas tubulares (padrão glandular) ou papilíferas sustentadas por delicado estroma fibrovascular. As células neoplásicas eram colunares a cuboidais, contendo moderada quantidade de citoplasma eosinofílico, núcleos ovais com cromatina finamente pontilhada, contendo um a dois nucléolos por núcleo. Havia pleomorfismo leve, ausência de atipia e ausência de figuras mitóticas em 2,37m^2. Algumas células apresentavam focos de metaplasia escamosa. Em meio à proliferação, observou-se infiltrado linfoplasmocítico multifocal discreto. **Conclusões:** Os achados anatomopatológicos do caso, somados à epidemiologia (animal jovem e de cabanha) sugerem se tratar de um caso de TNE. No entanto, a diferenciação entre tumores virais e outras neoplasias nasais depende da confirmação da presença do vírus em meio à neoplasia. Métodos complementares, como a reação em cadeia da polimerase (PCR) e a imuno-histoquímica, são indicados para a confirmação da etiologia viral.

Palavras-chave: pequeno ruminante, tumor nasal enzoótico, vírus.

Agências financiadoras: CAPES, CNPq e FAPERGS.

Anais do 8º Congresso de Patologia Veterinária (CPV), XXII Encontro Nacional de Patologia Veterinária (ENAPAVE), XVI Simpósio Brasileiro da Davis-Thompson Foundation, VII Encontro Internacional de Saúde Animal e Prevenção (ENISAP) e I Simpósio de Sanidade Animal do CRMV-MT
9 a 12 de setembro de 2025 – Cuiabá, Mato Grosso, Brasil
Braz J Vet Pathol, 2025, vol. 18, Supl. 1

BJVP
Brazilian Journal of Veterinary Pathology
ISSN 1983-0246

Surto de listeriose em ovinos de corte no sertão dos Inhamuns

Isis Daniele S. Rocha[1*], Hélio N. Araújo Júnior[1], Iarle F. Reis[2], Raí R. Cavalcante[2], José Airton O. Santos Neto [1], João Alves Filho[1], Adriel S. Veloso[1], Uillians V. de Oliveira[1]

[1]Laboratório de Patologia Animal Comparada da região dos Inhamuns (LAPCOM), Universidade Estadual do Ceará, Tauá, CE, Brasil.
[2] Empresa de Assistência Técnica e Extensão Rural do Ceará (Ematerce), Tauá, CE, Brasil.
***Autor de correspondência:** Isis.daniele@uece.br

Introdução: A criação de pequenos ruminantes representa uma importante fonte de renda no Sertão dos Inhamuns, sendo a manta de carneiro o principal produto do Município de Tauá, centro econômico da região. De acordo com as visitas técnicas realizadas por nossa equipe de pesquisa, práticas de manejo sanitário inadequadas têm contribuído para a ocorrência de enfermidades nos rebanhos locais. O objetivo deste estudo foi descrever um surto de listeriose em ovinos de corte na região dos Inhamuns. **Relato do caso:** O Laboratório de Patologia Animal Comparada (LAPCOM/UECE) foi acionado para investigar mortalidade de ovinos em uma comunidade rural do Município de Tauá. A propriedade produz manta de carneiro e contava com um rebanho de 350 ovinos e caprinos, de idades variadas. Conforme o produtor, em quinze dias, uma cabra, três ovelhas e um reprodutor ovino desenvolverem ceratoconjuntivite, movimentos de pedalada, tremores, lateralização da cabeça, decúbito lateral permanente, com evolução para morte uma semana após manifestação dos sinais clínicos. Foi realizada necropsia de dois animais afetados e fragmentos do sistema nervoso central (SNC) foram processados rotineiramente para histopatologia. **Resultados**: Durante a necropsia, não foram observadas lesões expressivas no SNC exceto pela hiperemia nas leptomeninges. Microscopicamente, observou-se que o córtex frontal, occipital e cerebelo exibiam infiltrado inflamatório linfoplasmocitário a mononuclear distendendo as leptomeninges e espaços de Virchow-Robin. Em tronco encefálico, gânglio de Gasser e medula espinal notou-se microabscessos e áreas de malácia, consistindo em ganglioneurite e meningomielite necrosupurativa grave, com neurônios vermelhos e degeneração Walleriana. O quadro em ambos os animais foi consistente com infecção por *Listeria monocytogenes*, contudo a fonte de infecção não pode ser determinada. **Conclusões:** Alterações no manejo sanitário e nutricional podem favorecer a ocorrência e disseminação da listeriose e gerar significativas perdas econômicas. Este caso reforça a importância da vigilância epidemiológica e do acompanhamento técnico contínuo para a sustentabilidade da caprinovinocultura na região dos Inhamuns.

Palavras-chave: Listeria monocytogenes, encefalite troncocerebelar, histopatologia, sertões cearenses.

Agência financiadora: CNPq e FUNCAP.

Anais do 8º Congresso de Patologia Veterinária (CPV), XXII Encontro Nacional de Patologia Veterinária (ENAPAVE), XVI Simpósio Brasileiro da Davis-Thompson Foundation, VII Encontro Internacional de Saúde Animal e Prevenção (ENISAP) e I Simpósio de Sanidade Animal do CRMV-MT
9 a 12 de setembro de 2025 – Cuiabá, Mato Grosso, Brasil
Braz J Vet Pathol, 2025, vol. 18, Supl. 1

BJVP
Brazilian Journal of Veterinary Pathology
ISSN 1983-0246

Estefanofilariose em vacas leiteiras

Gabriela de F. Daudt[1]*, Alessandra Gomes Brum[2], Natália P. Nunes[1], Maira B. Puntel[2], Bruno L. Anjos[1]

[1]Programa de Pós-graduação em Ciência Animal, UNIPAMPA; [2]Curso de Medicina Veterinária, Universidade Federal do Pampa, UNIPAMPA.
***Autor de correspondência:** gabrieladaudt.aluno@unipampa.edu.br

Introdução: A estefanofilariose é uma doença caracterizada por lesões de pele que ocorrem principalmente no úbere de vacas leiteiras. As lesões são causadas por nematódeos do gênero *Stephanofilaria*, transmitidos aos bovinos por moscas hematófagas como a *Haematobia irritans.* Essa é uma condição que pode trazer prejuízos para a produção leiteira e poucas são as informações sobre a real importância da doença nos rebanhos do Brasil. **Relato do caso:** Em uma propriedade localizada na região central do Rio Grande do Sul, seis vacas em lactação da raça Jersey, com idade entre 5 e 10 anos, criadas a pasto e suplementadas com ração comercial, aparentemente saudáveis, apresentaram lesões crostosas e enegrecidas na pele do úbere. Inicialmente, foram tratadas topicamente como lesões traumáticas sem sucesso e após atendimento clínico suspeitou-se de estefanofilariose. Foram coletadas amostras da crosta da lesão de três bovinos. Parte do material foi conservado em formol a 10% e parte em solução de NaCl a 0,9% para a realização de exame histopatológico e exame direto de sedimento, respectivamente. As únicas alterações clínicas observadas foram as lesões cutâneas na porção ventral do úbere. A proprietária relatou que o surgimento das lesões ocorreu entre dezembro de 2024 e janeiro de 2025 e que coincidiu com o aumento de *H. irritans* no rebanho. Macroscopicamente, as lesões dérmicas eram focais, com formato circular, odor pútrido, sem pelos, ulceradas, crostosas, e algumas associadas à presença de exsudato serossanguinolento com desprendimento do tecido íntegro adjacente. Histologicamente, as crostas eram caracterizadas por material eosinofílico, amorfo e fibrilar, associado a miríades bacterianas e infiltrado inflamatório misto com predominância de neutrófilos. Foram observadas ainda, em algumas áreas de cortes longitudinais estruturas parasitárias, com 30 a 80µm, compatíveis com cutícula e pseudoceloma de nematódeos adultos fragmentados e microfilárias de *Stephanofilaria* spp. No exame direto foi possível observar as formas larvares do parasito. O diagnóstico de estefanofilariose foi confirmado pela visualização das larvas do parasito e pelos aspectos macro e microscópicos das lesões. **Conclusões:** A ocorrência dessa condição em vacas em lactação limita a implementação de tratamento adequado para regressão das lesões, o que pode causar prejuízos relacionados à disseminação do agente e infecções secundárias. Ressalta-se ainda o risco do aumento de casos dessa condição nos rebanhos em detrimento às alterações climáticas e à escalada da resistência antiparasitária, o que favorece a manutenção do ciclo do nematoda e dos seus possíveis vetores.

Palavras-chave: lesão crostosa, *Stephanofilaria*, úlcera da lactação, moscas hematófagas

Anais do 8º Congresso de Patologia Veterinária (CPV), XXII Encontro Nacional de Patologia Veterinária (ENAPAVE), XVI Simpósio Brasileiro da Davis-Thompson Foundation, VII Encontro Internacional de Saúde Animal e Prevenção (ENISAP) e I Simpósio de Sanidade Animal do CRMV-MT
9 a 12 de setembro de 2025 – Cuiabá, Mato Grosso, Brasil
Braz J Vet Pathol, 2025, vol. 18, Supl. 1

BJVP
Brazilian Journal of Veterinary Pathology
ISSN 1983-0246

Adenoma uterino em uma égua: relato de caso

Renata M. Fernandes[1], Tainá R. Roque[1], Maria Clara H. Blimbliem[1], Gabriele I. A. O. Rosa[1], Bruna A. Maschi[1], Matias P. J. Szabó[1], Renato L. Santos[2], Tatiane F. Carvalho[1*]

[1]Laboratório de Patologia Animal, Faculdade de Medicina Veterinária e Zootecnia, Universidade Federal de Uberlândia, Uberlândia, MG, Brasil.
[2]Departamento de Clínica e Cirurgia Veterinária, Escola de Veterinária, Universidade Federal de Minas Gerais, Belo Horizonte, MG, Brasil.
***Autor de correspondência:** tatiane.carvalho@ufu.br

Introdução: As neoplasias epiteliais uterinas são mais relatadas em vacas e coelhas, sendo o adenocarcinoma a mais prevalente. O adenoma uterino é uma neoplasia benigna rara em animais domésticos e originada das glândulas endometriais. **Relato do caso:** Uma égua de aproximadamente 21 anos de idade, sem raça definida e com histórico de atropelamento. Após a avaliação clínica, devido ao prognóstico desfavorável, o animal foi eutanasiado e encaminhado para a necropsia. **Resultados**: No útero havia uma massa inserida no corpo uterino, multilobular, bem delimitada, superfície rugosa, macia, branca-amarelada, medindo 9,0 x 11,0 cm, apresentando nas superfícies de corte várias formações císticas e ocasionalmente, áreas sólidas. Um dos ovários estava aumentado de volume, medindo 6,2 x 5,0 cm, superfície lisa e firme. Ao corte, havia duas áreas císticas, redondas, medindo 0,8 e 1,5 cm de diâmetro com paredes finas, uniformes e espessura aproximada de 2 mm na parte central do órgão, projetando-se na fossa de ovulação e preenchidas por fluido seroso. À microscopia, a massa uterina era representada em sua totalidade por neoplasia de células epiteliais localizadas no endométrio, mal delimitada, não infiltrativa e não encapsulada. As células epiteliais eram cuboidais a colunares e se arranjavam em túbulos ou ácinos, sustentadas por estroma fibrovascular moderado. Ocasionalmente, as células neoplásicas projetavam-se para o lúmen das estruturas tubulares, formando pequenas papilas. Alguns túbulos se encontravam ectásicos e revestidos internamente por epitélio cúbico simples a pavimentoso. As células neoplásicas possuíam limites celulares indistintos, citoplasma moderado e eosinofílico, núcleos redondos a ovais, cromatina frouxa, com 1 a 2 nucléolos evidentes. Discreta anisocitose e pleomorfismo, com moderada anisocariose. Foram observadas 6 figuras de mitose em 10 campos de grande aumento (campo de visão de 2,37 mm^2). No interstício havia moderado infiltrado inflamatório linfo-histioplasmocitário e neutrofílico multifocal a coalescente. Os cistos ovarianos eram revestidos por uma única camada de células epiteliais cuboidais ou colunares, semelhantes ao revestimento da superfície da fossa de ovulação, com número considerável de células epiteliais ciliadas irregularmente dispersas entre as células não ciliadas, compatível com cisto de inclusão germinal. **Conclusões:** Os achados anatomopatológicos são compatíveis com o diagnóstico de adenoma uterino, uma neoplasia rara em éguas, mas que deve ser considerada como diagnóstico diferencial em enfermidades que acometem o útero nessa espécie.

Palavras-chave: histopatologia, neoplasia epitelial, útero, equino.

Anais do 8º Congresso de Patologia Veterinária (CPV), XXII Encontro Nacional de Patologia Veterinária (ENAPAVE), XVI Simpósio Brasileiro da Davis-Thompson Foundation, VII Encontro Internacional de Saúde Animal e Prevenção (ENISAP) e I Simpósio de Sanidade Animal do CRMV-MT
9 a 12 de setembro de 2025 – Cuiabá, Mato Grosso, Brasil
Braz J Vet Pathol, 2025, vol. 18, Supl. 1

BJVP
Brazilian Journal of Veterinary Pathology
ISSN 1983-0246

Surto de intoxicação espontânea por *Myrocarpus frondosus* em bovinos no Rio Grande do Sul

Jean C. O. Menegatt[1*], Fernanda F. Perosa[1], Flademir Wouters[1], Danilo C. Gomes[1], Fabio de S. Guagnini[1], Welden Panziera[1], David Driemeier[1], Saulo P. Pavarini[1]

[1]Setor de Patologia Veterinária (SPV-UFRGS), Universidade Federal do Rio Grande do Sul, Porto Alegre, RS, Brasil.
***Autor de correspondência:** menegattjean2@gmail.com

Introdução: *Myrocarpus frondosus*, conhecida popularmente como "gabreúva", "cabriúna" ou "gabriúna", é uma árvore decídua, de até 35 metros de altura. É nativa do sul do Brasil e de áreas da Argentina e Paraguai. Em 2020, o consumo de suas folhas foi descrito causando fotossensibilização hepatógena em bovinos em Santa Catarina. Em estudo experimental em bovinos, dose única de 33 mg/kg resultou em sinais clínicos graves de fotossensibilização e necrose hepática. O objetivo deste relato é descrever o primeiro caso de intoxicação espontânea por *Myrocarpus frondosus* no Rio Grande do Sul (RS). **Relato do caso:** Em 2010, no município de Carlos Barbosa– RS, foi observado um surto de fotossensibilização em um lote de 20 novilhas da raça Holandesa. Dessas 14 apresentaram sinais clínicos e uma morreu. Foi realizada visita à propriedade para investigação clínica, epidemiológica e realização de necropsia de uma novilha. Fragmentos de órgãos foram coletados e fixados em formol a 10% para processamento histológico de rotina. **Resultados**: Macroscopicamente, observou-se icterícia leve e hepatomegalia moderada com padrão lobular evidente. O abomaso, intestinos delgado e grosso apresentavam hemorragias luminais e petéquias nas serosas. No focinho, língua, vulva e pele, principalmente dos tetos, da novilha necropsiada e em novilhas com fotossensibilização, havia acentuada hiperemia com pequenas erosões. Na microscopia, o fígado apresentava necrose coagulativa centrolobular difusa acentuada, degeneração microvacuolar de hepatócitos mediozonais e periportais, e ocasionais corpos apoptóticos. Em região periportal, havia discreta proliferação de ductos biliares com leve infiltrado de linfócitos e macrófagos. No focinho e na vulva, evidenciou-se áreas de desprendimento do epitélio da mucosa com exocitose de neutrófilos, espongiose e degeneração balonosa de queratinócitos. Em submucosa, infiltrado misto moderado e acentuada hiperemia. Nos demais órgãos, não foram vistas lesões significativas. Na investigação epidemiológica, foram observadas árvores de *Myrocarpus frondosus* com sinais de consumo que foram cortadas na semana anterior e ficaram disponíveis no piquete das novilhas. Outras plantas tóxicas que cursam com fotossensibilização não foram observadas. Após remoção dos animais do piquete, os casos cessaram e recentemente a planta foi comprovada como tóxica em estudo experimental realizado em Santa Catarina. **Conclusões:** Com base nos achados clínico-patológicos e epidemiológicos, foi estabelecido o diagnóstico de fotossensibilização hepatógena pela ingestão de *Myrocarpus frondosus*. Esta planta deve ser incluída no diagnóstico diferencial de necrose hepática e fotossensibilização hepatógena em bovinos no sul do Brasil.

Palavras-chave: fotossensibilização, hepatomegalia, necrose hepática, plantas tóxicas.

Agência financiadora: CNPq, CAPES.

Anais do 8º Congresso de Patologia Veterinária (CPV), XXII Encontro Nacional de Patologia Veterinária (ENAPAVE), XVI Simpósio Brasileiro da Davis-Thompson Foundation, VII Encontro Internacional de Saúde Animal e Prevenção (ENISAP) e I Simpósio de Sanidade Animal do CRMV-MT
9 a 12 de setembro de 2025 – Cuiabá, Mato Grosso, Brasil
Braz J Vet Pathol, 2025, vol. 18, Supl. 1

BJVP
Brazilian Journal of Veterinary Pathology
ISSN 1983-0246

Cistite edematosa em um suíno com septicemia por *Streptococcus suis*

Paula R. Pereira[1], Jean C.O. Menegatt[1], Augusto R. de Paula[1], Fernanda F. Perosa[1], Cassiane E. Lopes[1], Jeniffer B. Carvalho[1], Paulo R.C. Rodrigues[2], Saulo P. Pavarini[1]

[1]Setor de Patologia Veterinária, Universidade Federal do Rio Grande do Sul, Porto Alegre, RS, Brasil.
[2]Instituto Federal de Educação, Ciência e Tecnologia do Rio Grande do Sul, IFRS - Campus Bento Gonçalves, Bento Gonçalves, RS, Brasil
***Autor de correspondência:** paula.rpereira@hotmail.com

Introdução: *Streptococcus suis* é um coco, Gram-positivo, de grande importância na suinocultura mundial, que acomete, principalmente suínos na creche. Dentre os 29 sorotipos descritos, os tipos 1, 1/2, 2, 7, 9 e 14 são os mais prevalentes. A bactéria penetra pelo trato respiratório superior, disseminando-se por via hematógena ou linfática, levando a quadros de meningite, artrite, polisserosite, endocardite e septicemia. O objetivo deste relato é descrever um quadro de cistite edematosa severa em um suíno com quadro septicêmico de estreptococose. **Relato do caso:** Uma fêmea suína em fase de creche (46 dias) apresentava sinais neurológicos como decúbito lateral, opistótono e movimentos de pedalagem, evoluindo à óbito. O exame de necropsia foi realizado no Setor de Patologia Veterinária da Universidade Federal do Rio Grande do Sul. Macroscopicamente, a vesícula urinária apresentava acentuado espessamento difuso da parede e irregularidade da mucosa com múltiplas elevações. No encéfalo, acentuada hiperemia difusa em vasos das leptomeninges, além de moderada deposição de fibrina, predominantemente, em região ventral de tronco encefálico e cerebelo. Na articulação cárpica direita, espessamento da cápsula articular, por fibrina. Fragmentos de múltiplos órgãos foram fixados em formol 10% e processados para coloração de hematoxilina e eosina. Suabe de meninge foi semeado em ágar sangue 5% e MacConkey, incubado a 37ºC em aerobiose para exame bacteriológico. **Resultados:** Histologicamente, a vesícula urinária apresentava edema difuso acentuado de submucosa, que por vezes se estendia à camada muscular, e hemorragia multifocal discreta. Havia, necrose fibrinoide da parede de vasos sanguíneos e trombose multifocal discreta, associada a discreto infiltrado inflamatório de neutrófilos. No encéfalo e medula espinhal, observou-se em leptomeninges e por vezes circundando vasos sanguíneos do neurópilo, acentuado infiltrado inflamatório de neutrófilos íntegros e degenerados, e em menor número linfócitos e macrófagos, além de deposição de material fibrilar eosinofílico (fibrina). Este mesmo infiltrado era observado em região ventricular. A bacteriologia revelou colônias pequenas, transparentes e com hemólise parcial em ágar sangue. A coloração de gram mostrou cocos gram-positivos em pares e cadeias. O isolado foi catalase e bilesculina negativos. A identificação por MALDI-TOF confirmou *S. suis*. **Conclusões:** Com base nos achados anatomopatológicos e bacteriológicos foi possível estabelecer o diagnóstico de meningite e artrite fibrinossupurativas por *S. suis* associada à cistite edematosa com vasculite e trombose. Acredita-se que as lesões observadas na vesícula urinária tenham ocorrido devido a septicemia, com consequente lesão no endotélio vascular, vasculite neutrofílica, formação de trombos e extravasamento de líquidos para a submucosa (edema).
Palavras-chave: meningite bacteriana, septicemia, suína, vasculite, vesícula urinária.
Agência financiadora: CNPq, CAPES, FAPERGS.

Anais do 8º Congresso de Patologia Veterinária (CPV), XXII Encontro Nacional de Patologia Veterinária (ENAPAVE), XVI Simpósio Brasileiro da Davis-Thompson Foundation, VII Encontro Internacional de Saúde Animal e Prevenção (ENISAP) e I Simpósio de Sanidade Animal do CRMV-MT
9 a 12 de setembro de 2025 – Cuiabá, Mato Grosso, Brasil
Braz J Vet Pathol, 2025, vol. 18, Supl. 1

BJVP
Brazilian Journal of Veterinary Pathology
ISSN 1983-0246

Listeriose em ovinos no entorno do Distrito Federal

Giovanna S. Gonçalves[1], Rayssa A. Borges[1], Pedro M. Soares [1], Marcelle S. Petti[1], Fábio H. B. Ximenes [2], Guilherme R. Blume [2] e Rômulo S. A. Eloi [2]

[1] Universidade Católica de Brasília (UCB), Brasília, DF, Brasil
[2] Laboratório HistoPato-Análise Anatomopatológica Veterinária, Brasília, DF, Brasil.
***Autor de correspondência:giovannagoncalvesvet@gmail.com**

Introdução: A listeriose em ovinos é uma enfermidade infecciosa de alta letalidade e baixa morbidade, causada pela bactéria *Listeria monocytogenes*, gram-positiva e anaeróbica facultativa. A principal forma clínica da doença é a neurológica, caracterizada por meningoencefalite microabscedativa, com predileção pelo tronco encefálico, estendendo-se do bulbo ao mesencéfalo. A infecção está frequentemente associada à ingestão de silagem mal armazenada, condição que favorece a proliferação bacteriana devido à perda da anaerobiose adequada. O presente estudo objetiva descrever três casos de Litesriose em um rebanho residente no entorno do Distrito Federal. **Relato do caso:** três animais de um mesmo rebanho de aproximadmante 25 animais, ambos fêmeas, dedois anos, duas mestiças e uma Anglo apresentavam apatia, hiporexia, rotação de cabeça, midríase responsiva, nistagmo lateromedial, decúbito lateral, por vezes assumindo posição de autoausculatação, progredindo para pedalagem e óbito. Decorrente dos sinais neurol[ógicos apresnetados, suspeitou-se clincamente de raiva e listeriose. Os animais foram necropsiados, sendo colhidos fragmentos de diferentes tecidos, acondicionados em formol 10%, histoprocessados e corados rotineiramnte. Fragmentos encefálicos para o diagnóstico de raiva (prova/contra prova) também foram colhidos (refrigerados) e enviados para análise ao órgão sanitário competente. **Resultados**: em comum, os animais aparesentavam mucosas conjuntivais e oral hipocoradas, com hepatomegalia, por vezes com "impressão das costelas" na superfuicie capsular. No conteúdo abomasal havia moderados exemplares de *Haemonchus contortus. Já na* serosa duodenal e jejunal evidenciou formações nodulares multifocais arenosas medindo entre 0,3 e 0,5 cm, firmes e amarelados (granulomas). Na microscopia constatou áreas de malácia e microabscessos multifocais em até 70% dos fragmentos do mesencéfalo, ponte e bulbo. As lesões incluíam necrose, hemorragia, destruição do neurópilo e infiltrado intenso de linfócitos, plasmócitos, macrófagos (inclusive células gitter) e neutrófilos, com formação de microabscessos. Observou-se também esferoides axonais e gliose astrocitária discreta a moderada. Regiões encefálicas adicionais e a medula espinhal apresentaram meningoencefalite e meningomielite linfoplasmohistiocítica discreta a moderada. . O trato gastrointestinal apresentou serosite e enterite granulomatosa e necrótica associada a *Oesophagostomum* sp., além de abomasite macrofágica e eosinofílica com *H. contortus* intralesional. O fígado apresentava congestão e degeneração vacuolar centrolobular moderada. Não foram observadas alterações significativas em rim, pulmão, coração, baço e pré-estômagos. **Conclusões:** Conclui-se que a listeriose ovina é uma enfermidade de importância sanitária e diferencial rábico dasdemais doenças neurológicas de grande impacto na ovinocultura regional. Ressalta-se também a relevância diagnóstica necrosópica, atrelado ao achado patognomônico microscópico, na elucidação dos casos.

Palavras-chave: listeria monocytogenes, haemonchus contortus, linfoplasmohistiocítica.

Anais do 8º Congresso de Patologia Veterinária (CPV), XXII Encontro Nacional de Patologia Veterinária (ENAPAVE), XVI Simpósio Brasileiro da Davis-Thompson Foundation, VII Encontro Internacional de Saúde Animal e Prevenção (ENISAP) e I Simpósio de Sanidade Animal do CRMV-MT
9 a 12 de setembro de 2025 – Cuiabá, Mato Grosso, Brasil
Braz J Vet Pathol, 2025, vol. 18, Supl. 1

BJVP
Brazilian Journal of Veterinary Pathology
ISSN 1983-0246

Hipoplasia cerebelar compatível com Diarréia Viral Bovina em um bezerro: relato de caso

Maria V. G. Sanches[1*]; Rafael P. Lima[1]; Vanessa de C. Pereira[2]; Renan H. N. Soares[1]; Eduarda Keil[1]; Ellen C. de Oliveira[1]; Fabrício de A. Velho[3]; David Driemeier[1];

[1]Setor de Patologia Veterinária - SPV. Universidade Federal do Rio Grande do Sul, Porto Alegre - RS, Brasil.
[2]Centro de Patologia Veterinária - CPV. Caxias do Sul - RS. Brasil.
[3]Medico Veterinário Autônomo
***Autor de correspondência:** vivisanches2001@gmail.com

Introdução: A hipoplasia cerebelar é o defeito congênito mais comum do sistema nervoso central em espécies domésticas, podendo ter origem genética, idiopática ou ambiental. A etiologia ambiental é sugerida quando múltiplos neonatos manifestam sinais clínicos semelhantes. Nesses casos, sua apresentação depende da infecção viral intra-uterina, sendo os principais agentes nas espécies domésticas o parvovírus felino, os pestivirus (Vírus da Peste Suína Clássica e Vírus da Diarréia Viral Bovina - BVDV), o herpesvírus canino e os orbivirus. Em bezerros, os efeitos da infecção por pestivirus variam conforme o estágio gestacional, sendo o segundo trimestre o período de maior vulnerabilidade para desenvolvimento da hipoplasia cerebelar. Quando a infecção ocorre entre os 45 e 125 dias de gestação, pode associar-se com o nascimento de animais imunotolerantes e persistentemente infectados, que atuam como principal fonte de disseminação do vírus. **Relato do caso:** Em uma propriedade rural, três bezerros nasceram e sobreviveram por aproximadamente um dia, apresentando incoordenação e apatia. Segundo o requisitante, no ano anterior, foram identificados animais soropositivos para BVDV, sendo implementado um protocolo de vacinação reprodutiva. Um dos neonatos foi encaminhado para exame de necropsia, fragmentos de vários órgãos foram fixados em formol 10% e processados por técnica histológica de rotina. Amostras de encéfalo, pulmão, órgãos linfóides, rim, líquor e sangue foram submetidos para detecção viral por técnica de RT-PCR. Um swab de coto umbilical foi submetido para exame bacteriológico. **Resultados**: Macroscopicamente, o cerebelo apresentava-se acentuadamente diminuído, com redução da razão do seu peso e do encéfalo completo (hipoplasia cerebelar). Observou-se, ainda, moderada distensão de vesícula urinária e ureteres, discreta palidez do fígado e áreas multifocais vermelhas no pulmão. Na microscopia, no cerebelo, havia acentuada diminuição no número de células de Purkinje e hipocelularidade da camada granular. Outros achados incluíram onfalite supurativa bacteriana e broncopneumonia supurativa com edema. O resultado virológico foi negativo para BVDV e houve crescimento de *Trueperella pyogenes* no isolamento bacteriano. **Conclusões:** Apesar do resultado virológico negativo, a infecção por BVDV não pode ser descartada, considerando o histórico da propriedade e a morte de múltiplos neonatos com sinais clínicos semelhantes. Falhas reprodutivas representam os sinais mais evidentes da Diarréia Viral Bovina e, por vezes, os únicos. Ainda, deve-se considerar a possibilidade de uma infecção transitória, com desenvolvimento da malformação. Portanto, trata-se de um caso de hipoplasia cerebelar compatível com infecção pelo BVDV.

Palavras-chave: BVDV, histopatologia, malformação, necropsia, virologia

Anais do 8º Congresso de Patologia Veterinária (CPV), XXII Encontro Nacional de Patologia Veterinária (ENAPAVE), XVI Simpósio Brasileiro da Davis-Thompson Foundation, VII Encontro Internacional de Saúde Animal e Prevenção (ENISAP) e I Simpósio de Sanidade Animal do CRMV-MT
9 a 12 de setembro de 2025 – Cuiabá, Mato Grosso, Brasil
Braz J Vet Pathol, 2025, vol. 18, Supl. 1

BJVP
Brazilian Journal of Veterinary Pathology
ISSN 1983-0246

Bócio congênito em ovino no Distrito Federal

Giovanna S. Gonçalves[1*], Julia M. da Silva[1], Geovany C. Martins[1], Veronica Foltynek[2], Luiz Felipe R. Carvalho[3], André Leonardo R. M. Santos[4,5] Guilherme R. Blume[4,5] Rômulo S. A. Eloi [4,5]

[1]Discente do curso de Medicina Veterinária, Universidade Católica de Brasília (UCB), Brasília, DF, Brasil
[2]Médico(a) Veterinário(a), Brasília, DF, Brasil.
[3]Ministério de Agricultura Pecuária e Abastecimento-MAPA, Brasília, DF, Brasil.
[4] Laboratório HistoPato-Análise Anatomopatológica Veterinária, Brasília, DF, Brasil.
[5]Docente do curso de Medicina Veterinária, Universidade Católica de Brasília, Brasília, DF, Brasil
***Autor de correspondência: giovannagoncalvesvet@gmail.com**

Introdução: o bócio é uma alteração hiperplásica multicística tireoidiana não neoplásica e não inflamatória ocasionada pelo decréscimo no nível de iodo circulante. O iodo fundamental na síntese dos hormônios tireoidianos (T3 e T4) onde a atividade basal reduzida desses hormônios culminará em hiperestimulação da glândula pelo hormônio tireoestimulante e consequente formação do bócio. Tal condição possui etiologia multifatorial: deficiência mineral nutricional; ingestão de substâncias bociogênicas (soja) e fatores genéticos que podem interferir na biossíntese ou regulação hormonal, conseguindo contribuir para o desenvolvimento congênito da doença. Animais acometidos pelo bócio congênito podem apresentam um crescimento deficiente, anorexia, mixedema, áreas de alopecia, hiperpigmentação e o aumento de volume bilateral na região cervical ventral. O objetivo desse trabalho visa relatar um caso isolado de bócio congênito em ovino no Distrito Federal. **Relato do caso:** foi enviada para necropsia. uma borrega mestiça oriunda de uma pequena propriedade com 15 ovinos mestiços criados de forma extensiva e com suplementação de sal mineral específica para espécie. Segundo a produtora, a paciente possuía lesão nodular cervical desde o nascimento e que este tipo de lesão nunca havia ocorrido em outros animais da propriedade. Ressaltou que o animal apresentava retardo no desenvolvimento e foi encontrado morta. Fragmentos foram coletados, fixados em formol 10%, histoprocessado e corados de forma rotineira. **Resultados** macroscopia: cadáver com escore corporal 3 (escala: 1-5), além de nodulações bilaterais em topografia tireoidiana medindo, cada uma, aproximadamente 12 cm de diâmetro, não ulceradas, regulares, firmes com áreas macias e ao corte apresentava aspecto lobular amarronzada e homogêneo. Parte dos lobos craniais apresentavam áreas avermelhadas pequenas e hipocrepitantes. Na microscopia tireoidiana observou-se formações císticas de tamanhos variados e exorbitantes dos folículos tireoidianos preenchidos por material amorfo, eosinofílico e homogêneo (colóide) revestido por epitélio simples cúbico. Outros achados foram; broncopneumonia supurativa discreta e rarefação de polpa vermelha esplênica. **Conclusão:** Este relato evidencia que, diante de massas cervicais congênitas em neonatos, o bócio congênito deve ser considerado entre os principais diagnósticos diferenciais, especialmente quando há ausência de histórico de deficiência nutricional no rebanho. Ressalta-se, ainda, a importância da avaliação histopatológica detalhada da glândula tireoide para confirmação do diagnóstico

Palavras-chave: triiodotironina, hiperplasia, hipertrofia

Anais do 8º Congresso de Patologia Veterinária (CPV), XXII Encontro Nacional de Patologia Veterinária (ENAPAVE), XVI Simpósio Brasileiro da Davis-Thompson Foundation, VII Encontro Internacional de Saúde Animal e Prevenção (ENISAP) e I Simpósio de Sanidade Animal do CRMV-MT
9 a 12 de setembro de 2025 – Cuiabá, Mato Grosso, Brasil
Braz J Vet Pathol, 2025, vol. 18, Supl. 1

BJVP
Brazilian Journal of Veterinary Pathology
ISSN 1983-0246

Malformações congênitas em ovinos no estado de Santa Catarina

Eduarda V. Rocha[1], Lucas Marian[1], Marta V. C. Machado[1], Vittoria M. P. T. Aranda [1], Aline R. Baron [1], Pamela M. Pit[1], Claudia S. Wisser[1], Renata A. Casagrande[1*]

[1]Laboratório de Patologia Animal, Centro de Ciências Agroveterinárias, Universidade do Estado de Santa Catarina (CAV/UDESC), Lages, SC, Brasil.
***Autor de correspondência:** renata.casagrande@udesc.br

Introdução: As malformações congênitas são defeitos estruturais e funcionais que se desenvolvem durante a fase fetal, podendo ocorrer de forma isolada ou associada, comprometendo órgãos e/ou tecidos, e sua origem pode estar relacionada a diversos fatores genéticos e infecciosos. O objetivo deste trabalho é caracterizar as malformações congênitas em ovinos de até um ano de idade necropsiados no Laboratório de Patologia Animal, CAV/UDESC. **Relato do caso**: No período de 2015 a 2024, seis ovinos com idades entre 0 e 56 dias, oriundos da região Serrana, Alto Vale do Itajaí e Vale do Itajaí, apresentaram malformações congênitas. Os animais foram submetidos à necropsia e fragmentos de todos os órgãos foram acondicionados em formol 10%, e processados rotineiramente para análise histológica. Fragmentos de encéfalo, fígado, rins, baço e timo foram colhidos e armazenados sob congelamento para a realização de análises moleculares. **Resultados**: Os sistemas acometidos foram: musculoesquelético (6/6), nervoso (3/6), e digestório (1/6). Entre os diagnósticos estão: cifose (2/6), prognatismo (1/6), hidrocefalia e microcefalia (1/6), craniosquise e meningocele (1/6) e malformações craniais incluindo meroanencefalia, agnatia, otocefalia parcial, sinotia e arrinencefalia (1/6). Três ovinos apresentaram malformações concomitantes: um caso de hidrocefalia e microcefalia, um caso envolvendo craniosquise e meningocele, e um caso envolvendo meroanencefalia, agnatia, otocefalia parcial, sinotia e arrinencefalia. Amostras de timo e baço foram submetidas à RT-PCR para detecção do Vírus da Diarreia Viral Bovina (BVDV) utilizando os *primers* 324F e 326R, sem casos positivos. Amostras de encéfalo foram destinadas à PCR de *Neospora caninum* e *Toxoplasma gondii*, utilizando os *primers* Np21/Np6 e SAG2.F4/SAG2.R4 respectivamente, apresentando positividade para *N. caninum* no caso em que foi observado hidrocefalia associado a microcefalia. A neosporose está fortemente associada a casos de abortamentos em ovinos de Santa Catarina, com descrição previa de malformações encefálicas nessa espécie. Apesar de negativo para pestivirus, seu envolvimento não pode ser descartado devido a capacidade de infecção e evasão viral precoces. Outros agentes teratogênicos para ovinos como Vírus da Língua Azul, Vírus de Schmallenberg e Vírus de Akabane, também devem ser considerados, mesmo que ainda não relatados no Brasil. Condições hereditárias, nutricionais ou tóxicas como a ingestão de plantas do gênero *Lupinus* spp, presente no sul do Brasil, também devem ser analisados. **Conclusão**: As malformações acometeram ovinos com menos de 60 dias e impossibilitaram o desenvolvimento normal, contribuindo para a morte precoce. As alterações foram observadas principalmente em sistemas musculoesquelético e nervoso, sem determinação da etiologia na maioria dos casos.

Palavras-chave: necropsia, ovinocultura, perdas reprodutivas.

Anais do 8º Congresso de Patologia Veterinária (CPV), XXII Encontro Nacional de Patologia Veterinária (ENAPAVE), XVI Simpósio Brasileiro da Davis-Thompson Foundation, VII Encontro Internacional de Saúde Animal e Prevenção (ENISAP) e I Simpósio de Sanidade Animal do CRMV-MT
9 a 12 de setembro de 2025 – Cuiabá, Mato Grosso, Brasil
Braz J Vet Pathol, 2025, vol. 18, Supl. 1

BJVP
Brazilian Journal of Veterinary Pathology
ISSN 1983-0246

Calcinose enzoótica em bovino de abatedouro

Marina Gatto[1*], Jéssica C. Peretti[1], Ivanio S. Machado[2], Letícia Marchetto[1], Aline B. dos Santos[1], Ketlim P. M. Todescatt[1], Débora P. Reginatto[1], Adriana C. da Motta[1]

[1] Laboratório de Patologia Animal, Escola de Ciências Agrárias Inovação e Negócios, Universidade de Passo Fundo, Passo Fundo, RS, Brasil.
[2] Ministério da Agricultura, Pecuária e Abastecimento, MAPA, Brasília, DF, Brasil.
***Autor de correspondência:** marinagattoo13@gmail.com

Introdução: A calcinose enzoótica é uma patologia crônica reconhecida pela mineralização dos tecidos moles. Geralmente os ruminantes são os animais mais afetados e a etiologia da enfermidade está associada ao consumo de plantas calcinogênicas como *Solanum glaucophylum, Nierembergia veitchii* e *Cestrum diurnum*. Este trabalho tem por objetivo relatar um caso de calcinose enzoótica detectada em um bovino abatido sob Serviço de Inspeção Federal, no norte do estado do Rio Grande do Sul. **Relato do caso:** Foram encontradas alterações na inspeção *post mortem* da aorta e pulmão de uma vaca, 4 anos de idade, raça Angus, com escore corporal 3, oriunda do município de Santa Vitória do Palmar. A aorta apresentava áreas enrijecidas e o parênquima pulmonar estava aumentado de volume e com aspecto arenoso, sendo a porção do lobo diafragmático a mais afetada. Foram coletadas pelo fiscal responsável, amostras do pulmão e aorta, fixadas em formalina a 10% e, posteriormente, encaminhadas para exame histopatológico. **Resultados:** Na análise macroscópica observou-se que os fragmentos pulmonares apresentavam aspecto de "pedra-pomes" e consistência arenosa, a aorta continha placas multifocais, irregulares e firmes de coloração esbranquiçada a amarelada. Ambos os tecidos, aos cortes, apresentavam ranger tecidual. Na microscopia, constataram-se graus variáveis de mineralização pulmonar dispostos em filetes, grânulos e pequenas trabéculas abrangendo os septos alveolares e as cartilagens bronquiais. Havia, ainda, múltiplas áreas de proliferação de colágeno confirmada pela coloração de Tricrômico de Masson, provocando o espessamento dos septos, além de proliferação de pneumócitos tipo II, infiltrado linfoplasmocitário e macrofágico multifocal moderado. Na aorta, também havia graus variáveis de mineralização nas camadas média e íntima e discretas áreas de metaplasia cartilaginosa. Em contato com o produtor, o mesmo relatou que a região passava por período de estiagem e os animais estavam em campos com escassez de forragem. Plantas como *Solanum glaucophylum e Nierembergia veitchii* estão presentes na região sul do estado e descrições de surtos já foram documentadas. Dessa forma, com os achados anatomopatológicos encontrados, aliado aos dados epidemiológicos, suspeita-se que as lesões de mineralização metastática sejam decorrentes de intoxicação espontânea por uma dessas plantas com potencial calcinogênico. Destaca-se que não há tratamento e o quadro clínico depende da quantidade ingerida, tempo de consumo e tecidos afetados. **Conclusões:** Diante disso, ressalta-se a importância da análise e monitoramento das lesões encontradas no abate para o estudo das intoxicações por plantas tóxicas, visando a prevenção e controle de novos casos.

Palavras-chave: abate, histopatologia, mineralização, plantas calcinogênicas.

Anais do 8º Congresso de Patologia Veterinária (CPV), XXII Encontro Nacional de Patologia Veterinária (ENAPAVE), XVI Simpósio Brasileiro da Davis-Thompson Foundation, VII Encontro Internacional de Saúde Animal e Prevenção (ENISAP) e I Simpósio de Sanidade Animal do CRMV-MT
9 a 12 de setembro de 2025 – Cuiabá, Mato Grosso, Brasil
Braz J Vet Pathol, 2025, vol. 18, Supl. 1

BJVP
Brazilian Journal of Veterinary Pathology
ISSN 1983-0246

Surto de actinobacilose em bovinos mantidos em resteva de milheto: relato de caso

Filipe A. V dos Santos[1*], Fernanda F. Perosa[1], Eduarda R. Anhaia[2], Cassiane E. Lopes[1], Jeniffer B. Carvalho[1], Mariana B. Casagrande[1], Júlio O. J. Barcellos[2], David Driemeier[1]

[1]Setor de Patologia Veterinária, Universidade Federal do Rio Grande do Sul, Porto Alegre, RS, Brasil.
[2]Departamento de Zootecnia, Universidade Federal do Rio Grande do Sul, Porto Alegre, RS, Brasil
***Autor de correspondência:** filipeaugusto@egresso.ufg.br

Introdução: A actinobacilose bovina é uma doença infecciosa caracterizada por reação inflamatória piogranulomatosa. É causada pelo *Actinobacillus lignieresii,* um bacilo Gram-negativo, aeróbio e comensal das vias respiratórias superiores de ruminantes, sendo que lesões prévias em cavidade oral predispõem a infecção pelo agente. Este trabalho descreve um surto de actinobacilose em bovinos mantidos em resteva de milheto. **Relato de caso:** O surto ocorreu em uma propriedade em Sant'Ana do Livramento (RS), a qual possuía 656 bovinos da raça Hereford, machos e com idade média de 2,5 anos, mantidos em diferentes piquetes. No entanto, apenas lotes de animais mantidos em áreas com resteva de milheto eram acometidos. Durante a visita, dez animais apresentavam sintomatologia clínica de aumento de volume submandibular, frequentemente formando fístulas drenando conteúdo purulento (pus), anorexia, dificuldade em deglutir e consequente emaciação. Nos últimos três anos foram relatados casos semelhantes na propriedade, comumente iniciando cerca de três meses após a introdução na resteva de milheto. Um bovino foi eutanasiado e necropsiado, onde fragmentos de órgãos foram coletados em formol 10% para processamento histopatológico de rotina. Amostras de linfonodos acometidos e de pulmão foram plaqueadas em ágar sangue e MacConkey e incubadas à 37ºC por 24h. **Resultados:** Macroscopicamente, havia acentuado aumento de volume em regiões de linfonodos submandibulares e retrofaríngeos. Esses linfonodos, ao corte, fluíam acentuada quantidade de pus. Na mucosa oral e na língua havia múltiplas áreas de erosões. Obstruindo o esôfago proximal, havia nódulo exofítico, de 5 cm de diâmetro, irregular, firme e avermelhado. Nos lobos pulmonares cranioventrais, haviam múltiplos nódulos de até 3cm de diâmetro, firmes, encapsulados e amarelados. À microscopia, em linfonodos submandibulares e retrofaríngeos, língua, mucosa oral, esôfago e pulmão, havia numerosos piogranulomas, com infiltrado inflamatório de neutrófilos e macrófagos, circundando área central de necrose e com frequente deposição de material radiado hipereosinofílico (Splendore-Hoeppli). À coloração de Gram, bacilos Gram-negativos intralesionais foram visualizados. No isolamento bacteriano, foram visualizadas colônias médias, transparentes e não-hemolíticas em ágar sangue, enquanto colônias pequenas lactose-negativa foram identificadas no ágar MacConkey. O isolado foi submetido à análise por Maldi-Tof, com identificação de *A. lignieresii.* **Conclusões:** Os aspectos clínico-patológicos, epidemiológicos e bacteriológicos são compatíveis com actinobacilose. As lesões observadas em cavidade oral, possivelmente causadas pelos colmos fibrosos do milheto, provavelmente permitiram a penetração da bactéria, disseminando-se para tecidos adjacentes. Portanto, a actinobacilose é uma doença importante na clínica de ruminantes, e o exame clínico, juntamente com exames laboratoriais, são fundamentais para o diagnóstico.

Palavras-chave: *Actinobacillus lignieresii*, bacteriologia, doenças infecciosas, histopatologia.

Anais do 8º Congresso de Patologia Veterinária (CPV), XXII Encontro Nacional de Patologia Veterinária (ENAPAVE), XVI Simpósio Brasileiro da Davis-Thompson Foundation, VII Encontro Internacional de Saúde Animal e Prevenção (ENISAP) e I Simpósio de Sanidade Animal do CRMV-MT
9 a 12 de setembro de 2025 – Cuiabá, Mato Grosso, Brasil
Braz J Vet Pathol, 2025, vol. 18, Supl. 1

BJVP
Brazilian Journal of Veterinary Pathology
ISSN 1983-0246

Caracterização filogenética do primeiro surto de laringotraqueíte infecciosa (LTI) em Santa Catarina, Brasil

Stephane R. D. Molin[1], Jéssica A. Withoeft[1], Carolina D. Bolsanello[2], Maricarmen Garcia[3], Luizinho Caron[4], Mauricio E. Cantão[4], Caroline Pisetti[5], Renata A. Casagrande[1*]

[1]Laboratório de Patologia Animal, Centro de Ciências Agroveterinárias, Universidade do Estado de Santa Catarina Lages, SC, Brasil.
[2] Companhia Integrada de Desenvolvimento Agrícola de Santa Catarina (CIDASC), Florianópolis, SC, Brasil
[3] Poultry Diagnostic and Research Center (PDRC), University of Georgia, Athens, Georgia, USA
[4] Empresa Brasileira de Pesquisa Agropecuária – Suínos e Aves (Embrapa), Concórdia, SC, Brasil
[5] Centro de Diagnóstico de Sanidade Animal (Cedisa), Concórdia, SC, Brasil
***Autor de correspondência:** renata.casagrande@udesc.br

Introdução: A laringotraqueíte infecciosa (LTI), causada por *Gallid herpesvirus-1* (GaHV-1), era considerada uma doença exótica no plantel avícola até 2020 no estado de Santa Catarina, quando foi registrado e primeiro surto na região de São Ludgero/SC. Posteriormente, inquéritos epidemiológicos realizados na região revelaram positividade para LTI de 88,1% por PCR em tempo real (qPCR). Em 2021, a positividade para LTI em Santa Catarina foi de 21,8% por qPCR. **Objetivos:** Caracterizar filogeneticamente as estirpes do vírus da LTI circulantes no estado de Santa Catarina em 2020 e 2021, relacionadas ao primeiro surto da doença. **Metodologia:** A caracterização do surto foi baseada em avaliações clínicas, necropsia e histopatologia. A amostragem foi realizada em granjas de postura por meio de vigilância ativa, com análise de 42 granjas em 2020 e 49 em 2021. Para detectar o vírus, foram colhidos *pools* de conjuntiva, laringe, traqueia e gânglios trigeminais de 10 galinhas por granja. As amostras foram submetidas a extração de DNA e posterior qPCR para detecção da glicoproteína C (gC) do vírus. Amostras com Ct < 25 foram submetidas à amplificação de regiões parciais dos genes *infected cell protein-4 (*ICP4) e timidina quinase (TK), seguidas de sequenciamento Sanger. As estirpes foram alinhadas com amostras do Brasil e outros países e a filogenia foi construída pelo método de *Neighbor-Joining*. **Resultados:** O primeiro surto, em São Ludgero/SC, apresentou mortalidade de 6%. Os sinais clínicos observados nas galinhas incluíram epistaxe, dispneia, edema facial e palpebral e cianose da crista. A necropsia revelou hiperemia e secreção serosa a sanguinolenta em mucosa traqueal. No exame histopatológico foram observadas lesões clássicas da LTI, caracterizadas por células sinciciais e corpúsculos de inclusão intranucleares basofílicos além de infiltrado de heterofilos, macrófagos, linfócitos e plasmócitos. A análise filogenética revelou que a sequência parcial do gene ICP4 era 100% idêntica à estirpe VFAR-043 do Peru e à estirpe J2 dos Estados Unidos, sequências sabidamente de campo. As estirpes catarinenses exibiram ainda, apenas 97,83% de similaridade com a estirpe vacinal CEO e suas derivadas. Quanto ao sequenciamento do gene TK, as estirpes catarinenses localizaram-se no mesmo clado das sequências de baixa virulência. **Conclusões:** Neste estudo, com base no sequenciamento parcial dos genes ICP4 e TK, as cepas de VLTI identificadas em Santa Catarina (2020 e 2021), apresentaram alta similaridade com estirpes de provável origem peruana ou norte-americana e características genéticas associadas a baixa virulência.

Palavras-chave: avicultura de postura, herpesvírus, ICP4, Sanger.

Anais do 8º Congresso de Patologia Veterinária (CPV), XXII Encontro Nacional de Patologia Veterinária (ENAPAVE), XVI Simpósio Brasileiro da Davis-Thompson Foundation, VII Encontro Internacional de Saúde Animal e Prevenção (ENISAP) e I Simpósio de Sanidade Animal do CRMV-MT
9 a 12 de setembro de 2025 – Cuiabá, Mato Grosso, Brasil
Braz J Vet Pathol, 2025, vol. 18, Supl. 1

BJVP
Brazilian Journal of Veterinary Pathology
ISSN 1983-0246

Malformações congênitas em bovinos no estado de Santa Catarina

Lucas Marian[1], Eduarda V. Rocha[1], Vittoria M. P. T. Aranda[1], Marta V. C. Machado[1], Cláudia S. Wisser[1], Cláudio W. Canal[2], Letícia F. Baumbach[2], Renata A. Casagrande[1]*

[1]Laboratório de Patologia Animal, Centro de Ciências Agroveterinárias, Universidade do Estado de Santa Catarina, Lages, SC, Brasil
[2]Laboratório de Virologia Veterinária, Universidade Federal do Rio Grande do Sul, Porto Alegre, RS, Brasil
***Autor de correspondência:** renata.casagrande@udesc.br

Introdução: Malformações congênitas são alterações estruturais e funcionais, isoladas ou combinadas, que acometem tecidos, órgãos e sistemas que ocorrem durante o desenvolvimento fetal. A etiologia pode estar relacionada a diversos fatores, como agentes infecciosos, fatores hereditários, plantas tóxicas, substâncias químicas, consanguinidade e deficiências nutricionais. O objetivo deste trabalho é caracterizar as malformações congênitas em bovinos de até um ano de idade necropsiados no Laboratório de Patologia Animal da Universidade do Estado de Santa Catarina entre os anos de 2015 e 2025. Durante este período, oito animais, com idades entre 2 dias e 1 ano, oriundos da região Serrana e Vale do Itajaí, apresentaram malformações congênitas em diversos sistemas. Os bovinos foram submetidos à necropsia e fragmentos de todos os órgãos foram colhidos, acondicionados em formalina tamponada a 10% para processamento histológico de rotina e coloração com hematoxilina-eosina. **Resultados**: Os principais sistemas acometidos foram: musculoesquelético (7/8), nervoso (2/8), cardiovascular (2/8) e digestório (1/8). A palatosquise (3/8) foi a mais frequente, seguida por escoliose (2/8), bragnatismo (1/8), artrogripose (1/8), craniosquise associada a meningocele (1/8), hidrocefalia (1/8), persistência do ducto arterioso (1/8), persistência de forame oval (1/8) e atresia anorretal (1/8). Três animais (3/8) apresentaram malformações concomitantes: craniosquise associada a meningocele e hidrocefalia; palatosquise, persistência do ducto arterioso e escoliose; palatosquise e bragnatismo. Para pesquisa de agentes infecciosos potencialmente associados, amostras de timo e baço foram submetidas à RT-PCR para detecção do Vírus da Diarreia Viral Bovina (BVDV), com positividade no bovino com bragnatismo mandibular. Amostras de encéfalo foram destinadas à PCR de *Neospora caninum*, sendo positivo o bovino com craniosquise e meningocele. O encéfalo de bovinos com malformações musculoesqueléticas também foi submetido à RT-PCR para o vírus da Schmallenberg, todos com resultados negativos. O BVDV é endêmico na região Sul e está entre as principais causas infecciosas associadas a malformações em bovinos e, apesar da sua detecção em apenas um bezerro, seu envolvimento em outros casos não pode ser descartado. Como diagnósticos diferenciais, deve-se considerar plantas tóxicas como *Lupinus sericus* e *Lupinus caudatus*, presentes no sul do Brasil e capazes de cursar com malformações congênitas. A infecção por Herpesvírus bovino tipo I e Vírus da língua Azul não podem ser descartados, bem como Vírus Akabane, Shamonda e Aino, ainda não relatados no Brasil. **Conclusão**: Conclui-se que as alterações musculoesqueléticas foram as mais frequentes neste estudo e, além disso, dois casos de malformações foram associados à infecção pelos agentes infecciosos pesquisados.

Palavras-chave: necropsia, bovinocultura, perdas produtivas.

Anais do 8º Congresso de Patologia Veterinária (CPV), XXII Encontro Nacional de Patologia Veterinária (ENAPAVE), XVI Simpósio Brasileiro da Davis-Thompson Foundation, VII Encontro Internacional de Saúde Animal e Prevenção (ENISAP) e I Simpósio de Sanidade Animal do CRMV-MT
9 a 12 de setembro de 2025 – Cuiabá, Mato Grosso, Brasil
Braz J Vet Pathol, 2025, vol. 18, Supl. 1

BJVP
Brazilian Journal of Veterinary Pathology
ISSN 1983-0246

Caracterização anatomopatológica e microbiológica de marrecos-pequim (*Anas platyrhynchos domesticus*) condenados por aerossaculite em um abatedoutoro no Sul do Brasil

Anna L. O. Cunha[1], Mariana B. P. Santos[1], Gustavo W. Pandolfo[1], Stephane R. Dal Molin[1], Ricardo A. Sfaciotte[2], Sandra M. Ferraz[2], Jamilli C. Gonzaga[1], Renata A. Casagrande[1*]

[1] Laboratório de Patologia Animal, Centro de Ciências Agroveterinárias, Universidade do Estado de Santa Catarina (CAV/UDESC), Lages, SC, Brasil.
[2] Centro de Diagnóstico Microbiológico Veterinário (CEDIMA), CAV/UDESC, Lages, SC, Brasil.
***Autor de correspondência:** renata.casagrande@udesc.br

Introdução: A criação de marrecos-Pequim se destaca no Brasil, especialmente em Santa Catarina, que é responsável por 99,75% da produção. A aerossaculite é uma das principais causas de condenações no abate, porém pouco estudada nessa espécie. **Objetivos:** Caracterizar as lesões anatomopatológicas e identificar os agentes bacterianos associados à aerossaculite em marrecos-Pequim condenados totalmente em um frigorífico de Santa Catarina. **Metodologia**: Avaliou-se 285 carcaças de marrecos-Pequim, amostradas aleatoriamente, sendo cinco aves por lote, e totalizando 57 lotes, de um frigorífico sob inspeção federal. Realizou-se colheita de sacos aéreos, pulmões e traqueia para avaliação macroscópica e histológica com coloração de hematoxilina e eosina, e graduação das lesões em grau 0 (ausente), grau 1 (discreto), grau 2 (moderado), e grau 3 (acentuado). Para isolamento bacteriano, suabes dos sacos aéreos foram armazenados em tubos estéreis com salina a 0,85%, e semeados em ágar sangue e MacConkey, com identificação bioquímica e morfológica. Estatisticamente, utilizou-se teste de Fisher e cálculo de odds ratio, com 5% de significância. **Resultados:** Os marrecos tinham idade média de 36 dias e peso médio de 2,853 kg, sendo 60,7% machos e 39,3% fêmeas. Macroscopicamente, 93,3% dos sacos aéreos apresentaram pontos esbranquiçados multifocais discretos; e 6,7% moderados. Histologicamente, predominou necrose caseosa com exsudato fibrinoso e infiltrado de heterófilos e macrófagos, multifocal discreto em 89,1% dos casos, e moderado em 10,9%. O isolamento bacteriano ocorreu em 53,7% das amostras, com predomínio de *Escherichia coli* (35,9%) e *Pseudomonas aeruginosa* (22,9%). Também foram isolados *Staphylococcus intermedius* e *Proteus mirabilis* (6,5% cada), *Serratia liquefaciens* e *Aeromonas hydrophila* (5,9% cada), *Pasteurella multocida* (3,3%), *Pseudomonas* spp. e *Klebsiella* spp. (2,6% cada), *Riemerella anatipestifer* (2%), *Suttonella ornithocola*, *Staphylococcus aureus* e *Morganella morganii* (1,3% cada), além de *Gallibacterium genospecies*, *Gallibacterium anatis* e *Citrobacter* spp. (0,7% cada). Houve associação significativa entre o grau das lesões e o isolamento bacteriano, tanto na avaliação macroscópica (p=0,0166; OR=3,51) quanto histológica (p=0,0249; OR=2,4), sendo lesões discretas mais associadas ao isolamento. Aves com peso abaixo da média apresentaram 0,55 vezes mais chance de isolamento bacteriano (p=0,0129; OR=0,55). O percentual de condenação esteve associado tanto ao grau das lesões histológicas (p=0,0082; OR=5,85), com maior chance de lesões moderadas em lotes com menor condenação, quanto ao isolamento bacteriano (p=0,0007; OR=2,65), sendo mais frequente em lotes com alta condenação. **Conclusões:** As lesões de aerossaculite em marrecos-Pequim foram predominantemente discretas (grau 1), com necrose

caseosa acompanhada por infiltrado de heterófilos e macrófagos. *Escherichia coli* foi a bactéria mais frequentemente isolada.

Palavras-chave: avicultura, doenças respiratórias, infecções bacterianas, infecções fúngicas, patologia aviária.

Anais do 8º Congresso de Patologia Veterinária (CPV), XXII Encontro Nacional de Patologia Veterinária (ENAPAVE), XVI Simpósio Brasileiro da Davis-Thompson Foundation, VII Encontro Internacional de Saúde Animal e Prevenção (ENISAP) e I Simpósio de Sanidade Animal do CRMV-MT
9 a 12 de setembro de 2025 – Cuiabá, Mato Grosso, Brasil
Braz J Vet Pathol, 2025, vol. 18, Supl. 1

BJVP
Brazilian Journal of Veterinary Pathology
ISSN 1983-0246

Adenomas de *Pars intermedia* de hipófise em equinos do estado de Santa Catarina

Giulia Bonatto[1], Maria A. Fornara[1], Aline R. Baron[1], Marta V. C. Machado[1], Mariana B. P. Santos[1], Isabela G. Madeira, Claudia S. Wisser[1] e Renata A. Casagrande[1*]

[1]Laboratório de Patologia Animal, Centro de Ciências Agroveterinárias, Universidade do Estado de Santa Catarina, Lages, SC, Brasil.
***Autor de correspondência:** renata.casagrande@udesc.br

Introdução: A ocorrência de adenoma de *Pars intermedia* é amplamente descrita em equinos idosos e está associada a lesão neurodegenerativa gerando produção excessiva de hormônios. Os principais sinais da disfunção da *pars intermedia* da hipófise (PPID) são hirsutismo, poliúria, polidipsia, apetite aumentado, fraqueza muscular, sonolência, febre intermitente, catabolismo muscular, hiperidrose e infertilidade. O objetivo deste trabalho é descrever a ocorrência de adenoma de *Pars intermedia* em dois equinos. **Relato de caso:** Foram realizados necropsia em dois equinos, o primeiro um crioulo, colorado, macho, de 9 anos, apresentava-se apático e era descrito como lento e quieto. O segundo era crioulo, rosilho, fêmea, de 14 anos com queixa de febre recorrente há 6 meses, além de dispneia. Apresentou hipocalcemia, hiperfosfatemia, hiperglicemia, T3(triiodotironina) e T4 (tiroxina) dentro da normalidade; porém, apresentou alta concentração de ACTH plasmático e níveis altos de cortisol após a supressão com dexametasona. **Resultados:** À necropsia do primeiro equino foi observada pelagem longa e encaracolada. A hipófise apresentava nódulo arredondado medindo 2,5 x 2,5 cm, levemente firme e avermelhado. No segundo animal observou-se pelagem opaca, alongada e encaracolada. A hipófise apresentava-se aumentada, com nódulo medindo 2,3x1,9x1,8cm, levemente firme e avermelhado a enegrecido. As adrenais estavam moderadamente aumentadas. Foram coletados todos os órgãos e fixados em formalina tamponada 10%, processados rotineiramente para histopatologia e as lâminas coradas com H&E. Na histopatologia em ambos os equinos, projetando-se da *pars intermedia*, comprimindo a neuro e adenohipófise, havia uma proliferação neoplásica epitelial benigna, pobremente delimitada e encapsulada, arranjada em ninhos separados por escasso estroma fibrocolagenoso e moderada quantidade de vasos e capilares. As células eram poliédricas, possuíam citoplasma amplo, não delimitado, com núcleo arredondado e paracentral, de cromatina densa, e por vezes com nucléolo inconspícuo ou 1 evidente. Havia anisocitose e anisocariose discretas e 0 figuras de mitose em campos de 2,37mm². Foi realizada, ainda, a imuno-histoquímica com o anticorpo sinaptofisina em ambos os casos, resultando em imunomarcação acentuada das células neoplásicas. Além disso, a adrenal da égua possuía na zona glomerulada da cortical, hiperplasia difusa acentuada. **Conclusões:** Adenoma de *pars intermedia* da hipófise deve ser incluído no diagnóstico diferencial de equinos, especialmente os idosos com sinais clínicos compatíveis com PPID. A associação entre a anamnese, os exames hormonais e de bioquímica sérica permite a suspeita diagnóstica em vida. No entanto, o diagnóstico definitivo ainda é frequentemente estabelecido apenas por necropsia.

Palavras-chave: dano oxidativo, eixo hipotálamo-hipófise adrenal, hirsutismo, sistema endócrino.

Anais do 8º Congresso de Patologia Veterinária (CPV), XXII Encontro Nacional de Patologia Veterinária (ENAPAVE), XVI Simpósio Brasileiro da Davis-Thompson Foundation, VII Encontro Internacional de Saúde Animal e Prevenção (ENISAP) e I Simpósio de Sanidade Animal do CRMV-MT
9 a 12 de setembro de 2025 – Cuiabá, Mato Grosso, Brasil
Braz J Vet Pathol, 2025, vol. 18, Supl. 1

BJVP
Brazilian Journal of Veterinary Pathology
ISSN 1983-0246

Caracterização anatomopatológica das neoplasias do trato reprodutor em equinos no estado de Santa Catarina

Gustavo W. Pandolfo[1], Kássya M. Goulart[1], Laura G. Espindola[1], Maria A. Fornara[1], Anna L.O. Cunha[1], Lucas Marian[1], Claudia S. Wisser[1], Renata A. Casagrande[1*]

[1]Laboratório de Patologia Animal, Faculdade de Medicina Veterinária, Universidade do Estado de Santa Catarina, Lages, Brasil.
***Autor de correspondência:** renata.casagrande@udesc.br

Introdução: As neoplasias em equinos representam perdas econômicas significativas, sendo influenciadas por fatores regionais, climáticos e genéticos. Os neoplasmas que acometem o aparelho reprodutor são infrequentes, mas impactam na saúde geral e na função reprodutiva. **Objetivo:** Caracterizar as neoplasias do aparelho reprodutor diagnosticadas em equinos. **Metodologia:** Foi realizado um estudo retrospectivo a partir de dados de necropsias e biópsias de equinos com diagnóstico de neoplasias do aparelho reprodutor entre janeiro de 2015 a junho de 2025. O histórico clínico, blocos de parafina e lâminas histológicas foram recuperados e reavaliados. Os casos foram classificados quanto ao sexo, idade, raça, tipo de neoplasia e localização anatômica. **Resultados:** No período do estudo foram recebidas 209 equinos e 10,53% (22/209) obtiveram diagnóstico de doença neoplásica, destes 59,09% (13/22) no sistema reprodutor. Quanto ao sexo, 69,23% (9/13) eram machos e 30,77% (4/13) fêmeas. Os equinos senis (acima de 17 anos) foram os mais acometidos com 53,85% (7/13) dos casos, seguido dos adultos (5 a 16 anos) com 38,46% (5/13) e jovens (até 4 anos) com 7,69% (1/13). A raça mais acometida com 61,54% (8/13) foi a Mestiça. Quarto de Milha, Crioulo e Pônei tiveram apenas um exemplar com 7,69% (1/13) cada e 15,38% (2/13) não foram identificados. As principais localizações anatômicas foram o prepúcio com 38,46% (5/13), seguida do pênis com 30,76% (4/13), vulva com 23,07% (3/13) e testículos 7,69% (1/13). As neoplasias mais comuns foram o carcinoma de células escamosas em 46,15% (6/13) dos casos, desses 50% (3/6) eram moderadamente diferenciados, 33,33% (2/6) pouco diferenciado, e 16,66% (1/6) bem diferenciados, seguido do melanoma com 38,46% (5/13) dos casos. Sarcoide e seminona tiveram a mesma frequência com 7,69% (1/13) cada. Em decorrência da neoplasia, quatro animais morreram, oito eram amostras de biópsias, e um caso foi achado incidental de necropsia. Os carcinomas ocorreram em seis casos, dois em prepúcio, três no pênis e um na vulva, com lesões ulceradas, firmes, esbranquiçadas a amareladas. O melanoma foi observado em cinco casos, ocorrendo três em prepúcio e dois na vulva, com massas firmes e enegrecidas. O seminoma se apresentou como massas róseas multifocais substituindo o parênquima testicular, aderida a túnica albugínea. E o sarcoide, manifestou-se como uma massa nodular e ulcerada, acometendo toda a glande peniana. **Conclusão:** Equinos machos, senis e da raça mestiça foram os mais acometidos por neoplasias reprodutivas, sendo os carcinomas de células escamosas e os melanomas os tipos mais frequentemente diagnosticados.

Palavras-chave: carcinoma, melanoma, neoplasmas, estudo retrospectivo.

Anais do 8º Congresso de Patologia Veterinária (CPV), XXII Encontro Nacional de Patologia Veterinária (ENAPAVE), XVI Simpósio Brasileiro da Davis-Thompson Foundation, VII Encontro Internacional de Saúde Animal e Prevenção (ENISAP) e I Simpósio de Sanidade Animal do CRMV-MT
9 a 12 de setembro de 2025 – Cuiabá, Mato Grosso, Brasil
Braz J Vet Pathol, 2025, vol. 18, Supl. 1

BJVP
Brazilian Journal of Veterinary Pathology
ISSN 1983-0246

Manchas de Wischnewsky em caso de hipotermia fatal em um bovino no planalto de Santa Catarina

Maria A. Fornara[1], Aline R. Baron[1], Giulia Bonatto[1], Eduarda V. Rocha[1], Mariana B. P. Santos[1], Kassya M. Goulart[1], Claudia S. Wisser[1], Renata A. Casagrande[1*]

[1]Laboratório de Patologia Animal, Centro de Ciências Agroveterinárias, Universidade do Estado de Santa Catarina (CAV/UDESC), Lages, SC, Brasil.
***Autor de correspondência:** renata.casagrande@udesc.br

Introdução: A hipotermia é definida como a queda de temperatura corporal abaixo do normal, e ocorre quando a perda de calor é mais rápida que sua produção pelo próprio organismo. A perda excessiva de calor em bovinos ocorre quando os animais são expostos a temperaturas extremamente baixas, podendo causar a morte. Este trabalho tem como objetivo relatar um caso de hipotermia fatal em um bovino após uma brusca queda de temperatura, bem como caracterizar as lesões anatomopatológicas observadas. **Relato do caso:** Foi realizada a necropsia de um bovino, macho, 1 ano, mestiça de corte, proveniente do município de Lages, no Planalto de Santa Catarina. O animal foi encontrado morto pela manhã em um piquete de pastagem nativa, sem histórico prévio de doença. O local em que o bovino se encontrava não possuía abrigo contra intempéries climáticas. Na semana anterior a sua morte, uma drástica queda na temperatura foi registrada no município de Lages, sendo a temperatura mínima relatada -2ºC. Todos os órgãos foram colhidos, fixados em formalina tamponada a 10%, processados rotineiramente para exame histopatológico e corados com hematoxilina e eosina. **Resultados**: Ao exame externo o animal apresentava escore corporal magro e com acentuada carga parasitária de carrapatos. No exame interno a principal lesão observada foi em abomaso, no qual havia em mucosa, áreas avermelhadas multifocais a coalescentes moderadas, além de áreas enegrecidas multifocais, moderadas medindo aproximadamente 4x2 cm. Histologicamente foi possível observar em abomaso, entremeado as células da mucosa, acentuada deposição de pigmento de coloração variando de marrom a dourado (hematina), acompanhado por hemorragia multifocal, moderada. **Conclusões:** As manchas de Wischnewsky são comumente descritas em humanos que morrem por hipotermia, e são caracterizadas por manchas avermelhadas a amarronzadas, não erosivas e não ulcerativas na mucosa estomacal e em outras espécies, este achado raramente é descrito. As lesões encontradas no abomaso deste bovino são compatíveis com manchas de Wischnewsky e, associadas a epidemiologia, caracterizam um quadro de hipotermia fatal, demonstrando a importância em reconhecer essas lesões em casos suspeitos de hipotermia.

Palavras-chave: abomaso, frio, hematina, inversão térmica.

Anais do 8º Congresso de Patologia Veterinária (CPV), XXII Encontro Nacional de Patologia Veterinária (ENAPAVE), XVI Simpósio Brasileiro da Davis-Thompson Foundation, VII Encontro Internacional de Saúde Animal e Prevenção (ENISAP) e I Simpósio de Sanidade Animal do CRMV-MT
9 a 12 de setembro de 2025 – Cuiabá, Mato Grosso, Brasil
Braz J Vet Pathol, 2025, vol. 18, Supl. 1

BJVP
Brazilian Journal of Veterinary Pathology
ISSN 1983-0246

Rhodococcus sp: relato de caso clássico em potro

Tatiana P. Onuma[1*], Rebecca Bertolo[1], Paula A. Catharini[2], Alexandre S. Borges[2], Didier Q. Cagnini[1]

[1]Serviço de Patologia Animal, Departamento de Clínica Veterinária, Universidade Estadual Paulista Júlio de Mesquita Filho, Botucatu, SP, Brasil
[2]Clínica Médica de Grande Animais, Departamento de Clínica Veterinária, Universidade Estadual Paulista Júlio de Mesquita Filho, Botucatu, SP, Brasil
***Autor de correspondência:** tatiana.onuma@unesp.br

Introdução: A rodococose é uma doença infecciosa causada pela bactéria *Rhodococcus equi*, que acomete principalmente potros jovens. Em equinos, a enfermidade manifesta-se principalmente como uma broncopneumonia piogranulomatosa, podendo também haver enterite ulcerativa e linfadenite em casos mais graves. Este trabalho tem como objetivo relatar um caso de rodococose, mostrando as principais alterações macroscópicas e microscópicas observadas. **Relato do caso:** Um equino da raça Argentino Trotter, 2 meses de idade, foi atendido no setor da Clínica de Médica de Grandes Animais com queixa de diarreia. Em exame físico, constatou crepitação grossa bilateral, com maior evidenciação no hemitórax esquerdo. Além disso, o animal apresentava anemia e hipoglicemia. Quatro dias depois do início dos sinais clínicos, o paciente evoluiu para o óbito, sendo encaminhado para o exame de necropsia no Serviço de Patologia Veterinária. **Resultados**: Em exame macroscópico, notou-se palidez acentuada de mucosas, edema pulmonar, palidez dos lobos pulmonares e área focal em lobo caudal esquerdo com granuloma único medindo aproximadamente 6 cm de diâmetro. Além disso, observou-se aumento de linfonodos mesentéricos e enterocolite difusa ulcerativa com múltiplas lesões amarelas, de bordos irregulares e elevados. Na microscopia, visualizou-se uma broncopneumonia piogranulomatosa bacteriana e enterocolite piogranulomatosa bacteriana. Em todos os fragmentos, realizou-se coloração de Gram, evidenciando as bactérias cocobacilos gram positivas. Fragmentos do pulmão foram enviados para exame microbiológico, sendo isolado *Rhodococcus* sp. **Conclusões:** O animal deste caso apresentava sinais clínicos, macroscópicos e microscópicos condizentes com a Rodococose, doença de grande importância na criação de equinos. A maior parte dos casos observa-se pneumonia associada a distúrbios intestinais. O manejo adequado, como a higienização de estábulos e observação de neonatos, é de extrema importância para o controle de casos. Por fim, deve-se ressaltar que a doença tem caráter zoonótico, atingindo pessoas imunocomprometidas ou imunossuprimidas.

Palavras-chave: cavalo jovem, infecção, autópsia, afecção respiratória, sistema digestório.

Anais do 8º Congresso de Patologia Veterinária (CPV), XXII Encontro Nacional de Patologia Veterinária (ENAPAVE), XVI Simpósio Brasileiro da Davis-Thompson Foundation, VII Encontro Internacional de Saúde Animal e Prevenção (ENISAP) e I Simpósio de Sanidade Animal do CRMV-MT
9 a 12 de setembro de 2025 – Cuiabá, Mato Grosso, Brasil
Braz J Vet Pathol, 2025, vol. 18, Supl. 1

BJVP
Brazilian Journal of Veterinary Pathology
ISSN 1983-0246

Aspectos clínico-patológicos da pitiose em equinos no sul do Piauí – relato de dois casos

Enoque M. Fernandes[1], Francisca T. O. Sousa[1], Gilvam S. B. Junior[1], Pedro H. M. Santana[1], Diogenes S. Matos[2], Kenney P. Porfírio[2], Tatiane F. Carvalho[3], Saulo R. F. Gonçalves[1*]

[1]Laboratório de Histopatologia, Hospital Veterinário Universitário, Universidade Federal do Piauí, Bom Jesus, PI, Brasil.
[2]Clínica de Grandes Animais, Hospital Veterinário Universitário, Universidade Federal do Piauí, Bom Jesus, PI, Brasil.
[3]Laboratório de Patologia Animal, Faculdade de Medicina Veterinária e Zootecnia, Universidade Federal de Uberlândia, Uberlândia, MG, Brasil.
***Autor de correspondência:** saulo.goncalves@ufpi.edu.br

Introdução: A pitiose equina é uma doença infecciosa causada pelo Oomiceto *Pythium insidiosum*, transmitida por zoósporos em ambientes aquáticos contaminados. Suas manifestações clínicas incluem lesões ulcerativas, nódulos firmes e fístulas com secreção serossanguinolenta. Histologicamente, caracteriza-se por granulomas eosinofílicos contendo massas necróticas (*kunkers*). O diagnóstico precoce é essencial, pois a enfermidade apresenta alta morbidade e pode ser fatal se não tratada adequadamente. Objetivou-se com este trabalho, relatar dois casos de Pitiose equina atendidos no Hospital Veterinário Universitário da UFPI, Campus Professora Cinobelina Elvas (CPCE). **Relato de caso:** Dois equinos, SPRD, dez e oito anos, de mesma propriedade apresentaram feridas crônicas que não cicatrizavam, com aumento progressivo de tamanho e secreção serosanguinolenta. Ambos os animais pastavam em áreas alagadiças. O primeiro animal apresentava lesões no membro posterior esquerdo, enquanto o segundo apresentava lesões na região abdominal e membro pélvico esquerdo. Em ambos os casos, as lesões caracterizavam-se por tecido de granulação exacerbado, necrose focal e exsudação serosanguinolenta. Diante desses achados, foram realizadas excisões cirúrgicas com margem de segurança, seguidas de cauterização e os tecidos foram devidamente fixados e encaminhados para o exame histopatológico. **Resultados:** Macroscopicamente, os fragmentos de pele apresentavam superfície irregular, presença de crosta e tecido de granulação, medindo aproximadamente 1,5 x 2,0 x 1,8 cm e 2,0 x 1,5 x 0,8 cm. Ao corte, observou-se tecido brancacento com áreas multifocais necróticas. Microscopicamente, revelou na epiderme uma área focalmente extensa de ulceração, com infiltrado inflamatório linfoplasmocitário e neutrofílico, acompanhado de crosta e miríades bacterianas intralesionais. Havia na derme e se estendo a camada muscular, acentuado infiltrado inflamatório linfohistioplasmocitário e eosinofílico com macrófagos epitelióides e células gigantes multinucleadas, multifocal a coalescente, circundando áreas eosinofílicas radiadas (reação de *Splendore-Hoeppli*), com imagens tubuliformes não coradas em cortes transversais e longitudinais, poucas septações, por vezes formando dilatações bulbosas e ramificações de ângulo agudo, compatível com hifas. Esses achados histológicos foram compatíveis com pitiose, causada pelo oomiceto *Pythium insidiosum*. Diante do resultado, o paciente foi submetido a tratamento com limpeza da ferida, aplicação de pomada a base de cetoconazol e cicatrizante duas vezes ao dia, durante 7 dias. Realizada terapia sistêmica pós cirúrgicos com penicilina (20000 UI/Kg) e Flunixim meglumine (1,1mg/Kg), por cinco dias. Após 21 dias, com a melhora, os animais receberam alta. **Conclusões:** A pitiose equina, vinculada a ambientes aquáticos,

foi confirmada pelos achados histopatológicos. O diagnóstico precoce e uma terapia combinada (antifúngicos, cirurgia e imunomodulação) são cruciais para reduzir recorrência.

Palavras-chave: Dermatite piogranulomatosa, diagnóstico histopatológico, lesões necrosantes.

Anais do 8º Congresso de Patologia Veterinária (CPV), XXII Encontro Nacional de Patologia Veterinária (ENAPAVE), XVI Simpósio Brasileiro da Davis-Thompson Foundation, VII Encontro Internacional de Saúde Animal e Prevenção (ENISAP) e I Simpósio de Sanidade Animal do CRMV-MT
9 a 12 de setembro de 2025 – Cuiabá, Mato Grosso, Brasil
Braz J Vet Pathol, 2025, vol. 18, Supl. 1

BJVP
Brazilian Journal of Veterinary Pathology
ISSN 1983-0246

Torção vólvulo gástrica em um suíno: relato de caso

Pedro H. M. Santana [1], Gilvam S. B. Junior [1], Francisca T. O. Sousa [1], Luiz C. F. Lopes [1], Rodrigo S. S. Costa [1], Josué A. Sousa [1], Saulo R. F. Gonçalves[1*]

[1]Hospital Veterinário Universitário, Setor de Anatomia Patológica, Universidade Federal do Piauí, Bom Jesus, PI, Brasil.
***Autor de correspondência:** saulo.goncalves@ufpi.edu.br

Introdução: A torção vólvulo gástrica é uma afecção decorrente da dilatação gástrica, que pode ter origem primária; pela ingestão de alimentos de rápida fermentação ou secundária, associada à obstrução física e/ou funcional do esvaziamento gástrico. Em ambos os casos, o acúmulo de gás favorece a rotação do estômago, resultando em congestão e isquemia de órgãos adjacentes, com rápida progressão para morte súbita. Este trabalho tem como objetivo relatar um caso de torção vólvulo gástrica em um suíno. **Relato de caso:** Uma fêmea suína, matriz, 7 anos, foi necropsiada no setor de anatomia patológica do Hospital Veterinário Universitário, UFPI-CPCE, com histórico de morte súbita após ter se alimentado normalmente na noite anterior. O animal era mantido em baia individual e o veterinário também relata que o paciente apresentava sangramento recorrente em momento de cópula com secreção vulvar amarelada. **Resultados:** Ao exame necroscópico, o animal apresentava boa condição corporal, dermatite ulcerativa e supurativa multifocal, além de secreção mucopurulenta em região vulvar. Na cavidade abdominal, observou-se hemoperitônio, estômago dilatado e rotacionado, congestão hepática e esplênica, afecções no trato urinário, como nefrite, pielonefrite, ureterite e cistite supurativa. A abertura torácica revelou hemotórax, hemopericárdio e congestão pulmonar. Foram colhidas amostras e encaminhadas para exame histopatológico. Microscopicamente, identificou-se intensa congestão vascular, trombos com presença de bactérias cocoides intralesionais e infiltrado inflamatório misto, moderado, agudo. No trato urinário (rins, ureteres, bexiga e uretra), foram evidenciadas nefrite intersticial, ureterite, cistite e uretrite supurativa necrosante, todas multifocais, com presença de bactérias e trombose associada. De acordo com os achados macroscópicos e microscópicos, concluiu-se a causa *mortis* do animal como; Distúrbio hemodinâmico secundário a dilatação e torção vólvulo gástrica. **Conclusões:** A morte súbita da matriz suína foi decorrente de distúrbio hemodinâmico agudo, secundário à dilatação e torção gástrica. Deste modo, a necessidade do conhecimento da interação multifatorial entre manejo, anatomia e processos infecciosos, é fundamental para evitar estes acidentes, reforçando a necessidade de protocolos preventivos em matrizes suínas para evitar perdas súbitas. Saúde única é essencial: condições de alojamento, nutrição e vigilância sanitária impactam diretamente o bem-estar animal e a produtividade. Este caso serve como alerta para intervenções proativas, integrando medidas de manejo, nutrição e monitoramento sanitário para mitigar riscos em rebanhos suínos.

Palavras-chave: Alteração hemodinâmica, morte súbita, suinocultura, manejo.

Anais do 8º Congresso de Patologia Veterinária (CPV), XXII Encontro Nacional de Patologia Veterinária (ENAPAVE), XVI Simpósio Brasileiro da Davis-Thompson Foundation, VII Encontro Internacional de Saúde Animal e Prevenção (ENISAP) e I Simpósio de Sanidade Animal do CRMV-MT
9 a 12 de setembro de 2025 – Cuiabá, Mato Grosso, Brasil
Braz J Vet Pathol, 2025, vol. 18, Supl. 1

BJVP
Brazilian Journal of Veterinary Pathology
ISSN 1983-0246

Espondilolistese congênita em codornas europeias (*Coturnix coturnix*)

Maira B. Puntel[1*], Daniel P. Moraes[1], Natália P. Nunes[2], Gabriela F. Daudt[2], Carolina R. Nunes[3], Marinara Macelai[3], Bruno L. Anjos[1]

[1]Curso de Medicina Veterinária, Universidade Federal do Pampa, UNIPAMPA;
[2]Programa de Pós-graduação em Ciência Animal, UNIPAMPA;
[3]Touton Hospital Veterinário, Uruguaiana, RS, Brasil.
***Autor de correspondência:** mairapuntel.aluno@unipampa.edu.br

Introdução: A espondilolistese embora pouco relatada é um distúrbio locomotor primário com etiologia multicausal que acomete especialmente aves de corte. As lesões surgem a partir de malformações vertebrais com consequente compressão da medula espinhal que culmina em déficit neurológico. A ocorrência dessa afecção em codornas europeias (*Coturnix coturnix*) e seus aspectos clínico-patológicos não são descritos. **Relato do caso:** Entre fevereiro e novembro de 2024 observou-se o nascimento de nove ninhadas de codornas europeias contendo filhotes com deformidades nos membros pélvicos visualizados a partir do segundo dia de vida. **Resultados**: As ninhadas eram oriundas de uma criação de subsistência destinada à produção de carne e ovos com matrizes e reprodutores provenientes de um único plantel e alimentadas com ração comercial para codornas. Clinicamente, 14 aves apresentaram alterações caracterizadas por dificuldade de deambulação que evoluíam para torcicolo, ataxia com déficit motor e deformidades angulares graves nos membros pélvicos (uni ou bilateralmente), seguido de quedas e dificuldade em se manter em estação ou se alimentar. Machos e fêmeas foram acometidos e o quadro clínico impedia a manutenção desses animais juntamente com outros filhotes, sendo que na sua maioria foram eutanasiados com até uma semana de vida ou morreram pisoteadas. Diversos filhotes foram submetidos a autópsia e em três deles observou-se macroscopicamente estreitamento do canal medular especialmente na região cérvico-torácica, além dos desvios angulares que ocorreram nos membros pélvicos, nas articulações coxofemoral e femorotibial com hiperflexão muscular, dos M. flexor crural lateral e medial e hiperextensão dos músculos tibiais, como o M. tibial cranial fibular, em decorrência da lesão medular compressiva, além de atrofia muscular acentuada. O posicionamento anômalo dos ossos dos membros foi observado também no exame radiográfico *post mortem*. Na análise submacroscópica, foi possível confirmar o deslizamento vertebral com estreitamento do canal medular. Microscopicamente, foi observada degeneração walleriana focalmente extensa de tratos medulares, tanto no segmento medular cervical, quanto torácico adjacente às áreas de estenose do canal medular, bem como em algumas raízes de nervos espinhais, além da presença de esferóides axonais. O diagnóstico de espondilolistese foi confirmado a partir do exame microscópico, macroscópico e observação do dano compressivo à medula espinhal. **Conclusões:** Esse é o primeiro relato de espondilolistese congênita em codornas europeias (*Coturnix coturnix*) jovens, o que reforça a origem genética da condição nesse plantel associada a endogamia. Destaca-se a importância dessa condição para avaliar a qualidade zootécnica do plantel, bem como diagnóstico diferencial para outras doenças neurológicas nessas aves.

Palavras-chave: aves de corte, estenose, doenças de rebanhos, distúrbios genéticos, neuropatologia.

Agência financiadora: Unipampa.

Anais do 8º Congresso de Patologia Veterinária (CPV), XXII Encontro Nacional de Patologia Veterinária (ENAPAVE), XVI Simpósio Brasileiro da Davis-Thompson Foundation, VII Encontro Internacional de Saúde Animal e Prevenção (ENISAP) e I Simpósio de Sanidade Animal do CRMV-MT
9 a 12 de setembro de 2025 – Cuiabá, Mato Grosso, Brasil
Braz J Vet Pathol, 2025, vol. 18, Supl. 1

BJVP
Brazilian Journal of Veterinary Pathology
ISSN 1983-0246

Aerosaculite e hemocelomite infeciosas em *Apis mellifera*

Wuglenya D. M. da Silva[1], Paulo R. R. N. Rondon[2], Aruaque L. F. de Oliveira[2], Carlos A. Chaves[1], Jessica N. da Silva[1], Gabriela V. C. Bichara[1], Afonso L. Sinkoc[1], Edson M. Colodel[1],

[1] Faculdade de Medicina Veterinária, Universidade Federal de Mato Grosso, Av. Fernando Corrêa da Costa 2367, Cuiabá, MT 78060-900, Brasil.
[2] Fiscal Estadual de Defesa Agropecuária e Florestal. Programa de Sanidade Apícola do INDEA-MT, Cuiabá, MT, Brasil.
***Autor de correspondência:**wuglenyadaislla@gmail.com

Introdução: O sistema traqueal é responsável pelas trocas respiratórias nas abelhas. O oxigênio é conduzido às células, por meio de traqueias conectadas aos espiráculos no exoesqueleto. Os sacos aéreos são espaços de reserva de ar, principalmente para suprir a mecânica do voo. Infecções podem causar inflamação nesses espaços, denominada aerosaculite. Nos insetos adultos, o celoma é substituído pelo hemocélio, cavidade onde circula a hemolinfa. Esta desempenha funções circulatórias, transporta nutrientes e gases e atua na defesa imunológica. É suscetível a processos inflamatórios, denominados hemocelomite. A interrelação da microbiota ambiental e os insetos é pouco compreendida, e muitas causas de adoecimentos de melíferas ainda são desconhecidas. Este trabalho descreve as alterações macroscópicas e microscópicas de aerosaculite e hemocelomite em um apiário. **Relato do caso:** Apicultor de Feliz Natal, MT, relata sinais clínicos de baixa mobilidade, diminuição da higiene da colmeia e mortalidade com perdas parciais dos enxames. *Apis mellifera* campeiras e operárias, moribundas e mortas foram coletadas, conservadas em solução de álcool/formol e encaminhadas para Setor Diagnóstico Veterinário do Hospital Veterinário da Universidade Federal de Mato Grosso (SDV-HOVET/UFMT). Amostras foram processadas para análise histológica de corpo inteiro. Em seguida foram secionadas, coradas e analisadas em microscopia ótica. **Resultados**: Foi avaliado nas amostras encaminhadas 2,6% de infestação por *Varroa destructor.* Macroscopicamente as abelhas apresentavam o abdômen levemente aumentado, com manchas esbranquiçadas e aveludadas. Na avaliação microscópica de corpo inteiro frequentemente os sacos aéreos, e ocasionalmente o hemocélio do abdômen, estavam expandidos por material proteico, que envolvia inúmeras estruturas septadas e ramificadas, evidenciadas pelas técnicas de metenamina de prata de Grocott, de ácido periódico de Schiff (PAS) e de giemsa modificada. Entremeado ao material proteico havia colônias de bactérias Gram-positivas e Gram-negativas. Nas áreas adjacentes, observou-se acúmulo de hemócitos. **Conclusões:** As alterações observadas principalmente no abdome caracterizam aerosaculite e hemocelomite infecciosas. Como as amostras foram conservadas apenas para estudo histológico, não foi possível caracterizar a etiologia micótica e bacteriana relacionada a essa inflamação. Os achados ressaltam a importância da análise histopatológica na caracterização de lesões em insetos. No entanto, a complementação etiológica é essencial para identificar os agentes etiológicos envolvidos nas inflamações e aprimorar estratégias de prevenção e controle.

Palavras-chave: micoses respiratórias, doença de abelhas, apicultura, sanidade de abelhas.

Agência financiadora: Termo de Cooperação Nº 004/FUFMT/2023 (FUFMT E INDEA MT).

Anais do 8º Congresso de Patologia Veterinária (CPV), XXII Encontro Nacional de Patologia Veterinária (ENAPAVE), XVI Simpósio Brasileiro da Davis-Thompson Foundation, VII Encontro Internacional de Saúde Animal e Prevenção (ENISAP) e I Simpósio de Sanidade Animal do CRMV-MT
9 a 12 de setembro de 2025 – Cuiabá, Mato Grosso, Brasil
Braz J Vet Pathol, 2025, vol. 18, Supl. 1

BJVP
Brazilian Journal of Veterinary Pathology
ISSN 1983-0246

Nosemose e compactação intestinal em abelhas melíferas: relato de caso

Wuglenya D. M. da Silva[1], Paulo R. R. N. Rondon[2], Aruaque L. F. de Oliveira[2], Carlos A. C. Velásquez[1], Jessica N. da Silva[1], Gabriela V. C. Bichara[1], Afonso L. Sinkoc[1], Edson M. Colodel[1]

[1] Faculdade de Medicina Veterinária, Universidade Federal de Mato Grosso, Av. Fernando Corrêa da Costa 2367, Cuiabá, MT 78060-900, Brasil. [2]Fiscal Estadual de Defesa Agropecuária e Florestal. Programa de Sanidade Apícola do INDEA-MT, Cuiabá, MT, Brasil.
***Autor de correspondência:**wuglenyadaislla@gmail.com

Introdução: As abelhas são importantes para o equilíbrio dos ecossistemas com a polinização de plantas silvestres e cultivadas, contribuindo para a biodiversidade e a produção de alimentos. O Brasil está entre os dez maiores produtores de mel e derivados, reforçando a importância econômica da apicultura. O diagnóstico histopatológico é uma ferramenta importante para determinar a relevância clínica de microrganismos identificados em exames complementares. *Nosema spp.* são fungos do filo Microsporidia, os quais são parasitas intracelulares obrigatórios. Este trabalho relata as alterações macroscópicas e microscópicas de um caso de nosemose em *Apis mellifera* com compactação intestinal. **Relato do caso:** Apicultores do município de Feliz Natal, MT, relataram fraqueza, dificuldade de voo e alta mortalidade em colmeias. Amostras de abelhas moribundas foram coletadas, sob refrigeração e preservadas em solução formol/álcool e encaminhadas para o Setor Diagnóstico Veterinário do Hospital Veterinário da Universidade Federal de Mato Grosso (SDV-HOVET/UFMT). Unidades foram dissecadas e avaliadas microscopicamente, ou processadas para análise histológica de corpo inteiro. **Resultados**: As abelhas apresentavam abdômen aumentado, firme ao toque, e com manchas brancacentas. A dissecação do abdômen, observou-se o intestino marcadamente expandido e preenchido por material denso e acastanhado. Este conteúdo, ao exame citológico, apresentava predomínio de estruturas globulares com aproximadamente 6µm. Na avaliação microscópica das seções de corpo inteiro de abelhas operárias, notou-se que o papo, o ventrículo, o intestino delgado e reto estavam expandidos por material amorfo compactado formado por grande quantidade de estruturas circulares de 5,2µm, grãos de pólen e detritos de material vegetal. Em algumas havia ruptura do intestino e conteúdo na luz da cavidade celomática. Nas células epiteliais, principalmente do ventrículo, havia frequentes vacúolos preenchidos por numerosos, microsporídios *Nosema*. **Conclusões:** Relacionamos, nestas abelhas, a ocorrência de compactação intestinal e infecção pela microsporídia do gênero *Nosema*, assim como a associação desses fatores com a mortalidade nos apiários. A patogenicidade da infecção por *Nosema* spp. varia de acordo com características do parasita e do hospedeiro. A doença está relacionada além da lise das células intestinais para liberação dos esporontes no lúmen, também ao uso do ATP da célula hospedeira pelo microsporídio para seu crescimento e reprodução, o que reduz a função metabólica celular. Acredita-se que esse déficit energético contribua para alterações no peristaltismo e para a estase intestinal, agravando o quadro clínico.

Palavras-chave: doença de abelhas, apicultura, sanidade de abelhas.
Agência financiadora: Termo de Cooperação Nº 004/FUFMT/2023 (FUFMT E INDEA MT).

Anais do 8º Congresso de Patologia Veterinária (CPV), XXII Encontro Nacional de Patologia Veterinária (ENAPAVE), XVI Simpósio Brasileiro da Davis-Thompson Foundation, VII Encontro Internacional de Saúde Animal e Prevenção (ENISAP) e I Simpósio de Sanidade Animal do CRMV-MT
9 a 12 de setembro de 2025 – Cuiabá, Mato Grosso, Brasil
Braz J Vet Pathol, 2025, vol. 18, Supl. 1

BJVP
Brazilian Journal of Veterinary Pathology
ISSN 1983-0246

Intoxicação por *Trema micranta* em bovinos no estado de Mato Grosso

Wuglenya D. M. da Silva[1], Marlon Ribeiro[2], João P. da S. Cavasani[1], Carlos A. C. Velásquez[1], Loriany M. Gottard[2], Jenyffer A. O. P. Rondon[2], Edson M. Colodel[1], Fernando H. Furlan[1],

[1] Faculdade de Medicina Veterinária, Universidade Federal de Mato Grosso, Av. Fernando Corrêa da Costa 2367, Cuiabá, MT 78060-900, Brasil.
[2] Faculdade de Medicina Veterinária, Universidade de Cuiabá, Av. Manoel José de Arruda, 3100, Jardim Europa, Cuiabá, MT, 78065-900, Brasil.
***Autor de correspondência:**wuglenyadaislla@gmail.com

Introdução: *Trema micrantha* é uma espécie arbórea pertencente à família Cannabaceae, popularmente conhecida como grandiúva, pau-pólvora ou periquiteiro. No território brasileiro, pode ocorrer em formações florestais, vegetação secundária, terrenos abandonados e pastagens. Apesar de ser experimentalmente tóxica para bovinos, ocasionando apatia, anorexia, sialorreia, fraqueza progressiva, coma e morte, não há relatos de intoxicação espontânea nessa espécie. Diante disso, este trabalho tem como objetivo descrever um surto de intoxicação espontânea por *T. micrantha* em bovinos. **Metodologia:** Dados epidemiológicos e clínicos foram obtidos em visita à propriedade onde a doença ocorreu. Dois bovinos que morreram espontaneamente foram submetidos à necropsia. Amostras foram coletadas em formol a 10% e processados rotineiramente para avaliação histológica. **Resultados:** As equipes de diagnóstico, foram acionados devido à mortalidade de bovinos fêmeas adquiridas através de leilão de uma propriedade rural localizada no município de Jangada-MT. Após a chegada na propriedade de destino, no município de Acorizal-MT, foram transferidos para um piquete de recepção, onde permaneceram em fase de aclimatação. O primeiro óbito foi registrado entre 24 e 26 horas após o desembarque. O segundo, aproximadamente 36 horas após a chegada. Os animais remanescentes foram retirados dessa pastagem. Durante a movimentação, mesmo em um trajeto curto, foi observado que um dos bovinos apresentava apatia, relutância em se mover e locomoção cambaleante, e acabou morrendo no dia seguinte. Dos três animais mortos, dois foram submetidos à necropsia. Macroscopicamente notou-se leve icterícia em tecidos adiposos subcutâneos, as fáscias musculares e as serosas abdominais. O fígado estava aumentado de tamanho, com padrão lobular acentuadamente evidente por toda a superfície capsular e de corte. Na avaliação microscópica, no fígado, em todas as secções analisadas, havia necrose hepática centrolobular à massiva acompanhada de hemorragia. Raros hepatócitos viáveis estavam presentes na periferia dos lóbulos, com citoplasma moderadamente vacuolizado. Durante a inspeção dos piquetes onde os animais foram mantidos, na propriedade de chegada, não foram observadas plantas hepatotóxica. No entanto, em visita à propriedade de origem notou-se que no piquete em que os animais foram mantidos por 24 horas antes do embarque, havia grande infestação por *Trema micranta* com sinais de consumo. **Conclusão:** *Trema micrantha* é tóxica para bovinos causando uma doença aguda a subaguda caracterizada por necrose hepática. Em casos de mortalidade agudas após o transporte de bovinos, é importante a avaliação epidemiológica tanto na propriedade de origem quanto no destino final dos animais.

Palavras-chave: planta tóxica, planta hepatotóxica aguda, sanidade animal.

Agência financiadora: CNPq, CAPES, FAPEMAT, PROPESq-UFMT.

Anais do 8º Congresso de Patologia Veterinária (CPV), XXII Encontro Nacional de Patologia Veterinária (ENAPAVE), XVI Simpósio Brasileiro da Davis-Thompson Foundation, VII Encontro Internacional de Saúde Animal e Prevenção (ENISAP) e I Simpósio de Sanidade Animal do CRMV-MT
9 a 12 de setembro de 2025 – Cuiabá, Mato Grosso, Brasil
Braz J Vet Pathol, 2025, vol. 18, Supl. 1

BJVP
Brazilian Journal of Veterinary Pathology
ISSN 1983-0246

Achados anatomopatológicos de Fibrose Pulmonar Multinodular em um muar (*Equus Asinus*) no Espírito Santo: relato de caso

Ana C. G. Delpupo[1*], Ana C. J. Pinto[1], Lucas P. Oliveira[1], Camila. A. Marques[2], Álvaro de P. L. de Oliveira[2], Fernanda T. Vieira[1], Mayra C. Flecher[1]

[1]Laboratório de Patologia Animal, Medicina Veterinária, Universidade de Vila Velha, Vila Velha, ES, Brasil.
[2]Clínica médica e cirúrgica de Animais de Grande Porte, Universidade de Vila Velha, Vila Velha, ES, Brasil.
***Autor de correspondência:** aninha.claragotardo@gmail.com

Introdução: A Fibrose Pulmonar multinodular (FPM) é uma enfermidade respiratória descrita em equinos e ansinios caracterizada morfologicamente por formação de nódulos pulmonares fibrosos pálidos multifocal a coalescente, e pneumonia. Nessas espécies existe associação da doença com Herpesvírus Equino (EVV) tipo 5, e asininos (AHV) tipos 4 e 5. Este trabalho descreve os principais achados macro e microscópicos de um caso de FPM em muar, registrado pela primeira vez no Espírito Santo. **Relato do caso:** Um muar, castrado, de 16 anos, pelagem tordilha, foi encaminhado à Clínica Médica e Cirúrgica de Grandes Animais da Universidade Vila Velha – ES, com histórico de prostração e letargia há aproximadamente três semanas. Ao exame clínico, evidenciaram-se sinais de angústia respiratória e febre branda. O animal evoluiu a óbito após sete dias de internação, sendo o cadáver encaminhado ao setor de Patologia Animal da mesma instituição para necropsia. Foram coletados fragmentos de diversos órgãos, fixados em formalina a 10%, para exame histopatológico. Os fragmentos foram processados, emblocados em parafina corados com Hematoxilina e Eosina, além do pulmão também ser corado por Tricrômico de Gomori. **Resultados**: Na necropsia, observou-se hidrotórax e edema pulmonar acentuados, pulmões aumentados, com nódulos de 1 a 10cm, branco-acinzentados multifocais a coalescentes, firmes e que se profundavam ao corte. Havia hidropericárdio, aumento e rigidez cardíaca com espessamento da parede ventricular esquerda moderada, dilatação do ventrículo direito acentuado e palidez miocárdica. O fígado apresentava congestão intensa e padrão lobular evidente. Microscopicamente, os pulmões exibiam fibrose intersticial com espessamento septal acentuada confirmadas por Tricrômico de Gomori, infiltrado de linfócitos, histiócitos e neutrófilos multifocal leve. Presença de células cúbicas revestindo alvéolos multifocal, hiperplasia de pneumócitos tipo II leve, frequente células sinciciais na luz de alvéolos, e raramente, com inclusões intranucleares eosinofílicas. Além de fibrose cardíaca intersticial multifocal moderada com cariomegalia de cardiomiócitos multifocal, compatíveis com cardiomiopatia hipertrófica crônica. O fígado apresentava congestão centrolobular, áreas de fibrose multifocal centolobular. A causa da morte foi atribuída à insuficiência respiratória decorrente de pneumonia intersticial crônica. **Conclusões:** Os achados são compatíveis com a Fibrose Pulmonar Multinodular em um muar, com alterações macroscópicas e microscópicas características como nódulos pulmonares fibrosantes, células sinciciais e infiltrado inflamatório intersticial. A observação de corpúsculos de inclusão intranuclear sugere associação com infecção por Herpesvírus. Este é o primeiro caso registrado no estado do Espírito Santo e reforça a necessidade de incluir a FPM no diagnóstico diferencial de doenças respiratórias crônicas em muares.

Palavras-chave: células sinciciais, doença respiratória, fibrose pulmonar, histopatologia.

Anais do 8º Congresso de Patologia Veterinária (CPV), XXII Encontro Nacional de Patologia Veterinária (ENAPAVE), XVI Simpósio Brasileiro da Davis-Thompson Foundation, VII Encontro Internacional de Saúde Animal e Prevenção (ENISAP) e I Simpósio de Sanidade Animal do CRMV-MT
9 a 12 de setembro de 2025 – Cuiabá, Mato Grosso, Brasil
Braz J Vet Pathol, 2025, vol. 18, Supl. 1

BJVP
Brazilian Journal of Veterinary Pathology
ISSN 1983-0246

Achados anatomopatológicos e moleculares observados na dermatite pustular induzida por poxvírus em um ovino

Joana C. S. J. Lima[1*], Pedro A. P. Zufelato[1], Julio A. Kioquetta[2], Priscilla F. V. Pereira[2], Júlio A. N. Lisbôa[2], Mariana S. Marques,[3] Amauri A. Alfieri[3], Selwyn A. Headley[1]

[1]Laboratório de Patologia Animal, Universidade Estadual de Londrina, Londrina, PR.
[2] Clínica de Grandes Animais, Universidade Estadual de Londrina, Londrina, PR.
[3]Laboratório de Virologia Animal, Universidade Estadual de Londrina, Londrina, PR
***Autor de correspondência**: joana.cristina@uel.br

Introdução: A dermatite pustular induzida por poxvírus em ovinos, também conhecida como ectima contagioso ou *orf*, é uma enfermidade cutânea de caráter altamente contagioso, causada por um membro do parapoxvírus genro. Este estudo descreve as principais características anatomopatológicas e moleculares observadas de uma dermatite induzida por poxvírus em um ovino. **Relato do caso:** Um ovino (*Ovis aries*), fêmea, Santa Inês, 10 anos de idade, pertencia à uma fazenda onde um lote de ovelhas e borregos foi adquirido aproximadamente há dois meses. Os animais eram inicialmente mantidos em quarentena, mas após serem introduzidos ao rebanho, aparecerem lesões em alguns animais. Estas lesões eram principalmente ao redor dos lábios e em outras regiões da face. A ovelha foi atendida pelo serviço de clínica de grandes animais no hospital veterinário da Universidade Estadual de Londrina onde foi realizada a remoção cirúrgica. Os fragmentos foram fixados em solução de formalina a 10% e processados por técnica histológica de rotina. **Resultados**: os fragmentos cutâneos recebidos para análise histopatológica eram pequenos (1,8 x 1,0 x 0,6 cm), elevados, nodulares, irregulares e crostosos. Havia pouca diferença histológica entre os fragmentos avaliados. A histopatologia revelou espessamento acentuado e irregular da epiderme, acompanhada por acentuado espessamento da camada córnea com retenção nuclear. Havia focos de degeneração balonosa dos queratinócitos do estrato espinhoso com ocasionais corpúsculos de inclusão eosinofílicos intracitoplasmáticos. Em outras áreas na epiderme observaram-se acúmulos de neutrófilos, resultando em pústulas, muitas destas eram rompidas formando crostas na superfície epidérmica. Na derme adjacente havia infiltrado linfohistioplasmocitário em padrão liquenoide. O diagnóstico histopatológico foi dermatite proliferativa e pustular, focalmente extensa, aguda, associada a corpúsculos de inclusão eosinofílicos intracitoplasmáticos. A PCR realizada dos fragmentos cutâneos amplificou DNA do *poxvírus*. **Conclusões:** As alterações histológicas observadas neste caso, como degeneração balonosa dos queratinócitos e inclusões intracitoplasmáticas eosinofílicas, são consistentes com aquelas observadas no diagnóstico de ectima contagioso. Adicionalmente, a confirmação da etiologia foi feita pela diagnostico molecular. Embora que esta doença seja bem conhecida há poucos relatos da identificação molecular, provavelmente devida a resolução espontânea das manifestações. Este caso destaca a necessidade de medidas de biosseguridade eficazes, especialmente durante a introdução de novos animais no rebanho, a fim de prevenir surtos de doenças contagiosas como a ectima contagiosa.

Palavras-chave: histopatologia, inclusão, viral.

Anais do 8º Congresso de Patologia Veterinária (CPV), XXII Encontro Nacional de Patologia Veterinária (ENAPAVE), XVI Simpósio Brasileiro da Davis-Thompson Foundation, VII Encontro Internacional de Saúde Animal e Prevenção (ENISAP) e I Simpósio de Sanidade Animal do CRMV-MT
9 a 12 de setembro de 2025 – Cuiabá, Mato Grosso, Brasil
Braz J Vet Pathol, 2025, vol. 18, Supl. 1

BJVP
Brazilian Journal of Veterinary Pathology
ISSN 1983-0246

Aprisionamento jejunal e volvo mesentérico em cabra alimentada com milho hidratado

Telma S. Lima[1*], Hélio N. Araújo Júnior[1], José Airton O. Santos Neto[1], Francisco W. Laurentino[2] Filho[3], Renato M. Peixoto[1], Adriel S. Veloso[1], Francisco A. F. Xavier Júnior[1], Uillians V. Oliveira[1]

[1]Laboratório de Patologia Animal Comparada da Região dos Inhamuns (LAPCOM), Universidade Estadual do Ceará, Tauá, CE, Brasil.
[2]Médico Veterinário Autônomo, Tauá, CE, Brasil.
***Autor de correspondência:** telma.lima.uece.br

Introdução: Deslocamentos intestinais podem progredir para encarceramento, volvo e infarto segmentar, caracterizando-se macroscopicamente por abdômen distendido e alças intestinais tensas, dilatadas e vermelho-escuras. Volvo ou torção mesentérica ocorre mais comumente em ruminantes lactentes do que em adultos. No sertão dos Inhamuns, Ceará, os produtores hidratam o grão de milho como forma de melhorar a mastigação e digestão dos animais, mas não se sabe qual a repercussão fisiológica dessa prática. Nesse contexto, o objetivo deste estudo foi descrever uma caso de aprisionamento jejunal e volvo mesentérico em cabra alimentada com milho hidratado. **Relato do caso:** Uma cabra SRD, de três anos de idade, foi necropsiada após desenvolver apatia, cólica e diarreia, decorrente da ingestão de milho hidratado, evoluindo para morte seis dias após desenvolver sinais os clínicos. Conforme o proprietário, dois animais desenvolveram os mesmo sinais, mas apenas um respondeu ao tratamento, com melhora clínica em dois dias. O animal foi encaminhado para necropsia no Laboratório de Patologia Animal Comparada da região dos Inhamuns. **Resultados**: Durante a necropsia observou-se condição corporal regular e, à abertura das cavidades, notou-se que aproximadamente 15 cm do segmento jejunal estava repleto de conteúdo liquefeito e delicadamente aderido por fibrina. A serosa nessa região era vermelho escura e continha vasos congestos. Ao desfazer as aderências notou-se que, inicialmente, o jejuno deslocou-se de modo a formar um espaço similar a um anel herniário, aprisionando o jejuno distal através dessa abertura e promovendo torção mesentérica (360º em sentido horário). No segmento aprisionado, houve aderência da região anti-mesenterica de jejuno distal sobre a porção mesentérica de jejuno proximal, em arranjo espiralado, qualificando o quadro como volvo mesentérico a partir de aprisionamento intestinal. **Conclusões:** É possível que a fermentação inadequada do milho ofertado aos animais tenha favorecido mudanças no peristaltismo, com consequente deslocamento intestinal. As consequência da isquemia para o intestino iniciam após 5-10 minutos e avançam severamente 30 minutos após, de modo que a natureza da lesão é aguda, necrótica e severa, justificando a morte súbita do animal afetado.

Palavras-chave: deslocamentos intestinais, manejo nutricional, caprinocultura, sertão cearence.

Anais do 8º Congresso de Patologia Veterinária (CPV), XXII Encontro Nacional de Patologia Veterinária (ENAPAVE), XVI Simpósio Brasileiro da Davis-Thompson Foundation, VII Encontro Internacional de Saúde Animal e Prevenção (ENISAP) e I Simpósio de Sanidade Animal do CRMV-MT
9 a 12 de setembro de 2025 – Cuiabá, Mato Grosso, Brasil
Braz J Vet Pathol, 2025, vol. 18, Supl. 1

BJVP
Brazilian Journal of Veterinary Pathology
ISSN 1983-0246

Confirmação molecular e imuno-histoquímica de infecções transplacentárias por gamaherpesvírus ovino 2 em ovinos

Joana C. S. J. Lima[1*], Flávia H. P. Silva[1], Isabelle H. dos Santos[2], Gustavo R. Queiroz[2], Júlio A. N. Lisbôa[2], Geovana D. Yoshitani[3], Amauri A. Alfieri[3,] Selwyn A. Headley[1]

[1]Laboratório de Patologia Animal, Universidade Estadual de Londrina, Londrina, PR.
[2] Clínica de Grandes Animais, Universidade Estadual de Londrina, Londrina, PR.
[3]Laboratório de Virologia Animal, Universidade Estadual de Londrina, Londrina, PR
***Autor de correspondência**: joana.cristina@uel.br

Introdução: O gamaherpesvírus 2 (OvGHV2), gênero *Macavirus,* causa a febre catarral maligna em mamíferos mundialmente. Entre os membros do *Macavírus*, somente a gamaherpesvírus alcelafino 1 e 2 (AlGHV1 e 2), são relacionados a doenças reprodutivas. *Macavírus* associados ao desenvolvimento de FCM fazem parte do complexo de vírus da FCM (VFCM). Apesar de amplamente documentada em ruminantes, são poucos relatos da detecção de OvGHV2 em fetos de ovinos. **Objetivos:** descreve à infecção vertical por OvGHV2 em ovinos. **Metodologias:** Uma ovelha, 2 anos de idade, Santa Inês, prenha, com histórico de partos gemelares morreu devido as complicações da toxemia da prenhez (TP). Clinicamente, o animal era apático com e hiporexia. A ultrassonografia revelou morte fetal. A carcaça foi submetida para avaliação *post-mortem;* fragmentos de órgãos foram coletados para avaliação histopatológica, imuno-histoquímica (IHQ) para detectar antígenos de VFCM e moleculares para amplificar o DNA de OvGHV2. **Resultados**: Foram encontrados dois fetos (#1 e 2) na ovelha; ela demonstrou congestão de múltiplos órgãos, palidez hepática, edema pulmonar e achatamento dos giros cerebrais. Os órgãos dos fetos eram congestos. A avaliação histológica da ovelha revelou edema cerebral com necrose neuronal, degeneração hepatocelular e hepatite linfocítica portal. Somente congestão foi observada na maioria dos órgãos de ambos dos fetos. A IHQ revelou imunorreatividade positiva intracitoplasmática para os antígenos do MCFV nas células epiteliais do fígado, pulmão e rins da ovelha; nas células epiteliais das glândulas peribronquiais e nos condrócitos do pulmão, nos ductos biliares do fígado e túbulos renais do Feto #2. A PCR amplificou o DNA do OvGHV2 nos órgãos da ovelha (fígado, pulmões e rins), no cérebro do Feto #1 e no fígado do Feto #2. O sequenciamento confirmou os resultados da PCR. A análise filogenética revelou que as sequencias destes animais apresentam 100% de homologia com a cepa padrão do OvGHV2, e com cepas brasileiras e americanos, formando um agrupamento distinto das cepas de AlGHV1 e AlGHV2. **Conclusões:** O histórico clínico e os achados patológicos da ovelha são consistentes da toxemia de prenhez. A identificação de antígenos do MCFV e DNA do OvGHV2 em diversos órgãos desta ovelha e a amplificação de OvGHV2 DNA em ambos dos fetos são consistentes de infecção vertical deste Macavírus, provavelmente via transplacentária. Os achados sugerem que infecções transplacentárias por OvGHV2 podem acontecer em ovinos como já foi demonstrado em bovinos. Entretanto, estudos adicionais são necessários para determinar a capacidade deste agente em induzir doenças reprodutivas em ruminantes.

Palavras-chave: febre catarral maligna, infecção vertical, *Macavírus,* toxemia da prenhez.

Anais do 8º Congresso de Patologia Veterinária (CPV), XXII Encontro Nacional de Patologia Veterinária (ENAPAVE), XVI Simpósio Brasileiro da Davis-Thompson Foundation, VII Encontro Internacional de Saúde Animal e Prevenção (ENISAP) e I Simpósio de Sanidade Animal do CRMV-MT
9 a 12 de setembro de 2025 – Cuiabá, Mato Grosso, Brasil
Braz J Vet Pathol, 2025, vol. 18, Supl. 1

BJVP
Brazilian Journal of Veterinary Pathology
ISSN 1983-0246

Hiperadrenocorticismo adrenal-dependente em bezerro com provável hirsutismo

Aquiles V. Pereira[1*], Hélio N. Araújo Júnior[1], Elizandra T. Melo[2], Isadora T. Morais[1], Ana Yaclara V. Lima[1], Arthur G.F. Lopes[1], Andressa N. Mouta[1], Joyce G. Souza[1]

[1]Laboratório de Patologia Animal Comparada da Região dos Inhamuns (LAPCOM), Centro de Educação, Ciência e Tecnologia da Região dos Inhamuns, Universidade Estadual do Ceará, Tauá, CE, Brasil.
[2]Laboratório de Diagnóstico Animal (LDA), Universidade Federal Rural do Pernambuco (UFRPE), Recife, PE, Brasil.
***Autor de correspondência:** aquiles.vicente@aluno.uece.br

Introdução: O hirsutismo refere-se ao crescimento excessivo de pelos secundário a níveis elevados de andrógenos, seja pela produção exagerada ou pelo aumento da resposta do órgão-alvo aos níveis plasmáticos normais de andrógenos. Em equinos, decorre de disfunções na pars intermedia da pituitária, mas em bovinos descreve-se apenas a hipertricose como um traço genético não desejado em raças europeias, nas quais pode ser acompanhada de dificuldade respiratória em períodos quentes e redução da produção de leite e do peso vivo. O objetivo deste estudo foi descrever um caso de hirsutismo em bezerro com hiperadrenocorticismo adrenal-dependente. **Relato do caso:** Uma bezerra de aproximadamente 12 meses de vida, sem raça definida, foi avaliada pela equipe de pesquisa do Laboratório de Patologia Animal Comparada da região dos Inhamuns, após histórico de apatia, anemia, perda de peso, diarreia e edema submandibular, decorrente de severa parasitose intestinal. Durante a visita técnica, notou-se que o animal exibia pelos demasiadamente longos e ondulados, por todo o corpo, em comparação aos demais bezerros de outras matrizes da propriedade. A pelagem do animal era preta, macia e brilhante, e o pelo desprendia com facilidade ao toque. Conforme o produtor, o animal tem pelos longos desde o nascimento além de dificuldade de ganhar peso. Na ocasião da visita, coletou-se sangue (antes das 9h da manhã) para identificação dos níveis de cobre, zinco, selênio, hormônio adrenocorticotrófico (ACTH), cortisol, Tiroxina (T3) e Triiodotironina (T4), através do método de quimioluminescência. Fragmentos de pele da cernelha, flanco e abdome foram coletados, fixados em solução formalina 10% e processados rotineiramente para histopatologia. **Resultados**: Achados relevantes incluíram ACTH em níveis inferiores a 1,5 pg/mL (10-45 pg/mL), enquanto os níveis de cortisol foram de 3,63 ng/mL (5 a 10 ng/mL). Microscopicamente, a pele nos três fragmentos coletados exibia marcado adelgaçamento de epiderme associado a escasso estrato córneo acompanhado de acentuado acúmulo de melanina, tanto na epiderme quanto no epitélio folicular; em derme superficial e profunda observou-se grande quantidade de folículos pilosos em fase anágena, a maioria hiperpigmentado, e leve ectasia de glândulas sudoríparas. **Conclusões:** Os achados sugerem hiperadrenocorticismo adrenal-dependente associado ao hiperandrogenismo. Hormônios andrógenos estimulam a produção de pelos terminais e prolongam a fase anágena, promovendo alongamento da pelagem e aumento da secreção sebácea. Embora preliminar, o caso indica possível componente genético e levanta a necessidade de estudos sobre os impactos da manutenção dessa característica em rebanhos dos sertões cearenses.

Palavras-chave: dermatopatia endócrina, ACTH, hiperandrogenismo, histopatologia.

Anais do 8º Congresso de Patologia Veterinária (CPV), XXII Encontro Nacional de Patologia Veterinária (ENAPAVE), XVI Simpósio Brasileiro da Davis-Thompson Foundation, VII Encontro Internacional de Saúde Animal e Prevenção (ENISAP) e I Simpósio de Sanidade Animal do CRMV-MT
9 a 12 de setembro de 2025 – Cuiabá, Mato Grosso, Brasil
Braz J Vet Pathol, 2025, vol. 18, Supl. 1

BJVP
Brazilian Journal of Veterinary Pathology
ISSN 1983-0246

Leucose multicêntrica juvenil com envolvimento do gânglio de Gasser

Telma S. Lima[1*], Aquiles V. Pereira[1], Joyce G. Souza[1], Ismael L. Borges[2], Giovanna Q.S. Martins[1], Filipe J.P. Medeiros[1], Silvio Miguel C. Fonseca[3], Isis D.S Rocha[1]

[1]Laboratório de Patologia Animal Comparada da Região dos Inhamuns (LAPCOM), Centro de Educação, Ciência e Tecnologia da Região dos Inhamuns, Universidade Estadual do Ceará, Tauá, CE, Brasil.
[2]IFVET - Patologia Veterinária Diagnóstica, Fortaleza, CE, Brasil.
[3]Laboratório de Diagnóstico Animal (LDA), Universidade Federal Rural do Pernambuco (UFRPE), Recife, PE, Brasil.
***Autor de correspondência:** telma.lima.uece.br

Introdução: A Leucose Enzoótica Bovina (LEB) é a doença linfoproliferativa mais frequentemente diagnosticada em ruminantes no Brasil e constitui uma enfermidade de notificação obrigatória. A Leucose Bovina Esporádica (LBE), especialmente na forma juvenil, é menos comum nos rebanhos e caracteriza-se por linfadenopatia generalizada, acompanhada de perda de peso, depressão e fraqueza. Afeta, em geral, bezerros entre três e seis meses de idade. A neuropatia periférica decorrente da LBE é uma manifestação rara em bezerros. Diante disso, o objetivo deste trabalho foi descrever um caso de leucose multicêntrica juvenil com envolvimento do gânglio de Gasser. **Relato do caso:** Um bezerro de 50 dias de vida, foi necropsiado após desenvolver, em aproximadamente 15 dias, quadro clínico caracterizado por apatia, linfadenomegalia generalizada, aumento de volume na região cervical ventral, emagrecimento, dispneia, decúbito esternal permanente e morte. Durante a necropsia fragmentos de múltiplos órgãos foram coletados, fixados em solução formalina 10% e proecessados rotineiramente para histopatologia. **Resultados**: Achados de necropsia incluíram: linfonodos superficiais e profundos marcadamente aumentados de volume e que, ao corte, exibiam perda de delimitação córtico-medular, e variavam de vermelhos e intumescidos a difusamente brancos e firmes, ocasionalmente caseosos. O timo media aproximadamente 30 cm de comprimento e externalizava-se à cavidade torácica. O gânglio de Gasser encontrava-se aumentado de volume unilateralmente. Na microscopia, notou-se uma massa densamente celular composta por uma proliferação monomórfica de pequenos linfócitos (1-2 hemácias/linfócitos) comprimindo e infiltrando o gânglio de Gasser, associado a marcada necrose neuronal. Essa população celular foi vista ainda ao redor nos vasos da rede mirabile bem como ao redor da neurohipófise a qual encontra-se com neurópilo levemente distendido por material eosinófilo (edema). Essa proliferação foi observada em linfonodos, timo, intestino delgado, fígado, pulmão e músculo estriado esquelético. **Conclusões:** Neuropatias periféricas são pouco reportadas em bovinos, especialmente em bezerros. Este trabalho chama a atenção para a infiltração neoplásica do gânglio de Gasser na forma juvenil da Leucose Bovina Esporádica e reforça a importância da avaliação histopatológica do complexo Gânglio-Rete-Hipófise (GRH) em bezerros com linfadenopatia generalizada.

Palavras-chave: Complexo GRH, bezerros, linfadenopatia generalizada, linfoma.

Anais do 8º Congresso de Patologia Veterinária (CPV), XXII Encontro Nacional de Patologia Veterinária (ENAPAVE), XVI Simpósio Brasileiro da Davis-Thompson Foundation, VII Encontro Internacional de Saúde Animal e Prevenção (ENISAP) e I Simpósio de Sanidade Animal do CRMV-MT
9 a 12 de setembro de 2025 – Cuiabá, Mato Grosso, Brasil
Braz J Vet Pathol, 2025, vol. 18, Supl. 1

BJVP
Brazilian Journal of Veterinary Pathology
ISSN 1983-0246

Insuficiência hepática em equino associada ao consumo de ração contaminada com fumonisina

Mônica S. de Sousa[1*], Wellida K. Lacerda[1], Isabelle V. de Sousa[2], Markyson T. Linhares[1], Weslley D. Q. da Silva[1], Misael A. da Silva[1], Inácio J. Clementino[1], Ricardo B. de Lucena[1]

[1]Laboratório de Patologia e Biologia Molecular, Programa de Pós-Graduação em Ciência Animal, Universidade Federal da Paraíba, Areia, PB, Brasil.
[2] Programa de Pós-Graduação em Ciência e Saúde Animal (PPGMV/UFCG), Patos, PB, Brasil.
***Autor de correspondência:** monica_shinneider@hotmail.com

Introdução: Dentre os herbívoros, os equinos possuem maior predisposição às intoxicações por micotoxinas, pois nesta espécie o principal local de absorção dos compostos xenobióticos é o intestino delgado, antes do processo fermentativo no intestino grosso. A dieta fornecida a esses animais por sua vez, representa o principal fator de exposição a agentes genotóxicos, devido ao risco de contaminação por fungos do gênero *Fusarium* e *Aspergillus*, aos quais são capazes de induzir danos ao DNA e desencadear micotoxicoses. **Relato do caso:** Uma égua, cinco anos de idade, Quarto de Milha, apresentou alterações no comportamento, ataxia, incoordenação motora, paralisia dos lábios e língua, tremores musculares e decúbito. Foram feitos exames hematológicos e de soro para exames bioquímicos, como também da ração para avaliação toxicológica. O animal morreu e foi encaminhado para necropsia, fragmentos dos órgãos foram coletados, fixados e processados rotineiramente por técnica histológica. **Resultados**: Constatou-se leucocitose (20.900/ mm^3), bilirrubina total (4,40 mg/dL), direta (0,46 mg/dL) e indireta (3,94 mg/dL), além de AST de 570 U.I/L e GAMA GT de 114 U.I/L. Amostras da ração por cromatografia líquida revelou concentrações de FB1 em ppm de 620 no farelo, 141 no feno e de 198.600 nas espigas de milho utilizadas na ração. FB2 foi 260 e 77.700 no farelo e milho, respectivamente. O tecido hepático exibia desorganização da arquitetura, com moderada proliferação de tecido conjuntivo fibroso, formando pontes, associada a discreto infiltrado inflamatório mononuclear e intensa proliferação de ductos biliares (hiperplasia) nas regiões peri-portais. No interior dos lóbulos, observou-se pobre evidenciação dos sinusoides e marcada tumefação e vacuolização de hepatócitos (degeneração gordurosa), mais pronunciada em região mediozonal. Individualmente, os hepatócitos das áreas centrais exibiam dissociação, citoplasma ampla, hipereosinofílico, tumefeito e, muitas vezes, vacuolizado. Nos hepatócitos com degeneração os núcleos eram excêntricos, por vezes, picnóticos ou cariorréticos. Nos canalículos biliares e ductos notaram-se aglomerados amorfos e amarelados, compatíveis com colestase. Foram avaliados 15 cortes do encéfalo e medula espinal. Não foram encontradas lesões de necrose encefálica. Porém, na substância branca do córtex frontal, temporal, parietal e occipital notou-se aumento do número de astrócitos, organizados em pares, interpretados como astrócitos Alzheimer tipo II. **Conclusões:** A Fumonisina está associada principalmente à leucoencefalomalácia em equinos, nesse caso, a lesão grave foi visualizada como hepatopatia severa. Esse fato reforça a necessidade de pesquisas sobre a avaliação toxicológica da fumonisina causando hepatoxicidade crônica em equinos, considerada como diagnóstico diferencial para aflatoxicose ou intoxicação por *Crotalaria restusa* em equinos.
Palavras-chave: intoxicação, micotoxina, hepatotoxicidade, histopatologia.
Agência financiadora: FAPESQ/PB, CNPq, CAPES.

Anais do 8º Congresso de Patologia Veterinária (CPV), XXII Encontro Nacional de Patologia Veterinária (ENAPAVE), XVI Simpósio Brasileiro da Davis-Thompson Foundation, VII Encontro Internacional de Saúde Animal e Prevenção (ENISAP) e I Simpósio de Sanidade Animal do CRMV-MT
9 a 12 de setembro de 2025 – Cuiabá, Mato Grosso, Brasil
Braz J Vet Pathol, 2025, vol. 18, Supl. 1

BJVP
Brazilian Journal of Veterinary Pathology
ISSN 1983-0246

Carcinoma de células escamosas secundário a ceratose actínia em suínos de fundo de quintal

Aquiles V. Pereira[1*], Joyce G. Souza[1], Isis D.S Rocha[1], Andressa N. Mouta[1], Daniel A. Viana[1], Iarle F. Reis[2], Raí R. Cavalcante [2], Telma S. Lima[1]

[1]Laboratório de Patologia Animal Comparada da Região dos Inhamuns (LAPCOM), Centro de Educação, Ciência e Tecnologia da Região dos Inhamuns, Universidade Estadual do Ceará, Tauá, CE, Brasil.
[2]Empresa de Assistência Técnica e Extensão Rural do Ceará (EMATERCE), Tauá, CE, Brasil.
***Autor de correspondência:** aquiles.vicente@aluno.uece.br

Introdução: Ceratose actínica refere-se a lesões epidérmicas decorrentes exposição prolongada à radiação não ionizante, caracterizadas por ceratinócitos atípicos que podem progredir para carcinoma de células escamosas (CCE). Estudos sobre ceratose actínica com evolução para CCE em suínos ainda são escassos no Nordeste brasileiro. O objetivo deste trabalho foi relatar um surto de ceratose actiníca em suíno sem raça definida (SRD). **Relato do caso:** Uma matriz suína de quatro anos de vida proveniente de um rebanho de 19 animais mestiços, foi examinada clinicamente após desenvolver múltiplas lesões cutâneas que não cicatrizam completamente desde a idade juvenil (2020-2024). As lesões caracterizaram-se por hiperemia e crostas multifocais nas áreas despigmentadas do corpo, além de áreas firmes e castanhas, elevadas, variando de 1 a 2,5 cm de comprimento. Em um período de aproximadamente 15 dias, a matriz sofreu perda de aproximadamente 2Kg. Foram coletados fragmentos de pele da região dorsal da matriz e, após fixação em solução formalina 10%, as amostras foram encaminhadas para processamento rotineiro de histopatologia. **Resultados**: Microscopicamente, as secções histopatológicas de pele exibem acentuada hiperqueratose paraqueratótica e hiperplasia pseudoepiteliomatosa acentuada e difusa, associada a degeneração vacuolar disceratose e pérolas de ceratina. Dermatite mononuclear em zona de interface e áreas aleatórias de ulceração foram vistos adicionalmente. **Conclusões:** Carcinoma de células escamosas a partir de ceratose actínica pode acometer suínos mestiços despimentados e mantidos em manejo produtivo inadequado, particularmente em áreas de intensa radiação solar. Nossos resultados reforçam a necessidade de assistência técnica aos criatórios de pequenos produtores a fim de reduzir o impacto da radiação não ionizante em animais de fundo de quintal.

Palavras-chave: carcinoma espinho-celular, radiação solar, sertões cearenses, suinocultura.

Anais do 8º Congresso de Patologia Veterinária (CPV), XXII Encontro Nacional de Patologia Veterinária (ENAPAVE), XVI Simpósio Brasileiro da Davis-Thompson Foundation, VII Encontro Internacional de Saúde Animal e Prevenção (ENISAP) e I Simpósio de Sanidade Animal do CRMV-MT
9 a 12 de setembro de 2025 – Cuiabá, Mato Grosso, Brasil
Braz J Vet Pathol, 2025, vol. 18, Supl. 1

BJVP
Brazilian Journal of Veterinary Pathology
ISSN 1983-0246

Lesões em fetos bovinos em surto de brucelose

Mônica S. de Sousa[1*], Wellida K. Lacerda[1], Isabelle V. de Sousa[2], Matheus E. de Lucena[1], Misael A. da Silva[1], Thais F. Feitosa[3], Inácio J. Clementino[1], Ricardo B. de Lucena[1]

[1]Laboratório de Patologia e Biologia Molecular, Programa de Pós-Graduação em Ciência Animal, Universidade Federal da Paraíba, Areia, PB, Brasil.
[2] Programa de Pós-Graduação em Ciência e Saúde Animal (PPGMV/UFCG), Patos, PB, Brasil.
[3] Instituto Federal de Educação Ciência e Tecnologia da Paraíba (IFPB), Sousa, PB, Brasil.
***Autor de correspondência:** monica_shinneider@hotmail.com

Introdução: A brucelose é uma enfermidade zoonótica causada por bactérias do gênero *Brucella*. Atualmente já existem descrições de aproximadamente 10 espécies desta bactéria, sendo as mais relevantes para a criação de bovinos a *Brucella abortus*. De notificação obrigatória com significância para a Saúde Pública. O quadro clínico apresenta alterações no sistema reprodutor. Nas fêmeas, destaca-se o aborto, redução na produção de leite e nascimento de fetos fracos. Nos machos, subfertilidade, orquite, epididimite e vesiculite, comprometendo a sanidade do rebanho e causando perdas econômicas. Em humanos, a infecção ocorre por ingestão de produtos contaminados, contato com fômites ou inalação do agente, caracterizando-se também como uma zoonose ocupacional, especialmente entre médicos veterinários e criadores. **Relato do caso:** Foram encaminhados ao Laboratório de Patologia e Biologia Molecular (PatoBio) três fetos bovinos. Foi realizada anamnese, coleta de informações sobre manejo e profilaxia. Na necropsia, fragmentos dos órgãos foram coletados, fixados e processados rotineiramente. Também foram coletadas das matrizes soro para realização de testes para detecção do agente. **Resultados**: Macroscopicamente os fetos apresentavam congestão pulmonar, por vezes, cardiomiopatia concêntrica do ventrículo esquerdo, acentuação do padrão lobular do fígado, além de hemorragia e congestão dos vasos intestinais, um dos fetos apresentava os rins pálidos e com áreas avermelhadas e todos os animais apresentava congestão dos vasos encefálicos. Microscopicamente as principais lesões ocorreram no pulmão, com infiltrado inflamatório misto no lúmen dos brônquios/bronquíolos, alvéolos e interstícios e hemorragia interlobular, além de acentuado material eosinofílico amorfo dentro dos alvéolos. Congestão dos vasos do miocárdio com presença de inflamação multifocal mista. No fígado infiltrado inflamatório misto nas regiões peri-portais, associada à fibrose e proliferação de ductos. No encéfalo infiltrado inflamatório misto moderado nas leptomeninges, associada à congestão. No teste sorológico de aglutinação de antígeno acidificado tamponado (AAT) as matrizes dos fetos abortados foram positivas para brucelose. **Conclusões:** As lesões observadas especialmente a broncopneumonia, são compatíveis com brucelose, devendo ser um diferencial para outras causas de aborto de origem infecciosa, causadas por bactérias, protozoários, vírus e fungos. Abortos por protozoários em bovinos são associados à infecção por *Neospora caninum*, mas também por *Tritrichomonas foetus*. Já os bacterianos são associados a *Brucella abortus*, *Leptospira sp*., *Listeria monocytogenes* e *Campylobacter sp*., os de origem viral são relacionados ao Vírus da Diarreia Viral Bovina (VDVB) e ao *Herpesvírus Bovino tipo I* (HVB-1). Os resultados demonstram que as técnicas de histologia e sorologia, junto à anamnese são ferramentas úteis para o diagnóstico.
Palavras-chave: zoonose, broncopneumonia, sorologia, histopatologia.
Agência financiadora: FAPESQ/PB, CNPq, CAPES.

Patologia de animais aquáticos, exóticos, silvestres e pets não convencionais

Anais do 8º Congresso de Patologia Veterinária (CPV), XXII Encontro Nacional de Patologia Veterinária (ENAPAVE), XVI Simpósio Brasileiro da Davis-Thompson Foundation, VII Encontro Internacional de Saúde Animal e Prevenção (ENISAP) e I Simpósio de Sanidade Animal do CRMV-MT
9 a 12 de setembro de 2025 – Cuiabá, Mato Grosso, Brasil
Braz J Vet Pathol, 2025, vol. 18, Supl. 1

BJVP
Brazilian Journal of Veterinary Pathology
ISSN 1983-0246

Cardiomiopatia dilatada e insuficiência cardíaca congestiva crônica em cobaia (*Cavia porcellus*): relato de caso

Tayse D. de Souza[1]*, Jeremías G. Mancilla Zambrano[1], Antonia C. Llach Valenzuela[1], Gabriela S. Correa Álvarez[1], Vicente Manuel Eduardo Pinto Poblete[1], Camila Fernanda Valenzuela Rivera[1], Rocío M. Valderrama[1], Pablo I. Lillo[1]

[1] Escuela de Medicina Veterinaria, Facultad de Medicina, Facultad de Ciencias Biológicas, Facultad de Agronomia y Sistemas Naturales, Pontificia Universidad Católica de Chile.

***Autor de correspondência:** tdominguesdesouza@uc.cl

Introdução: *Cavia porcellus* (cobaia) é um importante animal doméstico originário da América do Sul, também amplamente utilizado como modelo experimental. Com o avanço da medicina veterinária voltada a animais de estimação não convencionais, tornam-se necessários mais estudos sobre a etiopatogênese de processos patológicos relevantes nessa espécie. O presente relato descreve um caso raro de cardiomiopatia dilatada com insuficiência cardíaca congestiva crônica associada a bócio em uma cobaia, com base em achados de necropsia e histopatologia. **Relato de Caso**: Um macho inteiro de *Cavia porcellus*, da raça peruana, com 4 anos de idade, havia sido previamente diagnosticado com insuficiência cardíaca congestiva e cardiomiopatia dilatada por meio de ecocardiografia. O animal foi tratado com furosemida e pimobendan, apresentando melhora parcial. Cerca de dois meses após o início do tratamento, foi encontrado morto e submetido à necropsia. Amostras de múltiplos órgãos foram fixadas em formalina tamponada a 10%, processadas por técnicas histológicas de rotina e coradas com hematoxilina e eosina. **Resultados**: A macroscopia revelou anasarca, hidrotórax acentuado e atelectasia pulmonar. O coração apresentava-se globoso, com dilatação acentuada de ambos os ventrículos e átrios, especialmente o átrio esquerdo. O fígado encontrava-se aumentado, firme, com superfície irregular. A glândula tireoide estava levemente aumentada, de coloração avermelhada e formato arredondado. Microscopicamente, observaram-se cardiomiócitos adelgaçados, com moderada degeneração e necrose multifocal das fibras musculares. O fígado apresentava degeneração vacuolar centrolobular e fibrose em ponte multifocal leve. Nas artérias de médio calibre de vários órgãos, havia marcada hipertrofia, vacuolização de túnica media e fibrose em adventícia, mais acentuadas nos pulmões, compatíveis com hipertensão arterial sistêmica. A tireoide apresentava folículos de tamanhos variados, com acúmulo excessivo de colóide. As células foliculares variavam entre pavimentosas, com núcleos picnóticos, e células com citoplasma abundante e eosinofílico. Observou-se infiltração de macrófagos fagocitando colóide. Esses achados são compatíveis com bócio, condição considerada extremamente rara em cobaias, podendo ocorrer devido à ingestão excessiva de vegetais bociogênicos, como folhas de brócolis e rabanete. **Conclusões**: Este relato documenta a ocorrência de cardiomiopatia dilatada com insuficiência cardíaca congestiva associada à alterações histopatológicas tireoidianas sugestivas de bócio em uma cobaia de estimação, contribuindo para o conhecimento clínico-patológico desta espécie ainda pouco explorada. Ressalta-se a importância do manejo alimentar adequado, com cautela na oferta de alimentos bociogênicos. Estudos adicionais são necessários para elucidar a relevância clínica do bócio em *Cavia porcellus*, possibilitando o desenvolvimento de estratégias mais eficazes de diagnóstico, tratamento e prevenção.

Palavras-chave: anasarca, bócio, bociogênico, tireoide.

Anais do 8º Congresso de Patologia Veterinária (CPV), XXII Encontro Nacional de Patologia Veterinária (ENAPAVE), XVI Simpósio Brasileiro da Davis-Thompson Foundation, VII Encontro Internacional de Saúde Animal e Prevenção (ENISAP) e I Simpósio de Sanidade Animal do CRMV-MT
9 a 12 de setembro de 2025 – Cuiabá, Mato Grosso, Brasil
Braz J Vet Pathol, 2025, vol. 18, Supl. 1

BJVP
Brazilian Journal of Veterinary Pathology
ISSN 1983-0246

Tricobezoário e lipidose hepática em furão (*Mustela putorius furo*): relato de caso

Tayse D. de Souza[1]*, Samira A. Zepeda[1]; Galaxia A. Cortes-Hinojosa[1], Mackarenna A. Narvaez[1]

[1] Escuela de Medicina Veterinaria, Facultad de Medicina, Facultad de Ciencias Biológicas, Facultad de Agronomia y Sistemas Naturales, Pontificia Universidad Católica de Chile.
***Autor de correspondência:** tdominguesdesouza@uc.cl

Introdução: A esteatose, ou lipidose hepática, é uma lesão frequente em diversas espécies animais, com prognóstico reservado a ruim em muitos casos. Pode ter diferentes etiologias, levando à alteração do metabolismo lipídico e, eventualmente, à insuficiência hepática. Em furões domésticos (*Mustela putorius furo*), assim como em gatos, pode estar associada à anorexia e à obesidade. O objetivo deste relato é descrever um caso fatal de lipidose hepática em um furão de estimação. **Relato de caso:** Um furão macho, não castrado, com dois anos de idade, apresentou hiporexia e perda de peso durante uma semana antes de evoluir a óbito. Foi realizada necropsia, com colheita e fixação de amostras de diversos órgãos em formalina tamponada a 10% para exame histopatológico de rotina e coloração de hematoxilina e eosina. **Resultados:** Ao exame externo, observou-se condição corporal ruim (escore 2/5) e hipotricose multifocal moderada, mais acentuada na região da cauda. Ao exame interno, havia atrofia adiposa moderada, palidez generalizada intensa (sugerindo anemia), além de ascite, hidrotórax e edema pulmonar leves. O fígado apresentava-se aumentado de volume, pálido e amarelado, com evidência do padrão lobular e consistência friável. O estômago encontrava-se dilatado, contendo um tricobezoar com cerca de 6 cm de extensão, moldado ao formato do órgão e ocupando cerca de dois terços do lúmen gástrico. Os intestinos delgado e grosso estavam vazios, com pequena quantidade de muco em seu interior e ausência de conteúdo alimentar. A análise histopatológica revelou intensa degeneração vacuolar dos hepatócitos, com morfologia característica de esteatose, além de evidências de gastrite crônica, com fibrose moderada na lâmina própria, atrofia glandular e infiltrado linfoplasmocitário multifocal leve. Em furões, a lipidose hepática aguda e grave pode ser desencadeada por anorexia, como observado neste caso de gastrite associada à presença de corpo estranho. **Conclusão:** A gastrite crônica associada ao corpo estranho neste caso evidencia a importância de reforçar as medidas preventivas contra tricobezoares em furões, especialmente na presença de hipotricose ou dermatopatias predisponentes à tricofagia. A anorexia prolongada em furões pode evoluir para óbito por lipidose hepática, devendo, portanto, ser tratada com abordagem clínica intensiva e imediata.

Palavras-chave: esteatose, hepatopatia, gastrite, ferret, Mustelidae

Anais do 8º Congresso de Patologia Veterinária (CPV), XXII Encontro Nacional de Patologia Veterinária (ENAPAVE), XVI Simpósio Brasileiro da Davis-Thompson Foundation, VII Encontro Internacional de Saúde Animal e Prevenção (ENISAP) e I Simpósio de Sanidade Animal do CRMV-MT
9 a 12 de setembro de 2025 – Cuiabá, Mato Grosso, Brasil
Braz J Vet Pathol, 2025, vol. 18, Supl. 1

BJVP
Brazilian Journal of Veterinary Pathology
ISSN 1983-0246

Leiomioma uterino em uma macaca aranha da testa branca (*Ateles marginatus*) mantida em cativeiro: relato de caso

Paulo H. L. Bertolo[1*], Anna K. S. Nóbrega[2], Marcely P. P. Rosa[2], Thaissa S. Moura[3], Rafael S. Andrade[1], Marina S. C. Benarrós[1], Gerlane N. Noronha[1], Danuza L. Leão[1]

[1]Centro Nacional de Primatas (CENP), Ananindeua, PA, Brasil.
[2]Universidade da Amazônia (UNAMA), Belém, PA, Brasil.
[3]Centro Universitário FIBRA, Belém, PA, Brasil
***Autor de correspondência:** phlbertolo@gmail.com

Introdução: O leiomioma uterino é um tumor benigno de origem no músculo liso do útero, são tumores comuns em mulheres, também pode ocorrer em primatas não humanos assim como oem outros animais. Esse tipo tumoral ocorre mais comum em fêmeas adultas e idosas mantidas em cativeiro. A atividade hormonal estrogênica prolongada está relacionada ao desenvolvimento dessa neoplasia. Muitos animais são assintomáticos e os tumores são diagnosticados em achados de necrópsias ou exames de rotina. Os animais podem apresentar aumento de volume abdominal, dor à palpação, apatia, anorexia e secreção vaginal. O diagnóstico é realizado por exames de imagem e deve ser realizado diagnóstico diferencial de adenomiose, piometra e neoplasias malignas. A castração é o tratamento de eleição para esses casos. **Relato do caso:** Uma macaca, adulta, da espécie *Ateles marginatus*, inteira e multípara, de um centro de conservação do município de Belém-PA, apresentava apatia, e aumento de volume abdominal, com suspeita de gestação. Passou por exame ultrassonográfico, onde havia uma massa em região de útero, a paciente passou por cirurgia de ovariohisterectomia e a massa foi encaminhada para análise histopatológica. A massa foi fixada em formol 10% tamponado e processado por técnica histológica de rotina, sendo em seguida analisada. **Resultados**: À macroscopia a massa mediu 13,7 x 8,6 x 9,5 cm, bracacenta e de consistência firme. Na avaliação microscópica foi identificada proliferação neoplásica benigna, distribuída em feixes com células com atipia discreta, não foi visualizada figura de mitose, configurando diagnóstico de leiomioma. **Conclusões:** O diagnóstico de leiomioma possui prognóstico favorável após a remoção cirúrgica, visto que o leiomioma é uma neoplasia de comportamento benigno e crescimento lento. A paciente tece ótima recuperação no pó operatório.

Palavras-chave: Patologia uterina, mioma, primata não humano.

Anais do 8º Congresso de Patologia Veterinária (CPV), XXII Encontro Nacional de Patologia Veterinária (ENAPAVE), XVI Simpósio Brasileiro da Davis-Thompson Foundation, VII Encontro Internacional de Saúde Animal e Prevenção (ENISAP) e I Simpósio de Sanidade Animal do CRMV-MT
9 a 12 de setembro de 2025 – Cuiabá, Mato Grosso, Brasil
Braz J Vet Pathol, 2025, vol. 18, Supl. 1

BJVP
Brazilian Journal of Veterinary Pathology
ISSN 1983-0246

Neuromiopatia isquêmica em membros pélvicos secundária à endocardite mitral em cachorro-do-mato (*Cerdocyon thous*)

Tiago S. Lima[1]; Flávia W. V. Boas[1], Zayan S. Pereira[1], Paula A. N. Ramos[2], Cristiane M. Santiago[1], Juliana E. C. Lima[1], Tiago da C. Peixoto[1], Paula V. Leal[1]

[1]Laboratório de Patologia Veterinária, Departamento de Anatomia, Patologia e Clínicas, Universidade Federal da Bahia, Salvador, BA, Brasil.
[2] Parque Zoobotânico de Salvador, Salvador, BA, Brasil.
Autor de correspondência: paula.leal@ufba.br

Introdução: O de cachorro-do-mato, é um canídeo neotropical de distribuição ampla na América do Sul, esse canídeo é onívoro e oportunista, cuja: sua dieta compreende frutos, gramíneas, insetos, pequenos animais. Possui relevante importância ecológica desempenhando papéis fundamentais nos ecossistemas em que está inserido. Atua tanto como predador de ajudando no controle populacional tanto como dispersor de sementes regeneração natural de ambientes degradados. A endocardite infecciosa é uma afecção inflamatória que compromete o endotélio valvar ou mural do coração, associada à colonização bacteriana sendo responsável por repercussões sistêmicas. Atinge com maior frequência o lado esquerdo do coração, principalmente as valvas mitral e aórtica. Objetiva-se relatar um caso inédito de neuromiopatia isquêmica em membros pélvicos secundária à endocardite mitral em um *Cerdocyon thous* (cachorro-do-mato). **Relato do caso**: Um espécime de *Cerdocyon thous* (cachorro-do-mato), macho, idoso, de 9kg, do plantel do ZooSalvador, foi encontrado no recinto por apático, com edema em membros e cauda. No exame fisico observou-se rarefação pilosa generalizado, normoglicemia e fezes pastosas. Realizou-se hemograma, que demonstrou leucocitose por neutrofilia. Foram instituídos tratamentos à base de antibiótico, analgésicos e anti-inflamatório. Realizou-se avaliação radiográfica e foram excluídos traumas medulares e ósseos pélvicos. O animal morreu após 12 dias de tratamento. **Resultados:** Na necropsia observou-se a pelagem rarefeita e áspera. As mucosas estavam moderadamente cianóticas. Havia evidente necrose isquêmica distal com exposição das falanges distais em ambos os membros pélvicos além de alterações dentárias significativas: caninos fraturados e ausência de incisivos inferiores e doença periodontal significativa. coração ocupava um volume significativo no tórax e estava abaulado. O saco pericárdico distendido por líquido de coloração vermelho-escurecida. Após a abertura do coração observou-se estrutura vegetativa fortemente aderida a válvula mitral além de cardiomiopatia dilatada. A artéria aorta abdominal foi dissecada até os ramos mesentéricos não sendo visualizados trombos macroscópicos, no entanto a musculatura esquelética dos membros pélvicos apresenta focos extensos enegrecidos, com aspecto brilhoso. Na histopatologia foi possível visualizar em veias e artérias múltiplos trombos ocluindo total ou parcialmente o fluxo sanguíneo. **Conclusões:** Essa condição é amplamente descrita em felinos domésticos com tromboembolismo aórtico secundário à cardiomiopatia hipertrófica, mas não há, até o momento, relatos semelhantes em *Cerdocyon thous*. A suspeita de endocardite bacteriana associada à doença periodontal, é plausível como fator contribuidor. A ausência de diagnóstico em vida ressalta a dificuldade clínica de identificação precoce dessas afecções em animais silvestres e reforça a importância da necropsia na elucidação de distúrbios cardiovasculares em fauna nativa.

Palavras-chave: cardiomiopatia, cachorro-do-mato, isquemia, neuropatia, doença periodontal.

Anais do 8º Congresso de Patologia Veterinária (CPV), XXII Encontro Nacional de Patologia Veterinária (ENAPAVE), XVI Simpósio Brasileiro da Davis-Thompson Foundation, VII Encontro Internacional de Saúde Animal e Prevenção (ENISAP) e I Simpósio de Sanidade Animal do CRMV-MT
9 a 12 de setembro de 2025 – Cuiabá, Mato Grosso, Brasil
Braz J Vet Pathol, 2025, vol. 18, Supl. 1

BJVP
Brazilian Journal of Veterinary Pathology
ISSN 1983-0246

Tromboembolismo aórtico abdominal por *Angiostrongylus* sp. em Mico Leão da Cara Dourada (*Leontopithecus chrysomelas*)

Geise G. de Almeida[1], Flávia W. V. Boas[1], Zayan S. Pereira[1], André L. E. Nunes[1], Paulo S. S. Costa[1], Ellen V. A. Paz[1], Laila S. de O. L. Brito[1], Paula Velozo Leal[1*]

[1]Laboratório de Patologia Veterinária, Departamento de Anatomia, Patologia e Clínicas Veterinária, Universidade Federal da Bahia, Salvador, BA, Brasil.
***Autor de correspondência:** paula.leal@ufba.br

Introdução: O mico-leão-da-cara-dourada habita a Mata Atlântica da região sudeste da Bahia de acordo com levantamentos recentes, no resto do país espécie já é considerada extinta. Classificado como "em Perigo" pelas listas da IUCN do Ministério do Meio Ambiente. O tromboembolismo aórtico é uma condição séria em comumente relatado gatos e raramente em cães, ocorre quando um trombo se forma no coração e se desloca, alojando-se na aorta, geralmente na região da trifurcação, bloqueando o fluxo sanguíneo para membros. Objetiva-se relatar um caso tromboembolismo aórtico abdominal por *Angiostrongylus* sp. em Mico Leão da Cara dourada. **Relato do caso:** Um *Leontopithecus chrysomelas*, macho, adulto, apresentou dificuldade de locomoção e uma falange lesionada, lesão esta que estava profunda com exposição do osso. No exame radiográfico diagnosticou-se distrofia do fêmur/tíbia e redução de espaço intervertebral. O animal morreu e foi encaminhado o LPV-UFBA. **Resultados**: Macroscopicamente observou-se úlceras e escoriações exsudativas em dígitos de ambos os membros pélvicos e do abdômen, ausência do dígito médio do membro pélvicos direito e ausência de úngula em primeiro dígito dos membros pélvicos direito e esquerdo. No coração e sistema arterial, continha inúmeros exemplares de nematóides de aproximadamente 1 cm de comprimento no lúmen cardíaco, entremeados músculos papilares e cordas tendíneas. Esses exemplares foram encontrados desde a base da aorta até sua bifurcação ilíaca, onde estes estavam entremeados por material gelatinoso avermelhado (trombo), que oclui parcialmente a ilíaca direita e moderadamente a esquerda. Membros pélvicos estavam moderadamente entumecidos, para direita aumentada de tamanho em relação à contralateral, com superfície plantar arroxeada. Os parasitas foram submetidos a avaliação morfológica bem como os tecidos submetidos a avaliação histopatológica, a partir da soma destes dos parâmetros concluiu-se serem exemplares de *Angiostrongylus sp.* **Conclusões:** A angiostrongilíase em primatas não humanos é incomum, estes parasitas, normalmente encontrados em roedores e moluscos, podem ocasionalmente infectar outras espécies, incluindo primatas, através da ingestão de hospedeiros intermediários contaminados ou alimentos contaminados. Em humanos são relatados casos de meningite eosinofilica bem como distúrbios coagulativa pelo estímulo aos fatores de coagulação pela presença dos parasitas intravasculares. O tromboembolismo aortoilíaco geralmente ocorre em condições de cardiopatia mais comumente diagnosticados em felinos domésticos. A infestação por *Angiostrongylus* no presente caso culminou em oclusão parcial de importantes vasos e consequente morte deste paciente, este é o primeiro relato dessa condição em primatas. Ressalta-se a importância do diagnóstico pós-morte como ferramenta essencial na compreensão de aspectos epidemiológicos e conservacionistas da fauna silvestre.

Palavras-chave: patologia, tromboembolismo parasitário, choque cardiogênico, extinção.

Anais do 8º Congresso de Patologia Veterinária (CPV), XXII Encontro Nacional de Patologia Veterinária (ENAPAVE), XVI Simpósio Brasileiro da Davis-Thompson Foundation, VII Encontro Internacional de Saúde Animal e Prevenção (ENISAP) e I Simpósio de Sanidade Animal do CRMV-MT
9 a 12 de setembro de 2025 – Cuiabá, Mato Grosso, Brasil
Braz J Vet Pathol, 2025, vol. 18, Supl. 1

BJVP
Brazilian Journal of Veterinary Pathology
ISSN 1983-0246

Hepatite granulomatosa em rã-pimenta (*Leptodactylus vastus* Lutz, 1930) em fragmento de vegetação urbana no Ceará

Mariana S. Guimarães[1*], Nicole S. Willers[1,4], Lara B. S. Lemos[1], Daniela L. Rodrigues[1], Rochele B. Araujo[1], Iago V. S. F. Junqueira[3], Roberta R. Braga[4]

[1]Faculdade de Veterinária, Universidade Estadual do Ceará, Fortaleza, CE, Brasil.
[2]Laboratório de Patologia e Medicina Veterinária Legal, Universidade Estadual do Ceará, Fortaleza, CE, Brasil.
[3]The Wild Place Co. - Educação para a Conservação, Brasil.
[4]Laboratório Acadêmico de Patologia Silvestre, Núcleo Regional de Ofiologia, Universidade Federal do Ceará, Fortaleza, CE, Brasil.
***Autor de correspondência:** mariana.sobral.guimaraes@gmail.com

Introdução: A patologia de anfíbios é um ramo em crescimento na medicina veterinária, com foco no diagnóstico de patógenos emergentes como *Batrachochytrium dendrobatidis* e *Ranavirus*. Existem poucos estudos sobre a saúde de anfíbios silvestres no Ceará (CE). Esse trabalho relatou os achados de necrópsia em uma rã-pimenta (*L. vastus*) oriunda de um fragmento de vegetação urbana em Fortaleza/CE. **Relato do caso:** O anuro foi capturado manualmente na ARIE Matinha do Pici (Sisbio n°82318 e CEUA-UECE nº 31032.011356/2024-19). Ao exame clínico, foram identificados sinais sugestivos de ranavirose, como emaciação, petéquias na língua, anemia e edemas de sacos linfáticos. Dado o quadro clínico e prognóstico desfavorável, foi realizada eutanásia, seguida de necrópsia. histopatologia e PCR para *Ranavirus*. **Resultados**: À necrópsia foram observados edema subcutâneo e cavitário, nódulos multifocais esbranquiçados (1mm de diâmetro) em fígado, baço e intestino delgado. A histopatologia identificou infiltrados inflamatórios focais mistos moderados em endocárdio, miocárdio e músculos papilares; pulmões com hipertrofia, degeneração focal e vasculite em favéolas; fígado com hiperplasia difusa de melanomacrófagos e múltiplos granulomas subcapsulares (60-120 µm de diâmetro); hipoplasia esplênica com reação leve da polpa branca. Embora as lâminas tenham sido negativas ao Ziehl-Neelsen, os achados sugerem infecção por *Mycobacterium sp.* O PCR para o diagnóstico de *Ranavirus* foi negativo. **Conclusões:** Os achados *post-mortem* sugerem patologia infecciosa sistêmica, com etiologia a esclarecer. A hepatite granulomatosa foi a lesão mais evidente, sendo sugestiva de micobacteriose, de acordo com a morfologia e casos prévios na mesma espécie. O diagnóstico e monitoramento de saúde destes animais é relevante para garantir a saúde de seus ecossistemas de origem. Como são animais controladores de pragas, a disseminação de patógenos como *Ranavirus* e *Mycobacterium sp.* compromete a sobrevivência destes animais e, posteriormente, pode-se ter reflexos na saúde humana. Conceituando-se pela Saúde Única, recomenda-se novas investigações do estado de saúde de anfíbios da região de Fortaleza/CE.

Palavras-chave: anfíbios; micobacteriose; patologia veterinária.

Anais do 8º Congresso de Patologia Veterinária (CPV), XXII Encontro Nacional de Patologia Veterinária (ENAPAVE), XVI Simpósio Brasileiro da Davis-Thompson Foundation, VII Encontro Internacional de Saúde Animal e Prevenção (ENISAP) e I Simpósio de Sanidade Animal do CRMV-MT
9 a 12 de setembro de 2025 – Cuiabá, Mato Grosso, Brasil
Braz J Vet Pathol, 2025, vol. 18, Supl. 1

BJVP
Brazilian Journal of Veterinary Pathology
ISSN 1983-0246

Lesões histopatológicas associadas a fauna parasitária em brânquias de tambaqui (*Colossoma macropomum*)

Átila B. de Mira[3], Kelly C. de A. Barbosa[1], Matheus V. de Paula[1], Lourdes B. P. Ribeiro[2], Taísa C. Ferrreira[2], Ana C. A. Adriano[2], Igor M. Muniz[2], Sandro de V. Schons[2*]

[1]Programa de Pós-Graduação em Ciências Ambientais, Universidade Federal Rondônia, Rolim de Moura, RO, Brasil.
[2]Centro de Diagnóstico Animal, Laboratório de Histopatologia Animal, Departamento Acadêmico de Medicina Veterinária, Universidade Federal Rondônia, Rolim de Moura, RO, Brasil.
[3]Departamento de Pesquisa, Inovação e Pós-Graduação, Instituto Federal de Educação, Ciência e Tecnologia de Rondônia, Cacoal, RO, Brasil.
***Autor de correspondência:** sandroschons@unir.br

Introdução: Na piscicultura, um dos principais desafios é a sanidade dos peixes, principalmente em sistemas semi-intensivos. A intensificação do manejo e alta densidade favorecem surtos parasitários, comprometendo a produção. As brânquias são alvos desses parasitas, afetando a respiração dos peixes e seu desempenho produtivo. **Objetivos:** Este trabalho teve como objetivo descrever as lesões histopatológicas causadas por ectoparasitas nas brânquias de tambaquis (*Colossoma macropomum*) cultivados comercialmente. **Metodologia**: Foram analisadas histologicamente lâminas de brânquias de 196 tambaquis, criados em sistema semi-intensivo, oriundos de 52 pisciculturas localizadas em 15 municípios de Rondônia. A captura dos peixes foi realizada de forma aleatória, utilizando caniço com molinete. Após a captura, as cavidades oral e branquial foram inspecionadas em busca de ectoparasitas. Em seguida, os peixes foram submetidos à eutanásia, conforme o Guia Brasileiro de Boas Práticas para a Eutanásia em Animais (CFMV, 2013), sob protocolo CEUA/UNIR nº 078/2023. Durante a necropsia, os arcos branquiais foram removidos e fixados em formalina tamponada a 10%. Posteriormente, as amostras fixadas foram descalcificadas em solução de EDTA por 48 horas, processadas segundo a rotina do laboratório de histopatologia e coradas com hematoxilina e eosina, Giemsa de Lennert modificada e ácido periódico de Schiff (PAS). **Resultados:** A análise histopatológica dos tecidos branquiais revelou uma diversidade significativa de ectoparasitas, com destaque para os monogenéticos, que apresentaram uma taxa de infestação de 78,06%, seguidos por *Perulernaea gamitanae* (18,9%), *Henneguya* sp. (12,75%), *Myxobolus* sp. (10,71%) e *Piscinoodinium pillulare* (8%). As lesões observadas nas brânquias dos tambaquis foram variadas e específicas para cada tipo de ectoparasita. Os monogenéticos causaram danos mecânicos acentuados, com ruptura do epitélio, necrose e degeneração celular, perda de lamelas secundárias, infiltração inflamatória mononuclear e hiperplasia do tecido branquial. *Perulernaea gamitanae* provocou lesões profundas nos locais de fixação, com necrose focal, destruição tecidual e resposta inflamatória intensa. Os plasmódios de *Henneguya* obstruíram vasos nas lamelas primárias e secundárias, gerando edema, degeneração hidrópica e infiltrado inflamatório. *Myxobolus* causou degeneração e ausência de lamelas secundárias, edema, proliferação de condrócitos, infiltração inflamatória e presença de debris necróticos. Já *Piscinoodinium pillulare* resultou em degeneração epitelial difusa, hiperplasia, fusão de lamelas, edema, congestão e resposta inflamatória com infiltrado eosinofílico, especialmente em infestações intensas. **Conclusão:** Os resultados deste estudo demonstram que a fauna parasitária

branquial causa diferentes lesões no tecido, comprometendo a dinâmica funcional do órgão, o que pode resultar em alterações reversíveis ou até em óbito.

Palavras-chave: Amazônia, infestação parasitária, parasitologia, pisciculturas, Rondônia.

Agência financiadora: Fundação de Amparo ao Desenvolvimento de Ações Científicas e Tecnológicas e à Pesquisa – FAPERO

Anais do 8º Congresso de Patologia Veterinária (CPV), XXII Encontro Nacional de Patologia Veterinária (ENAPAVE), XVI Simpósio Brasileiro da Davis-Thompson Foundation, VII Encontro Internacional de Saúde Animal e Prevenção (ENISAP) e I Simpósio de Sanidade Animal do CRMV-MT
9 a 12 de setembro de 2025 – Cuiabá, Mato Grosso, Brasil
Braz J Vet Pathol, 2025, vol. 18, Supl. 1

BJVP
Brazilian Journal of Veterinary Pathology
ISSN 1983-0246

Branquite parasitária por *Ichthyobodo* sp. em pirarucus (*Arapaima gigas*) no município de Canavieiras, Bahia

Paulo S. da S. Costa[1]*, Flávia W. V. Boas[1], Zayan S. Pereira[1], André L. E. Nunes[1], Janaína C. dos Santos[1], Geovana D. Tamashiro[2], Tiago da C. Peixoto[1], Paula V. Leal[1]

[1]Laboratório de Patologia Veterinária, Hospital de Medicina Veterinária. Escola de Medicina Veterinária e Zootecnia, Universidade Federal da Bahia, Salvador - BA, Brasil.
[2]Ministério do Meio Ambiente, Brasília, DF, Brasil.
***Autor de correspondência:** paulossilvac@gmail.com

Introdução: O pirarucu, *Arapaima gigas*, é um peixe dulcícola de grande porte comum na bacia do Rio Amazonas. É relevante para economia e cultura locais, sendo amplamente consumido. **Relato do caso:** Este trabalho descreve um surto de mortalidade de pirarucus necropsiados no Laboratório de Patologia Veterinária da UFBA. Os peixes advinham de propriedade comercial, com água de má qualidade e inserção recente de piranhas (*Pygocentrus nattereri*) e tilápias (*Oreochromis niloticus*), pescadas em rio, para enriquecimento alimentar. Nas semanas subsequentes, foram observados pirarucus com comportamento errático, dificuldade de submersão e evolução a óbito em pouco tempo. Após alta mortalidade (aproximadamente 80 exemplares), foram enviados cinco pirarucus, três tilápias e quatro piranhas para necropsia. **Resultados:** macroscopicamente, havia achados semelhantes nos pirarucus: nas escamas, escoriações; nas brânquias, secreção mucoide bilateral avermelhada, mucosas com pontilhados vermelhos, musculatura adjacente com aspecto necrótico; à abertura, pulmão e rins acentuadamente avermelhados, com pontilhados brancos que desprendiam à manipulação; fígado pálido ou escurecido, irregular, com bordas abauladas, ao corte, friável e fluía líquido amarronzado a avermelhado; estômago com áreas avermelhadas extensas na serosa, e extensas áreas deprimidas com bordas irregulares e centro avermelhado na mucosa. As tilápias e piranhas apresentaram lesões branquiais semelhantes às descritas nos pirarucus. O material coletado revelou, no exame histopatológico, um quadro de branquite mucopurulento associado aos protozoários intralesionais, miosite linfocítica acentuada nas musculaturas adjacentes às brânquias, pneumonia intersticial moderada e difusa, nefrite intersticial linfoplasmocítica moderada, esteatose hepática e hepatite linfocítica. A morfologia dos protozoários, encontrados em diversos órgãos, era ovoide, achatada, com núcleo central e um par de flagelos, compatível com *Ichthyobodo sp*., esclarecendo a superficialização característica, possivelmente devido à dificuldade respiratória, bem como as lacerações na pele, atribuídas ao comportamento de fricção nos taludes dos lagos, achado frequente na irritação gerada pela infestação por este parasito. **Conclusões:** o quadro inflamatório em múltiplos órgãos descritos no histopatológico, corroborado pela macroscopia, associa-se à alta carga parasitária a qual foram submetidos em decorrência da baixa qualidade da água, além de introdução de espécimes sem devida quarentena, que propiciou condições adequadas para crescimento e colonização pelos protozoários, preponderantemente nas brânquias. Conclui-se que o severo comprometimento branquial foi o principal ator responsável pelos óbitos, prejudicando as trocas gasosas, osmorregulação e excreção de compostos nitrogenados. É imperativo aprimorar as práticas de manutenção da qualidade da água e manejo nas propriedades afetadas, sendo indicada quarentena de novos animais para evitar a transmissão horizontal.

Palavras-chave: aquicultura, eutrofização, ictiobodose, piscicultura, protozoose.

Anais do 8º Congresso de Patologia Veterinária (CPV), XXII Encontro Nacional de Patologia Veterinária (ENAPAVE), XVI Simpósio Brasileiro da Davis-Thompson Foundation, VII Encontro Internacional de Saúde Animal e Prevenção (ENISAP) e I Simpósio de Sanidade Animal do CRMV-MT
9 a 12 de setembro de 2025 – Cuiabá, Mato Grosso, Brasil
Braz J Vet Pathol, 2025, vol. 18, Supl. 1

BJVP
Brazilian Journal of Veterinary Pathology
ISSN 1983-0246

Carcinoma anaplásico celomático em Jararaca-pintada (*Bothrops pubescens*): relato de caso

Paula N. C. Goncalves[1*], Eryca C. Lamego[1], Francisca M. S. Barbosa[1], Ana C. C. Natal[2], Kátia R. L. de M. da Silva[3], Luis G. dos S. da Silva[3], Marcele B. Bandinelli[1], Saulo P. Pavarini[1]

[1]Setor de Patologia Veterinária, Universidade Federal do Rio Grande do Sul, Porto Alegre, RS, Brasil.
[2]Núcleo de Conservação e Reabilitação de Animais Silvestres (PRESERVAS), Universidade Federal do Rio Grande do Sul, Porto Alegre, RS, Brasil.
[3]Centro de Informações Toxicológicas do Rio Grande do Sul (CIT/RS), Porto Alegre, RS, Brasil.
***Autor de correspondência:** paulacg.vet@gmail.com

Introdução: Neoplasias são relativamente comuns em répteis, mas pouco descritas em serpentes do gênero *Bothrops*. As relatadas incluem fibrossarcoma oral, lipoma, adenocarcinoma ductal pancreático, adenocarcinoma retal mucinoso e sarcoma de origem desconhecida. Esse trabalho tem como objetivo relatar um caso de carcinoma anaplásico celomático em Jararaca-pintada (*Bothrops pubescens*) de provável origem ovariana. **Relato do caso:** Uma fêmea, com idade estimada em 10 anos, foi encaminhada do Centro de Informações Toxicológicas do Rio Grande do Sul (CIT/RS) ao Setor de Patologia Veterinária (SPV-UFRGS) para exame de necropsia. O histórico incluía aumento de volume em terço médio do corpo com diagnóstico clínico e ultrassonográfico de processo neoplásico celomático. **Resultados**: À necropsia, observou-se massa na cavidade celomática, caudal a vesícula biliar e cranial aos rins, medindo 18 x 10 x 2 cm, aspecto ovoide, de superfície lisa, consistência macia, rósea com áreas multifocais brancas e encapsulada. Ao corte apresentava consistência gelatinosa a friável, era rósea com áreas multifocais brancas e amarelas. Microscopicamente, observou-se proliferação neoplásica, delimitada e encapsulada, de células epiteliais arranjadas de maneira frouxa e sustentadas por discreto estroma fibrovascular. As células variavam de poligonais a arredondadas, com citoplasma amplo eosinofílico, por vezes discretamente vacuolizado, e de bordos pouco distintos. Os núcleos variavam de redondos a alongados, frequentemente excêntricos, com cromatina finamente pontilhada e até dois nucléolos evidentes. Havia acentuadas anisocitose e anisocariose, cariomegalia, células bizarras, bi e trinucleadas. Foram contabilizadas cinco figuras de mitose em 2,37 mm² (FN22/10CMA). Em meio às células neoplásicas havia áreas multifocais de material amorfo fracamente basofílico (mixoide), além de necrose com mineralização e agregados bacterianos cocoides. Em algumas seções foi observado tecido ovariano envolto pela neoplasma, sugerindo possível origem tumoral. Demais órgãos não apresentavam alterações significativas. Secções de esôfago e ovário (sem alterações histológicas) e da neoplasia foram submetidos à técnica de imuno-histoquímica, a qual demonstrou imunomarcação difusa citoplasmática para pancitoqueratina (em todos os tecidos – controle interno) e ausência de reatividade na espécie para os anticorpos vimentina e estrogênio (nos três tecidos). Como controles positivos externos foram utilizadas pele e glândula mamária canina. **Conclusões**: O diagnóstico de carcinoma anaplásico celomático foi realizado com base nos achados macroscópicos, histológicos e imuno-histoquímicos. O uso da pancitoqueratina mostrou-se útil como complementação diagnóstica para a definição da histogênese tumoral e, a partir dela, conjuntamente com a localização do tumor e

o envolvimento ovariano, corroboraram o diagnóstico de carcinoma anaplásico de provável origem ovarina.

Palavras-chave: réptil, neoplasia epitelial, oncologia veterinária, histopatologia, patologia veterinária.

Agência financiadora: CAPES e CNPq.

Anais do 8º Congresso de Patologia Veterinária (CPV), XXII Encontro Nacional de Patologia Veterinária (ENAPAVE), XVI Simpósio Brasileiro da Davis-Thompson Foundation, VII Encontro Internacional de Saúde Animal e Prevenção (ENISAP) e I Simpósio de Sanidade Animal do CRMV-MT
9 a 12 de setembro de 2025 – Cuiabá, Mato Grosso, Brasil
Braz J Vet Pathol, 2025, vol. 18, Supl. 1

BJVP
Brazilian Journal of Veterinary Pathology
ISSN 1983-0246

Relato de caso: doença do corpúsculo de inclusão (IBD) em jiboia (*Boa constrictor*) oriunda de tráfico e em reabilitação: curso clínico e diagnóstico

Mayra H. Frediani[1*], Ticiana Zwarg[1], Vanessa C. Olivares[1], Thaís C. Sanches[1], Josana Kapronezai[2,3], Viviane F. Botosso[3], Sarah R. J. S. Simões[4], Natália C. C. de A. Fernandes[4]

[1]Centro de Manejo e Conservação da Fauna Silvestre, Divisão da Fauna Silvestre, Secretaria Municipal do Verde e do Meio Ambiente, São Paulo, SP, Brasil.
[2] Laboratório de Biotecnologia Viral, Centro de Desenvolvimento e Inovação, Instituto Butantan, São Paulo, Brasil
[3] Laboratório de Virologia, Centro de Desenvolvimento e Inovação, Instituto Butantan, São Paulo, Brasil
[4]Núcleo de Anatomia Patológica, Centro de Patologia, Instituto Adolfo Lutz, Coordenadoria de Controle de Doenças, Secretaria de Estado de Saúde de São Paulo, São Paulo, SP, Brasil.
[3]Instituto Adolfo Lutz, Centro de Patologia, Núcleo de Anatomia Patológica, Coordenadoria de Controle de Doenças, Secretaria de Estado de Saúde de São Paulo, São Paulo, SP, Brasil.
***Autor de correspondência:** mayrafrediani@alumni.usp.br

Introdução: A doença do corpúsculo de inclusão (Inclusion Body Disease – IBD) acomete as famílias Boidae e Pythonidae, sendo descrita em todo o mundo em serpentes cativas, caracterizada pela formação de inclusões intracitoplasmáticas em neurônios e células epiteliais de vários órgãos. Atualmente, acredita-se que os reptarenavírus sejam os causadores da IBD. Jiboias podem permanecer positivas para a infecção viral, mas sem sinais clínicos evidentes, ou cronicamente doentes, por longos períodos. O objetivo deste trabalho é relatar o curso clínico e o diagnóstico da IBD em uma jiboia**. Relato do caso:** Em março de 2021, a Polícia Militar Ambiental Estadual apreendeu 15 jiboias filhotes oriundas de tráfico, que foram recebidas pelo Centro de Manejo e Conservação da Fauna Silvestre da Divisão da Fauna Silvestre - Prefeitura Municipal de São Paulo. As serpentes estavam clinicamente hígidas, seguindo para a reabilitação. O hemograma inicial da jiboia em questão detectou apenas discreta infecção por hemogregarinas. Em agosto de 2023 o animal foi internado para realização de exames, por apresentar estado nutricional ruim e mucosa oral hipocorada. **Resultados**: Ao hemograma foi constatada anemia, leucopenia por linfopenia, e azurófilos reativos. Animais contactantes apresentaram inclusões basofílicas sugestivas de IBD em azurófilos e linfócitos. A jiboia foi a óbito em setembro de 2023. Ao exame necroscópico, observou-se docimasia negativa em pulmões, gastrite e ovos de nematódeos em secreção oral e fezes. O exame histopatológico realizado pelo Instituto Adolfo Lutz verificou a presença de inclusões citoplasmáticas eosinofílicas em fígado, rim, e pulmão, e bactérias bastonetes gram-positivas em pulmão. Uma amostra de fígado foi enviada ao Laboratório de Biotecnologia Viral do Instituto Butantan, para pesquisa viral por RT-PCR. Usando primers específicos para o gene L, foi detectado reptarenavirus. O fragmento amplificado foi sequenciado e apresentou 92% de identidade com a cepa UHV-2 do vírus da Universidade de Helsinque (Número de Acesso: KR870030.1), cepa até então não identificada neste laboratório. Das 15 jiboias recebidas, cinco foram a óbito. **Conclusões:** Por ser uma doença de fácil transmissão através de fluidos corporais, água e objetos contaminados, e sem tratamento curativo conhecido até o momento, o diagnóstico precoce da IBD é crucial em Centros de Triagem e Reabilitação de Animais Silvestres, exigindo o isolamento dos animais infectados e cuidados especiais para evitar a transmissão para os demais em reabilitação. Relatos como esse

acendem um alerta para a circulação de doenças promovida pelo tráfico de animais silvestres e a suscetibilidade dos locais que manejam a fauna.

Palavras-chave: centros de triagem e reabilitação de animais silvestres, diagnóstico molecular, patologia de répteis, reptarenavírus, serpentes.

Anais do 8º Congresso de Patologia Veterinária (CPV), XXII Encontro Nacional de Patologia Veterinária (ENAPAVE), XVI Simpósio Brasileiro da Davis-Thompson Foundation, VII Encontro Internacional de Saúde Animal e Prevenção (ENISAP) e I Simpósio de Sanidade Animal do CRMV-MT
9 a 12 de setembro de 2025 – Cuiabá, Mato Grosso, Brasil
Braz J Vet Pathol, 2025, vol. 18, Supl. 1

BJVP
Brazilian Journal of Veterinary Pathology
ISSN 1983-0246

Achados patológicos de lipidose hepática em *Pogona vitticeps*: relato de caso

Maria E. da R. Almeida[1], Guilherme C. Pinheiro[1], Isabelle S. dos Santos[2], Maria L. A. Q. de Almeida[3], Vanessa Victória Gomes da Silva[3], Roberio G. Olinda[4*]

[1]Universidade de Fortaleza (UNIFOR), Fortaleza, CE, Brasil.
[3]UNIPÊ Centro Universitário, João Pessoa, PB, Brasil.
[2]UNIESP Centro Universitário, Cabedelo, PB, Brasil.
[4]Laboratório de Histopatologia, VetLife Diagnósticos, João Pessoa, PB, Brasil.
***Autor de correspondência:** rgomesolinda@gmail.com

Introdução: As enfermidades que acometem répteis mantidos como pet estão relacionadas ao manejo inadequado, associado, na maioria dos casos, a uma dieta inadequada. Assim, a lipidose hepática se apresenta como uma das principais afecções que acometem o fígado desses animais, sendo causada pela ingestão de grande quantidade de gordura na alimentação, levando ao acúmulo de ácidos graxos no fígado e problemas no metabolismo, resultando em quadros de apatia, perda de peso e morte súbita. Este trabalho tem como objetivo analisar os achados patológicos de lipidose hepática em uma *Pogona vitticeps*. **Relato do caso:** Um dragão-barbudo (*Pogona vitticeps*), lagarto mantido em cativeiro como pet, estava apresentando apatia e alimentava-se há algum tempo somente de baratas e grilos. No exame físico, verificou-se que o animal estava seriamente desidratado, sendo realizado tratamento de suporte para estabilizá-lo. No entanto, o animal veio a óbito em cerca de uma semana, sendo encaminhado para um laboratório particular de Patologia Animal para realização de exame de autópsia. Amostras de todos os tecidos foram coletadas e fixadas em formol 10% tamponado e processados para análise histopatológica em H.E. **Resultados**: À macroscopia, observou-se hepatomegalia, onde o parênquima hepático apresentava-se difusamente amarelado e com os bordos arredondados. A vesícula biliar estava repleta, de parede edemaciada e serosa com áreas hemorrágicas. À microscopia, visualizou-se degeneração hepatocelular do tipo gordurosa severa e difusa dos hepatócitos, além de bilestase e congestão dos capilares sinusoidais. No estômago e pulmão foram evidenciados edema e hemorragia, sendo ainda observada congestão da polpa vermelha do baço, edema e congestão nas secções de coração, bem como congestão e hemorragia nos rins e encéfalo, não sendo observadas alterações morfológicas nos demais órgãos. Os achados clínico-patológicos foram compatíveis com degeneração hepatocelular do tipo gordurosa aguda, severa e difusa, levando a um quadro de insuficiência hepática aguda com edema generalizado. **Conclusões:** O manejo alimentar inadequado culminou em um quadro de lipidose hepática, com alterações morfológicas de dano hepático agudo, evidenciado por hepatomegalia, degeneração dos hepatócitos, e bilestase.

Palavras-chave: dragão-barbudo, manejo alimentar, necropsia.

Anais do 8º Congresso de Patologia Veterinária (CPV), XXII Encontro Nacional de Patologia Veterinária (ENAPAVE), XVI Simpósio Brasileiro da Davis-Thompson Foundation, VII Encontro Internacional de Saúde Animal e Prevenção (ENISAP) e I Simpósio de Sanidade Animal do CRMV-MT
9 a 12 de setembro de 2025 – Cuiabá, Mato Grosso, Brasil
Braz J Vet Pathol, 2025, vol. 18, Supl. 1

BJVP
Brazilian Journal of Veterinary Pathology
ISSN 1983-0246

Linfoma nasal de linfócitos B em um papagaio-verdadeiro (*Amazona aestiva*) de cativeiro: relato de caso

Mariana V. Reis[1]*, Augusto R. de Paula[1], Paula N. C. Gonçalves[1], Richard E. H. Machado[1], Anderson H. Gris[1], Vivian S. Santos[2], Marcele B. Bandinelli[1], Saulo P. Pavarini[1].

[1]Setor de Patologia Veterinária, Departamento de Patologia Clínica Veterinária, Universidade Federal do Rio Grande do Sul, Porto Alegre, RS, Brasil.
[2]Clínica Veterinária Toca dos Bichos, Porto Alegre, RS, Brasil.
***Autor de correspondência:** mariverran@gmail.com

Introdução: Linfoma é a neoplasia hematopoiética mais frequente em aves e está normalmente associado à oncovírus em animais de produção. Em psitacídeos, são reportados linfomas espontâneos associados às formas hepatoesplênica, comumente com apresentação em tumores multicêntricos. O acometimento da cavidade nasal é incomum e associado a sinais respiratórios superiores inespecíficos como espirros e secreção nasal ou deformidades faciais. Este trabalho visa descrever um caso de linfoma nasal em um papagaio-verdadeiro (*A. aestiva)* cativo. **Relato do caso:** Um *A. aestiva,* de cativeiro, macho, de 32 anos, apresentou aumento de volume em tecidos moles da região lateral rostral à cavidade nasal do lado direito e secreção nasal unilateral translúcida. Biópsia incisional indicou neoplasia de células redondas compatível com linfoma; após um mês de evolução, houve aumento de volume da massa com exoftalmia e obstrução de fluxo aéreo, a qual foi confirmada pelo exame radiográfico. Realizou-se nova excisão cirúrgica, associada à quimioterapia com sulfato de vincristina, porém sem resposta. O animal foi eutanasiado e encaminhado para exame de necropsia no SPV-UFRGS. Órgãos e a neoplasia foram fixados em formalina 10% e rotineiramente processados para análise histopatológica e imuno-histoquímica, com os marcadores CD3, PAX5, CD20 e CD79α com controles externos e internos. **Resultados**: Macroscopicamente, havia uma massa localizada na região nasal, de 1,5 cm de diâmetro, que envolvia a pálpebra superior direita. Ao corte, era macia, brancacenta e de aspecto gelatinoso. A neoplasia obliterava a cavidade nasal e a ranfoteca, além de infiltrar tecidos periorbitais. À microscopia, a massa foi caracterizada por uma proliferação neoplásica delimitada, não encapsulada de linfócitos intermediários (=1,5 hemácias) arranjados em manto e sustentados por discreto estroma fibrovascular. As células eram redondas, com moderado citoplasma eosinofílico, limites distintos, núcleos redondos, cromatina finamente pontilhada e nucléolos evidentes, frequentemente, múltiplos. Havia moderadas anisocitose e anisocariose e raras células multinucleadas. Foram observadas 10 figuras de mitose em 2,37 mm². A imuno-histoquímica revelou forte imunomarcação nuclear das células neoplásicas para PAX5 e negativa para CD3. Os anticorpos CD20 e CD79α não exibiram reatividade na espécie. **Conclusões:** O diagnóstico de linfoma nasal foi estabelecido pela caracterização neoplásica microscópica e o imunofenótipo B confirmado pela imunomarcação por PAX5. Este relato reforça a ausência de imunorreatividade dos marcadores para linfócitos B (CD20 e CD79α), como demonstrado por outros autores, em psitacídeos; e a importância da histopatologia na rotina clínica de aves.

Palavras-chave: aves, neoplasia, periorbital, psitacídeo.
Agência financiadora: CNPq, CAPES.

Anais do 8º Congresso de Patologia Veterinária (CPV), XXII Encontro Nacional de Patologia Veterinária (ENAPAVE), XVI Simpósio Brasileiro da Davis-Thompson Foundation, VII Encontro Internacional de Saúde Animal e Prevenção (ENISAP) e I Simpósio de Sanidade Animal do CRMV-MT
9 a 12 de setembro de 2025 – Cuiabá, Mato Grosso, Brasil
Braz J Vet Pathol, 2025, vol. 18, Supl. 1

BJVP
Brazilian Journal of Veterinary Pathology
ISSN 1983-0246

Leiomiossarcoma no bico de um periquito-australiano (*Melopsittacus undulatus*): relato de caso

Maria L. A. Q. de Almeida[1]*, Audisio A. da C. Filho[2], Isabelle S. dos Santos[3], José R. S. Santos[4], Vanessa Victória Gomes da Silva[1], Maria E. da R. Almeida[5], Roberio G. Olinda[5].

[1]Centro Universitário de João Pessoa (UNIPÊ), João Pessoa, PB, Brasil.
[2]Universidade Federal da Paraíba, Areia, PB, Brasil.
[3]UNIESP Centro Universitário, Cabedelo, PB, Brasil.
[4]Universidade Federal da Paraíba, João Pessoa, PB, Brasil.
[5]Vet Life Diagnósticos, João Pessoa, PB, Brasil.
***Autor de correspondência**: mlquindere@gmail.com

Introdução: O leiomiossarcoma se caracteriza por uma formação neoplásica de caráter maligno que se origina das células da musculatura lisa, ou seja, aquela que faz parte da constituição histológica de órgãos como esôfago, estômago e intestinos. À microscopia, é possível identificar aspectos de malignidade como anormalidades na cromatina nuclear, proliferação excessiva de unidades celulares fusiformes e figuras de mitose. Este trabalho tem como objetivo destacar os achados macroscópicos e microscópicos de um leiomiossarcoma na região do bico de um periquito-australiano (*Melopsittacus undulatus*). **Relato do caso:** Um periquito-australiano**,** fêmea, de aproximadamente 8 anos de idade, apresentava uma lesão crostosa irregular em região de bico, e, decorrente de outras sinais clínicos, o paciente foi eutanasiado e autopsiado. Na autópsia foi observada uma nodulação redonda, avermelhada e firme, medindo aproximadamente 1 cm de diâmetro. O nódulo foi coletado e fixado em formol tamponado a 10% e processado para exame histopatológico (H.E) e de imunohistoquímica. **Resultados**: O exame histológico do bico superior revelou um neoplasma mal delimitado e não encapsulada, infiltrando a derme e os ossos da pré-maxila e maxila. A neoplasia era composta por feixes entrelaçados de células fusiformes, sustentadas por estroma fibrovascular escasso. As células continha um citoplasma escasso e eosinofílico, núcleo alongado com cromatina pontilhada, além de anisocitose e anisocariose leve a moderada, com uma média de 14 mitoses por campo de grande aumento 400x (2,37 cm²). Havia extensas áreas de necrose coagulativa e lítica, infiltração da cavidade medular com reabsorção óssea e presença de fragmentos de osso necrótico. As trabéculas remanescentes mostravam bordas irregulares com aumento no número de osteoclastos. A rinoteca e epiderme ventral estavam ulcerada, expondo o tecido neoplásico, que apresentava ulceração com hemorragia, fibrina, detritos necróticos e colônias bacterianas superficiais. Na imunohistoquímica os fragmentos foram testados para alfa-actina do músculo liso com resultado positivo e também para citoqueratina AE1/AE3 e Melan-A, ambos revelaram resultado negativo. O diagnóstico foi compatível com leiomiossarcoma. **Conclusões:** Em casos anteriormente relatados do acometimento de psitacídeos por neoplasias de musculatura lisa, não foi possível estabelecer uma casuística sólida sobre as regiões mais acometidas. Nesse sentido, a descrição histopatológica realizada é de suma importância para elaboração precisa de prognósticos dos demais pacientes que possam ser acometidos por formações tumorais de natureza semelhante na região do bico.

Palavras-chave: leiomiócitos, neoplasias em psitacídeos, rinoteca, psittaciformes.

Anais do 8º Congresso de Patologia Veterinária (CPV), XXII Encontro Nacional de Patologia Veterinária (ENAPAVE), XVI Simpósio Brasileiro da Davis-Thompson Foundation, VII Encontro Internacional de Saúde Animal e Prevenção (ENISAP) e I Simpósio de Sanidade Animal do CRMV-MT
9 a 12 de setembro de 2025 – Cuiabá, Mato Grosso, Brasil
Braz J Vet Pathol, 2025, vol. 18, Supl. 1

BJVP
Brazilian Journal of Veterinary Pathology
ISSN 1983-0246

Aneurisma venoso associado a hiperplasia endometrial cística em uma coelha: relato de caso

Maria L. A. Q. de Almeida[1]*, Audisio A. da C. Filho[2], Pedro S. Inojosa[3], Vinícius G. Dias[3], Mayara L. F. da Silva[3], Isabelle S. dos Santos[4], Maria E. da R. Almeida[4], Roberio G. Olinda[4].

[1]Centro Universitário de João Pessoa (UNIPÊ), João Pessoa, PB, Brasil.
[2]Universidade Federal da Paraíba, Areia, PB, Brasil.
[3]Clínica Veterinária SelvaVet, João Pessoa, PB, Brasil.
[4]Vet Life Diagnósticos, João Pessoa, PB, Brasil.
***Autor de correspondência**: mlquindere@gmail.com

Introdução: O aneurisma venoso endometrial é uma doença congênita ou traumática que consiste em uma dilatação anormal das veias da mucosa endometrial, formando estruturas saculares ou fusiformes. O objetivo deste trabalho é relatar as características anatomopatológicas de um caso de aneurisma venoso associado a hiperplasia endometrial cística em uma coelha. **Relato do caso:** Uma coelha de 4 anos apresentava histórico de sangramento vaginal. À palpação abdominal, detectou-se uma neoformação. No exame ultrassonográfico, revelou uma estrutura na região mesogástrica medial, em íntima relação com cornos uterinos espessados. A formação apresentava conteúdo central heterogêneo e ecogênico, envolto por material anecogênico e delimitado por cápsula fina, regular e ecogênica. Foi realizada ovariohisterectomia (OSH), e fragmentos uterinos e da neoformação foram fixados em formol tamponado a 10% e processados para análise histopatológica em H.E. **Resultados**: Na macroscopia foi observado uma estrutura saculiforme no corno uterino direito medindo 3,5 x 3,0 x 2,0 cm, associado a parede endometrial espessada. Na análise histológica, observou-se um vaso sanguíneo endometrial intensamente dilatado, preenchido por sangue, fibrina laminada e neutrófilos misturados a detritos cariorréticos, caracterizando um trombo. A mucosa endometrial adjacente apresentava-se delgada, composta por uma única camada de células epiteliais cuboidais baixas e duas a três camadas de fibras colágenas separando-o do endométrio do vaso dilatado. O lúmen uterino encontrava-se significativamente comprimido devido à presença dos vasos aneurismáticos. Em uma das secções, o trombo estava firmemente aderido à parede vascular. Adicionalmente, as glândulas endometriais estavam moderadamente ectásicas e hiperplásicas, revestidas por epitélio colunar, que variava entre atenuado e hiperplásico, por vezes disposto em pregas papilares, e contêm pequeno número de histiócitos, eritrócitos e material acelular basofílico. Os achados histopatológicos foram compatíveis com aneurisma venoso endometrial associado à hiperplasia endometrial cística. **Conclusões:** O presente relato descreve os achados morfológicos de um caso de aneurisma venoso associado a hiperplasia endometrial cística em uma coelha. A presença de um trombose venosa associado à dilatação à hiperplasia endometrial cística, reforça a importância da investigação histopatológica em casos de sangramento vaginal persistente em coelhas. Este caso contribui para o reconhecimento dessa afecção como diagnóstico diferencial em alterações uterinas de coelhas, especialmente quando associadas a formações abdominais atípicas identificadas por imagem.

Palavras-chave: ovariohisterectomia, patologia reprodutiva, sangramento vaginal, ultrassonografia.

Anais do 8º Congresso de Patologia Veterinária (CPV), XXII Encontro Nacional de Patologia Veterinária (ENAPAVE), XVI Simpósio Brasileiro da Davis-Thompson Foundation, VII Encontro Internacional de Saúde Animal e Prevenção (ENISAP) e I Simpósio de Sanidade Animal do CRMV-MT
9 a 12 de setembro de 2025 – Cuiabá, Mato Grosso, Brasil
Braz J Vet Pathol, 2025, vol. 18, Supl. 1

BJVP
Brazilian Journal of Veterinary Pathology
ISSN 1983-0246

Hematoma expansivo crônico em *Dromaius novaehollandiae* (emu): relato de caso

Gabriela V. C. Bichara[1*], Nataliê Ecker[1], Wuglenya D. M. da Silva [1], Carlos A. C. Velásquez[1], Marim C.S.S Machado[1], Bruna S. Serrano[1], Kaê A. Freitas[2], Marcos A. Souza[1]

[1] Setor de Diagnóstico, Hospital Veterinário Veterinária, Universidade Federal de Mato Grosso, Av. Fernando Corrêa da Costa, 2367, Cuiabá, MT, Brasil.
[2] CK Medicina Equina, R. M, 120, Cuiabá, MT, Brasil.
***Autor de correspondência:** gabrielavbichara31@gmail.com

Introdução: Hematoma crônico expansivo (HCE) é uma coleção persistente de sangue coagulado, tecido necrótico, geralmente encontra-se envolvido por uma pseudocápsula de origem fibrovascular, podendo ser observada na região subcutânea ou cavidade corporal, sendo secundário a trauma. Este trabalho tem como objetivo destacar as principais características macro e microscópicas de um caso de HEC em emu. **Relato do caso:** Uma ave silvestre com aproximadamente 8 meses de idade, *Dromaius novaehollandiae* (Emu), apresentou há um mês perda de peso, incoordenação motora e andar cambaleante. Diante do prognóstico ruim, e preservação das demais aves do grupo optou-se pela eutanásia e necropsia; sendo coletados fragmentos dos seguintes órgãos: músculo esquelético, nódulos celomáticos, pele, baço, esôfago, intestino, traqueia, pulmão, coração, fígado, olho, rim e sistema nervoso central em formol a 10%, processado rotineiramente para análise histopatológica. **Resultados**: À macroscopia, em cavidade celomática, aderidas ao fígado, em superfície visceral, havia três nódulos com formato arredondado a achatado, medindo de 8 a 12cm de diâmetro, de coloração alaranjada a acinzentada, superfície irregular brancacenta intercalada com áreas gelatinosas, translúcidas e firmes; ao corte, exibiam superfície heterogênea, avermelhada e friável. Ao rebater a pele da face lateral do fêmur direito, havia na região subcutânea, área delimitada com formato de placa e firme ao corte, sendo observada massa de coloração avermelhada a amarronzada e friável, por vezes, fragmentada. Ao dissecar a musculatura esquelética que envolve o fêmur, notou-se área focalmente extensa de coloração vermelho escura (*hematoma*), entremeada aos grupos musculares, os quais possuíam áreas esbranquiçadas focalmente extensas e irregulares em diferentes músculos. Na avaliação microscópica, tanto o nódulo celomático quanto da massa localizada em membro pélvico direito, era caracterizada por grande quantidade de hemácias degeneradas e, em menor quantidade íntegras, bem como material amorfo e eosinofílico (*proteináceo*), todo este material coagulado estava revestido por tecido conjunto fibrovascular (*pseudocápsula*); utilizando a coloração de Tricrômico de Masson constatou-se que no interior da massa não havia tecido conjuntivo, apenas delimitando externamente. **Conclusões:** Estes achados macro e microscópicos deste *Dromaius novaehollandiae* (Emu) são consistentes com diagnóstico morfológico HEC e necrose muscular polifásica. HEC é um achado patológico incomum nos animais domésticos, e principalmente em animais silvestres. A etiopatogenia da HEC ainda é pobremente compreendida, mas é relacionada à traumas físicos, geralmente relatada em seres humanos. De acordo com o tratador do criatório há histórico de trauma recorrentes neste emu produzidos pelas demais aves do grupo.
Palavras-chave: necrose, histopatológico, trauma, nódulo celomático.
Agência financiadora: MEC e Programa de Residência Veterinária em Patologia Animal.

Anais do 8º Congresso de Patologia Veterinária (CPV), XXII Encontro Nacional de Patologia Veterinária (ENAPAVE), XVI Simpósio Brasileiro da Davis-Thompson Foundation, VII Encontro Internacional de Saúde Animal e Prevenção (ENISAP) e I Simpósio de Sanidade Animal do CRMV-MT
9 a 12 de setembro de 2025 – Cuiabá, Mato Grosso, Brasil
Braz J Vet Pathol, 2025, vol. 18, Supl. 1

BJVP
Brazilian Journal of Veterinary Pathology
ISSN 1983-0246

Carcinoma em tumor misto em Porquinho-da-Índia (*Cavia porcellus*): relato de caso

Giovanna B. Falvella[1*], Tifany da S. S. Roca[1], Eric S. Oliveira[1], Rayane S. R. Lopes[1], Maíra M. Nunes[1,2], Júlia G. Wronski[1,2], Geovanni Dantas Cassali[2], Karen Y. R. Nakagaki[1,2]

[1]Celulavet- Centro de Diagnóstico Veterinário, Belo Horizonte- MG, Brasil
[2] Instituto de Ciências Biológicas, Universidade Federal de Minas Gerais, Belo Horizonte- MG, Brasil.
***Autor de correspondência:** brambilla.falvella@gmail.com

Introdução: O carcinoma em tumor misto (CTM) é uma neoplasia mamária caracterizada por componentes epiteliais malignos associados a mioepiteliais e/ou mesenquimais benignos, sendo comum em cadelas. No porquinho-da-índia (*Cavia porcellus*), neoplasias ocorrem com maior frequência em animais idosos, sendo os tumores cutâneos e pulmonares os mais relatados. Tumores mamários são incomuns e, quando presentes, geralmente benignos. Este trabalho descreve um caso raro de CTM mamário em *Cavia porcellus*. **Relato do caso:** Um porquinho-da-índia, macho, de 5 anos de idade, foi atendido com dois nódulos mamários, sendo o maior na mama inguinal esquerda e o menor na mama inguinal direita. Os nódulos foram removidos cirurgicamente, fixados em formol e enviados para análise histopatológica. **Resultados:** Macroscopicamente, o nódulo maior media 2,1 × 0,8 cm, apresentando consistência firme, superfície irregular e área de ulceração da pele. O nódulo menor media 1,5 × 1,2 × 0,9 cm, também firme e irregular. Histologicamente, o nódulo maior revelou proliferação neoplásica mista da glândula mamária, com componente epitelial disposto em túbulos, papilas e ninhos sólidos, contendo áreas carcinomatosas *in situ* e invasoras multifocais, além de acentuada anisocitose, anisocariose, cariomegalia e relação núcleo:citoplasma moderada. Foram observadas cerca de 16 mitoses por 2,37 mm², além de áreas com matriz osteoide e metaplasia mieloide entre a proliferação epitelial. A neoplasia infiltrava derme superficial, profunda e subcutâneo, com presença de nódulos satélites. O nódulo menor mostrou proliferação epitelial bem delimitada, não encapsulada, com arranjos tubulares, papilares e focos micropapilares *in situ*, envoltos por estroma fibroso moderado. Observou-se anisocitose e anisocariose acentuadas, oito mitoses por 2,37 mm², cariomegalia e nódulos satélites no subcutâneo. O diagnóstico foi de carcinoma em tumor misto (CTM) para o nódulo maior e carcinoma tubular para o menor. **Conclusão:** Relatamos um caso raro de CTM mamário em *Cavia porcellus*, reforçando a importância do diagnóstico histopatológico mesmo em espécies com baixa incidência oncológica. O achado contribui para o reconhecimento do potencial maligno das neoplasias mamárias em roedores domésticos, especialmente em animais idosos, e insere o CTM entre os diagnósticos diferenciais para a espécie.

Palavras-chave: Glândula mamária, histopatologia, neoplasia, roedor.

Anais do 8º Congresso de Patologia Veterinária (CPV), XXII Encontro Nacional de Patologia Veterinária (ENAPAVE), XVI Simpósio Brasileiro da Davis-Thompson Foundation, VII Encontro Internacional de Saúde Animal e Prevenção (ENISAP) e I Simpósio de Sanidade Animal do CRMV-MT
9 a 12 de setembro de 2025 – Cuiabá, Mato Grosso, Brasil
Braz J Vet Pathol, 2025, vol. 18, Supl. 1

BJVP
Brazilian Journal of Veterinary Pathology
ISSN 1983-0246

Impacto da eletrocussão em *Bradypus torquatus* em áreas de conservação no estado da Bahia

Flávia W. V. Boas[1]*, Zayan S. Pereira[1], Janaína C. Santos[1], Paulo S. S. Costa, Stephany M. S. Santana[1], Davy M. Vasconcelos[2], Alberto V. D. Oliveira[3], Paula V. Leal[1]

[1]Laboratório de Patologia Veterinária, Hospital de Medicina Veterinária. Escola de Medicina Veterinária e Zootecnia, Universidade Federal da Bahia, Salvador, BA, Brasil.
[2]Escola de Saúde Pública da Bahia (ESPBA), Salvador, Ba Brasil.
[3]Parque Zoobotânico de Salvador, Salvador, BA, Brasil
***Autor de correspondência:** flaviaweste@yahoo.com.br

Introdução: A preguiça-de-coleira, uma espécie vulnerável à extinção, apresenta características comportamentais que a predispõem a acidentes em áreas urbanizadas. Entre esses, a eletrocussão é uma causa significativa de mortalidade, especialmente em espécies arborícolas que utilizam fiações como corredores de deslocamento. Objetivou-se relatar casos de mortalidade em preguiça-de-coleira por eletrocussão na região de Mata de São João-Ba (Praia do Forte). **Relato do caso:** Foram encaminhados ao LPV/UFBA, 4 espécimes de B.torquatus, sendo 2 fêmeas e 2 machos adultos que foram encontrados presos ou caídos próximo a fiação de alta tensão. Observou-se lesões cutâneas secas, enegrecidas e bem delimitadas, distribuídas nas regiões facial, cervical e escapular, além de exposição óssea, fraturas expostas, amputação traumática de extremidades de membros compatíveis com lesões térmicas por eletrocussão. À necropsia identificaram-se ainda hemorragias musculares, além de edema focais subjacentes às áreas de contato elétrico, pulmões acentuadamente congestos e musculatura cardíaca vermelho enegrecida. Em uma das fêmeas durante exploração da cavidade abdominal, uterino aumentado de volume e ao corte, evidenciou-se um único concepto envolto por membranas fetais preservadas. O feto apresentava morfologia íntegra e desenvolvimento compatível com estágio gestacional intermediário, indicando gestação ativa. **Conclusões:** A descrição de mortalidade em função de eletrocussão em animais domésticos é de extrema importância para a fauna ameaçada. A presença de um concepto viável, ainda que não relacionado diretamente à causa da morte, representa um elemento de relevância para medicina de conservação. A identificação de gestação ativa em necropsias de animais silvestres mortos por causas traumáticas evidencia a perda potencial de novos indivíduos e reforça a importância da avaliação minuciosa mesmo em casos com etiologia presumida. Além disso, o caso ilustra o impacto ampliado das ações antrópicas sobre espécies nativas, principalmente em contextos reprodutivos. Este relato contribui com a literatura sobre mortalidade de preguiças por eletrocussão e reforça a importância do diagnóstico pós-morte como ferramenta essencial na compreensão de aspectos reprodutivos, epidemiológicos e conservacionistas da fauna silvestre.

Palavras-chave: fauna silvestre, impacto antrópico, gestação, necrópsia.

Anais do 8º Congresso de Patologia Veterinária (CPV), XXII Encontro Nacional de Patologia Veterinária (ENAPAVE), XVI Simpósio Brasileiro da Davis-Thompson Foundation, VII Encontro Internacional de Saúde Animal e Prevenção (ENISAP) e I Simpósio de Sanidade Animal do CRMV-MT
9 a 12 de setembro de 2025 – Cuiabá, Mato Grosso, Brasil
Braz J Vet Pathol, 2025, vol. 18, Supl. 1

BJVP
Brazilian Journal of Veterinary Pathology
ISSN 1983-0246

Adenocarcinoma pancreático em Sabiá-Cica (*Triclaria malachitacea*): relato de caso

Vitor P. Laurindo[1], Rafaela S. Amaral[1], Luiza C. de Lima [1], Vinicius C. Ferraz[1], André Grespan[2], Bruna T. Guedine[3], Ronaldo J. Piccoli[1], Francielli C. Zimermann[1*]

[1]Laboratório de Patologia Veterianria, Departamento de Agricultura, Biodiversidade e Florestas, Universidade Federal de Santa Catarina, Curitibanos, SC, Brasil.
[2]Wildvet Clínica Veterinária, vila Olímpia, São Paulo.
[3]Amparo Hospital Veterinário, Ingleses do Rio Vermelho, Florianópolis, SC, Brasil.
Autor de correspondência: vitor.prim@gmail.com

Introdução: A neoplasia em psitacídeos é uma condição relativamente incomum, com relatos esparsos envolvendo diferentes órgãos e tipos celulares. Apesar dos tumores pancreáticos serem raros nessa ordem, o adenocarcinoma pancreático merece atenção especial devido à sua biologia agressiva e ao desafio diagnóstico que impõe. Diante da escassez de informações sobre a apresentação clínica e caracterização histomorfológica do adenocarcinoma pancreático em psitacídeos, este trabalho tem como objetivo descrever um relato de caso de adenocarcinoma pancreático em *Triclaria malachitacea,* enfatizando aspectos clínicos e patológicos que contribuam para o reconhecimento e diagnóstico precoce dessa neoplasia em aves ornamentais. **Relato do caso:** Um sabiá-cica macho, adulto foi encaminhado para necropsia com histórico de óbito há 24 horas, após apresentar incapacidade de voo, caquexia e apatia severa. **Resultados**: Durante o exame de necropsia observou-se o pâncreas pálido por toda a sua extensão e com bordos abaulados, além do duodeno difusamente pálido. Na porção ventral do pulmão direito, observou-se nódulo com 0,3 x 0,5 x 0,1 cm irregular, brancacento, firme, aderido ao parênquima pulmonar e à adrenal direita. Microscopicamente, no pâncreas, observou-se proliferação de células epiteliais de carácter invasivo, formando arranjos acinosos, envoltos por moderado estroma. As células apresentam núcleos arredondados ou ovalados e deslocados para a base da célula, eucromáticos com nucléolos pequenos, citoplasma levemente eosinofílico de quantidade moderada e por vezes vesicular. Por vezes, as células eram isoladas e outras vezes com bordos indistintos. Notou-se moderada anisocitose e anisocariose. Observou-se diversas áreas de ruptura das membranas basais com invasão estromal. As mitoses eram raras. Entremeado às células tumorais havia linfócitos e plasmócitos. No duodeno foi observada a mesma celularidade descrita no pâncreas, invadindo as túnicas serosa, muscular externa e submucosa. Enquanto na pleura visceral, foram observadas áreas de metástase do adenocarcinoma pancreático. **Conclusões:** Baseado nos achados de necropsia, a ave *Triclaria malachitacea* foi diagnosticada com adenocarcinoma pancreático, uma patologia de difícil identificação precoce na medicina veterinária. O relato demonstra tanto manifestações clínicas quanto achados macro e microscópicos originados de um raro caso de adenocarcinoma pancreático em um psitacídeo. Tais informações contribuem para a ampliação do conhecimento sobre neoplasias pancreáticas em aves ornamentais, que ainda são pouco documentadas na literatura veterinária.

Palavras-chave: ave, histopatologia, neoplasia, psitacídeo.

Anais do 8º Congresso de Patologia Veterinária (CPV), XXII Encontro Nacional de Patologia Veterinária (ENAPAVE), XVI Simpósio Brasileiro da Davis-Thompson Foundation, VII Encontro Internacional de Saúde Animal e Prevenção (ENISAP) e I Simpósio de Sanidade Animal do CRMV-MT
9 a 12 de setembro de 2025 – Cuiabá, Mato Grosso, Brasil
Braz J Vet Pathol, 2025, vol. 18, Supl. 1

BJVP
Brazilian Journal of Veterinary Pathology
ISSN 1983-0246

Infecção por *Porocephalus* spp. em um sauim-de-coleira (*Saguinus bicolor*): relato de caso

Mônica M. Buttelli[1]*, Jean Carlo Olivo Menegatt[1], Marianna Bertolini[1], Laura Berger Nunes[2], João Fábio Soares[2], David Driemeier[1], Luciana Sonne[1]

[1]Setor de Patologia Veterinária, Universidade Federal do Rio Grande do Sul, Porto Alegre, RS, Brasil
[2]Laboratório de Protozoologia e Rickettsioses Vetoriais (ProtozooVet), Universidade Federal do Rio Grande do Sul, Porto Alegre, RS, Brasil.
***Autor de correspondência:** mmarx.buttelli@gmail.com

Introdução: *Porocephalus* spp. são parasitos do grupo de artrópodes da ordem Porocephalida, frequentemente encontrados parasitando cobras, especialmente serpentes do gênero *Crotalus* sp, além de outros répteis. Estes parasitos apresentam em seu ciclo hospedeiros intermediários, usualmente crustáceos e peixes, nos quais o parasitismo ocorre majoritariamente em fígado e outros órgãos da cavidade abdominal. O objetivo deste trabalho é descrever um caso de infecção por *Porocephalus* sp. em um Saium-de-coleira (*Saguinus bicolor*). **Relato do caso:** Foi recebido para necropsia no Setor de Patologia Veterinária da Universidade Federal do Rio Grande do Sul (SPV-UFRGS) um saium-de-coleira apresentando histórico de morte súbita. Fragmentos de órgãos foram coletados e fixados em solução de formol a 10% para posterior processamento histológico de rotina e análise microscópica. Além disso, fragmentos de tecido com cistos parasitários foram encaminhados ao Laboratório de Protozoologia e Rickettsioses Vetoriais (ProtozooVet - UFRGS) para identificação morfológica e molecular pela amplificação do gene *cox 1*. **Resultados**: Ao exame macroscópico, observou-se multifocalmente em serosa de intestino delgado, linfonodo mesentérico, mesentério e cápsula hepática estruturas fusiformes brancas, compatíveis com espécimes de parasitos. À microscopia, observou-se em meio ao parênquima hepático e sob cápsula de Glisson estruturas parasitárias morfologicamente sugestivas de ninfas, com corpo pseudossegmentado e cutícula quitinosa com aberturas em forma de poço contendo glândulas dérmicas e peças bucais em formato de gancho; ainda, apresentavam cavidade celomática proeminente e numerosas glândulas eosinofílicas, além de músculo estriado em arranjo metamérico e trato gastrointestinal composto por epitélio colunar ciliado. Esses parasitos encontravam-se em meio a discreto infiltrado inflamatório de linfócitos e macrófagos com pigmento granular acastanhado intracitoplasmático (hemossiderina). Ainda, em parênquima nodal de linfonodo mesentérico e serosa de intestino delgado, observou-se parasito semelhante ao descrito em fígado. Nos demais órgãos, não foram observadas lesões significativas. A análise molecular do gene *cox 1* identificou o parasito como pertencente à espécie *Porocephalus* spp., apresentando 88,37% de similaridade com parasito encontrado em cascavel. **Conclusões:** Este trabalho relata ocorrência rara na literatura de *Porocephalus* spp. infectando Sauim-de-Coleira e caracteriza um diagnóstico diferencial para infecções parasitárias hepáticas e sistêmicas do gênero *Saguinus*.

Palavras-chave: hepatite parasitária, morte súbita, parasitose sistêmica, Porocephalida, primata do novo mundo.
Agência financiadora: CNPq, CAPES.

Anais do 8º Congresso de Patologia Veterinária (CPV), XXII Encontro Nacional de Patologia Veterinária (ENAPAVE), XVI Simpósio Brasileiro da Davis-Thompson Foundation, VII Encontro Internacional de Saúde Animal e Prevenção (ENISAP) e I Simpósio de Sanidade Animal do CRMV-MT
9 a 12 de setembro de 2025 – Cuiabá, Mato Grosso, Brasil
Braz J Vet Pathol, 2025, vol. 18, Supl. 1

BJVP
Brazilian Journal of Veterinary Pathology
ISSN 1983-0246

Lesões histopatológicas causadas por monogenéticos em brânquias de tambaqui (*Colossoma macropomum*)

Átila B. de Mira[3], Jorge L. V. Cama[1], Matheus V. de Paula[1], Kelly C. de A. Barbosa[1], Guilherme C. de Carvalho[2], Ademar M. Balbino[2], Taísa C. Ferreira[2], Sandro de V. Schons[2*]

[1]Programa de Pós-Graduação em Ciências Ambientais, Universidade Federal Rondônia, Rolim de Moura, RO, Brasil.
[2]Centro de Diagnóstico Animal, Laboratório de Histopatologia Animal, Departamento Acadêmico de Medicina Veterinária, Universidade Federal Rondônia, Rolim de Moura, RO, Brasil.
[3]Departamento de Pesquisa, Inovação e Pós-Graduação, Instituto Federal de Educação, Ciência e Tecnologia de Rondônia, Cacoal, RO, Brasil.
***Autor de correspondência:** sandroschons@unir.br

Introdução: Os monogenéticos são parasitas platelmintos comumente encontrados em peixes e invertebrados aquáticos que se alimentam de muco e células epiteliais da pele e brânquias, transportando-se livremente na superfície corporal dos hospedeiros. Atualmente, existem 5.000 espécies de monogenéticos descritos, adaptados a diversas temperaturas aquáticas. Esses parasitas apresentam alta especificidade ao hospedeiro, sendo os da família Dactylogyridae encontrados em brânquias de tambaquis (*Colossoma macropomum*). **Objetivos:** Objetivou-se descrever as lesões histopatológicas observadas na infecção parasitária por monogenéticos em brânquias de tambaquis cultivados em sistemas semi-intensivos. **Metodologia:** Foram capturados aleatoriamente, utilizando caniço e molinete, 196 tambaquis de 44 propriedades de piscicultura localizadas em diferentes municípios de Rondônia. Posteriormente, os peixes foram eutanasiados conforme o estabelecido no Guia Brasileiro de Boas Práticas para a Eutanásia em Animais (CFMV, 2013) (CEUA/UNIR, sob protocolo de n° 078/2023). Para avaliação histopatológica das brânquias, foram removidos o segundo e o quarto arco branquial de ambos os lados. As amostras foram fixadas em formalina tamponada a 10% e, posteriormente, descalcificadas em solução de EDTA por 48 horas. Em seguida, foram processadas rotineiramente no laboratório de histopatologia e coradas com hematoxilina e eosina (HE). **Resultados:** As análises histológicas evidenciaram que 78% estavam infestadas por monogenéticos, variando em número e tamanho (77 e 880 µm). Os helmintos apresentaram morfologia variada, incluindo formas alongadas, ovais e circulares. Contudo, não foi possível identificar as espécies de monogenéticos pelas características morfológicas observadas. As lesões histopatológicas nas brânquias variaram em intensidade, influenciadas principalmente pela carga parasitária e pelo local de fixação dos helmintos. Quando os monogenéticos eram aderidos exclusivamente às lamelas primárias e secundárias, por meio das estruturas de fixação (âncoras), as lesões predominantes consistiam em necrose e degeneração do epitélio, resultando, sobretudo, de efeitos mecânicos do haptor durante alimentação e esmagamento dos tecidos lamelares. Por outro lado, nos casos em que as parasitas se fixaram mais profundamente, alcançando a cartilagem do filamento branquial, foram observadas lesões mais severas, como necrose extensa das lamelas secundárias, infiltrado inflamatório mononuclear, perda de lamelas, hiperplasia epitelial interlamelar, hiperplasia de células caliciformes, fusão de lamelas secundárias, telangiectasia, congestão da veia central e descolamento do epitélio lamelar. **Conclusão:** É evidente que a infestação por monogenéticos nas brânquias compromete a integridade do tecido, provocando inflamação, estresse

fisiológico e dificuldades respiratórias. Contudo são necessários novos estudos para determinar se os distintos padrões morfológicos de lesões nas brânquias são provocados por espécies diferentes, com variados graus de patogenicidade.

Palavras-chave: helmintos, lesões de brânquias, infestação parasitária, pisciculturas, Rondônia.

Agência financiadora: Fundação de Amparo ao Desenvolvimento de Ações Científicas e Tecnológicas e à Pesquisa – FAPERO

Anais do 8º Congresso de Patologia Veterinária (CPV), XXII Encontro Nacional de Patologia Veterinária (ENAPAVE), XVI Simpósio Brasileiro da Davis-Thompson Foundation, VII Encontro Internacional de Saúde Animal e Prevenção (ENISAP) e I Simpósio de Sanidade Animal do CRMV-MT
9 a 12 de setembro de 2025 – Cuiabá, Mato Grosso, Brasil
Braz J Vet Pathol, 2025, vol. 18, Supl. 1

BJVP
Brazilian Journal of Veterinary Pathology
ISSN 1983-0246

Tricoepitelioma maligno em lobo guará (*Chrysocyon brachyurus*)

Flávia W. V. Boas[1]*, Zayan S. Pereira[1], Janaina C. Santos[1], André L. E. Nunes[1], Rafaela S. S. R. Souza[1], Davy M. Vasconcelos[2], Marcos L. S. Fonseca[3]; Paula V. Leal[1].

[1]Laboratório de Patologia Veterinária, Hospital de Medicina Veterinária. Escola de Medicina Veterinária e Zootecnia, Universidade Federal da Bahia, Salvador, BA, Brasil.
[2]Escola de Saúde Pública da Bahia (ESPBA), Salvador, BA Brasil
[3]Parque Zoobotânico de Salvador, Salvador, BA, Brasil
***Autor de correspondência:** flaviaweste@yahoo.com.br

Introdução: Tricoepitelioma maligno origina-se da diferenciação da matriz e da bainha radicular interna, com potencial de formar metástases. Trata-se de um tumor cutâneo raro, identificado exclusivamente em cães. Apresentam maior incidência nas regiões dorsais, torácicas, cervicais e caudais, podendo, entretanto, manifestar-se de maneira multicêntrica. Objetiva-se relatar um caso inédito de tricoepitelioma maligno em um lobo guará (Chrysocyon brachyurus). **Relato do caso:** Um lobo guará, macho, 9 anos, do Zoo-Salvador, apresentou um nódulo, de crescimento rápido, de 10,2x 9,5x5,0 cm em região de escápula direita. Após a exérese total do nódulo, a amostra fixada em formol 10% foi encaminhada para análise histopatológica. **Resultados**: Macroscopicamente a amostra era irregular, medindo 18,0x9,0x6,0 cm, brancacenta com áreas pardacentas e firme. Ao corte apresentava área central sacular, contendo material pardacento com áreas enegrecidas e friável. Na avaliação microscópica foi identificado proliferação neoplásica, não encapsulada, pobremente delimitada, dermoepidérmica, composta por células de aspecto basalóide, mas também de aspecto escamoso, organizadas em ilhas e ninhos revestindo múltiplas estruturas císticas de variados tamanhos repletas por queratina lamelar ou amorfa com presença de células fantasmas, sustentada por moderado estroma colagenoso. As células possuíam escasso citoplasma basofílico de limites indistintos, acompanhando núcleo redondo e ovalado, vesiculoso de nucléolo conspícuo ou eram poliédricas com amplo citoplasma eosinofílico, de limites distintos, acompanhando núcleo redondo a ovalado, vesiculoso de nucléolo conspícuo (escamosas), foram contadas 15 figuras de mitose, em sua maioria típicas, em 10 campos de 40x de aumento. Havia ainda, infiltrado inflamatório intratumoral mononuclear discreto e áreas multifocais de hemorragia, congestão e edema. **Conclusões:** A observação criteriosa de alterações cutâneas em animais silvestres é essencial para o diagnóstico de afecções como o tricoepitelioma maligno, uma neoplasia que pode apresentar crescimento nodular firme, lesões ulceradas ou áreas de alopecia localizada. A atenção contínua a esses sinais é fundamental na rotina de manejo de espécies silvestres mantidos exsitu, favorecendo correto diagnóstico, prolongando a sobrevida e melhorando o bem-estar do animal.

Palavras-chave: conservação, dermatologia, neoplasia, silvestres.

Anais do 8º Congresso de Patologia Veterinária (CPV), XXII Encontro Nacional de Patologia Veterinária (ENAPAVE), XVI Simpósio Brasileiro da Davis-Thompson Foundation, VII Encontro Internacional de Saúde Animal e Prevenção (ENISAP) e I Simpósio de Sanidade Animal do CRMV-MT
9 a 12 de setembro de 2025 – Cuiabá, Mato Grosso, Brasil
Braz J Vet Pathol, 2025, vol. 18, Supl. 1

BJVP
Brazilian Journal of Veterinary Pathology
ISSN 1983-0246

Toxoplasmose sistêmica em jaguatirica (*Leopardus pardalis*)

João P. da S. Cavasani[1], Ícaro G. dos Santos[1], Larissa Sabino[1], Nataliê Ecker[1], Deise K. A. da Silva[1], Ana R. M. Araújo[2], Valéria Dutra[2], Fernando H. Furlan[1].

[1]Laboratório de Patologia Veterinária (LPV), HOVET, UFMT, Cuiabá, MT, Brasil.
[2]Laboratório de Microbiologia e Biologia Molecular, HOVET, UFMT, Cuiabá, MT, Brasil.
***Autor de correspondência:** fernando.furlan@ufmt.br

Introdução: A toxoplasmose é uma doença infecciosa causada por *Toxoplasma gondii,* um protozoário intracelular cosmopolita que afeta uma variedade de animais, mas tem o gato como hospedeiro definitivo. Os felídeos domésticos e silvestres são os principais reservatórios desta doença, mas raramente manifestam quadros clínicos. Felinos de qualquer raça, idade ou sexo podem morrer por toxoplasmose e qualquer órgão pode sofrer lesões, no entanto a pneumonia é a forma clínica mais frequente. Um estudo envolvendo toxoplasmose clínica em gatos apontou que infecções concomitantes ou imunossupressão estava presente em um terço dos casos. Apesar de várias detecções de oocistos em fezes ou anticorpos séricos contra *T. gondii* em *L. pardallis*, não há relatos de doença causada por este protozoário nesta espécie. **Relato do caso:** Uma jaguatirica (*Leopardus pardalis)*, macho, adulto foi encaminhada ao Setor de Animais Silvestres da UFMT em abril de 2024 com edema de face, secreção ocular bilateral e escoriações na pele do pescoço, flanco e da região escapular. Devido diagnóstico clínico de lúpus, o animal foi tratado com Prednisolona 5mg em doses entre 0,5 e 1mg/kg por quatro meses até agosto de 2024, quando o quadro progrediu para morte. O cadáver foi encaminhado para necropsia. Fragmentos de órgãos e vísceras foram coletados em formol a 10%, processados rotineiramente e avaliados histologicamente. Fragmentos de encéfalo, coração e pele impregnados em parafina foram submetidos a imunohistoquímica com anticorpo anti-*Leishmania* spp. e anti-*Toxoplasma gondii*. Amostras de coração e pele foram encaminhados para exame molecular para *T. gondii* e *Leishmania* spp. **Resultados**: Na necropsia, notou-se a face acentuada e difusamente edemaciada. No lábio superior, plano nasal e na cauda havia áreas multifocais avermelhadas, alopécicas e por vezes ulceradas. As principais alterações consistiram em necrose multifocal associada a infiltrado linfoplasmocitário no encéfalo, fígado e coração. Cistos parasitários foram observados entremeados as áreas de necrose no encéfalo. Na pele, pulmão e linfonodos havia moderado a acentuado infiltrado linfoplasmocitário multifocal a coalescente. Não houve imunomarcação com o anticorpo anti-*Leishmania* spp., por outro lado, cistos parasitários foram imunomarcados pelo anticorpo anti-*T. gondii* em seções de coração, encéfalo e pele. Amostras congeladas de pele e coração testaram positivamente pela reação em cadeia da polimerase realizada em com primers codificando *T. gondii*, enquanto não houve amplificação com primers para *Leishmania* spp. **Conclusões:** Os achados histológicos associados a imunomarcação com anti-*T. gondii* e a detecção molecular confirmaram o diagnóstico de toxoplasmose sistêmica em jaguatirica (*Leopardus pardalis*).

Palavras-chave: Imunohistoquímica, doenças de felinos, doenças de animais selvagens, *Toxoplasma gondii.*
Agência financiadora: CNPq, CAPES, FAPEMAT, PROPESQ-UFMT

Anais do 8º Congresso de Patologia Veterinária (CPV), XXII Encontro Nacional de Patologia Veterinária (ENAPAVE), XVI Simpósio Brasileiro da Davis-Thompson Foundation, VII Encontro Internacional de Saúde Animal e Prevenção (ENISAP) e I Simpósio de Sanidade Animal do CRMV-MT
9 a 12 de setembro de 2025 – Cuiabá, Mato Grosso, Brasil
Braz J Vet Pathol, 2025, vol. 18, Supl. 1

BJVP
Brazilian Journal of Veterinary Pathology
ISSN 1983-0246

Espondilite por *Staphylococcus aureus* em coruja Jacurutu (*Bubo virginianus*)

Rafael P. Lima[1], Fernanda G. Cony[1], Cassiane E. Lopes[1], Ellen C. de Oliveira[1], Augusto R. de Paula[1], Mariana B. Casagrande[1], Paola A. Rodrigues[2], Saulo P. Pavarini[*]

[1]Setor de Patologia Animal, Universidade Federal do Rio Grande do Sul, Porto Alegre, RS, Brasil.
[2]Hospital de Clínicas Veterinárias, Universidade Federal do Rio Grande do Sul, Porto Alegre, RS, Brasil.
***Autor de correspondência:** limarafaelpires@gmail.com

Introdução: A espondilite é caracterizada pela inflamação das vértebras e pode ser desencadeada por diversos patógenos em aves domésticas, tais como *Staphylococcus aureus* e *Enterococcus cecorum*. A doença pode levar a sinais graves, como paresia e paralisia, resultando em dificuldade de movimentação e, consequentemente, um aumento na taxa de mortalidade. Em animais silvestres, assim como nos domésticos, a espondilite, normalmente, está relacionada a uma infecção primária, que pode evoluir para uma septicemia, com acometimento das vértebras por meio de êmbolos sépticos. O objetivo desse trabalho é descrever as alterações macroscópicas e histopatológicas de uma jacurutu (*Bubo virginianus*) de vida livre diagnosticada com espondilite bacteriana. **Relato do caso:** O paciente foi encaminhado para atendimento no Hospital de Clínicas Veterinárias da Universidade Federal do Rio Grande do Sul com paralisia dos membros pélvicos. Foram realizadas análises radiográficas, hematológicas e exames bioquímicos séricos. O animal veio a óbito e foi encaminhado para exame de necropsia. Um suabe da vértebra torácica foi coletado e plaqueado em ágar sangue ovino 5% e ágar MacConkey e incubado a 37ºC em aerobiose para exame bacteriológico. **Resultados**: No exame radiográfico, havia discreto desvio cranial de T5 em relação à T4, sendo compatível com fratura em *notarium* (fusão das vértebras T2-T5). Nos resultados dos exames clínicos laboratoriais, o animal apresentava leucocitose moderada, além de albumina e proteínas totais acima dos parâmetros médios. Macroscopicamente, em região de T2-T5, notava-se fratura focal circundada por estruturas caseosas. Na histologia, nas vértebras torácicas, havia acentuadas necrose das trabéculas ósseas e proliferação de tecido conjuntivo fibroso e colagenoso. Havia, ainda, acentuado infiltrado inflamatório de heterófilos, linfócitos e plasmócitos, além de fibrina, debris celulares e agregados bacterianos cocoides. Na medula espinhal, notava-se degeneração walleriana, áreas de malácia com células gitter. Após 24h de incubação, colônias bacterianas médias, douradas, apresentando dupla-hemólise em ágar sangue foram visualizadas. Nenhum crescimento bacteriano foi identificado no ágar MacConkey. À coloração de Gram, cocos Gram-positivos em arranjo de cacho de uva foram visualizados. O isolado foi positivo à reação de catalase e foi enviado para identificação final por tecnologia Maldi-Tof no qual identificou o isolado como *Staphylococcus aureus*. **Conclusões:** Este caso salienta a importância de considerar a espondilite bacteriana por *Staphylococcus aureus* como um diagnóstico diferencial de aves silvestres com paralisia de membros pélvicos, evidenciados pelos achados radiográficos e histopatológicos, assim como a importância desse agente etiológico no acometimento sistêmico e vertebral de aves silvestres.

Palavras-chave: animais silvestres, doença infecciosa, bacteriologia, lesão óssea.
Agência financiadora: CAPES e CNPq.

Anais do 8º Congresso de Patologia Veterinária (CPV), XXII Encontro Nacional de Patologia Veterinária (ENAPAVE), XVI Simpósio Brasileiro da Davis-Thompson Foundation, VII Encontro Internacional de Saúde Animal e Prevenção (ENISAP) e I Simpósio de Sanidade Animal do CRMV-MT
9 a 12 de setembro de 2025 – Cuiabá, Mato Grosso, Brasil
Braz J Vet Pathol, 2025, vol. 18, Supl. 1

BJVP
Brazilian Journal of Veterinary Pathology
ISSN 1983-0246

Diagnóstico citológico de retenção de gema de ovo em Gansa (*Anser anser*): relato de caso

José T. R. de Moraes[1*], Ellen C. de Oliveira[1], Thaimy C. da Silveira[1], Vitor G. C. da Silva[1], Paola A. Rodrigues[2], Marcelo M. Alievi[2], Marcele B. Bandinelli[1], Saulo P. Pavarini[1]

[1]Setor de Patologia Veterinária, Faculdade de Veterinária, Universidade Federal do Rio Grande do Sul, Porto Alegre, RS, Brasil.
[2]Núcleo de Conservação e Reabilitação de Animais Silvestres (Preservas), Hospital de Clínicas Veterinárias, Faculdade de Veterinária, Universidade Federal do Rio Grande do Sul, Porto Alegre, RS, Brasil.
***Autor de correspondência:** jtiago.roza@gmail.com

Introdução: Distúrbios reprodutivos são frequentes em aves mantidas em cativeiro e podem cursar com infertilidade, distensão abdominal e alterações comportamentais. Um problema comum nesses casos é a falha no transporte adequado da gema pelo oviduto, que resulta em deposição da gema na cavidade celomática. Tal condição pode evoluir de forma lenta e silenciosa, sendo facilmente subestimada clinicamente. **Relato do caso:** Foi atendida uma gansa adulta, com relato de aumento de volume celomático gradativo próximo à cloaca ao longo de um ano e ausência de postura há dois anos, sem outros sinais clínicos associados. Ao exame físico, observou-se massa palpável, delimitada e de consistência macia intracelomática. A suspeita clínica inicial foi de uma formação neoplásica em topografia cloacal, hipótese sustentada pelos achados radiográficos, nos quais observava-se um aumento de volume moderadamente radiopaco de aproximadamente 4,0 cm x 5,0 cm e não aderido ao tecido periférico. Diante disso, realizou-se exame citológico para investigação complementar. **Resultados:** Procedeu-se a punção aspirativa por agulha fina da massa, da qual foi coletado cerca de 0,5 ml de conteúdo pastoso, de coloração amarelo-clara, aspecto turvo, viscoso e homogêneo. Após centrifugação, o material manteve as mesmas características. A amostra exibia baixa celularidade e adequada viabilidade, composta por raros macrófagos, com citoplasma abundante e finamente vacuolizado, dispostos sobre um fundo de lâmina fortemente basófilo, contendo abundante material granular de coloração roxa. Não foram observados agentes infecciosos, nem células neoplásicas. Diante disso, suspeitou-se de gema livre na cavidade celomática, com diagnostico presuntivo de retenção de gema. O animal passou por procedimento cirúrgico para remoção da gema retida e do oviduto acometido. As estruturas excisadas foram encaminhadas para exame histopatológico, o qual corroborou o diagnóstico citológico. **Conclusões:** Este relato destaca a importância da citologia como método diagnóstico pouco invasivo, de baixo custo e de grande valor clínico em casos de distúrbios reprodutivos em aves. A identificação precoce dessa condição permite intervenções clínicas adequadas, o que previne complicações secundárias, como celomite química ou infecções oportunistas, que frequentemente impactam no prognóstico.

Palavras-chave: aves, macrófagos, punção aspirativa.

Agência financiadora: CAPES e CNPq.

Anais do 8º Congresso de Patologia Veterinária (CPV), XXII Encontro Nacional de Patologia Veterinária (ENAPAVE), XVI Simpósio Brasileiro da Davis-Thompson Foundation, VII Encontro Internacional de Saúde Animal e Prevenção (ENISAP) e I Simpósio de Sanidade Animal do CRMV-MT
9 a 12 de setembro de 2025 – Cuiabá, Mato Grosso, Brasil
Braz J Vet Pathol, 2025, vol. 18, Supl. 1

BJVP
Brazilian Journal of Veterinary Pathology
ISSN 1983-0246

Surto de bócio coloide em tartarugas do gênero *Trachemys* mantidas sob cuidados humanos

Maria L. S. L. Frota[1], Elizandra T. Melo[1], José R. P. Santos[1], Silvio M. C. Fonseca[1], Kaillane A. Lucena[1], Hisadora A. S. Chaves[1], Vitor G. Rodrigues[2], Fábio S. Mendonça[1]*.

[1]Laboratório de Diagnóstico Animal, Universidade Federal Rural de Pernambuco, Recife, PE, Brasil.
[2]Parque Estadual de Dois Irmãos, Recife, PE, Brasil.
***Autor de correspondência:** fabio.mendonca@ufrpe.br

Introdução: O bócio colóide é uma condição benigna caracterizada pelo aumento volumétrico da glândula tireoide, decorrente do acúmulo excessivo de coloide no interior dos folículos tireoidianos. Em animais domésticos, essa alteração está frequentemente associada à deficiência de iodo ou à ingestão de substâncias bociogênicas, podendo resultar em manifestações clínicas compatíveis com quadros de hipotireoidismo ou, mais raramente, hipertireoidismo. Na medicina veterinária de animais silvestres, especialmente répteis, a literatura sobre endocrinopatias é ainda limitada. No entanto, há relatos esporádicos de predisposição ao desenvolvimento de bócio em determinadas espécies de quelônios, como a tartaruga-de-Galápagos (*Chelonoidis nigra*). Nesse contexto, o presente trabalho tem por objetivo descrever os achados anatomopatológicos do primeiro caso publicado de bócio em tartarugas do gênero *Trachemys.* **Relato do caso:** Três tartarugas tigre d'água (*Trachemys dorgibni*) e uma de orelha vermelha (*Trachemys scripta elegans*) adultas, mantidas sob cuidados humanos, foram encontradas mortas no recinto após afogamento acidental. Os animais foram necropsiados e amostradas de órgãos, incluindo as glândulas tireoide foram coletadas e fixadas em solução de formalina à 10%, os quais foram processados por técnica histológica rotineira e posteriormente analisados histopatologicamente. **Resultados**: Os animais apresentavam obesos e havia aumento do tamanho das glândulas tireoides, que mediam 23x20x11mm, 22x12x7mm, 27x18x8mm e 26x16x7mm respectivamente. Ao corte das mesmas, havia evidente acentuação de padrão folicular que também se demonstrava irregular e havia abundância de conteúdo de consistência gelatinosa. Microscopicamente, as lesões eram uniformes e consistiam em folículos tireoidianos de morfologia irregular, intensamente distendidos por material eosinofílico homogêneo (coloide) delimitado por monocamada de epitélio predominantemente pavimentoso ou por vezes com áreas de proliferação de epitélio cuboide e áreas multifocais leves de infiltrado inflamatório linfocítico. **Conclusões:** Este trabalho registra o primeiro relato de bócio colóide no gênero *Trachemys*, contribuindo de forma inédita para o conhecimento das doenças endócrinas em quelônios. Diante disso, o bócio deve ser considerado como diagnóstico diferencial em quelônios mantidos sob cuidados humanos, sobretudo na presença de alterações subclínicas e em contextos de dietas desequilibradas. O caso ressalta a importância da formulação adequada da dieta e do monitoramento nutricional como medidas preventivas para distúrbios endócrinos em répteis cativos.

Palavras-chave: tireoide, nutrição, répteis.

Agência financiadora: CAPES.

Anais do 8º Congresso de Patologia Veterinária (CPV), XXII Encontro Nacional de Patologia Veterinária (ENAPAVE), XVI Simpósio Brasileiro da Davis-Thompson Foundation, VII Encontro Internacional de Saúde Animal e Prevenção (ENISAP) e I Simpósio de Sanidade Animal do CRMV-MT
9 a 12 de setembro de 2025 – Cuiabá, Mato Grosso, Brasil
Braz J Vet Pathol, 2025, vol. 18, Supl. 1

BJVP
Brazilian Journal of Veterinary Pathology
ISSN 1983-0246

Sarcoma de tecidos moles cutâneo em cobra-do-milho (*Pantherophis guttatus*): aspectos anatomopatológicos

Paula D. Retamero[1*], Nathalia da S. Carvalho[1], Asheley H. B. Pereira[1], Adriano S. Araújo[1], Ana V. de Resende[2], Andrey Junio Moreira Fernandes[1], Vivian de A. Nogueira[3], Ticiana do N. França[3]

[1]Programa de Pós-Graduação em Medicina Veterinária da Universidade Federal Rural do Rio de Janeiro (UFRRJ). [2]Programa de Residência em Medicina Veterinária da UFRRJ. [3]Departamento de Epidemiologia e Saúde Pública (DESP), Instituto de Veterinária (IV), UFRRJ, Seropédica, RJ, Brasil.
***Autor de correspondência:** pauladretamero@gmail.com

Introdução: Os sarcomas de tecidos moles em serpentes compreendem diferentes tipos histológicos, como fibrossarcomas, mixossarcomas, neurofibrossarcomas, leiomiossarcomas e rabdomiossarcomas, e são neoplasias com comportamento biológico agressivo, caracterizadas por elevado potencial de recidiva e possibilidade de metástase. O objetivo deste trabalho é descrever e caracterizar os aspectos macro e microscópicos do sarcoma de tecidos moles cutâneo em uma cobra-do-milho (*P. guttatus*). **Relato do caso:** Um espécime macho de *P. guttatus*, com 15 anos de idade, apresentou uma massa subcutânea medindo aproximadamente 1,0 x 1,0 cm, localizada na região ventral do terço médio do corpo. A lesão foi removida cirurgicamente e submetida à análise histopatológica convencional, além da coloração histoquímica pelo tricrômico de Masson e imunohistoquímica para o anticorpo monoclonal anti-desmina (Dako®, clone D33, 1:100). **Resultados**: A avaliação macroscópica revelou massa marrom-clara e irregular, firme, com superfície de corte compacta e branca. Microscópicamente, foi observado proliferação neoplásica infiltrativa constituída por células fusocelulares, arranjadas em feixes multidirecionais. As células eram fusiformes a ovais, com citoplasma eosinofílico e bordos indistintos. Os núcleos eram alongados a ovoides, com cromatina grosseira e nucléolos, por vezes, evidentes. Havia pleomorfismo, anisocitose e anisocariose moderados. Não foram observadas figuras de mitose nas seções analisadas em 10 campos (Objetiva 40x/FN22/Área de 2,37mm²). Adicionalmente havia necrose da musculatura esquelética infiltrada pela neoplasia. Na histoquímica com Tricrômico de Masson, as células neoplásicas apresentaram coloração azulada, evidenciando abundante deposição de matriz colágena. Na imuno-histoquímica, as células neoplásicas apresentaram imunomarcação negativa para desmina, indicando fenótipo compatível com neoplasia de origem mesenquimal não muscular. **Conclusões:** Os resultados dos exames histopatológicos e imuno-histoquímicos são compatíveis com sarcoma de tecidos moles de grau 1, mais provavelmente um fibrossarcoma. A coloração pelo Tricrômico de Masson auxiliou na identificação da matriz colágena, enquanto a ausência de imunomarcação com o anticorpo anti-desmina contribuiu para a exclusão de tumores de origem muscular. Este relato contribui para o aprimoramento do conhecimento sobre neoplasias cutâneas em serpentes.

Palavras-chave: neoplasia, sarcoma, serpente.

Anais do 8º Congresso de Patologia Veterinária (CPV), XXII Encontro Nacional de Patologia Veterinária (ENAPAVE), XVI Simpósio Brasileiro da Davis-Thompson Foundation, VII Encontro Internacional de Saúde Animal e Prevenção (ENISAP) e I Simpósio de Sanidade Animal do CRMV-MT
9 a 12 de setembro de 2025 – Cuiabá, Mato Grosso, Brasil
Braz J Vet Pathol, 2025, vol. 18, Supl. 1

BJVP
Brazilian Journal of Veterinary Pathology
ISSN 1983-0246

A histopatologia no diagnóstico de *Spirocerca lupi* em *Speothos venaticus*

Zara M. Assis-Silva[1], Ana P. C. Gomes[1], Elisa B. Gonçalves[2], Lizandra Fernades-Silva[1], Gabriella R. Silva[2], Bruna S. Alves-Ribeiro[2], Dirceu G. S. Ramos[1], Klaus C. Saturnino[2*]

[1]Laboratório de Parasitologia e Análises Clínicas Veterinária, Instituto de Ciências Agrárias, Universidade de Jataí, Jataí, GO, Brasil.
[2]Laboratório de Anatomia Patológica Veterinária, Instituto Ciências Agrárias, Universidade Federal de Jataí, Jataí, GO, Brasil.
***Autor de correspondência:** klaus.sat@ufj.edu.br

Introdução: O *Spirocerca lupi* é um patógeno nematoide cosmopolita, que infecta canídeos domésticos e selvagens de áreas tropicais e subtropicais. A espirocercose pode causar disfagia, vômitos, neoplasia esofágica, aneurisma ou ruptura da aorta. Apesar disso, existem poucos estudos sobre a epidemiologia e as lesões patológicas dessa infecção. Desta forma, o objetivo deste estudo é relatar um caso de parasitismo por *Spirocerca lupi* em Cachorro-vinagre (*Speothos venaticus*) e discorrer os aspectos histopatológicos. **Relato do caso:** Um cachorro-vinagre, macho, vítima de atropelamento em uma rodovia do município de Jataí, Goiás, foi recuperado e submetido a necropsia (SISBIO nº 84201-3). Durante o exame foram encontrados parasitas na cavidade estomacal e presença de nódulos na parede do estômago. A porção do tecido que apresentou nódulos foi coletado para exame histopatológico e encaminhado ao Laboratório de Anatomia Patológica Veterinária da Universidade Federal de Jataí (UFJ). A amostra foi fixada em formol 10% tamponado, e processada rotineiramente com inclusão de parafina, corte em cinco micras e coloração com hematoxilina e eosina (HE). As lâminas foram analisadas em microscopia de campo claro. **Resultados**: À macroscopia a amostra era nodular, medindo aproximadamente 3cm de diâmetro em seus maiores eixos, coloração acinzentada, com área central enegrecida. Ao corte apresentava aspecto maciço, com presença de parasitas. Histologicamente foi observado em muscular estomacal fibrosada, com moderado infiltrado inflamatório, além da presença de estrutura parasitária, representada por seções transversais do verme, com aproximadamente 600 micras de diâmetro em seu maior eixo, e presença de cutícula externa e sistema reprodutivo visível, contendo possíveis ovos. **Conclusões:** A espirocercose é uma doença insidiosa, de período pré-patente relativamente longo e seus sinais clínicos manifestam-se tardiamente, quando as lesões e nódulos já foram formados. Isso torna o seu diagnóstico desafiador. Compreender o estreitamento da relação entre humanos, animais domésticos e selvagens proporciona o maior entendimento acerca do compartilhamento de doenças parasitárias e infectocontagiosas, sinalizando um risco para a saúde pública e extinção de canídeos selvagens.

Palavras-chave: canídeos selvagens, espirocercose, estômago, nematoide.

Agência financiadora: CAPES.

Anais do 8º Congresso de Patologia Veterinária (CPV), XXII Encontro Nacional de Patologia Veterinária (ENAPAVE), XVI Simpósio Brasileiro da Davis-Thompson Foundation, VII Encontro Internacional de Saúde Animal e Prevenção (ENISAP) e I Simpósio de Sanidade Animal do CRMV-MT
9 a 12 de setembro de 2025 – Cuiabá, Mato Grosso, Brasil
Braz J Vet Pathol, 2025, vol. 18, Supl. 1

BJVP
Brazilian Journal of Veterinary Pathology
ISSN 1983-0246

Traumatologia forense em répteis pela perspectiva da medicina veterinária legal comparada

Diego R. S. Garcia[1], Robson S. da S. Filho[2], Raquel A. F. Silva[2], Dyeime R. de Souza[1], Melina B. G. da Silva[1], Andrea A. da F. Oliveira[2], Fábio de S. Mendonça[1], Francisco de A. L. Souza[1*]

[1]Laboratório de Diagnóstico Animal, Departamento de Morfologia e Fisiologia Animal, Universidade Federal Rural de Pernambuco, Recife, PE, Brasil.
[2]Setor de Patologia Animal, Hospital Universitário, Universidade Federal Rural de Pernambuco, Recife, PE, Brasil.
***Autor de correspondência:** francisco.alsouza@ufrpe.br

Introdução: O crescente interesse pela perícia ambiental decorre da evolução da legislação ambiental, dos acordos climáticos e do fortalecimento da causa do direito animal. Ações antrópicas figuram entre as principais causas de perda da biodiversidade e do patrimônio genético da fauna silvestre, cuja proteção é assegurada por lei. Nesse contexto, a traumatologia desponta como um importante campo da medicina veterinária legal, à semelhança da medicina humana. Lesões provocadas por agentes mecânicos são caracterizadas pelo impacto direto e força cinética associadas ao formato do objeto vulnerante. Este estudo teve como objetivo realizar uma análise prospectiva das lesões traumáticas de origem mecânica em répteis da classe Reptilia. **Material e Métodos:** Foram necropsiados 20 répteis com lesões compatíveis com trauma mecânico, oriundos de um centro de reabilitação de animais silvestres e de uma área aeroportuária. Os traumas foram classificados conforme os padrões da medicina forense humana. Lesões simples foram categorizadas como: incisas (objeto cortante), punctórias (objeto perfurante) e contusas (objeto contundente). Lesões compostas foram classificadas como: perfurocortantes (perfurantes e incisas), cortocontusas (cortantes e contusas) e perfurocontusas (perfurantes e contusas). **Resultados**: Entre os animais avaliados, 17 (85%) pertenciam à ordem Squamata, dos quais 12 (60%) eram serpentes (subordem Ophidia), incluindo 9 Boa constrictor, e 1 exemplar de Crotalus durissus, Phylodrias olfersii e Micrurus ibiboboca. Cinco espécimes (25%) eram Sauria/Lacertilia – lagartos (Iguana iguana). Foram incluídos ainda 2 (10%) Testudines (quelônios) e 1 crocodiliano (5%). Foram registradas 53 lesões, das quais 44 (83%) foram classificadas como contusas: 75% fraturas (33/44), incluindo esmagamento craniano, 11,3% hematomas (5/44), 9% feridas contusas (4/44), 2,3% equimose (1/44) e 2,3% rotura hepática (1/44). As lesões incisas representaram 9,5% (5/53) e as cortocontusas 7,5% (4/53). **Conclusões:** A classificação das lesões traumáticas em répteis, baseada na metodologia da medicina legal humana, mostrou-se aplicável e eficaz, reforçando a importância da abordagem comparada na medicina veterinária forense. Este estudo, de caráter pioneiro, oferece subsídios para futuras investigações envolvendo traumatismos em animais silvestres, contribuindo com a consolidação da perícia médico-veterinária em contextos legais e ambientais.

Palavras-chave: fraturas, patologia forense, reptilia, trauma.

Agência financiadora: CAPES, CNPq.

Anais do 8º Congresso de Patologia Veterinária (CPV), XXII Encontro Nacional de Patologia Veterinária (ENAPAVE), XVI Simpósio Brasileiro da Davis-Thompson Foundation, VII Encontro Internacional de Saúde Animal e Prevenção (ENISAP) e I Simpósio de Sanidade Animal do CRMV-MT
9 a 12 de setembro de 2025 – Cuiabá, Mato Grosso, Brasil
Braz J Vet Pathol, 2025, vol. 18, Supl. 1

BJVP
Brazilian Journal of Veterinary Pathology
ISSN 1983-0246

Infecção por *Hydrochoerisnema anomalobursata* como causa de enterite muco-hemorrágica em capivaras (*Hydrochoerus hydrochaeris*) em vida livre

Elizandra T. Melo[1], Maria L. S. L. Frota[1], José R. P. Santos[1], Kaillane A. Lucena[1], Jean M. B. S. Duarte[1], Maria E. B. Amaral[1], Jaqueline Bianque de Oliveira[2], Fábio S. Mendonça[1]*.

[1]Laboratório de Diagnóstico Animal, Universidade Federal Rural de Pernambuco, Recife, Pernambuco, Brasil.
[2]Laboratório de Parasitologia, Universidade Federal Rural de Pernambuco, Recife, Pernambuco, Brasil
***Autor de correspondência:** fabio.mendonca@ufrpe.br

Introdução: A capivara (*Hydrochoerus hydrochaeris*) é o maior roedor neotropical das Américas e tem se tornado cada vez mais comum em ambientes urbanos e periurbanos. Apesar de sua ampla distribuição, a fauna parasitária dessa espécie ainda é pouco caracterizada, principalmente na região nordeste. Diante disso, o presente trabalho tem como objetivo relatar os achados anatomopatológicos associados à infecção pelo nematoide *Hydrochoerisnema anomalobursata* em capivaras de vida livre do município de Recife, Pernambuco. **Relato do caso:** Um surto de mortalidade de capivaras de vida livre, residentes do Açude do Prata no Parque Estadual de Dois Irmãos (8° 0′ 19″ S 34° 56′ 60″ W), foi registrado nos meses de fevereiro a julho de 2023. Os sinais clínicos observados consistiam em emaciação severa, anemia, aumento do volume abdominal, letargia e prostração. As fezes encontradas nas áreas de repouso das capivaras não formavam cíbalas, outrossim, eram pastosas e continham significativa quantidade de muco e, às vezes, apresentavam sangue. No total, 14 capivaras foram encontradas mortas e, destas, cinco foram necropsiadas. Amostras do SNC e órgãos das cavidades torácica e abdominal foram coletados, fixados em formol a 10% e processados para análise histopatológica de rotina. Parasitos do intestino delgado foram fixados em solução de álcool a 70% e identificados. **Resultados**: Dos cinco animais necropsiados, quatro eram juvenis e um animal era adulto. Os principais achados de necropsia eram uniformes e consistiam em mucosas pálidas, emaciação e abdome abaulado devido à quantidade variável de líquido ascítico citrino. No intestino delgado, principalmente no duodeno e jejuno, havia intensa hiperemia da mucosa, com edema difuso e áreas multifocais a coalescentes de hemorragia. A superfície mucosa encontrava-se recoberta por exsudato mucoso espesso, de coloração variável entre amarela a castanha, frequentemente entremeado por sangue, contendo numerosos e diminutos nematoides aderidos à mucosa ou livres no conteúdo luminal, os quais foram identificados como *Hydrochoerisnema anomalobursata*. Microscopicamente, a mucosa intestinal apresentava atrofia vilositária difusa a multifocal, com encurtamento e achatamento das vilosidades, associada aos parasitos aderidos à borda da mucosa ou livres no lúmen intestinal, identificáveis como nematoides transversais ou longitudinais, delimitados por cutícula espessa e musculatura hipodérmica periférica. **Conclusões:** Os achados descritos neste surto demonstram que a infecção massiva por *H. anomalobursata* estava associada a um quadro de enterite muco-hemorrágica grave, especialmente em indivíduos jovens. Esses achados reforçam a importância deste patógeno como agente de relevância, devendo ser incluído no diagnóstico diferencial de enteropatias parasitárias em capivaras.

Palavras-chave: roedor, parasitismo, intestino.

Agência financiadora: CAPES, FACEPE.

Anais do 8º Congresso de Patologia Veterinária (CPV), XXII Encontro Nacional de Patologia Veterinária (ENAPAVE), XVI Simpósio Brasileiro da Davis-Thompson Foundation, VII Encontro Internacional de Saúde Animal e Prevenção (ENISAP) e I Simpósio de Sanidade Animal do CRMV-MT
9 a 12 de setembro de 2025 – Cuiabá, Mato Grosso, Brasil
Braz J Vet Pathol, 2025, vol. 18, Supl. 1

BJVP
Brazilian Journal of Veterinary Pathology
ISSN 1983-0246

Poxvirose em tartaruga verde (*Chelonia mydas*) na Ilha de Itamaracá-Pernambuco

Elizandra T. Melo[1], José R. P Santos[1], Givaldo B. Silva Filho[1], Silvio M.C. Fonseca[1], Maria S. L. Frota[1], Jean M. B. S. Duarte[1], Francisco A. L. Souza[1], Fábio de S. Mendonça[1*]

[1]Laboratório de Diagnóstico Animal, Universidade Federal Rural de Pernambuco, Recife, PE, Brasil.
***Autor de correspondência:** fabio.mendonca@ufrpe.br

Introdução: Em 2021, observou-se na Austrália o surgimento de uma enfermidade cutânea emergente em tartarugas-verdes (*Chelonia mydas*), associada à infecção por um novo poxvírus pertencente ao gênero **Chelonivirus**, família *Poxviridae*. Esta doença vem sendo reconhecida como uma ameaça crescente à conservação de tartarugas marinhas. Este trabalho descreve pela primeira vez o diagnóstico desta condição em uma tartaruga verde no litoral de Pernambuco, Nordeste do Brasil. **Relato do caso:** Uma tartaruga verde, fêmea, adulta, foi encontrada à deriva na Praia do Pilar, na Ilha de Itamaracá, Litoral Norte do Estado de Pernambuco e após ser resgatada e enviada para reabilitação foi encontrada morta após três dias. Amostras de órgãos do sistema digestório, pele e de órgãos vitais da cavidade celomática foram coletadas, fixadas em solução de formol a 10% e processadas para análise histopatológica segundo os métodos rotineiros de inclusão e coloração. **Resultados**: Clinicamente, a tartaruga apresentou letargia, natação descoordenada e ausência de resposta a estímulos externos, compatíveis com quadro de debilidade sistêmica. Na inspeção externa, observou-se a presença de múltiplas lesões cutâneas, predominantemente localizadas em todas as nadadeiras, região cervical e ao redor da abertura cloacal. As lesões variavam de 1 a 5 cm de diâmetro, apresentavam superfície irregular, eram ulceradas e recobertas por exsudato necrótico. À necropsia, além das lesões cutâneas extensas, notou-se glossite firbinonecrótica, gastroenterite fibrinosa e hemorrágica, hepatoesplenomegalia moderada, linfonodos mesentéricos aumentados e congestos, além de significante acúmulo de fluido seroso na cavidade celomática. Microscopicamente, as lesões cutâneas apresentavam hiperplasia epidérmica, com acantose, acantólise e degeneração balanosa de queratinóticos, associada a infiltrado inflamatório composto principalmente por linfócitos e plasmócitos. Inclusões citoplasmáticas eosinofílicas arredondadas (corpos de Bollinger), compatíveis com infecção por poxvírus, foram observadas em células epiteliais viáveis adjacentes às áreas de necrose. Nos demais órgãos, um padrão similar de lesões foi observado na língua, estômago e intestino delgado, sugerindo possível disseminação viral sistêmica. **Conclusões:** Os achados clínicos, macroscópicos e histopatológicos observados neste caso são compatíveis com infecção por *Chelonivirus*, um poxvírus emergente reconhecido como agente etiológico de lesões proliferativas ulcerativas em *Chelonia mydas*. Este é o primeiro relato de infecção compatível com poxvírus em tartarugas-verdes adultas no oceano Atlântico. Os dados obtidos reforçam a necessidade de monitoramento contínuo das populações de tartarugas marinhas e da investigação de fatores ambientais que possam estar relacionados à emergência e disseminação deste vírus.

Palavras-chave: Poxvírus, quelônios, tartaruga verde.

Agência financiadora: CNPq, CAPES, FACEPE.

Anais do 8º Congresso de Patologia Veterinária (CPV), XXII Encontro Nacional de Patologia Veterinária (ENAPAVE), XVI Simpósio Brasileiro da Davis-Thompson Foundation, VII Encontro Internacional de Saúde Animal e Prevenção (ENISAP) e I Simpósio de Sanidade Animal do CRMV-MT
9 a 12 de setembro de 2025 – Cuiabá, Mato Grosso, Brasil
Braz J Vet Pathol, 2025, vol. 18, Supl. 1

BJVP
Brazilian Journal of Veterinary Pathology
ISSN 1983-0246

Primeiro relato de infecção por *Tetrahymena* spp. em *Pachyrus francisci* e *P. squamipennis*

Eric S. Oliveira[1*], Sóstenes A. C. Marcelino[2], Júlia G. Wronski[1], Maíra M. Nunes[1], Tifany da S. S. Roca[1], Maria A. F. L. de Lima[3], Rayane de S. R. Lopes[1], Karen Y. R. Nakagaki[1]

[1]Celulavet- Centro de Diagnóstico Veterinário, Belo Horizonte- MG, Brasil
[2] Setor de Patologia Veterinária, Departamento de Clínica e Cirurgia Veterinária, Universidade Federal de Minas Gerais, Belo Horizonte- MG, Brasil.
[3]Centro Universitário UNA, Minas Gerais, Contagem- MG, Brasil.
***Autor de correspondência:** ericsantos380@gmail.com

Introdução: A tetrahimenose é uma enfermidade causada pelo protozoário ciliado *Tetrahymena* spp., um gênero composto por mais de 40 espécies. Trata-se de um parasita facultativo que pode infectar tanto invertebrados quanto vertebrados, com predileção por peixes, sendo responsável por prejuízos econômicos significativos na piscicultura. A infecção é frequentemente descrita em peixes ornamentais, especialmente no guppy (*Poecilia reticulata*), embora também haja relatos em espécies de interesse alimentar no Norte do Brasil, como *Colossoma macropomum* e tambatinga. Até o momento, não existem registros na literatura de infecção por *Tetrahymena* em peixes das espécies *Pachyurus squamipennis* e *Pachyurus francisci*. Acredita-se que o parasita infecte preferencialmente peixes feridos e/ou imunossuprimidos, sendo que fatores ambientais, como baixa qualidade da água, excesso de matéria orgânica e temperaturas elevadas, são considerados predisponentes para a infecção. Em casos leves, as lesões restringem-se aos tecidos externos, como pele e musculatura; entretanto, infecções graves podem evoluir com comprometimento da cavidade visceral, resultando em quadros sistêmicos. Este trabalho tem como objetivo relatar o primeiro registro da infecção por *Tetrahymena* spp. em *Pachyurus squamipennis* e *Pachyurus francisci* em ambiente natural. **Relato do caso:** O surto ocorreu em indivíduos dessas duas espécies encontrados mortos em um trecho do rio Paraopeba, no município de Igarapé-MG. Entre maio e julho de 2024, aproximadamente 32 peixes encontrados mortos foram necropsiados, alguns apresentam alterações cutâneas como perda de escamas e ulcerações em regiões da face e nadadeiras. Amostras de pele, músculo, brânquias e fígado foram coletadas, fixadas em formalina tamponada a 10% e encaminhadas para análise histopatológica. **Resultados**: Microscopicamente, havia em 13 peixes (10 *P. francisci* e três *P. squamipennis*), áreas extensas de necrose muscular e hemorragia, acompanhadas por infiltrado inflamatório intenso, composto predominantemente por neutrófilos degenerados e macrófagos. Entre as fibras musculares necróticas, observou-se grande quantidade de trofozoítos compatíveis com *Tetrahymena* spp. Os parasitas apresentavam morfologia piriforme a poliédrica, com núcleo central evidente, medindo entre 15 e 30 µm de diâmetro e superfície ciliada. Os demais peixes apresentavam grau avançado de autólise ou ausência de lesões histológicas significativas. **Conclusões:** A avaliação histopatológica foi decisiva para o diagnóstico, permitindo não apenas a identificação precisa do agente etiológico, mas também a caracterização detalhada das lesões teciduais associadas. Este relato representa o primeiro registro da infecção por *Tetrahymena* spp. em *Pachyurus squamipennis* e *Pachyurus francisci*, ampliando significativamente o conhecimento sobre a gama de hospedeiros susceptíveis a esse parasita e reforça a importância da vigilância em ambientes aquáticos naturais.

Palavras-chave: histopatologia, músculo, parasita, peixes, protozoário.

Anais do 8º Congresso de Patologia Veterinária (CPV), XXII Encontro Nacional de Patologia Veterinária (ENAPAVE), XVI Simpósio Brasileiro da Davis-Thompson Foundation, VII Encontro Internacional de Saúde Animal e Prevenção (ENISAP) e I Simpósio de Sanidade Animal do CRMV-MT
9 a 12 de setembro de 2025 – Cuiabá, Mato Grosso, Brasil
Braz J Vet Pathol, 2025, vol. 18, Supl. 1

BJVP
Brazilian Journal of Veterinary Pathology
ISSN 1983-0246

Intussuscepção associado à giardíase em macaco de cheiro (*Saimiri collinsi*) mantidos em cativeiro: relato de caso

Paulo H. L. Bertolo[1*], Danuza L. Leão[1], Rafael S. Andrade[1], Marina S. C. Benarrós[1], Gerlane N. Noronha[1], Marcely P. P. Rosa[2], Anna K. S. Nóbrega[2], Letícia M. Lourinho[3]

[1]Centro Nacional de Primatas (CENP), Ananindeua, PA, Brasil.
[2]Universidade da Amazônia (UNAMA), Belém, PA, Brasil.
[3]Centro Universitário FIBRA, Belém, PA, Brasil
***Autor de correspondência:** phlbertolo@gmail.com

Introdução: A giardíase, causada pelo protozoário *Giardia sp.* é uma infecção comum em animais domésticos, e identificada também em animais silvestres, entre eles os macacos. Essa condição já foi relatada em algumas espécies de primatas *Callithrix argentata, Macaca fuscata, M. mulata, Alouatta pigra* e *C. jacchus*. Os animais com giardíase podem apresentam sinais clínicos como diarreia e motilidade intestinal aumentada o que pode predispor aà quadros de obstrução intestinal como a intussuscepção. Este trabalho tem como objetivo relatar os achados anatomopatológicos de um caso de intussuscepção associado à giardíase em primata não humano. **Relato do caso:** Um primata não humano, da espécie *Saimiri colinsi*, macho, juvenil oriundo do Centro Nacional de Primatas, apresentava histórico clínico de perda de peso progressivo, e quadro de gastroenterite que não respondia de forma efetiva ao tratamento de suporte. Foram coletadas amostras de fezes e enviadas ao laboratório de parasitologia do referido centro de pesquisa. O espécime evoluiu à óbito e foi encaminhado para exame necroscópico. **Resultados**: Durante a avaliação parasitológica das amostras de fezes foram observados diversos cistos de *Giardia sp.* Na inspeção cadavérica o animal apresentou mucosas oral e ocular hipocoradas, escore corporal regular, fezes aderidas aos pelos da região perianal. No exame interno os pulmões apresentaram coloração avermelhada irregular (áreas de hemorragia). O fígado apresentou coloração vermelho escura difusa (congestão). O baço exibiu aumento de volume e congestão. No intestino delgado em região de jejuno foram observadas áreas de intussuscepção, e na porção final do intestino as fezes estavam amolecidas. **Conclusões:** Os casos de parasitos gastrintestinais em primatas não humanos que são mantidos em cativeiro são importantes para a manutenção da saúde dos animais bem como da das pessoas que trabalham com esses animais, pois muitos destes parasitos podem ser causadores de zoonoses como no caso da giardíase, que provavelmente predispôs a hipermotilidade intestinal e por consequência a intussuscepção que levou o animal a óbito, sendo observada as outras alterações hemodinâmicas nos demais órgãos.

Palavras-chave: Gastroenterite, primata-não-humano, obstrução intestinal, necrópsia.

Anais do 8º Congresso de Patologia Veterinária (CPV), XXII Encontro Nacional de Patologia Veterinária (ENAPAVE), XVI Simpósio Brasileiro da Davis-Thompson Foundation, VII Encontro Internacional de Saúde Animal e Prevenção (ENISAP) e I Simpósio de Sanidade Animal do CRMV-MT
9 a 12 de setembro de 2025 – Cuiabá, Mato Grosso, Brasil
Braz J Vet Pathol, 2025, vol. 18, Supl. 1

BJVP
Brazilian Journal of Veterinary Pathology
ISSN 1983-0246

Toxoplasmose em mãe e filhote de bugio-ruivo (*Alouatta guariba*) sob cuidados humanos

Guilherme D. Longhi[1*], Alline B. Salomão[1], André F. M. de Moura [1], Caroline P. Cerantola[1], Igor A. Macchioli[1], Maria E. M. da Silva[1], Paulo J. V. Marques[1], Karin Werther[2]

[1]Integrantes e preceptor[2] do Programa de Residência em Área Profissional da Saúde - Medicina Veterinária e Saúde em Patologia de Animais Selvagens, Departamento de Patologia, Reprodução e Saúde Única, Faculdade de Ciência Agrárias e Veterinárias (UNESP), Jaboticabal, SP, Brasil.
***Autor de correspondência:** gd.longhi@unesp.br

Introdução: *Toxoplasma gondii* é um coccídio intracelular obrigatório que acomete, dentre os animais homeotérmicos, primatas neotropicais, os quais são altamente suscetíveis e que raramente sobrevivem à enfermidade. **Relato de caso:** foi encaminhado para necropsia ao SEPAS (Serviço de Patologia de Animais Selvagens), na Unesp de Jaboticabal-SP, as carcaças de uma fêmea de bugio-ruivo, com 16 anos, e, após 18 dias, a de seu filhote de cinco meses, ainda em processo de desmame. A mãe e o filhote viviam em um bando familiar, no mesmo recinto de um zoológico. **Resultados e conclusão:** na avaliação macroscópica, observou-se fígado pálido em ambos os animais e, hepatomegalia e linfadenomegalia na fêmea adulta. Na microscopia, constatou-se, em ambos, hepatite e esplenite necrotizante mista, esteatose macro e microgoticular, hemorragia encefálica, meningite e encefalite mista, congestão pulmonar e leucocitose em septos alveolares. Apenas no animal adulto se observou glomerulonefrite proliferativa e miocardite necrotizante mista. Nos órgãos dos dois animais encaminhados para qPCR e imunohistoquímica foi detectado o agente *T. gondii.* Presume-se que a via de infecção tenha sido a mesma: ingestão de alimentos ou água contaminados com oocistos esporulados, oriundos de fezes de felídeos (domésticos ou selvagens). Sugere-se que a imunossupressão tenha sido um dos principais fatores que contribuíram para a infecção e morte dos dois animais, uma vez que se tratava de uma fêmea idosa em período de lactação e de um filhote em processo de desmame. Ressalta-se, portanto, que a toxoplasmose pode causar elevada mortalidade em colônias de primatas neotropicais, como demonstrado pela morte de dois indivíduos de diferentes gerações em um curto intervalo de tempo, representando ameaça significativa a conservação da espécie em cativeiro.

Palavras-chave: imunossupressão, primatas neotropicais, *Toxoplasma gondii*, zoológico.

Anais do 8º Congresso de Patologia Veterinária (CPV), XXII Encontro Nacional de Patologia Veterinária (ENAPAVE), XVI Simpósio Brasileiro da Davis-Thompson Foundation, VII Encontro Internacional de Saúde Animal e Prevenção (ENISAP) e I Simpósio de Sanidade Animal do CRMV-MT
9 a 12 de setembro de 2025 – Cuiabá, Mato Grosso, Brasil
Braz J Vet Pathol, 2025, vol. 18, Supl. 1

BJVP
Brazilian Journal of Veterinary Pathology
ISSN 1983-0246

Impacto da epizootia de febre amarela na causa da morte de calitriquídeos de vida livre: estudo retrospectivo Cotia, SP (2017-2025)

Lilian R. M. de Sá[1]*; Isabella Martin-Lourenço[1]; Giulia de C. Bellinati[1]; Sandy L. Pulecio-Santos[1]; Marina D. Basile[1]; Barbara V. Ortega[1]; Ana M. C. D. B. Lino[2]

[1]Laboratório de Patologia Diagnóstica e Ambiental, Departamento de Patologia, Faculdade de Medicina Veterinária e Zootecnia, Universidade de São Paulo, São Paulo, SP, Brasil.
[2]Setor de Zoonoses, Secretaria de Saúde, Prefeitura de Cotia, SP, Brasil.
***Autor de correspondência:** liliansa@usp.br

Introdução: Os calitriquídeos apresentam suscetibilidade variável às arboviroses, como a febre amarela (FA), são sentinelas e enfrentam diversas ameaças antropogênicas, potencialmente letais, devido à proximidade com os seres humanos nos ambientes urbano e periurbano em que habitam. **Objetivos:** Determinar o impacto da epizootia de FA na mortalidade de *Callithrix jacchus* (STB), *Callithrix penicillata* (STP), e híbridos dessas espécies (SH) da região de Cotia, São Paulo no período de 2017 a 2025. **Metodologia:** Foram analisados os históricos, relatório de necroscopia e registros fotográficos de 107 calitriquídeos. Os animais foram divididos em G1 (n=61) considerando o período da epizootia de 2017-2018 e em G2 (n=46), o período de 2019-2025. Foram determinados o perfil dos animais quanto a espécie, sexo e faixa etária, a frequência de ocorrência das causas de morte e lesões macroscópicas associadas. **Resultados:** Sessenta e quatro foram STP (64/107; 58,81%), cinco STB (5/107; 4,67%) e 38 SH (38/107; 35,51%). A maioria machos (58/107; 54,20%), 48 fêmeas (48/107; 44,85%) e, um não informado (1/107; 0,93%). Quanto a faixa etária, um neonato (1/107; 0,93%), 10 infantis (10/107; 9,34%), 33 juvenis (33/107; 30,84%), 61 adultos (61/107; 57%) e dois geriátricos (2/107; 1,86%). A causa mortis foi determinada apenas mediante a avaliação macroscópica em 41 (67,21%) e 34 (73,91%) dos casos do G1 e G2, respectivamente. As mais frequentes foram trauma físico indeterminado em 39 (63,93%) e 27 (58,69%), eletrocussão em dois (3,27%) e sete (15,21%) do G1 e G2, respectivamente. Dois testaram positivo para FA (3,27%) no G1. Em ambos os grupos as causas indeterminadas corresponderam a casos que necessitam de análise histopatológica (G1 17/61, 27,86%; G2 3/46, 6,52%), causas de morte não evidentes (G1 1/61, 1,63%; G2 4/46, 8,69%) ou corpo incompleto (G1 1/61, 1,63%; G2 1/46, 2,17%). As principais lesões macroscópicas observadas foram fratura craniana (G1 15/61, 24,59%; G2 14/46; 30,43%), politraumatismo com fratura (G1 9/61; 14,75%; G2 12/46; 26,08%), e fratura em membros e cauda (G1 6/61; 9,83%, G2 4/46; 8,69%). **Conclusão:** As causas de morte foram atribuídas principalmente a trauma de origem indeterminada e eletrocussão, independente se ocorreu durante a vigência da epizootia de FA de 2017. É necessário mitigar o impacto antropogênico que a proximidade a contextos urbanos tem para essas espécies e o estudo destaca a importância do exame anatomopatológico para determinar a causa de morte de espécies de animais selvagens.

Palavras-chave: anatomopatologia, arbovirose, *Callithrix,* trauma.

Anais do 8º Congresso de Patologia Veterinária (CPV), XXII Encontro Nacional de Patologia Veterinária (ENAPAVE), XVI Simpósio Brasileiro da Davis-Thompson Foundation, VII Encontro Internacional de Saúde Animal e Prevenção (ENISAP) e I Simpósio de Sanidade Animal do CRMV-MT
9 a 12 de setembro de 2025 – Cuiabá, Mato Grosso, Brasil
Braz J Vet Pathol, 2025, vol. 18, Supl. 1

BJVP
Brazilian Journal of Veterinary Pathology
ISSN 1983-0246

O que aprendemos com os achados necroscópicos de uma onça-pintada (*Panthera onca*) senil de cativeiro?

Guilherme D. Longhi[1*], Alline B. Salomão[1], André F. M. de Moura [1], Guilherme P. da Silva[1], Igor A. Macchioli[1], Maria E. M. da Silva[1], Paulo J. V. Marques[1], Karin Werther[2]

[1]Integrantes e preceptor[2] do Programa de Residência em Área Profissional da Saúde - Medicina Veterinária e Saúde em Patologia de Animais Selvagens, Departamento de Patologia, Reprodução e Saúde Única, Faculdade de Ciência Agrárias e Veterinárias (UNESP), Jaboticabal, SP, Brasil.
***Autor de correspondência:** gd.longhi@unesp.br

Introdução: Animais selvagens mantidos em zoológicos apresentam maior longevidade em comparação com suas populações em vida livre. Essa maior expectativa de vida, pode trazer consigo doenças crônicas degenerativas, neoplasias e maiores riscos de infecções, devido à imunidade menos eficaz. Nesse contexto, a necropsia mostra-se uma ferramenta essencial, não só para o diagnóstico *post mortem*, mas também para a verificação de alterações relacionadas à senilidade. **Relato do caso:** Um macho de onça-pintada (*Panthera onca*), com 19 anos de idade e 53 kg, proveniente de um zoológico do interior de São Paulo, foi a óbito, sem sinais clínicos prévios. Foi realizada a necropsia no SEPAS (Serviço de Patologia de Animais Selvagens), na Unesp de Jaboticabal-SP. **Resultados**: Entre os achados macroscópicos, destacaram-se acentuados cálculos de tártaro em molares (bilateralmente), nódulo em mama abdominal direita, pulmão com pontos esbranquiçados de aspecto miliar, fígado com formações císticas em toda a superfície do órgão e rins amarronzados, com aderências de cápsula e presença de estrias esbranquiçadas em região medular. Na histologia foi visto: neoplasia mamária com presença de metástase pulmonar, broncopneumonia intersticial acompanhada de acentuado enfisema e edema pulmonar. No fígado havia inflamação mononuclear, esteatose difusa, necrose multifocal, fibrose discreta e bacteremia. Nos rins foram identificadas lesões glomerulares crônicas (esclerose, proliferação de células do tufo glomerular, espessamento de cápsula de Bowman) e alterações tubulointersticiais (necrose, fibrose, inflamação). **Conclusões:** Aprendemos com esse caso, que é importante a correlação macro e microscópica de achados na necropsia, sugerindo que a doença periodontal crônica, comum em animais senis de cativeiro, pode ter desempenhado papel importante na evolução da bacteremia e das lesões sistêmicas. Além disso, reforça-se a relevância da necropsia em animais senis de zoológico como ferramenta essencial para o diagnóstico de comorbidades frequentemente subdiagnosticadas em vida. Essa prática permite compreender melhor os efeitos cumulativos do cativeiro sobre a saúde ao longo do tempo, contribuindo para estratégias que promovam um envelhecimento mais saudável e o aprimoramento contínuo do bem-estar dos animais sob cuidados humanos.

Palavras-chave: felino selvagem, neoplasia, saúde oral, senilidade, zoológico.

Anais do 8º Congresso de Patologia Veterinária (CPV), XXII Encontro Nacional de Patologia Veterinária (ENAPAVE), XVI Simpósio Brasileiro da Davis-Thompson Foundation, VII Encontro Internacional de Saúde Animal e Prevenção (ENISAP) e I Simpósio de Sanidade Animal do CRMV-MT
9 a 12 de setembro de 2025 – Cuiabá, Mato Grosso, Brasil
Braz J Vet Pathol, 2025, vol. 18, Supl. 1

BJVP
Brazilian Journal of Veterinary Pathology
ISSN 1983-0246

Viabilidade histopatológica de pulmão de Avestruz (*Struthio camelus* Linnaeus, 1758) oriundo de museu

Guilherme D. Longhi[1*], Alline B. Salomão[1], André F. M. de Moura [1], Igor A. Macchioli[1], Júlia V. G. Diez[3], Maria E. M. da Silva[1], Paulo J. V. Marques[1], Karin Werther[2]

[1]Integrantes e preceptor[2] do Programa de Residência em Área Profissional da Saúde - Medicina Veterinária e Saúde em Patologia de Animais Selvagens, Departamento de Patologia, Reprodução e Saúde Única, Faculdade de Ciência Agrárias e Veterinárias (UNESP), Jaboticabal, SP, Brasil.
[3]Discente de graduação da Faculdade de Ciências Agrárias e Veterinárias (UNESP), Jaboticabal, SP, Brasil.
***Autor de correspondência:** gd.longhi@unesp.br

Introdução: o uso de peças anatômicas de museu para análises histológicas não é uma prática habitual. No século XXI, é comumente utilizada solução de formalina a 10% para fixação de órgãos, os quais podem ser posteriormente transferidos para solução salina a 30%, com o objetivo de conservar e manter a integridade macroscópica, principalmente para fins didáticos. Foi realizada a análise histopatológica de um pulmão de avestruz, com o intuito de verificar a viabilidade do material para fins diagnósticos, considerando as alterações causadas pela conservação de três décadas em diferentes soluções. Os granulomas fúngicos são estruturas inflamatórias organizadas, caracterizadas por um centro contendo material necrótico associado ao agente fúngico (hifas), circundado por camadas concêntricas de células inflamatórias. **Relato do caso:** foi analisado um pulmão de avestruz adulto, proveniente de peça de museu, armazenada por trinta anos – inicialmente por um período prolongado em formalina a 10%, posteriormente, em álcool etílico a 70%, e, por fim, em solução salina a 30%. Macroscopicamente, foram observados na peça pontos esbranquiçados variando de 0,1 a 0,2 cm de diâmetro distribuídos difusamente pelo parênquima pulmonar e na pleura, sugestivos de granuloma. Os fragmentos foram submetidos à técnica histológica de rotina, com coloração por hematoxilina e eosina (H.E.), além de colorações especiais: metenamina de prata (*Grocott Methenamine Silver* – G.M.S.) e ácido periódico de Schiff (*Periodic Acid-Schiff* – P.A.S.). **Resultados**: no exame histopatológico, foram observadas áreas multifocais granulomatosas. Foi identificado infiltrado inflamatório linfocítico perivascular multifocal, além de áreas multifocais contendo hemossiderina. No centro dos granulomas, observou-se necrose, debris celulares com núcleos hipocorados, além de hifas organizadas em orientações ortogonais e longitudinais, visíveis na coloração por H.E. e confirmadas pela coloração G.M.S. e P.A.S. com a parede celular das hifas evidenciadas em colorações enegrecida e magenta, respectivamente. Embora a histoarquitetura pulmonar estivesse reconhecível, as hifas não foram marcadas fortemente pelos corantes, provavelmente devido ao processo prolongado de conservação da peça. **Conclusões:** diante do caso exposto, conclui-se que mesmo após longo tempo de conservação, a visualização da arquitetura tecidual e das estruturas fúngicas foi possível. Logo, a histopatologia do pulmão foi viável a partir de um tecido previamente fixado e preservado em distintas soluções de conservantes, sugerindo potencial aplicabilidade como material complementar em estudos retrospectivos, mesmo quando oriundos de peças de museu.

Palavras-chave: ácido periódico de Schiff, conservação tecidual, granuloma fúngico, metenamina de prata, peça de museu.

Anais do 8º Congresso de Patologia Veterinária (CPV), XXII Encontro Nacional de Patologia Veterinária (ENAPAVE), XVI Simpósio Brasileiro da Davis-Thompson Foundation, VII Encontro Internacional de Saúde Animal e Prevenção (ENISAP) e I Simpósio de Sanidade Animal do CRMV-MT
9 a 12 de setembro de 2025 – Cuiabá, Mato Grosso, Brasil
Braz J Vet Pathol, 2025, vol. 18, Supl. 1

BJVP
Brazilian Journal of Veterinary Pathology
ISSN 1983-0246

Mastocitoma em ponta de orelha de um lobo-guará (*Chrysocyon brachyurus*): relato de caso

Guilherme M. de Sousa[1*],Jamile M. Garcia[1,2], Eduardo F. Machado[1,2], Ana C. M. M. Grolla[3] , Mariana C. Martins[3], Juliana M. Guerra[1,2], Natália C. C. de A. Fernandes[1]

[1]Centro de Patologia, Instituto Adolfo Lutz, São Paulo, SP, Brasil
[2]Faculdade de Medicina Veterinária e Zootecnia, Universidade de São Paulo, São Paulo, SP, Brasil
[3]Zoológico de Sorocaba, Sorocaba, SP, Brasil
***Autor de correspondência:** g.03.martins@gmail.com

Introdução: Mastocitomas são neoplasias originadas de mastócitos, comuns em cães domésticos, incomuns em gatos e raras em outras espécies. Estes tumores podem ser classificados em cutâneos e subcutâneos, cada um com particularidades diagnóstica e prognóstica distintas. O lobo-guará *(Chrysocyon brachyurus)*, canídeo selvagem endêmico do cerrado brasileiro, enfrenta ameaças significativas pela perda se seu habitat natural. Este trabalho tem como objetivo relatar o diagnóstico histopatológico de um mastocitoma na ponta de orelha de um lobo-guará *(Chrysocyon brachyurus)*. **Relato do caso:** Uma fêmea de lobo-guará, de 9 anos, apresentou, em maio de 2022, uma ferida ulcerada em ponta de orelha esquerda. A citologia inicial sugeriu processo inflamatório associado à colonização bacteriana. No entanto, a lesão não respondeu à terapia instituída, apresentando recidivas intermitentes entre 2022 e 2024, refratária aos tratamentos até fevereiro de 2025, quando ocorreu nova abordagem do animal. Após contenção química, colheu-se uma biópsia incisional, compatível com mastocitoma e, em abril de 2025, o animal foi novamente sedado para a excisão completa do tumor, associada a eletroquimioterapia com bleomicina e tratamento medicamentoso pós-operatório. O animal apresentou melhora clínica e não foram observados focos de metástase em exames de imagem ou recidivas. **Resultados:** À macroscopia, a biópsia excisional apresentava duas áreas focais de lesões laceralivas, irregulares, esbranquiçadas, com 2 centímetros de diâmetro e área focal de espessamento. A microscopia revelou uma proliferação neoplásica de mastócitos moderadamente diferenciados, pouco delimitada, não encapsulada, com moderado infiltrado inflamatório eosinofílico associado e margens comprometidas. Na coloração especial de azul de toluidina, confirmou-se presença de mastócitos por metacromasia dos grânulos intracitoplasmáticos. As amostras foram submetidas à análise imuno-histoquímica por Ki-67 (monoclonal, MIB-1), revelando 30% de índice de proliferação. **Conclusões:** Relatos de doenças em lobos-guará são escassos, principalmente devido às dificuldades inerentes ao diagnóstico em animais de vida livre. Em literatura, há apenas dois relatos prévios de mastocitoma em canídeos selvagens, sendo um deles em um lobo-guará, e outro em cachorro vinagre (*Speothos venaticus*), com características macroscópicas e microscópicas semelhantes às descritas neste relato, se diferenciando na utilização de outros marcadores imuno-histoquímicos, e na expressão de Ki-67, pois no primeiro houve 60% de positividade e, no segundo, a marcação estava inferior a 10%. Os achados anatomopatológicos foram semelhantes aos encontrados em cães domésticos, entretanto com prognóstico favorável, visto que ao tempo de evolução da lesão e boa resposta à terapia antineoplásica.

Palavras-chave: mastocitoma, lobo-guará, oncopatologia, histopatologia.

Anais do 8º Congresso de Patologia Veterinária (CPV), XXII Encontro Nacional de Patologia Veterinária (ENAPAVE), XVI Simpósio Brasileiro da Davis-Thompson Foundation, VII Encontro Internacional de Saúde Animal e Prevenção (ENISAP) e I Simpósio de Sanidade Animal do CRMV-MT
9 a 12 de setembro de 2025 – Cuiabá, Mato Grosso, Brasil
Braz J Vet Pathol, 2025, vol. 18, Supl. 1

BJVP
Brazilian Journal of Veterinary Pathology
ISSN 1983-0246

Tricomoníase em três carcarás (*Caracara plancus*) no Estado de Goiás

Valter L. A. da Silva[1], Ana L. Oliveira[1], João V. G. Barbosa[1], Noenia S. R. Romão[1], Fernanda M. Paixão[1], Ana M. S. Almeida[1], Fabiana M. Boabaid[1], Luiz G. S. Oliveira[1]*

[1]Escola de Veterinária e Zootecnia, Universidade Federal de Goiás, Goiânia, GO, Brasil.
*Autor de correspondência: luiz.schneider@ufg.br

Introdução: A tricomoníase é uma doença causada por protozoários flagelados do gênero *Trichomonas*, acometendo especialmente aves das ordens Columbiformes, Falconiformes, Accipitriformes, Strigiformes e Passeriformes. As aves de rapina podem se infectar através da ingestão de animais infectados e desenvolverem lesões, principalmente no trato digestório superior, podendo levar ao óbito em casos graves. O contato de aves de rapina e columbiformes se torna cada vez mais estreito, devido às mudanças comportamentais desses animais para o convívio em regiões urbanas, embora possa haver transmissão entre aves de rapina. **Objetivo:** Este trabalho tem como objetivo relatar as principais características anatomopatológicas observadas em três casos de tricomoníase oral em carcarás (*Caracara plancus*). **Metodologia:** Realizaram-se 10 necropsias em aves de rapina de vida livre do Estado de Goiás entre setembro de 2024 e junho de 2025, das quais, três carcarás, dois machos jovens e uma fêmea adulta apresentaram lesões caseosas do trato digestório e respiratório superiores. Foi realizada a colheita de amostras das lesões e de diferentes tecidos, as quais foram fixadas em solução de formalina tamponada a 10%. Após a fixação foi realizado processamento histológico de rotina e coloração com hematoxilina e eosina para posterior análise histológica. **Resultados:** Durante a análise macroscópica todos os carcarás apresentavam escore corporal ruim (3/3), além de placas confluentes, de tamanhos variados, com superfície e bordos irregulares, consistência firme, coloração amarelada e aspecto caseoso, aderidas à mucosa oral da orofaringe e assoalho bucal, obstruindo parcialmente as vias respiratórias e alimentar (3/3). Ainda, observaram-se placas de características semelhantes em região do esôfago (3/3) e mucosa sublingual (2/3). Em uma ave (1/3) notou-se lesão caseosa com destruição óssea da mandíbula. Em outra (1/3), observaram-se cáseos preenchendo os meatos nasais, com destruição das conchas nasais adjacentes. Na avaliação histopatológica, as placas eram caracterizadas por necrose caseosa, com acentuada deposição de material eosinofílico amorfo e restos celulares necróticos, associado a infiltrado inflamatório multifocal acentuado de heterófilos íntegros e degenerados e macrófagos. As lesões foram observadas na mucosa, submucosa e muscular da orofaringe (3/3), na cera adjacente à lesão (3/3), língua (2/3), na mucosa do esôfago (2/3), assim como causando lise óssea na mandíbula (1/3) e conchas nasais (1/3). **Conclusões:** Diante dos achados, fica evidente a elevada incidência de tricomoníase em carcarás, consistindo em uma importante causa de mortalidade em aves de rapina no Estado de Goiás.

Palavras-chave: aves de rapina, estomatite caseosa, Falconiformes, ornitopatologia.

Agência financiadora: CAPES, CNPq.

Anais do 8º Congresso de Patologia Veterinária (CPV), XXII Encontro Nacional de Patologia Veterinária (ENAPAVE), XVI Simpósio Brasileiro da Davis-Thompson Foundation, VII Encontro Internacional de Saúde Animal e Prevenção (ENISAP) e I Simpósio de Sanidade Animal do CRMV-MT
9 a 12 de setembro de 2025 – Cuiabá, Mato Grosso, Brasil
Braz J Vet Pathol, 2025, vol. 18, Supl. 1

BJVP
Brazilian Journal of Veterinary Pathology
ISSN 1983-0246

Acúmulo de macrófagos espumosos no fígado de uma lhama (*Lama glama*)

Andressa P. Ribeiro[1], Hugo F. R. Melo[1], Viliê B. A. da Almada[1], Ewerton L. B. Favacho[1], Sandla F. da Silva[1], Pedro S. B. Júnior[1], Valíria D. Cerqueira[1], Gabriela R. C. Rivero[1]

[1]Laboratório de Patologia Animal, Universidade Federal do Pará, Castanhal, PA, Brasil.
***Autor de correspondência:** andressa.ribeiro@castanhal.ufpa.br

Introdução: Lhamas (*Lama glama*) são camelídeos e possuem um estômago dividido em quatro compartimentos especializados na fermentação de vegetais fibrosos, função semelhante ao rúmen dos bovinos, ovinos e caprinos. As lhamas são consideradas igualmente susceptíveis a plantas hepatotóxicas, como a *Urochloa* sp., conhecida popularmente como braquiária, cujo as saponinas são os principais princípios tóxicos. A ingestão crônica das braquiárias promove acúmulo de macrófagos de aspecto espumoso no parênquima hepático, além de provocar tumefação dos hepatócitos, com formação de cristais em ductos biliares e consequente colestase e proliferação de ductos. A hepatopatia provoca sinais clínicos como a fotossensibilização, anorexia, diarreia, dificuldade respiratória e até alterações neurológicas em bovinos, ovinos e caprinos. Sinais clínicos semelhantes já foram descritos em lhamas. Devido à escassez de informações dessa condição em camelídeos, o objetivo deste trabalho é descrever achados patológicos semelhantes aos associados à ingestão crônica de *Urochloa* sp. no fígado de uma lhama. **Relato do caso:** Um exemplar dessa espécie, fêmea, sem idade definida, foi encaminhado ao hospital veterinário da UPFA devido a anemia. Durante o exame físico, foi constatada a presença de nódulos tegumentares distribuídos pelo corpo do animal. Na propriedade, as lhamas eram criadas em consórcio com ovinos em pasto cultivados por braquiária. Além disso, havia histórico de linfadenite caseosa. Devido essa condição e ao emagrecimento progressivo do animal, optou-se pela eutanásia. Realizou-se então a necropsia e coletou-se fragmentos dos órgãos que foram fixados em formol a 10% tamponado. Após fixados, os fragmentos de órgãos foram processados em histotécnico semiautomatizado, onde foram desidratados, diafanizados e embebidos em parafina. Cortes de 5µm foram realizados para confecção das lâminas que foram coradas com hematoxilina e eosina. **Resultados**: Macroscopicamente a carcaça apresentou escore corporal ruim, mucosas oculares hipocoradas. No fígado apresentava bordos finos, com colapso da cápsula em algumas áreas, e ocasionais focos mineralizados medindo em torno de 1 a 2 mm. Microscopicamente observou-se fibrose portal moderada com proliferação de ductos biliares e moderado número de grupos de macrófagos espumosos entre os cordões de hepatócitos com distribuição aleatória. **Conclusões:** Este estudo demonstra que as lhamas podem apresentar lesões semelhantes às observadas em ruminantes pastoreando *Urochloa* sp.. Todavia, neste caso, não houve manifestação clínica, o que sugere que a lesão não tenha ultrapassado o limite da reserva funcional hepática.

Palavras-chave: braquiária, histopatologia, intoxicação, lhama.

Anais do 8º Congresso de Patologia Veterinária (CPV), XXII Encontro Nacional de Patologia Veterinária (ENAPAVE), XVI Simpósio Brasileiro da Davis-Thompson Foundation, VII Encontro Internacional de Saúde Animal e Prevenção (ENISAP) e I Simpósio de Sanidade Animal do CRMV-MT
9 a 12 de setembro de 2025 – Cuiabá, Mato Grosso, Brasil
Braz J Vet Pathol, 2025, vol. 18, Supl. 1

BJVP
Brazilian Journal of Veterinary Pathology
ISSN 1983-0246

Abscessos e osteomielite bacteriana por *Klebsiella pneumoniae* em urso-de-óculos (*Tremarctos ornatus*): relato de caso

Renan H. N. Soares[1], Ellen C. de Oliveira[1], Matheus D. Araújo[1], José T. R. de Moraes[1], Cassiane E. Lopes[1], Raquel Hohendorff[2], Luciana Sonne[1], Welden Panziera[1].

[1]Setor de Patologia Veterinária - SPV. Universidade Federal do Rio Grande do Sul, Porto Alegre - RS, Brasil.
[2]Parque zoológico Sapucaia do Sul, Porto Alegre - RS, Brasil.
***Autor de correspondência:** renanhamiltonsoares@gmail.com

Introdução: *Klebsiella pneumoniae* é uma bactéria Gram-negativa, encapsulada e oportunista, comensal da cavidade oral, pele e intestinos. A bactéria acomete predominantemente humanos e animais domésticos e as lesões são observadas, principalmente, no sistema respiratório e urinário, com frequente septicemia. Infecção por *Klebsiella pneumoniae* em ursos são incomuns e alterações abscedativas associadas a osteomielite não são comumente relatadas na literatura nas diferentes espécies. Este trabalho tem como objetivo descrever um caso de abscessos e osteomielite por *Klebsiella pneumoniae* em um urso-de-óculos de cativeiro. **Relato do caso:** Um urso-de-óculos, macho, 19 anos, apresentou dois grandes abscessos em região de úmero do membro torácico esquerdo e em região de articulação coxofemoral do membro pélvico direito. O animal apresentava dificuldade de locomoção com evolução de 5 meses e morte. Realizou-se a necropsia e a coleta de tecidos em formol 10% para análise histopatológica, além do *swab* dos abscessos e tecido ósseo para isolamento bacteriano. **Resultados**: Macroscopicamente, o urso apresentava secreção mucopurulenta em cavidades nasal e traqueal. Nos membros, observava-se extensa área em subcutâneo, de 50×40×30 cm, preenchida por material purulento amarelado, odor fétido e consistência pastosa, delimitado por cápsula fibrosa. Em vértebras lombares (L3-L4), havia uma área focalmente extensa de necrose óssea, com conteúdo purulento marrom no canal intramedular. Os rins apresentavam áreas multifocais a coalescentes vermelho-escuras a enegrecidas. Microscopicamente, nas áreas de abscesso, observavam-se áreas multifocais com acentuado infiltrado inflamatório de neutrófilos, debris celulares, deposição de fibrina, circundado por acentuada proliferação de tecido conjuntivo. Em epiderme sobrejacente, observava-se área focalmente extensa de ulceração, debris celulares, deposição de fibrina, hemorragia e agregados bacterianos cocoides basofílicos, além de acantose e hiperqueratose paraqueratótica. Em medula espinhal lombar (substância branca), havia discreta degeneração axonal, com ocasional formação de esferoides. No interior de túbulos renais, notou-se moderada quantidade de material eosinofílico (cilindros hialinos), trombose, cristais refringentes e áreas multifocais de moderada hemorragia. Na vértebra observou-se necrose com fragmentação de trabéculas ósseas, proliferação de tecido conjuntivo, deposição de fibrina, proliferação de vasos e discreto infiltrado de macrófagos e linfócitos. Foram realizados isolamento e identificação bacteriana (MALDI-TOF) dos abscessos dos membros e da vértebra lombar, identificando-se *Klebsiella pneumoniae.* **Conclusões:** Através dos achados macroscópicos, microscópicos e isolamento bacteriano obteve-se o diagnóstico de abscessos, osteomielite e septicemia. Por tratar-se de um patógeno relevante à saúde animal e estar associada à resistência antimicrobiana, é imprescindível a investigação dos casos de infecção por bactérias do gênero *Klebsiella*.

Palavras-chave: bactérias, infecção sistêmica, necropsia, necrose, vértebra.

Agência financiadora: CNPq, CAPES.

Anais do 8º Congresso de Patologia Veterinária (CPV), XXII Encontro Nacional de Patologia Veterinária (ENAPAVE), XVI Simpósio Brasileiro da Davis-Thompson Foundation, VII Encontro Internacional de Saúde Animal e Prevenção (ENISAP) e I Simpósio de Sanidade Animal do CRMV-MT
9 a 12 de setembro de 2025 – Cuiabá, Mato Grosso, Brasil
Braz J Vet Pathol, 2025, vol. 18, Supl. 1

BJVP
Brazilian Journal of Veterinary Pathology
ISSN 1983-0246

Pitiose pulmonar em quatis (*Nasua nasua*)

Marco A. O. Alves[1], João P. S. Cavasani[1], Nataliê Ecker[1], Gabriella Camilo[1], Marcos A. Souza [1], Edson M. Colodel[1], Fernando H. Furlan[1]

[1]Laboratório de Patologia Veterinária, Hospital Veterinário da Universidade Federal de Mato Grosso, Cuiabá, Mato Grosso, MT, Brasil.
***Autor de correspondência:** fernando.furlan@ufmt.br

Introdução: A pitiose é uma enfermidade granulomatosa crônica causada pelo oomiceto *Pythium insidiosum*. A literatura descreve de forma consolidada a pitiose em espécies domésticas, principalmente em equinos (forma cutânea), ovinos (forma rinofacial) e cães (forma gastrointestinal), entretanto, há poucos relatos da enfermidade em animais silvestres. Há na literatura um trabalho descrevendo dois casos de pneumonia granulomatosa por *P. insidiosum* em quatis. Este trabalho visa relatar dois casos de pitiose pulmonar em quatis sul-americanos (*Nasua nasua*). **Relato do caso:** Os animas eram provenientes do Centro de Medicina e Pesquisa em Animais Silvestres (CEMPAS) da UFMT. Clinicamente ambos apresentavam dificuldade inspiratória, ausculta ruidosa em respiração e hipertermia. O quadro progrediu para insuficiência respiratória e culminou com a morte dos animais. Imediatamente os quatis foram encaminhados para o Laboratório de Patologia Veterinária da UFMT para necropsia. **Resultado:** Macroscopicamente, a lesão foi similar nos dois animais e era caracterizada por nódulos multifocais a coalescentes ocupando 70% a 80% da área pulmonar do lado direito. Esses nódulos eram irregulares com coloração brancacenta a amarelada e de consistência firme. Ao corte, eles invadiam o parênquima pulmonar e comprimiam e obliteravam os brônquios respiratórios. A microscopia revelou áreas multifocais a coalescentes de necrose de caseificação associadas a severa reação inflamatória contendo neutrófilos, macrófagos epitelioides, plasmócitos e linfócitos. Em diferentes graus de intensidade, era possível observar células gigantes multinucleadas. No centro das áreas de necroses, havia imagens negativas de hifas entremeadas em reação de Splendore-Hoeppli. Estas áreas de necrose eram envolvidas por grande quantidade de tecido conjuntivo fibroso. A técnica histoquímica de Grocott revelou hifas ramificadas e raramente septadas. A parede destas hifas foi fortemente imunomarcada pelo anticorpo anti-*Pythium insidiosum*. Amostras congeladas de pulmão testaram positivamente pela reação em cadeia da polimerase realizada com primers codificando a sequência ITS1 e rDNA de *P.insidiosum* indicado pela amplificação de um fragmento de 105pb. As alterações macroscópicas e microscópicas observadas neste caso são muito semelhantes aos outros dois casos descritos na literatura. **Conclusão:** As alterações macroscópicas, associadas aos achados microscópicos, bem como a imunomarcação e PCR positivos permitiram caracterizar este caso como pitiose pulmonar. Em áreas endêmicas, esta forma rara de pitiose deve ser considerada ao se formular possíveis diagnósticos para pneumonia granulomatosa em quatis.

Palavras-chave: quati sul-americano, pneumonia granulomatosa, pitiose, *Pythium insidiosum*

Agência Financiadora: CNPq, CAPES, FAPEMAT, PROPESQ-UFMT.

Anais do 8º Congresso de Patologia Veterinária (CPV), XXII Encontro Nacional de Patologia Veterinária (ENAPAVE), XVI Simpósio Brasileiro da Davis-Thompson Foundation, VII Encontro Internacional de Saúde Animal e Prevenção (ENISAP) e I Simpósio de Sanidade Animal do CRMV-MT
9 a 12 de setembro de 2025 – Cuiabá, Mato Grosso, Brasil
Braz J Vet Pathol, 2025, vol. 18, Supl. 1

BJVP
Brazilian Journal of Veterinary Pathology
ISSN 1983-0246

Hemangiossarcoma intramuscular em uma raposinha-do campo (*Lycalopex vetulus*)

Liz de A. Cerqueira[1], Davi de S. Leal[1], Gabriel A. de O. Bezerra[1], Julian M. Nunes[1], Daniela de O. Rocha[1], Dara E. V. da Costa[2], Líria Q. L. Hirano[2], Márcio B. de Castro[1*]

[1]Laboratório de Patologia e Perícia Veterinária, Faculdade de Agronomia e Medicina Veterinária (FAV), Campus Universitário Darcy Ribeiro, Universidade de Brasília (UnB), Brasília, DF, Brasil.
[2]Setor de Animais Silvestres do Hospital Veterinário da UnB, Faculdade de Agronomia e Medicina Veterinária (FAV), Campus Universitário Darcy Ribeiro, Universidade de Brasília (UnB), Brasília, DF, Brasil.
***Autor de correspondência:** mbcastro@unb.br

Introdução: Espécie endêmica das pastagens do Brasil Central, a raposa-do-campo (*Lycalopex vetulus*) é um pequeno canídeo de hábitos onívoros, encontrado em terrenos abertos com florestas densas, onde se alimenta de pequenos animais, aves, frutas e insetos. As neoplasias acometendo essa espécie são muito raras, com a descrição apenas de um carcinoma de células escamosas na cavidade oral. Este relato descreve os aspectos macroscópicos e microscópicos de um hemangiossarcoma em uma raposinha-do-campo mantida em cativeiro. **Relato do caso:** Uma raposinha-do-campo (*Lycalopex vetulus*), macho e adulto, com histórico de claudicação do membro pélvico esquerdo apresentou no exame clínico um aumento de volume na região proximal do fêmur. Foi realizada a punção aspirativa por agulha fina que identificou neoplasia maligna de células fusiformes, tratada cirurgicamente com amputação do membro acometido, com encaminhamento de amostrada para o Laboratório de Patologia e Perícia Veterinária da UnB (LPPV-UnB) para análise histopatológica. **Resultados**: Na macroscopia, havia uma massa tumoral heterogênea com áreas esbranquiçadas, avermelhadas e enegrecidas medindo 5,9 cm x 4,4 cm x 3,4 cm, com superfície irregular, se estendendo entre os músculos tensor da fáscia lata, vasto lateral, semitendinoso e semimembranoso. O exame histopatológico evidenciou uma massa infiltrativa, formada por feixes de células endoteliais, organizadas em áreas sólidas e ocasionais espaços vasculares irregulares. As células tumorais eram fusiformes a poligonais, com limites indistintos, citoplasma alongado e eosinofílico, núcleos ovais, com cromatina grosseira e a evidenciação de um a dois nucléolos grandes. O pleomorfismo era acentuado e foram observadas 19 figuras de mitose em 10 campos de grande aumento microscópico. Adjacente à neoplasia observou-se extensas áreas de hemorragia e edema. As alterações histológicas deram suporte ao diagnóstico de hemangiossarcoma intramuscular. **Conclusões:** O hemangiossarcoma é um tumor maligno originado das células endoteliais vasculares, amplamente descrito em cães domésticos (*Canis familiaris*). Embora já tenha sido relatado em outros canídeos selvagens mantidos em cativeiro, como o lobo-vermelho (*Canis rufus*), o lobo-cinzento (*Canis lupus*) e o cão-selvagem-africano (*Lycaon pictus*), este é o primeiro registro da neoplasia em raposas. Em cães, os hemangiossarcomas ocorrem com maior frequência no baço, pele/tecido subcutâneo, fígado e, principalmente, no átrio direito do coração, sendo este último o local mais comum de ocorrência primária. A forma primária na musculatura esquelética é considerada rara. Relatos como este são essenciais para ampliar o conhecimento sobre neoplasias na fauna silvestre, especialmente por se tratar de uma espécie nativa brasileira classificada como quase ameaçada pela lista vermelha da IUCN.

Palavras-chave: canídeo silvestre, tumor, fusiforme.

Agência financiadora: Agradecimentos especiais à Coordenação de Aperfeiçoamento de Pessoal de Nível Superior (CAPES) pelo financiamento parcial (Código de Financiamento 001) e ao apoio do Conselho Nacional de Desenvolvimento Científico e Tecnológico (CNPQ).

Anais do 8º Congresso de Patologia Veterinária (CPV), XXII Encontro Nacional de Patologia Veterinária (ENAPAVE), XVI Simpósio Brasileiro da Davis-Thompson Foundation, VII Encontro Internacional de Saúde Animal e Prevenção (ENISAP) e I Simpósio de Sanidade Animal do CRMV-MT
9 a 12 de setembro de 2025 – Cuiabá, Mato Grosso, Brasil
Braz J Vet Pathol, 2025, vol. 18, Supl. 1

BJVP
Brazilian Journal of Veterinary Pathology
ISSN 1983-0246

Achados anatomopatológicos da coinfecção por Poxvírus aviário e *Macrorhabdus ornithogaster* em um Canário-belga (*Serinus canaria*) de cativeiro

Caio A. Diamantino[1], Camila I. Amaral[1], Daniel R. Santos[2], Leonardo P. de Alcântra[2], Vinicius A. S. Gregório[2], Nelson R. S. Martins[2], Marcelo P. N. de Carvalho[1], Roselene Ecco[1*]

[1]Setor de Patologia Animal e Multilab, Departamento de Clínica e Cirurgia Veterinárias, Escola de Veterinária - Universidade Federal de Minas Gerais, Belo Horizonte, Minas Gerais - Brasil.
[2] Laboratório de doença das aves, Departamento de Medicina Veterinária Preventiva, Escola de Veterinária - Universidade Federal de Minas Gerais, Belo Horizonte, Minas Gerais - Brasil.
***Autor de correspondência:** ecco@vet.ufmg.br

Introdução: A varíola aviária, caracterizada pelas formas clínicas cutânea (seca), úmida (diftérica) ou combinadas é causada pelo *Avipoxvirus*, da família *Poxviridae*, que acomete diversas espécies de aves. A espécie *canarypox* é altamente patogênica em canários, principalmente em aves jovens, com altas taxas de mortalidade A transmissão ocorre por contato direto com aves infectadas ou por vetores hematófagos, como mosquitos do gênero *Culex*. A megabacteriose é uma infecção fúngica crônica, comum em Psittaciformes e Passeriformes, causada por *Macrorhabdus ornithogaster*, sendo favorecida por estresse e alta densidade populacional. O objetivo deste trabalho é descrever as características macro e microscópicas de um caso de coinfecção por *Avipoxvirus* e *Macrorhabdus ornithogaster* em um canário-belga (*Serinus canaria*) de cativeiro. **Relato do caso:** Um canário-belga adulto, não vacinado, proveniente de criatório com aumento de mortalidade, foi submetido à necropsia após morte repentina. **Materiais e Métodos:** Foram coletadas amostras de todos os órgãos, fixadas em formalina tamponada a 10%, processadas rotineiramente e coradas com hematoxilina e eosina (HE), ácido periódico de Schiff (PAS) e vermelho-congo. Amostras de pele das áreas de lesão foram congeladas e submetidas à PCR para detecção de *Avipoxvirus*, utilizando como alvo o gene *fpv167*, homólogo à proteína do envelope do vírus vaccínia. **Resultados:** Macroscopicamente, havia crostas multifocais e friáveis na pele da região peitoral, tarso, metatarso e falanges de ambos os membros pélvicos, além de lesões nas conjuntivas. Histologicamente, observou-se hiperplasia acentuada da epiderme com degeneração hidrópica e corpúsculos de inclusão eosinofílicos intracitoplasmáticos (corpúsculos de Bollinger), compatíveis com *Poxvirus*. Na conjuntiva e no esôfago, na região da glote, havia hiperplasia epitelial acentuada com ulcerações multifocais e corpúsculos intracitoplasmáticos de Bollinger em diversas células epiteliais. A PCR confirmou a presença de *Avipoxvirus,* nas amostras das falanges e conjuntivas. No proventrículo e istmo, foram observadas estruturas filamentosas PAS-positivas, longas e finas, compatíveis com *Macrorhabdus ornithogaster*. No baço, havia depósito de material eosinofílico e birrefringente sob luz polarizada na coloração por vermelho-congo, compatível com amiloidose. **Conclusões:** O poxvírus é altamente patogênico e contagioso em canários, com confirmação por achados histopatológicos e PCR. A megabacteriose é uma infecção fúngica oportunista, comum em aves imunodeprimidas. A amiloidose esplênica é associada a infecções crônicas ou sistêmicas, como observado no presente caso. Este relato contribui para o reconhecimento da coinfecção, reforçando a importância da combinação

clínico-patológica e de exames complementares para o diagnóstico e controle de doenças aviárias em plantéis.

Palavras-chave: patologia aviária, doenças infecciosas, histopatologia.

Agências financiadoras: Coordenação de Aperfeiçoamento de Pessoal de Nível Superior (CAPES), Conselho Nacional de Desenvolvimento Científico e Tecnológico (CNPq), Fundação de Amparo à Pesquisa do Estado de Minas Gerais (FAPEMIG) e Ministério da Educação (MEC).

Anais do 8º Congresso de Patologia Veterinária (CPV), XXII Encontro Nacional de Patologia Veterinária (ENAPAVE), XVI Simpósio Brasileiro da Davis-Thompson Foundation, VII Encontro Internacional de Saúde Animal e Prevenção (ENISAP) e I Simpósio de Sanidade Animal do CRMV-MT
9 a 12 de setembro de 2025 – Cuiabá, Mato Grosso, Brasil
Braz J Vet Pathol, 2025, vol. 18, Supl. 1

BJVP
Brazilian Journal of Veterinary Pathology
ISSN 1983-0246

Carcinoma sebáceo em porquinho-da-Índia (*Cavia porcellus*): relato de caso

Brendha C. R. e S. de Souza[1]*, Javier A. S. Perea[1], Jonas C. Espíndola[1], Stelamaris Dezen[1], André Marandola[2], Heloísa Padoan[3], Tayná P. Dobner[3], Igor Magno[3]

[1]Laboratório de Anatomia e Patologia Veterinária, Faculdade de Medicina Veterinária, Instituto Federal Catarinense, Araquari, SC, Brasil
[2]MediVet Laboratório Veterinário e Patologia Animal, Joinville, SC, Brasil
[3]Clínica Veterinária Dr. Selvagem, Joinville, SC, Brasi
***Autor de correspondência:** brerochavet@gmail.com

Introdução: Os tumores de origem sebácea são incomuns em roedores domésticos, especialmente em porquinhos-da-índia (Cavia porcellus). O carcinoma sebáceo é uma neoplasia maligna originada a partir das glândulas sebáceas, estruturas anexas da pele e associadas aos folículos pilosos, responsáveis pela produção de substância lipídica que contribui para a lubrificação e proteção da epiderme, estando distribuídas em toda superfície cutânea de mamíferos. Este trabalho tem como objetivo descrever as principais características macro e microscópicas de um raro caso de carcinoma sebáceo em porquinho-da-índia. **Relato do caso:** Um porquinho-da-Índia macho, com aproximadamente um ano de idade e condição corporal de 1/5, foi encaminhado à clínica veterinária Dr. Selvagem, no município de Joinville, para atendimento de emergência. O animal chegou em parada cardiorrespiratória, sendo instaurado protocolo de reanimação com introdução de cateter intraósseo, ventilação com máscara e administração de medidas emergenciais. Foram realizados três ciclos de reanimação cardiopulmonar, sem resposta positiva. O paciente apresentava-se caquético, com mucosas hipocoradas, ferida ulcerada em região cranial e presença de massa abdominal de consistência firme à palpação. O corpo do animal foi encaminhado para o Laboratório de Anatomia e Patologia Veterinária, da Faculdade de Medicina Veterinária, do Instituto Federal Catarinense Campus Araquari, onde foi realizada a necropsia. **Resultados**: O cadáver pesava 470g e media aproximadamente 31,5 cm. Apresentava lesão ulcerativa extensa na região cervical dorsal, além de múltiplos nódulos esbranquiçados firmes distribuídos por diversos órgãos, incluindo glândulas salivares, linfonodos, fígado, baço, pâncreas, rins, adrenais, testículos e pulmões, além de líquido sanguinolento na cavidade torácica. Exames histopatológicos revelaram neoplasia dérmica infiltrativa, composta por células com morfologia cuboidal a poliédrica, citoplasma vacuolizado e núcleos pleomórficos, com diferenciação sebácea evidente. Foram observadas necrose central, hemorragia intensa, mitoses frequentes, invasão linfovascular e perineural. O parênquima hepático apresentava ilhas de células neoplásicas com necrose, hemorragia e infiltrado inflamatório linfoplasmocitário. Os pulmões demonstravam pneumonia intersticial com espessamento septal, hiperplasia de pneumócitos tipo II e êmbolos neoplásicos. O diagnóstico sugestivo foi de carcinoma sebáceo grau 3, com metástases viscerais extensas e pneumonia intersticial embólica. **Conclusões:** Esta é a primeira descrição macro e microscópica de carcinoma sebáceo em porquinho-da-índia no Brasil. Este caso ressalta a importância do diagnóstico diferencial de lesões cutâneas ulcerativas em roedores e contribui com informações relevantes para a literatura patológica de animais não convencionais.

Palavras-chave: tumor sebáceo, *Cavia porcellus*, neoplasia cutânea, pet não convecional, oncologia comparada

Agência financiadora: CNPq

Anais do 8º Congresso de Patologia Veterinária (CPV), XXII Encontro Nacional de Patologia Veterinária (ENAPAVE), XVI Simpósio Brasileiro da Davis-Thompson Foundation, VII Encontro Internacional de Saúde Animal e Prevenção (ENISAP) e I Simpósio de Sanidade Animal do CRMV-MT
9 a 12 de setembro de 2025 – Cuiabá, Mato Grosso, Brasil
Braz J Vet Pathol, 2025, vol. 18, Supl. 1

BJVP
Brazilian Journal of Veterinary Pathology
ISSN 1983-0246

Adenocarcinoma pancreático em um pombo-comum (*Columba livia*)

Liz de A. Cerqueira[1], Isabel L. de Macêdo[1], Yasmin N. G. da Fonseca[1], Ana L. V. de Sousa[1], Sofia S. L. R. de Freitas[2], Gabriel A. de O. Bezerra [1], Gianne F. de Carvalho[1], Márcio B. de Castro[1*]

[1]Laboratório de Patologia e Perícia Veterinária, Faculdade de Agronomia e Medicina Veterinária (FAV), Campus Universitário Darcy Ribeiro, Universidade de Brasília (UnB), Brasília, DF, Brasil.
[2]Setor de Animais Silvestres do Hospital Veterinário da UnB, Faculdade de Agronomia e Medicina Veterinária (FAV), Campus Universitário Darcy Ribeiro, Universidade de Brasília (UnB), Brasília, DF, Brasil.
***Autor de correspondência:** mbcastro@unb.br

Introdução: As neoplasias são bem documentadas em aves de estimação, em especial nos periquitos-australianos (*Melopsittacus undulatus*) e em calopsitas (*Nymphicus hollandicus*) espécies que apresentam maior incidência de alterações tumorais. Por outro lado, os relatos de neoplasmas em *Columba livia* são menos frequentes, sendo os casos descritos principalmente associados ao sistema hematopoiético, ao tegumento, neoplasias dos sistemas reprodutivo masculino e feminino, gastrointestinais, pulmonares e afetando o sistema urinário. Entre esses, as neoplasias do pâncreas exócrino são particularmente raras, tanto em aves quanto em espécies domésticas como cães e gatos, nas quais predominam alterações hiperplásicas. Esse relato descreve os aspectos macroscópicos e microscópicos de um adenocarcinoma pancreático em uma pomba doméstica mantida como animal de estimação. **Relato do caso:** Uma pomba doméstica (*Columba livia*) com aproximadamente 3 anos de idade e histórico de ovopostura recorrente, morreu sem a manifestação de sinais clínicos prévios e foi encaminhada para o Laboratório de Patologia e Perícia Veterinária da UnB (LPPV-UnB) para necropsia. **Resultados**: Macroscopicamente, observou-se uma massa aderida ao pâncreas, ocupando grande parte da cavidade celomática e comprimindo órgãos adjacentes. O tumor apresentava aproximadamente 7,0 cm de diâmetro, era esbranquiçada, multilobulada, macia e entremeada por coágulos e, com superfície de corte homogênea. A análise histológica de rotina evidenciou uma neoplasma expansivo e densamente celular, composto por células epiteliais dispostas em ácinos bem diferenciados. As células que compõe o neoplasma são poligonais, com o citoplasma amplo, eosinofílico, por vezes, contendo pequenos grânulos eosinofílicos. O núcleo é excêntrico e basofílico, com cromatina densa e evidenciando um nucléolo. O pleomorfismo é discreto. Foram observadas quatro figuras de mitose em 10 campos na objetiva de 40x. Os achados histológicos determinaram o diagnóstico de um adenocarcinoma pancreático com padrão acinar. **Conclusões:** Até o momento, não há relatos na literatura de adenocarcinomas pancreáticos em *Columba livia*. Em aves, as alterações mais frequentemente descritas no pâncreas exócrino são hiperplasia do ducto pancreático, papilomas e, mais raramente, adenocarcinomas papilíferos de baixo grau. Este relato contribui para a ampliação do conhecimento sobre neoplasias pancreáticas em aves, especialmente em espécies não tradicionais como animais de companhia.

Palavras-chave: aves, tumor, pâncreas exócrino.

Agência financiadora: CAPES (Código de Financiamento 001) e CNPq.

Anais do 8º Congresso de Patologia Veterinária (CPV), XXII Encontro Nacional de Patologia Veterinária (ENAPAVE), XVI Simpósio Brasileiro da Davis-Thompson Foundation, VII Encontro Internacional de Saúde Animal e Prevenção (ENISAP) e I Simpósio de Sanidade Animal do CRMV-MT
9 a 12 de setembro de 2025 – Cuiabá, Mato Grosso, Brasil
Braz J Vet Pathol, 2025, vol. 18, Supl. 1

BJVP
Brazilian Journal of Veterinary Pathology
ISSN 1983-0246

Caracterização patológica das pneumonias bacterianas em bugios-ruivos (*Alouatta guariba clamitans*)

Milena C. Paz[1*], Gabriela Hartmann[1], Igor R. dos Santos[1], Filipe A. V. dos Santos[1], David Driemeier[1], Welden Panziera[1], Luciana Sonne[1], Saulo P. Pavarini[1]

[1]Setor de Patologia Veterinária, Departamento de Patologia Veterinária, Universidade Federal do Rio Grande do Sul (UFRGS), Porto Alegre, RS, Brasil.
***Autor de correspondência:** mileenapaz@hotmail.com

Introdução: Doenças infecciosas são ameaças importantes ao declínio das populações de primatas não humanos (PNH), e as pneumonias bacterianas estão entre as principais causas de morte. Embora relatos de casos sobre pneumonias em PNH sejam encontrados na literatura veterinária, estudos sobre a frequência, características macroscópicas, microscópicas e microbiológicas são escassos. O objetivo deste trabalho é descrever as características patológicas e microbiológicas das pneumonias bacterianas em bugios-ruivos. **Material e métodos:** Foram revisados os laudos de necropsia de bugios-ruivos (*Alouatta guariba clamitans*) realizados no Setor de Patologia Veterinária da Universidade Federal do Rio Grande do Sul (SPV-UFRGS) entre janeiro de 2010 e dezembro de 2024. Foram incluídos os casos diagnosticados com pneumonia e isolamento microbiológico. Os achados macroscópicos dos laudos e arquivos fotográficos correspondentes foram revisados. Cortes histológicos foram preparados, corados rotineiramente por hematoxilina e eosina e reavaliados. Resultados: Durante o período avaliado, havia 10 casos de pneumonia bacteriana primária como causa de morte com isolado bacteriano. Macroscopicamente, em 6/10 casos, foram observadas lesões multifocais a coalescentes, predominantemente, dorsais nos lobos caudais (caudo-dorsal), com graus variados de acometimento dos lobos craniais. Em 2/10 casos havia lesões pulmonares crânio-ventrais de morfologia e extensão semelhantes a broncopneumonia em espécies domésticas. Em 1/10 casos, a lesão pulmonar era semelhante a pneumonia lobar (um lobo inteiro afetado). Microscopicamente, as três apresentações macroscópicas foram caracterizadas por infiltrado inflamatório de neutrófilos íntegros e degenerados nos espaços aéreos. Diferentes graus de deposição de fibrina, microtrombose e pleurite fibrinosa foram observados. Os agentes bacterianos diagnosticados foram *Escherichia coli* (3/10), *Klebsiella pneumoniae* (2/10), *Staphylococcus aureus* (1/10), *Plesiomonas shigelloides* (1/10), *Castaniella defragrans* (1/10), *Aerococcus viridans* (1/10) e *Aeromonas hydrofila* (1/10). **Discussão:** A locomoção de PNH varia entre quadrupedal e bipedal, o que pode levar a diferentes distribuições anatômicas do padrão de pneumonia bacteriana em comparação com animais domésticos, que é predominantemente crânio-ventral. *E.coli* foi a principal bactéria envolvida nos casos de pneumonia deste estudo, diferente de outros trabalhos que apontam *Streptococcus pneumoniae* como a bactéria mais prevalente. **Conclusões:** Nesse estudo, demonstramos os padrões macroscópicos, microscópicos e os principais agentes bacterianos envolvidos em casos de pneumonia em bugios-ruivos.

Palavras-chave: primatas, sistema respiratório, microbiologia, histopatologia.

Agência financiadora: CNPq, CAPES.

Anais do 8º Congresso de Patologia Veterinária (CPV), XXII Encontro Nacional de Patologia Veterinária (ENAPAVE), XVI Simpósio Brasileiro da Davis-Thompson Foundation, VII Encontro Internacional de Saúde Animal e Prevenção (ENISAP) e I Simpósio de Sanidade Animal do CRMV-MT
9 a 12 de setembro de 2025 – Cuiabá, Mato Grosso, Brasil
Braz J Vet Pathol, 2025, vol. 18, Supl. 1

BJVP
Brazilian Journal of Veterinary Pathology
ISSN 1983-0246

Doença granulomatosa sistêmica amebiana em um kinguio-cometa (*Carassius auratus*)

Anna P. B. França[1*], Carolina B. Brunner[1], Paula R. Pereira[1], Filipe A. V. dos Santos[1], José T. R. de Moraes[1], Renan H. N. Soares[1], Ellen C. de Oliveira[1], Saulo P. Pavarini[1]

[1]Setor de Patologia Veterinária, Faculdade de Veterinária, Universidade Federal do Rio Grande do Sul, Porto Alegre, RS, Brasil.
***Autor de correspondência:** annapaulabotf@gmail.com

Introdução: Nos peixes as respostas granulomatosas geralmente são inespecíficas e relacionadas a infecções crônicas a agentes persistentes como micobactérias, fungos e protozoários. Em peixes ornamentais, o envolvimento de amebas em doenças granulomatosas sistêmicas é escassamente relatado, sendo desafiador delimitar o potencial patogênico, a especificidade de hospedeiros e qual a importância clínica, reprodutiva e em saúde única. Objetiva-se relatar um caso de doença granulomatosa em um kinguio-cometa (*Carassius auratus*) possivelmente acometido por *Endolimax* spp. **Relato do caso:** Um peixe kinguio-cometa, de oito anos, criado em lago ornamental de propriedade particular, apresentava apatia progressiva e redução de movimentos em 15 dias e, nos últimos três dias antes da morte, permaneceu em decúbito lateral com a flutuabilidade comprometida. Posteriormente, foi encaminhado para exame de necropsia. No exame externo, entre as barbatanas dorsal e ventral, do lado esquerdo, havia uma área focal, bem delimitada, elevada, levemente avermelhada. Ao abrir a cavidade celomática, nesta mesma região, havia uma massa de aproximadamente 4cm x 3cm, aderida à musculatura, que se estendia a topografia de rim esquerdo, acentuadamente friável, bege com áreas multifocais circunscritas marrom-claras. Sob a superfície da massa e em seu interior havia nódulos diminutos amarelos e secreção laranja viscosa. Nos demais órgãos não foram observadas alterações macroscópicas. Foram coletadas amostras de todos os órgãos e da massa para análise histológica e para cultura bacteriológica. **Resultados:** Histologicamente, expandindo e substituindo o parênquima renal havia áreas multilobuladas de infiltrado inflamatório difuso acentuado de macrófagos, contendo no interior estruturas parasitárias arredondadas, de cerca de 2 a 4 µm com núcleo central basofílico e vacúolo parasitóforos, morfologicamente compatível com *Endolimax* sp. Em meio a lesão, havia áreas de necrose caseosa, que por vezes exibiam mineralização distrófica central e infiltrado inflamatório periférico (granuloma). Adjacente aos granulomas, havia infiltrado linfocítico. Em coração e intestino delgado, observou-se áreas focais de granulomas circundados por múltiplas camadas concêntricas de macrófagos epitelioides semelhantes aos descritos em rins. Aderidas no epitélio branquial observou-se estruturas parasitárias compatíveis com plasmódios (cistos) de myxozoários. Não houve crescimento bacteriano na cultura aeróbica. **Conclusões:** O diagnóstico de doença granulomatosa amebiana foi baseado na associação da lesão histopatológica e características morfológicas do agente intralesional, que são idênticos aos descritos em *Carassius auratus* infectados com *Endolimax* spp. A existência de uma diversidade inexplorada de amebas entre os peixes, e sua caracterização adequada pode contribuir para a compreensão da sua importância no contexto da produção de organismos aquáticos.

Palavras-chave: doença sistêmica, *Endolimax* spp, granulomas, peixes ornamentais.
Agência financiadora: CAPES e CNPq.

Anais do 8º Congresso de Patologia Veterinária (CPV), XXII Encontro Nacional de Patologia Veterinária (ENAPAVE), XVI Simpósio Brasileiro da Davis-Thompson Foundation, VII Encontro Internacional de Saúde Animal e Prevenção (ENISAP) e I Simpósio de Sanidade Animal do CRMV-MT
9 a 12 de setembro de 2025 – Cuiabá, Mato Grosso, Brasil
Braz J Vet Pathol, 2025, vol. 18, Supl. 1

BJVP
Brazilian Journal of Veterinary Pathology
ISSN 1983-0246

Melanoma em Arara-canindé (*Ara ararauna*)

Luana Y. S. Guesser[1]; Carolina K. Barbosa[1*], Kenzo L. Takehara[1], Thiago G. Bizari[1], Daniel Carlos C. Rocha[1], Felipe S. Dezidério[1]

[1]Laboratório Rocha & Dezidério Patologia Veterinária, Curitiba, Paraná, Brasil.
***Autor de correspondência:** carolinakonkel@gmail.com

Introdução: Lesões oculares e palpebrais são comumente observadas em aves. No entanto, há poucos relatos de neoplasias desta topografia em aves na literatura. Ainda assim, uma variedade de tumores benignos e malignos foram relatados, tanto primários quanto metastáticos, afetando o olho, sendo neoplasias melanocíticas, pouco mencionadas. Este trabalho tem como objetivo descrever as características microscópicas de um caso de melanoma ocular em uma arara-canindé, contribuindo para o reconhecimento dessa condição em espécies silvestres mantidas sob cuidados veterinários. Relato do caso: Foi realizada enucleação de um espécime de *Ara ararauna* fêmea, de sete anos apresentando aumento de volume em olho esquerdo. O material foi fixado em formol tamponado a 10% e encaminhado para avaliação histopatológica. **Resultados:** O globo ocular com medidas de 2,0 x 2,1 x 1,6cm, firme, com região de córnea umbilicada contendo aro pardacento, levemente protruído. Ao corte apresentando uma massa marrom escura e macia substituindo a câmara posterior. Microscopicamente evidenciou-se uma proliferação neoplásica infiltrando úvea, retina, câmara posterior e esclera, composta por células pequenas, arredondadas a alongadas, dispostas em padrão sólido e separadas por estroma fibrovascular delicado. As células apresentam pleomorfismo moderado, citoplasma escasso com granulação castanha compatível com melanina, e núcleos ovalados a irregulares, com cromatina vesiculosa e múltiplos nucléolos. Foram observadas 16 mitoses por 10 campos de maior aumento (400x/FN22), incluindo figuras bizarras. Em áreas isoladas, há formação de rosetas perivasculares. A câmara anterior encontra-se preenchida por hemorragia, fibrina e infiltrado inflamatório misto, além de focos de mineralização. Não foi observado invasão de tecidos adjacentes. **Conclusões:** O presente relato descreve um caso raro consistente com melanoma ocular em *Ara ararauna*, destacando características histológicas compatíveis com neoplasia maligna, evidenciado pelo elevado índice mitótico, pleomorfismo celular e nuclear com necrose tecidual. A ausência de invasão extraocular sugere que a enucleação precoce pode ter sido eficaz no controle local da doença.

Palavras-chave: Oftalmologia, Psitacídeos, Neoplasias melanocíticas

Anais do 8º Congresso de Patologia Veterinária (CPV), XXII Encontro Nacional de Patologia Veterinária (ENAPAVE), XVI Simpósio Brasileiro da Davis-Thompson Foundation, VII Encontro Internacional de Saúde Animal e Prevenção (ENISAP) e I Simpósio de Sanidade Animal do CRMV-MT
9 a 12 de setembro de 2025 – Cuiabá, Mato Grosso, Brasil
Braz J Vet Pathol, 2025, vol. 18, Supl. 1

BJVP
Brazilian Journal of Veterinary Pathology
ISSN 1983-0246

Cordoma em Furão (*Mustela putorius furo*)

Luana Y. S. Guesser[1]; Carolina K. Barbosa[1*], Kenzo L. Takehara[1], Thiago G. Bizari[1], Daniel Carlos C. Rocha[1], Felipe S. Dezidério[1]

[1]Laboratório Rocha & Dezidério Patologia Veterinária, Curitiba, Paraná, Brasil.
***Autor de correspondência:** carolinakonkel@gmail.com

Introdução: Cordomas são neoplasias malignas pouco frequentes, originadas de remanescentes da notocorda, comumente localizadas na região sacrococcígea e base do crânio em diversas espécies. Ainda que rara, em furões (*Mustela putorius furo*), sua ocorrência é relatada. Trata-se de um tumor de crescimento lento, porém localmente invasivo, com potencial de recidiva, podendo ser confundido com outras neoplasias de origem mesenquimal ou neuroectodérmica. Este trabalho tem como objetivo descrever histopatologicamente um caso de cordoma em um furão. **Relato do caso:** Um espécime de *Mustela putorius furo* macho de três anos, apresentava um nódulo com 2,0cm, não ulcerado em ponta da cauda, sem boa resposta ao tratamento clínico. Foi realizado caudectomia terapêutica, sendo o material fixado em formol tamponado a 10% e, posteriormente submetido a descalcificação lenta para então avaliação histopatológica. **Resultados**: Um nódulo em cauda foi recebido medindo 2,0 x 0,7 x 0,7cm, macio, ao corte cístico drenando conteúdo viscoso e pardacento, com áreas sólidas branco-brilhantes. Na microscopia, segmentos de osso trabecular e musculatura esquelética adjacente estavam presentes, sendo estas expandidas por um processo neoplásico não encapsulado, porém bem delimitado e multilobado, que comprimia a derme e o subcutâneo, composta por células poligonais a ligeiramente alongadas, com pleomorfismo celular e nuclear moderado. O citoplasma era amplo, com vacúolos variáveis que frequentemente deslocam o núcleo (células fisalíferas). O núcleo era central a periférico, com cromatina frouxa e nucléolo evidente. Observa-se matriz mucinosa basofílica, além de ilhas de cartilagem e osso trabecular de maneira multifocal. Mitose, invasão vascular ou de bainha neural não foram observadas. As margens histológicas eram livres, com distanciamento superior a 5 mm. **Conclusões:** A topografia lesional associada ao padrão histomorfológico da lesão, com presença de células fisalíferas são compatíveis com o diagnóstico de Cordoma, embora a confirmação com a avaliação imunohistoquímica não tenha sido abordada neste caso. Embora os cordomas sejam localmente invasivos, metástases podem ocorrer, ainda que raras. Além disso, cordomas originários da cauda, como o observado neste caso, parecem ter um bom prognóstico, sendo a excisão cirúrgica considerada curativa na maioria dos casos. Os casos neoplásicos em pets não convencionais como os furões vêm aumentando exponencialmente, sendo necessário a produção de trabalhos que relatam as diferentes neoplasias nestas espécies, a fim de formar dados epidemiológicos e ocorrências das diversas alterações nas diferentes espécies.

Palavras-chave: Mustelidae; Notocorda; Neoplasia

Anais do 8º Congresso de Patologia Veterinária (CPV), XXII Encontro Nacional de Patologia Veterinária (ENAPAVE), XVI Simpósio Brasileiro da Davis-Thompson Foundation, VII Encontro Internacional de Saúde Animal e Prevenção (ENISAP) e I Simpósio de Sanidade Animal do CRMV-MT
9 a 12 de setembro de 2025 – Cuiabá, Mato Grosso, Brasil
Braz J Vet Pathol, 2025, vol. 18, Supl. 1

BJVP
Brazilian Journal of Veterinary Pathology
ISSN 1983-0246

Aspiração medicamentosa em um canário-da-terra

Bruno F. Gomez[4*], Ticiana Zwarg[2,3], Alice S. Oliveira[2], Natália C. C. de A. Fernandes[1], Juliana M. Guerra[3], Pedro E. Navas-Suárez[5]

[1]Centro de Patologia, Instituto Adolfo Lutz, SP, Brasil.
[2]Centro de Manejo e Conservação de Animais Selvagens (CeMaCAs), Divisão de Fauna da Secretaria Municipal do Verde e Meio Ambiente do Município de São Paulo, SP, Brasil.
[3]Faculdade de Medicina Veterinária e Zootecnia, Universidade de São Paulo, SP, Brasil.
[4]Programa de Residência em Área Profissional da Saúde – Medicina Veterinária e Saúde, Faculdade de Ciências Agrárias e Veterinárias (FCAV), Universidade Estadual Paulista (UNESP), Campus de Jaboticabal, SP, Brasil.
[5]Centro Universitário FAM, São Paulo, SP, Brasil.
***Autor de correspondência:** bfigueiredogomez@gmail.com

Introdução: Cefalexina e tramadol são medicamentos que podem se apresentar comercialmente como suspensão oral. As medicações orais em aves são muito comuns na rotina clínica, pois é uma via de administração que garante a ingestão do fármaco. Infelizmente, não são incomuns as situações nas quais as aves aspiram alimentos ou medicamentos. Em aves, respostas inflamatórias que demorariam dias ou semanas para serem iniciadas em mamíferos, podem se instalar rapidamente. Este trabalho tem como objetivo descrever lesões macro e microscópicas, decorrentes da aspiração medicamentosa em um canário-da-terra (*Sicalis flaveola)*. **Relato do caso:** Em junho de 2021, um canário-da-terra foi encaminhado ao centro de reabilitação do (CeMaCAs). Ao exame clínico, o animal apresentava pododermatite hiperqueratótica e ulcerativa em ambos os membros pélvicos, e passou a ser tratado oralmente com tramadol, cefalexina e cetoprofeno. No segundo dia de tratamento, notou-se parte da medicação drenando pelas narinas, e nos dias seguintes o animal começou a apresentar dispneia discreta à moderada, sendo tratado por nebulização. Devido a piora dos sinais, com a ave em estado de agonia, foi realizada a eutanásia. O animal foi submetido ao exame necroscópico, onde foram colhidas amostras teciduais, fixadas em formol 10% tamponado, submetidas ao processamento histológico e analisadas. **Resultados**: Na macroscopia, o animal apresentava lesões arredondadas ulcerativas crostosas em face plantar de membros pélvicos, bilateral (pododermatite). Entre o terço medial e distal da traqueia, havia uma placa amarela focalmente extensa, parcialmente obstruindo o lúmen. Os pulmões estavam rosa avermelhados, fluindo moderada quantidade de sangue ao corte. A avaliação histológica da traqueia revelou infiltrado inflamatório mononuclear, com o citoplasma de alguns macrófagos e células multinucleadas apresentando material amorfo eosinofílico com características refringentes sob luz polarizada. O pulmão apresentou alterações semelhantes com o mesmo material refringente à luz polarizada. Não foi possível determinar, pelo aspecto apresentado, qual foi a medicação que o animal aspirou, ou se foi uma mistura delas. **Conclusões:** A aspiração medicamentosa é uma inalação acidental de fármacos comum em aves, porém pouco descrita no seu aspecto patológico. As lesões caseosas em placa, assim como inflamação mononuclear com cristais refringentes intracelulares podem ser utilizados como referenciais diagnósticos em eventuais casos futuros.

Palavras-chave: cristais, granuloma, passeriforme, pneumonia, traqueíte.

Anais do 8º Congresso de Patologia Veterinária (CPV), XXII Encontro Nacional de Patologia Veterinária (ENAPAVE), XVI Simpósio Brasileiro da Davis-Thompson Foundation, VII Encontro Internacional de Saúde Animal e Prevenção (ENISAP) e I Simpósio de Sanidade Animal do CRMV-MT
9 a 12 de setembro de 2025 – Cuiabá, Mato Grosso, Brasil
Braz J Vet Pathol, 2025, vol. 18, Supl. 1

BJVP
Brazilian Journal of Veterinary Pathology
ISSN 1983-0246

Tricoepitelioma maligno em *Rattus norvegicus*: relato do caso

Maria E. da R. Almeida[1*], João R. S. R. Filgueiras[1], Maria L. A. Q. de Almeida[2], Isabelle S. dos Santos[3], Roberio G. Olinda[4]

[1]Universidade de Fortaleza (UNIFOR), Fortaleza, CE, Brasil.
[3]UNIPÊ Centro Universitário, João Pessoa, PB, Brasil.
[2]UNIESP Centro Universitário, Cabedelo, PB, Brasil.
[4]Laboratório de Histopatologia, VetLife Diagnósticos, João Pessoa, PB, Brasil.
***Autor de correspondência:** eduardarocha@edu.unifor.br

Introdução: O aumento da busca de pets não convencionais impulsiona a demanda por profissionais especializados. Nesse contexto, a dermatopatologia veterinária ganha destaque, pois lesões de pele são comuns na clínica. A etiologia dos tumores cutâneos tem caráter multifatorial, sendo por vezes desconhecida, porém muitas vezes está associada a agentes físicos intimamente relacionados com o manejo, como lesões de radiação de luz solar. Em caninos, outros fatores que podem influenciar no desenvolvimento destas são causas imunológicas, genéticas, hormonais e por vírus. Dentre esses, destacam-se os tumores de folículo piloso, classificados conforme o tipo de proliferação. Entre eles, está o tricoepitelioma, neoplasia de apresentação benigna ou maligna, descrita principalmente em cães. Origina-se dos queratinócitos que se diferenciam nas estruturas foliculares, apresentando tanto características da matriz do pelo quanto da bainha interna da raiz. Normalmente apresenta-se como uma lesão nodular pequena, podendo em alguns casos atingir proporções maiores, ser alopécico e apresentar ulceração. O objetivo deste trabalho é relatar um caso de tricoepitelioma maligno em *Rattus norvegicus*. **Relato do caso:** Foi realizado atendimento em uma clínica particular de animais exóticos, localizada em Fortaleza-CE, de um *Rattus norvegicus*, macho, 2 anos, apresentando lesão nodular em maxilar, sendo posteriormente enviado para análise histopatológica, em um Laboratório particular de Patologia Animal. **Resultados**: À macroscopia, observou-se fragmento de pele com nódulo exofítico medindo 2,0 centímetros e com superfície de corte brancacenta e a superfície ulcerada. Na análise histopatológica, observou-se proliferação de células neoplásicas basalóides, densamente celular, mal demarcada, infiltrativa e atingindo desde a derme superficial a derme profunda. As células eram redondas, com os limites indistintos, agrupadas ora em ninhos, ora em trabéculas ou cordões de aspecto medusoide, na periferia formavam paliçadas, e eram sustentadas por moderado a acentuado estroma fibrovascular. O citoplasma era escasso, eosinofílico, e o núcleo redondo, central, apresentando cromatina frouxa e um a dois nucléolos evidentes. Havia até 4 mitose por campo de maior aumento (40x, 2,37 cm²), anisocitose e anisocariose moderada, notaram-se entremeado a neoplasia, acentuadas estruturas foliculares primárias, que por vezes apresentaram grânulos de cerato-hialina no epitélio escamoso e área de contiguidade com a epiderme. **Conclusões:** O tricoepitelioma maligno, embora raro, apresenta comportamento infiltrativo e diagnóstico desafiador, sendo o exame histopatológico essencial para sua identificação.

Palavras-chave: dermatopatologia, histopatologia, neoplasia folicular, roedores.

Anais do 8º Congresso de Patologia Veterinária (CPV), XXII Encontro Nacional de Patologia Veterinária (ENAPAVE), XVI Simpósio Brasileiro da Davis-Thompson Foundation, VII Encontro Internacional de Saúde Animal e Prevenção (ENISAP) e I Simpósio de Sanidade Animal do CRMV-MT
9 a 12 de setembro de 2025 – Cuiabá, Mato Grosso, Brasil
Braz J Vet Pathol, 2025, vol. 18, Supl. 1

BJVP
Brazilian Journal of Veterinary Pathology
ISSN 1983-0246

Aterosclerose com infarto do miocárdio em Papagaio-verdadeiro (Amazona aestiva): relato de caso

Maria E. da R. Almeida[1*], Guilherme C. Pinheiro[1], Isabelle S. dos Santos[2], Maria L. A. Q. de Almeida[3], João R. S. R. Filgueiras[1], Robério G. Olinda[4]

[1]Universidade de Fortaleza (UNIFOR), Fortaleza, CE, Brasil.
[2]UNIESP Centro Universitário, Cabedelo, PB, Brasil.
[3]UNIPÊ Centro Universitário, João Pessoa, PB, Brasil.
[4]Laboratório de Histopatologia, VetLife Diagnósticos, João Pessoa, PB, Brasil.
***Autor de correspondência:** eduardarocha@edu.unifor.br

Introdução: A aterosclerose é uma afecção cardiovascular crônica prevalente em psitacídeos mantidos como pets não convencionais, caracterizada pela formação de placas ateromatosas compostas por lipídios, tecido fibroso e debris celulares na túnica íntima arterial, levando à estenose luminal progressiva. **Relato do caso:** Um papagaio-verdadeiro, fêmea, 7 meses de idade, para realização de exame necropsia, e coleta de fragmento de todos tecidos, que foram fixados em formol 10% tamponado para análise histopatológica por H.E. **Resultados**: No exame externo foi observado animal em bom estado corporal e com mucosas pálidas. Havia no membro pélvico, extensa área de hemorragia e edema no subcutâneo e na musculatura. Na cavidade celomática, foi observado traquéia com edema com secreção mucosa e espuma avermelhada no lúmen. O pulmão com parênquima difusamente avermelhado e áreas de hemorragias multifocais. O coração com petéquias e equimoses no epicárdio, principalmente na base; equimoses no endocárdio e ausência de coágulos nas câmaras cardíacas. Os vasos sanguíneos do plexo braquial e ramos do tronco pulmonar e a artéria aorta estavam com a luz vascular ocluída por trombos de fibrina. Intestinos com parede edemaciada e conteúdo amarelado diarréico. Fígado com área focalmente extensa amarelada. Rins com a região medular mais congesta e rim direito com áreas avermelhadas na cortical. No encéfalo, congestão acentuada e difusa dos vasos das leptomeninges. Na análise histológica, observou-se no estômago edema e hemorragia discreta na mucosa. No baço, congestão severa e difusa da polpa vermelha. No pulmão, edema acentuado e difuso associado à hemorragia. No coração, edema e congestão e área de infarto do miocárdio. Nas artérias, marcada oclusão luminal por trombos e aterosclerose, marcado espessamento da parede arterial devido à presença de tecido fibroso denso na íntima e foco calcificado. O trombo estava em fase de organização. Nos rins, havia severa e difusa congestão e hemorragia. No fígado, foi visto degeneração hepatocelular do tipo gordurosa leve e difusa dos hepatócitos e congestão dos capilares sinusoidais. Na lâmina própria do intestino delgado, havia discreta distensão por infiltrado inflamatório de células mononucleares. Na musculatura, havia extensa área de hemorragia e necrose das miofibrilas. **Conclusões:** Destaca-se a importância do controle de peso e do manejo alimentar adequado para a prevenção da doença aterosclerótica e suas consequências secundárias, como doenças cardiovasculares, principalmente em aves criadas como pets não convencionais.

Palavras-chave: medicina aviária, psittaciformes, histopatologia, necropsia.

Anais do 8º Congresso de Patologia Veterinária (CPV), XXII Encontro Nacional de Patologia Veterinária (ENAPAVE), XVI Simpósio Brasileiro da Davis-Thompson Foundation, VII Encontro Internacional de Saúde Animal e Prevenção (ENISAP) e I Simpósio de Sanidade Animal do CRMV-MT
9 a 12 de setembro de 2025 – Cuiabá, Mato Grosso, Brasil
Braz J Vet Pathol, 2025, vol. 18, Supl. 1

BJVP
Brazilian Journal of Veterinary Pathology
ISSN 1983-0246

Melanoma amelanótico cutâneo em um gerbil (*Meriones unguiculatus*)

Pâmela M. Lohmann[1], Ana F. de O. Pinto[1], Geovanna T. M. da Silva[1], Nathalia N. de Oliveira[1], Letícia C. G. de Souza[1], Julieni B. Morais[1], Geysa A. Viana[2], Nadia A. B. Antoniassi[1]*

[1] Laboratório de Patologia Veterinária (LAPAN), Hospital Veterinário da Universidade Federal de Mato Grosso (HOVET/UFMT), Campus Sinop. Av. Alexandre Ferronato, 1200, Bairro Residencial Cidade Jardim, Sinop, Mato Grosso, CEP 78557 – 267, Brasil.
2 Setor de clínica médica de animais de companhia, Hospital Veterinário da Universidade Federal de Mato Grosso (HOVET/UFMT), Campus Sinop. Av. Alexandre Ferronato, 1200, Bairro Residencial Cidade Jardim, Sinop, Mato Grosso, CEP 78557 – 267, Brasil.
***Autor de correspondência:** naassi@gmail.com

Introdução: O melanoma amelanótico é uma neoplasia melanocítica maligna que apresenta pouca ou nenhuma pigmentação melânica intracitoplasmática e se desenvolve em tecidos que apresentem melanoblastos ou melanócitos. A redução ou ausência de pigmento dificultam o diagnóstico citológico e histopatológico e a coloração de Fontana Masson pode ser utilizada para evidenciação de melanina. Embora gerbils sejam suscetíveis a neoplasias espontâneas, relatos atualizados de melanomas nessa espécie são escassos. **Relato do caso:** Um gerbil (*Meriones unguiculatus*), fêmea, com 1 ano e 3 meses de vida, de pele e pelagem preta, foi submetida à eutanásia e encaminhada para exame necroscópico no LAPAN–UFMT. O animal apresentava nódulo ulcerado em região medial da cauda, sem histórico clínico da lesão. Foram realizadas coletas citológica por punção aspirativa, cujas lâminas foram coradas em panótico rápido, e de fragmentos de tecidos para histopatologia, posteriormente fixados em formol 10% e processados pela técnica histológica de rotina. **Resultados:** Na necropsia, foi identificado um nódulo exofítico, arredondado, de 1x1 cm, parcialmente alopécico, com área focal ulcerada, que ao corte apresentava-se difusamente cinza-enegrecido e se estendia até as vértebras caudais. Na citologia, observou-se células com citoplasma alongado à oval e raros grânulos de melanina intracitoplasmáticos, núcleos redondos à ovais com cromatina frouxa e nucléolos por vezes evidentes, com anisocariose acentuada. Histologicamente, constatou-se infiltração dérmica não encapsulada de células melanocíticas fusiformes arranjadas em feixes, com citoplasma eosinofílico e bordos indistintos, núcleos com grande variação de formato e tamanho e rara presença de grânulos de melanina intracitoplasmáticos. Adicionalmente, havia elevado índice mitótico, com média de 4,7 mitoses por campo de grande aumento, além de área extensa de necrose e hemorragia entremeada à proliferação neoplásica e extensa área de descontinuidade do epitélio (úlcera), com necrose e intenso infiltrado inflamatório supurativo na epiderme. A coloração histoquímica de Fontana Masson evidenciou pequena quantidade demelanina em algumas células neoplásicas. **Conclusões:** O diagnóstico de melanoma amelanótico foi estabelecido com base nos achados citológicos, histopatológicos e na evidenciação de melanina na coloração de Fontana Masson. Este caso destaca a importância da correlação entre exames complementares para o diagnóstico de neoplasias pouco pigmentadas e contribui para a escassa literatura sobre melanomas em gerbils, ampliando o conhecimento acerca da ocorrência espontânea dessa neoplasia em animais de laboratório.

Palavras-chave: neoplasia melanocítica, roedor, Fontana Masson.

Agência financiadora: CAPES, FAPEMAT.

Anais do 8º Congresso de Patologia Veterinária (CPV), XXII Encontro Nacional de Patologia Veterinária (ENAPAVE), XVI Simpósio Brasileiro da Davis-Thompson Foundation, VII Encontro Internacional de Saúde Animal e Prevenção (ENISAP) e I Simpósio de Sanidade Animal do CRMV-MT
9 a 12 de setembro de 2025 – Cuiabá, Mato Grosso, Brasil
Braz J Vet Pathol, 2025, vol. 18, Supl. 1

BJVP
Brazilian Journal of Veterinary Pathology
ISSN 1983-0246

Torção de lobo hepático em coelho (*Oryctolagus cuniculus*)

Alessandra A. M. Ronchi[1*], Letícia L. Machado[1], Maria E. M. da Silva[2], Sofia S. La R. de Freitas[2], Márcio de B. Bandarra[2], Rodrigo H. Costa[1], Vitor D. de M. Fonseca[1], Tatiane F. de Carvalho[1]

[1]Laboratório de Patologia Animal, Hospital Veterinário da Universidade Federal de Uberlândia, Uberlândia, MG, Brasil.
[2]Laboratório de Ensino e Pesquisa em Animais Silvestres, Hospital Veterinário da Universidade Federal de Uberlândia, Uberlândia, MG, Brasil.
***Autor de correspondência:** medeirosaavet@yahoo.com.br

Introdução: A torção de lobo hepático é uma afecção gastrointestinal rara, caracterizada pela rotação do lobo em torno do seu pedículo, documentada em diversas espécies animais. Nos coelhos os sinais clínicos são inespecíficos, e os mais frequentes são anorexia, letargia e diminuição na produção de fezes. O tratamento pode ser cirúrgico, pela ressecção do lobo afetado, associada a suporte intensivo ou puramente clínico, voltado para resolução dos sinais clínicos e restabelecimento da homeostasia. Objetivou-se relatar um caso de torção hepática fatal em coelho de estimação, uma vez que a utilização dos coelhos como animais de companhia tem aumentado a necessidade de investigação das doenças que acometem esta espécie. **Relato do caso:** Foi encaminhado para tratamento no Hospital Veterinário da UFU um coelho, fêmea, de dois anos e sete meses, com 1,8kg, apresentando hiporexia e redução na quantidade e tamanho das fezes. O exame físico revelou distensão abdominal, hipomotilidade e incômodo durante a palpação. Exames de imagem indicaram alterações compatíveis com compactação gástrica, obstrução intestinal e estase gastrointestinal. Foi realizado tratamento sintomático com rápida piora do quadro e óbito, sendo o animal encaminhado para exame necroscópico. **Resultados**: Macroscopicamente observou-se lobo hepático esquerdo medial e lobo esquerdo lateral discretamente aumentados de volume, com coloração intensamente amarelada distribuída de forma difusa pelo parênquima e se aprofundando ao corte. Havia também pontos multifocais, de 0,2 centímetros, amarelados, em todo o órgão que se aprofundaram ao corte (áreas de necrose). O lobo caudado apresentava torção no hilo e estava de coloração avermelhada enegrecida, com bordos abaulados, consistência firme, com áreas friáveis e fluindo moderada quantidade de sangue ao corte. Além disso, havia hemoperitônio, edema e congestão pulmonares e congestão gástrica. As alterações histológicas incluíram hepatite, necrose coagulativa e lipidose moderada, além de congestão, edema e enfisema pulmonar, evidenciando graves alterações ocasionadas pela torção hepática. Neste relato, os exames de ultrassonografia e raio X convencionais não foram suficientes para diagnosticar a torção hepática. Mesmo sendo as formas mais comumente utilizadas para a investigação de quadros como este, estes exames de imagem algumas vezes não são suficientes para a confirmação desta afecção, devido às limitações das técnicas. **Conclusões:** Nos casos de suspeita de torção hepática a intervenção cirúrgica por laparotomia exploratória, apesar de ser um procedimento invasivo, deve ser realizada o quanto antes nos casos em que o animal já apresenta sinais clínicos, uma vez que rapidamente ocorre necrose hepática e alterações hemodinâmicas graves.

Palavras-chave: necrose hepática, lagomorfo, deslocamento, lobo caudado.

Anais do 8º Congresso de Patologia Veterinária (CPV), XXII Encontro Nacional de Patologia Veterinária (ENAPAVE), XVI Simpósio Brasileiro da Davis-Thompson Foundation, VII Encontro Internacional de Saúde Animal e Prevenção (ENISAP) e I Simpósio de Sanidade Animal do CRMV-MT
9 a 12 de setembro de 2025 – Cuiabá, Mato Grosso, Brasil
Braz J Vet Pathol, 2025, vol. 18, Supl. 1

BJVP
Brazilian Journal of Veterinary Pathology
ISSN 1983-0246

Nematoide *Cruzia tentaculata* (Travassos, 1917) em *Didelphis aurita* (Wied-Neuwied, 1826) no estado do Espírito Santo

Isabela F. Patone[1*], Flávia A. de Melo[1], Daniely A. Leite[1], Bruna Z. Pereira[1], Natânia do C. Sperandio[2], Isabella V. F. Martins[2], Louisiane de C. Nunes[1], Maria A. da Silva[1]

[1]Laboratório de Patologia Animal, Departamento de Medicina Veterinária, Universidade Federal do Espírito Santo, Alegre, ES, Brasil.
[2]Laboratório de Parasitologia Animal, Departamento de Medicina Veterinária, Universidade Federal do Espírito Santo, Alegre, ES, Brasil.
***Autor de correspondência:** isabelapatone@hotmail.com

Introdução: *Didelphis aurita*, ou gambá-de-orelha-preta, marsupial de hábitos noturnos e solitário, pode ser parasitado por diferentes helmintos, como *Cruzia tentaculata*, nematoide da ordem Ascaridida que acomete o intestino grosso de marsupiais como didelfiídeos, mas também relatado em tatus. Pouco se sabe sobre seu ciclo, porém sugere-se que *Achatina fulica*, o caramujo-gigante-africano seja hospedeiro intermediário, garantindo ciclo heteroxênico. Em *Didelphis* spp. esse parasito leva ao desenvolvimento de enterocolite neutropênica. O presente trabalho tem como objetivo relatar a ocorrência de *Cruzia tentaculata* em *Didelphis aurita* no estado do Espírito Santo. **Relato do caso:** Foram necropsiados oito gambás adultos, três machos e cinco fêmeas, variando de 1,08 kg a 1,8 kg, doados pelo Centro de Triagem de Animais Silvestres (CETAS-IBAMA) e recebidos no Laboratório de Patologia Animal da Universidade Federal do Espírito Santo (UFES) Alegre-ES. Ao exame necroscópico, foram observadas pequenas estruturas cilíndricas e alongadas, envolvidas nas fezes, no intestino grosso, sugestivas de nematoides. Foi realizada coleta dos espécimes e seu encaminhamento ao Laboratório de Parasitologia Veterinária da UFES, para preparo de lâmina e observação em microscópio óptico. O preparo de lâmina foi feito com a fixação do espécime em formalina a 10% aquecida, por 24 horas; seguida de clarificação em ácido acético até que as estruturas internas fossem visualizadas; desidratação em bateria de álcool crescente (70% a 100%, por um minuto cada); estando assim pronto para diafanização com verniz e montagem de lâmina permanente. **Resultados**: O exame necroscópico macroscópico revelou o ceco de todos os gambás com hiperemia difusa intensa, paredes intestinais discretamente espessas, indicativas de tiflite e parasitos intraluminais em moderada quantidade. Na análise morfológica microscópica do parasito, foram observadas duas das três estruturas dentiformes na margem interna de cada lábio, um esôfago longo com dilatação pré-bulbar e bulbo bem desenvolvido. Além disso, foi possível realizar a diferenciação de macho e fêmea, visto que possuem dimorfismo sexual em sua parte posterior. Nas fêmeas a região posterior é afilada em forma cônica e nos machos é ventralmente curvada, com a presença da abertura da cloaca com possível observação do espículo. **Conclusões:** Apesar de relatos em outros estados da Mata Atlântica brasileira de *Cruzia tentaculata* em marsupiais, este trabalho trata-se da primeira descrição deste ascarídeo em *Didelphis aurita* no estado do Espírito Santo. O relato é importante para o conhecimento sobre a fauna parasitária dos animais silvestres e sua implicação clínica, em especial dos marsupiais que habitam o estado do Espírito Santo.

Palavras-chave: Mamífero silvestre, marsupial, Nematoda, parasitismo.
Agência financiadora: FAPES e CAPES.

Anais do 8º Congresso de Patologia Veterinária (CPV), XXII Encontro Nacional de Patologia Veterinária (ENAPAVE), XVI Simpósio Brasileiro da Davis-Thompson Foundation, VII Encontro Internacional de Saúde Animal e Prevenção (ENISAP) e I Simpósio de Sanidade Animal do CRMV-MT
9 a 12 de setembro de 2025 – Cuiabá, Mato Grosso, Brasil
Braz J Vet Pathol, 2025, vol. 18, Supl. 1

BJVP
Brazilian Journal of Veterinary Pathology
ISSN 1983-0246

Acantocephala *Prosthenorchis elegans* (Diesing, 1851) em *Callithrix geoffroyi* (Humboldt, 1812) no estado do Espírito Santo

Isabela F. Patone[1*], Bruna Z. Pereira[1], Flávia A. de Melo[1], Daniely A. Leite[1], Natânia do C. Sperandio[2], Isabella V. F. Martins[2], Louisiane de C. Nunes[1], Maria A. da Silva[1]

[1]Laboratório de Patologia Animal, Departamento de Medicina Veterinária, Universidade Federal do Espírito Santo, Alegre, ES, Brasil.
[2]Laboratório de Parasitologia Animal, Departamento de Medicina Veterinária, Universidade Federal do Espírito Santo, Alegre, ES, Brasil.
***Autor de correspondência:** isabelapatone@hotmail.com

Introdução: *Callithrix geoffroyi*, ou sagui-da-cara-branca, pertence à família Callitrichidae dos menores primatas com o corpo predominantemente marrom escuro ou preto e a cauda com faixas cinza e preta. Os adultos apresentam mancha branca na face e na região ventral do pescoço. Esses animais podem ser parasitados por diferentes helmintos, sendo *Prosthenorchis elegans* um Acantocephala descrito em primatas neotropicais como hospedeiros definitivos. O parasito possui probócite retrátil com espinhos ou ganchos, que levam a forte e profunda aderência na submucosa de íleo, ceco e cólon, causando inflamação da mucosa intestinal que pode evoluir para peritonite por perfuração, com sinais clínicos que variam de diarreia aquosa persistente à peritonite bacteriana e sepse por perfuração da parede intestinal. Os animais se infectam pela ingestão de baratas ou besouros, hospedeiros intermediários. Apesar da existência de descrição deste espécime em primatas no Brasil, existem poucos relatos da infecção por Acantocephala no Espírito Santo. Objetivou-se relatar a ocorrência de *Prosthenorchis elegans* em *Callithrix geoffroyi*. **Relato do caso:** Um espécime de *Callithrix geoffroyi* adulto, fêmea, pesando 0,360kg, foi recebido no Laboratório de Patologia Animal da Universidade Federal do Espírito Santo (UFES) Alegre-ES, doado pelo Centro de Triagem de Animais Silvestres (CETAS-IBAMA) e submetido ao exame necroscópico. No intestino grosso foram observados parasitos de formato cilíndrico aderidos à mucosa. Amostras viáveis de material foram coletadas para exames complementares e os parasitos recolhidos em água para posterior identificação no Laboratório de Parasitologia Veterinária da UFES. **Resultados**: O exame necroscópico macroscópico das vísceras abdominais revelou dilatação de íleo e cólon, mucosa espessada com áreas multifocais amareladas, macias e circulares e nodulações multifocais com 0,5cm de diâmetro associadas a intenso parasitismo intraluminal e conteúdo avermelhado. Observou-se, ao estereomicroscópio, que os parasitos apresentavam probócide espinhosa, de cinco fileiras de ganchos com seis ganchos em cada uma delas, seguida por um colar intrínseco, característico do acantocéfalo da espécie *Prostyhenorchis elegans*. Nos diferentes exemplares dos parasitos foi possível observar probóscide retraída e expandida. Os órgãos não foram submetidos à análise histopatológica devido à autólise. **Conclusões:** Os achados macroscópicos intestinais encontrados neste caso e as características morfológicas do parasito permitiram o diagnóstico da espécie. O relato de *Prostyhenorchis elegans* em *Callithrix geoffroyi* no Espírito Santo enriquece o conhecimento acerca da fauna parasitária dos animais silvestres, em especial dos primatas, que habitam a Mata Atlântica

do estado. Além disso, proporciona aos profissionais que atendem *Callithrix geoffroyi* estabelecerem diagnósticos corretos e realizarem tratamentos adequados.

Palavras-chave: Animais silvestres, parasito, sagui.

Agência financiadora: Fundação de Amparo à Pesquisa e Inovação do Espírito Santo (FAPES) e Coordenação de Aperfeiçoamento de Pessoal de Nível Superior (CAPES).

Anais do 8º Congresso de Patologia Veterinária (CPV), XXII Encontro Nacional de Patologia Veterinária (ENAPAVE), XVI Simpósio Brasileiro da Davis-Thompson Foundation, VII Encontro Internacional de Saúde Animal e Prevenção (ENISAP) e I Simpósio de Sanidade Animal do CRMV-MT
9 a 12 de setembro de 2025 – Cuiabá, Mato Grosso, Brasil
Braz J Vet Pathol, 2025, vol. 18, Supl. 1

BJVP
Brazilian Journal of Veterinary Pathology
ISSN 1983-0246

Myxosporidiose em alevinos de tambatinga em Mato Grosso

Roger F. N. da Silva[1*], João V. R. M. Ozório[1], Wuglenya D. P. Silva[1], Nataliê Ecker[1], João P. da S. Cavasani[1], Ícaro G. dos Santos[1], Marcos de A. Souza[1]

[1] Laboratório de Patologia Veterinária, Universidade Federal de Mato Grosso, Cuiabá, MT, Brasil.
***Autor de correspondência:** roger.silva1@sou.ufmt.br

Introdução: A ocorrência de parasitose na aquicultura é uma das principais causas de mortalidade, em especial alevinos e peixes em fase crescimento. Dentre as diversas classes, os myxozoários constituem um grupo de endoparasitas com ciclo de vida heteroxênico, que envolve hospedeiros invertebrados, predominantemente anelídeos, e peixes como hospedeiros vertebrados. A infecção nos hospedeiros vertebrados ocorre pela penetração dos actinosporos através das brânquias e da pele. Após a liberação dos esporoplasmas germinativos, estes migram via corrente sanguínea até órgãos-alvo, como sistema nervoso central, rins e músculos esqueléticos. Nesses órgãos, diferenciam-se e iniciam replicação assexuada, culminando na formação dos myxosporos, que são eliminados no ambiente e infectam os hospedeiros invertebrados. Este trabalho relata casos de Myxosporidiose em alevinos de tambatinga (*Colossoma macropomum* x *Piaractus brachypomus*) em Mato Grosso. **Relato de caso**: duas propriedades (A e B) localizadas na região norte de Mato Grosso. A propriedade "A" adquiriu 900 alevinos, e destes 300 morreram. Já a propriedade "B" adquiriu 500 alevinos e houve a mortalidade de 300 animais. Em ambas, o Veterinário relatou como sinal clínico, apenas, quadro de enoftalmia. Foram encaminhados ao Laboratório de Patologia da Universidade Federal de Mato Grosso (UFMT) Seis alevinos da propriedade "A", e vinte e seis alevinos da propriedade "B". Foram coletadas amostras da maioria dos órgãos em formol a 10%, e fragmentos de sistema nervoso central, olhos e músculo esquelético para análise molecular. **Resultados:** No exame histopatológico foi observado infiltrado inflamatório predominantemente composto por linfócitos e histiócitos, com raros neutrófilos e eosinófilos na musculatura esquelética periocular, tecidos fibrovascular e cartilaginoso adjacentes; por vezes, notou-se rabdomiólise leve e multifocal, principalmente na região da cabeça. A resposta inflamatória estendia-se ao tecido conectivo, especialmente na transição músculo-condroide/ósseo. A técnica histoquímica de Giemsa revelou parasitas piriformes a ovalados (11,28 × 6,47 µm) contendo cápsulas polares. No diagnóstico molecular houve a identificação do parasita *Myxobolus* spp. em fragmentos de músculo esquelético através de reação de cadeia de polimerase (PCR). **Conclusão:** O diagnóstico de myxosporidiose foi baseado exame histopatológico e PCR para o gênero do parasita. A infecção por myxozoários pode causar expressivos quadros de mortalidade, como o verificado nestas duas propriedades, e devem constar como diagnósticos diferenciais na produção aquícola.

Palavras-chave: Aquicultura, *Myxobolus* sp, Myxosporidiose; peixe tambatinga

Agência financiadora: FAPEMAT, CNPq.

Anais do 8º Congresso de Patologia Veterinária (CPV), XXII Encontro Nacional de Patologia Veterinária (ENAPAVE), XVI Simpósio Brasileiro da Davis-Thompson Foundation, VII Encontro Internacional de Saúde Animal e Prevenção (ENISAP) e I Simpósio de Sanidade Animal do CRMV-MT
9 a 12 de setembro de 2025 – Cuiabá, Mato Grosso, Brasil
Braz J Vet Pathol, 2025, vol. 18, Supl. 1

BJVP
Brazilian Journal of Veterinary Pathology
ISSN 1983-0246

Carcinoma de células escamosas esofágico em papagaio-verdadeio (*Amazona aestiva*): relato de caso

Natalia de C. Gontscharow[1], Maria Victoria V. G. Nunes[1], Beatriz M. M. Ferreira[2], Adriano de A. Júnior[2], Carolina S. Ferreira[1], Silvana Maria Unruh[3], Marta B. Guimarães[2], Lilian Rose M. de Sá[1*]

[1]Serviço de Patologia Animal - Hospital Veterinário, Universidade de São Paulo, São Paulo, SP, Brasil.
[2]Ambulatório de Aves - Hospital Veterinário, Universidade de São Paulo, São Paulo, SP, Brasil
[3]Serviço de Imagem - Hospital Veterinário, Universidade de São Paulo, São Paulo, SP, Brasil
***Autor de correspondência:** nataliagontscharowuel@gmail.com

Introdução: O carcinoma de células escamosas (CCE) em aves pode ocorrer em qualquer localização, incluindo nas junções mucocutâneas rostrais, glândula uropigial, coana, falange distal e patágio de asa e, menos comumente, no sistema digestório. Os CCEs alimentares em aves ornamentais são pouco estudados em termos de localização, alterações clínicas e de imagem específicas, e suas características macroscópicas e histopatológicas. O objetivo é relatar as características macro e microscópicas de CCE esofágico em um papagaio verdadeiro (*Amazona aestiva*) mantido sob cuidados humanos, destacando características morfológicas, alterações clínicas e de imagem. **Relato de caso:** Um papagaio-verdadeiro, de 14 anos, fêmea, foi atendido devido a queixa de regurgitação, perda de peso e hiporexia progressiva há quatro semanas. Foi encaminhado para exame de raio-x contrastado sob contenção química intramuscular e inalatória. O exame revelou estenose de porção final esofágica por aumento de volume intramural. A ave recebeu medicação de suporte com antieméticos e protetores de mucosa associado à alimentação pastosa. Os responsáveis não optaram pelo procedimento cirúrgico. A ave morreu quatro meses após exame radiográfico e foi encaminhada para exame necroscópico, durante o qual fragmentos teciduais foram colhidos e fixados em formol 10% tamponado, posteriormente processados e lâminas coradas em hematoxilina e eosina. **Resultados:** Na macroscopia, a porção média-posterior do esôfago exibia aumento de volume intramural e a mucosa exibia formação irregular, multilobular, exofítica, friável, mole e amarela, de 3,5 x 2,0 x 1,2 cm, obstruindo parcialmente o lúmen esofágico e invadindo parte do inglúvio. Ao corte, a formação apresentava limites imprecisos e comprometimento de 75% da parede esofágica. Na microscopia, a formação era multinodular, exofítica de crescimento infiltrativo composta por células coesas em cordões e ilhas com formação de pérolas córneas, entremeadas por delicado estroma fibrovascular. As células neoplásicas eram poligonais, amplas, com citoplasma eosinofílico e limites bem demarcados. O núcleo oval, central, com cromatina pontilhada, exibia nucléolos conspícuos, redondos e pequenos. Havia cinco figuras de mitose em 2,37 mm^2. Adjacente às células neoplásicas, havia múltiplos focos de ulceração, com tecido de granulação no leito do neoplasma e bactérias cocóides aderidas. O diagnóstico morfológico foi CCE esofágico ulcerado. **Conclusões:** O neoplasma foi associado como causa da regurgitação crônica deste papagaio verdadeiro, ressaltando que neoplasma maligno deve ser incluído entre os diagnósticos diferenciais causais de distúrbios esofágicos em aves ornamentais sob cuidados humanos, e o exame de imagem auxilia no diagnóstico ante morte.

Palavras-chave: animais não convencionais, neoplasia, regurgitação, carcinoma esofágico.

Anais do 8º Congresso de Patologia Veterinária (CPV), XXII Encontro Nacional de Patologia Veterinária (ENAPAVE), XVI Simpósio Brasileiro da Davis-Thompson Foundation, VII Encontro Internacional de Saúde Animal e Prevenção (ENISAP) e I Simpósio de Sanidade Animal do CRMV-MT
9 a 12 de setembro de 2025 – Cuiabá, Mato Grosso, Brasil
Braz J Vet Pathol, 2025, vol. 18, Supl. 1

BJVP
Brazilian Journal of Veterinary Pathology
ISSN 1983-0246

Toxoplasmose fatal em um Antílope-negro (*Antilope cervicapra*)

Paula D. Retamero[1*], Andressa F. Silva[2], Asheley H. B. Pereira[1], Fernanda C. Rocha[1], Arthur C. T. Alves[3], Bruna E. P. Barbosa[3,4], Bruna A. Baêta[5], Daniel G. Ubiali[6]

[1]Programa de Pós-Graduação em Medicina Veterinária da Universidade Federal Rural do Rio de Janeiro (UFRRJ), Seropédica, RJ, Brasil. [2]Laboratório de Pesquisa Apicomplexa, Departamento de Medicina e Cirurgia Veterinária, Instituto de Veterinária, UFRRJ. [3]BioParque do Rio, Quinta da Boa Vista, São Cristóvão, RJ. [4]Facultat de Veterinària, Universitat Autònoma de Barcelona, Bellaterra, Barcelona, Spain. [5]Departamento de Parasitologia Animal, Instituto de Veterinária (IV), UFRRJ.[6]Departamento de Epidemiologia e Saúde Pública (DESP), Instituto de Veterinária (IV), UFRRJ.
***Autor de correspondência:** pauladretamero@gmail.com

Introdução: *Toxoplasma gondii* é um protozoário cosmopolita, intracelular obrigatório e de ciclo heteroxênico, que infecta diversas espécies domésticas e selvagens. A toxoplasmose pode causar impactos clínicos e patológicos relevantes nos hospedeiros. Relatamos um caso fatal em antílope-negro (*Antilope cervicapra*). **Relato do caso:** um espécime de *A. cervicapra*, macho, com quatro meses de idade, proveniente do plantel do BioParque do Rio, apresentou apatia e prostração durante dois dias. Apesar dos esforços terapêuticos, o antílope foi encontrado morto e encaminhado para necropsia. Fragmentos de múltiplos órgãos foram fixados em solução formalina 10% tamponada e, posteriormente, submetidos a processamento histológico de rotina e observados por microscopia óptica. Durante a necropsia, fragmentos de pulmão foram coletados em um microtubo estéril e, posteriormente, encaminhado para reação em cadeia pela polimerase (PCR) e sequenciamento molecular do gene *18S rRNA*. **Resultados**: Macroscopicamente, os pulmões estavam difusa e moderadamente não colapsados, com ligeira impressão do gradil costal e com áreas vermelhas multifocais, planas e irregulares na superfície pleural (pneumonia intersticial). Ao corte, havia moderada quantidade de líquido espumoso preenchendo o espaço aéreo (edema). Não foram evidenciadas alterações macroscópicas significativas nos demais órgãos examinados. Histologicamente foi observada acentuada e difusa expansão dos septos alveolares por severa quantidade de histiócitos e linfócitos. Em meio à essas áreas, observou-se septos alveolares descontínuos, com perda marcada de pneumócitos do tipo I e moderada quantidade de debris picnóticos. Substituindo essas áreas de necrose, observa-se deposição de material eosinofílico, claro e amorfo, delineando os sacos alveolares, formando estruturas compatíveis com membranas hialinas, além de moderada a acentuada proliferação reativa de pneumócitos do tipo II. No espaço aéreo, havia acentuada hemorragia, acompanhado por moderada proliferação de linfócitos, macrófagos alveolares e, ocasionalmente, células multinucleadas com citoplasma eosinofílico e dois a cinco núcleos arredondados a ovais. Em meio ao infiltrado linfohistiocitário septal, identificaram-se estruturas circulares basofílicas com cerca de 50 µm de diâmetro, envolta por cápsula delgada não corada, contendo numerosas estruturas intracísticas ligeiramente alongadas, medindo entre 2 e 4 µm, compatíveis com bradizoítas. O sequenciamento genético revelou 100% de identidade com *Toxoplasma gondii* (accessions: KM875436, U03070 e XR_001974180) pela análise BLASTn. **Conclusões:** Os achados histológicos compatíveis com pneumonia intersticial com cistos de bradizoítas e o sequenciamento genético confirmam um caso de toxoplasmose fatal em um antílope-

preto (*Antilope cervicapra*). Destacamos a importância da profilaxia da toxoplasmose em espécies matidas em zoológicos, especialmente com relação à proximidade de felinos e outras espécies sensíveis à infecção por *T. gondii*.

Palavras-chave: Exames moleculares, protozoologia, histopatologia, toxoplasmose.

Anais do 8º Congresso de Patologia Veterinária (CPV), XXII Encontro Nacional de Patologia Veterinária (ENAPAVE), XVI Simpósio Brasileiro da Davis-Thompson Foundation, VII Encontro Internacional de Saúde Animal e Prevenção (ENISAP) e I Simpósio de Sanidade Animal do CRMV-MT
9 a 12 de setembro de 2025 – Cuiabá, Mato Grosso, Brasil
Braz J Vet Pathol, 2025, vol. 18, Supl. 1

BJVP
Brazilian Journal of Veterinary Pathology
ISSN 1983-0246

Osteocondromatose em *Agapornis personata*: relato de caso

Ronaldo J. Piccoli[1], Luiza C. de Lima[1], Vinicius C. Ferraz[1], Vitor P. Laurindo[1], Bruna T. Guedine[2], André Grespan[3], Adriano T. Ramos[1], Francielli C. Zimermann[1]*

[1]Universidade Federal de Santa Catarina, *Campus* Curitibanos, Curitibanos, SC, Brasil.
[2] Amparo Hospital Veterinário, Ingleses do Rio Vermelho, Florianópolis, SC, Brasil.
[3] Wildvet Clínica Veterinária, Itaim Bibi, São Paulo, SP, Brasil.
***Autor para correspondência:** francielli.zimermann@ufsc.br

Introdução: O osteocondroma é uma neoplasia óssea primária benigna que se desenvolve de forma única ou múltipla, quando múltipla é denominada de osteocondromatose. A condição afeta, sobretudo, ossos que se desenvolvem por ossificação endocondral, como ossos longos. Embora existam relatos dessa condição em diversas espécies domésticas, casos em aves são raros. Em muitos casos a condição não é clinicamente importante, contudo, a localização da lesão pode interferir na biomecânica dos animais e deflagrar comportamentos de automutilação, somado a manifestações neurológicas quando presente em vertebras e ossos do crânio. Além da etiopatogenia desconhecida a osteocondrose não possui, nos animais domésticos, predisposição sexual e racial. **Relato de caso:** Um espécime fêmea de *Agapornis personata*, sem idade definida, foi encaminhado para atendimento de emergência apresentando múltiplas nodulações ao longo das asas. O animal foi radiografado e foram constatadas neoformações ósseas em úmero (bilateral), rádio esquerdo, esterno e sinsacro, frente ao prognóstico desfavorável o animal foi eutanasiado e submetido ao exame necroscópico. **Resultados:** Na avaliação macroscópica foram observadas múltiplas áreas de proliferação do tecido ósseo em esterno, calota craniana, úmeros direito e esquerdo, rádio e sinsacro. Na avaliação microscópica foram observadas proliferações neoplásicas, desde a superfície cortical até as regiões medulares dos ossos afetados. As neoplasias eram expansivas, encapsuladas e bem definidas. A proliferação era delimitada por uma cápsula de tecido conjuntivo e abaixo da cápsula havia espessas camadas de condrócitos bem diferenciados e hipertróficos que estavam irregularmente dispostos. Abaixo desse tecido cartilaginoso, havia uma grande quantidade de matriz osteóide ou trabéculas de tecido ósseo maduro e mineralizado formado a partir da ossificação endocondral. O tecido ósseo trabecular maduro apresentava lacunas com osteócitos centrais, e entre as trabéculas ósseas, havia tecido hematopoiético e adiposo. A quantidade de osso e tecido cartilaginoso dentro das neoplasias variava dependendo da localização, com a maioria dos nódulos sendo mais ossificados. **Conclusões:** Com base nos achados radiográficos, macroscópicos e microscópicos foi diagnosticado a osteocondromatose, uma condição que embora pouco relatada em aves deve-se se somar a lista de diferencias de neoplasias ósseas primárias.

Palavras-chave: neoplasia, osso, ornitopatologia, animais de companhia não convencionais.

Anais do 8º Congresso de Patologia Veterinária (CPV), XXII Encontro Nacional de Patologia Veterinária (ENAPAVE), XVI Simpósio Brasileiro da Davis-Thompson Foundation, VII Encontro Internacional de Saúde Animal e Prevenção (ENISAP) e I Simpósio de Sanidade Animal do CRMV-MT
9 a 12 de setembro de 2025 – Cuiabá, Mato Grosso, Brasil
Braz J Vet Pathol, 2025, vol. 18, Supl. 1

BJVP
Brazilian Journal of Veterinary Pathology
ISSN 1983-0246

Ossificação Pulmonar Difusa em *Amazona aestiva*: relato de caso

Ronaldo J. Piccoli[1], Luiza C. de Lima[1], Vinicius C. Ferraz[1], Vitor P. Laurindo[1], Bruna T. Guedine[2], André Grespan[3], Adriano T. Ramos[1], Francielli C. Zimermann[1]*

[1]Universidade Federal de Santa Catarina, *Campus* Curitibanos, Curitibanos, SC, Brasil.
[2] Amparo Hospital Veterinário, Ingleses do Rio Vermelho, Florianópolis, SC, Brasil.
[3] Wildvet Clínica Veterinária, Itaim Bibi, São Paulo, SP, Brasil.
***Autor para correspondência:** francielli.zimermann@ufsc.br

Introdução: A ossificação pulmonar difusa (OPD) é uma condição rara caracterizada pela formação progressiva e lenta de osso heterotópico no tecido pulmonar. A condição é uma doença intersticial já descrita em humanos e coites (*Canis latrans*), contudo nunca relatada, até o conhecimento dos autores, em aves. As causas da OPD são diversas e por vezes sinérgicas, incluindo lesão tecidual crônica e pneumoconiose, entretanto a condição pode ser idiopática. A doença geralmente é detectada em exames post mortem e é classificada como nodular ou dendriforme. **Relato de caso:** Um espécime fêmea de *Amazona aestiva, de 39 anos,* foi encaminhado para atendimento apresentando dispneia e neoformação cutânea próximo a região ocular. Além da exérese da neoformação a paciente foi submetida a avaliação radiográfica na qual foi observada radiopacidade difusa dos pulmões. O animal foi tratado com azitromicina por sete dias e apresentou melhora do quadro clínico. Dez anos após o tratamento a paciente veio a óbito e foi encaminhada para necrópsia. **Resultados:** Na avaliação macroscópica dos pulmões foi observado o enrijecimento difuso do parênquima. Ao corte foi constatado ranger de faca e presença de inúmeras estruturas diminutas, rígidas, quebradiças, arredondadas, irregulares, por vezes amareladas ou brancacentas distribuídas difusamente no parênquima. Além da lesão pulmonar, foi observada na aorta e troncos braquiocefálicos o enrijecimento da parede vascular, preenchimento parcial do lúmen por material rígido, irregular e amarelado (ateroesclerose). Na avaliação microscópica, por toda extensão pulmonar, foram encontrados diversos centros de ossificação que coalesceram. Observa-se substituição de quase todo tecido pulmonar por tecido ósseo. O tecido ósseo possui características benignas com células bem diferenciadas no interior de lacunas (osteócitos). Observam-se poucos osteoblastos nas periferias da matriz óssea. Osteoclastos e medula óssea não foram observados. No pouco parênquima pulmonar restante, foi observado material amorfo eosinofílico (edema) no lúmen de capilares aéreos e sangue fora dos vasos (hemorragia). **Conclusões:** Considerando os achados radiográficos, macroscópicos e microscópicos foi diagnosticada a Ossificação Pulmonar Difusa. No caso relatado acredita-se que a lesão de aterosclerose tenha iniciado um processo lesivo crônico ao tecido pulmonar, o que pode ter deflagrado a OPD. Apesar de já descritas em humanos e coiotes, os autores acreditam que esse é o primeiro relato da condição em aves.

Palavras-chave: osso heterotópico, ornitopatologia, animais silvestres.

Anais do 8º Congresso de Patologia Veterinária (CPV), XXII Encontro Nacional de Patologia Veterinária (ENAPAVE), XVI Simpósio Brasileiro da Davis-Thompson Foundation, VII Encontro Internacional de Saúde Animal e Prevenção (ENISAP) e I Simpósio de Sanidade Animal do CRMV-MT
9 a 12 de setembro de 2025 – Cuiabá, Mato Grosso, Brasil
Braz J Vet Pathol, 2025, vol. 18, Supl. 1

BJVP
Brazilian Journal of Veterinary Pathology
ISSN 1983-0246

Linfoma anaplásico de grandes células em *Cavia porcellus*: relato de caso

Ronaldo J. Piccoli[1], Luiza C. de Lima[1], Vinicius C. Ferraz[1], Bruna T. Guedine[2], André Grespan[3], Adriano T. Ramos[1], Francielli C. Zimermann[1]*, Renata D. Mazaro[4]

[1] Universidade Federal de Santa Catarina, *Campus* Curitibanos, Curitibanos, SC, Brasil.
[2] Amparo Hospital Veterinário, Ingleses do Rio Vermelho, Florianópolis, SC, Brasil.
[3] Wildvet Clínica Veterinária, Itaim Bibi, São Paulo, SP, Brasil.
[4] Universidade Federal de Santa Maria, Santa Maria, RS, Brasil.
***Autor para correspondência:** francielli.zimermann@ufsc.br

Introdução: O linfoma anaplásico de grandes células é uma neoplasia pouco relatada em animais domésticos, podendo ser originário dos linfócitos T, B ou *Natural Killer*. Uma característica morfológica a ser destacada são os núcleos em forma de ferradura ("*hallmark cells*") de alguns linfócitos neoplásicos e a presença de células semelhantes às de Reed-Sternberg. Apesar dos linfomas serem neoplasias comumente relatadas em cobaias, não foram encontradas descrições na literatura veterinária de linfoma anaplásico de grandes células acometendo o intestino na espécie. **Relato de caso:** Amostras de intestinos e nódulos intestinais de um espécime macho de *Cavia porcellus*, de três anos, foram encaminhadas para avaliação histopatológica após o animal ir a óbito. **Resultados:** Macroscopicamente no ceco foram observadas duas tumorações arredondadas, regulares e brancacentas. A primeira, localizada externamente na serosa do órgão com 1,6 cm de diâmetro. E a segunda, localizada na mucosa intestinal com 1 x 0,1 cm. Na mucosa do cólon também havia uma lesão irregular e brancacenta, de 2,1 x 1,4 cm. Na avaliação microscópica foi observada proliferação de células linfoides grandes (tamanhos compatíveis com duas ou mais hemácias), pouco diferenciadas, altamente pleomórficas e em arranjo difuso, invadindo mucosa, submucosa e serosa intestinal. Os linfócitos neoplásicos tinham citoplasma homogêneo e anfofílico, por vezes, granular. Os núcleos eram ovalados a arredondados, alguns em forma de ferradura ou reniformes, eucromáticos e, por vezes, endentados. Os nucléolos eram, em sua maioria, evidentes e centrais. Havia moderada quantidade de células neoplásicas multinucleadas. Foram observadas algumas células binucleadas com nucléolos grandes, eosinofílicos e conspícuos, por vezes, dispostos como "imagem em espelho" lembrando aspecto de "olhos de coruja", semelhantes às células de Reed-Sternberg (classicamente vistas no linfoma de Hodgkin). Em meio ao neoplasma havia grande quantidade de macrófagos com corpúsculos tingíveis, dando ao tecido o aspecto de "céu estrelado". Havia 37 mitoses em 2,37 mm², sendo algumas bizarras. **Conclusões:** Com base nos achados macroscópicos e microscópicos foi diagnosticado linfoma anaplásico de grandes células. Neoplasias são condições comumente diagnosticadas em cobaias com idade superior a cinco anos, incluindo linfomas e leucemias como os tumores mais prevalentes.

Palavras-chave: linfossarcoma, cobaia, neoplasia, animais de companhia não convencionais.

Anais do 8º Congresso de Patologia Veterinária (CPV), XXII Encontro Nacional de Patologia Veterinária (ENAPAVE), XVI Simpósio Brasileiro da Davis-Thompson Foundation, VII Encontro Internacional de Saúde Animal e Prevenção (ENISAP) e I Simpósio de Sanidade Animal do CRMV-MT
9 a 12 de setembro de 2025 – Cuiabá, Mato Grosso, Brasil
Braz J Vet Pathol, 2025, vol. 18, Supl. 1

BJVP
Brazilian Journal of Veterinary Pathology
ISSN 1983-0246

Aterosclerose em *Amazona amazonica*: relato de caso

Luiza Catarina de Lima[1], Vinicius Cataldo Ferraz[1], Ronaldo José Piccoli[1], Vitor Prim Laurindo[1] Bruna Tizoni Guedine[2], André Grespan[3], Adriano Tony Ramos[1], Francielli Cordeiro Zimermann[1]

[1] Universidade Federal de Santa Catarina, Curitibanos, SC, Brasil.
[2] Hospital Veterinário Amparo, Florianópolis,- SC, Brasil.
[3] Clínica Veterinária Wildvet, São Paulo, SP, Brasil.
Autor correspondência: catarina.luiza15@gmail.com

Introdução: A aterosclerose é considerada uma alteração frequente em psitacídeos, principalmente em animais idosos, porém sem predisposição sexual. A dieta é considerada um importante fator predisponente. Os sinais clínicos são inespecíficos sendo o diagnóstico, comumente, realizado por exames de imagem ou necropsias, levando em consideração que grande parte dos animais vão óbito de maneira súbita. **Relato de caso**: um Papagaio-do-mangue (*Amazona amazonica*), macho, com 41 anos, foi encaminhado para atendimento após apresentar episódios de ataxia após esforço físico. Na avaliação física apresentou-se apático, fraco, com penas eriçadas e dispneia, indo a óbito após internação. Foi realizado hemograma, onde constatou-se leucocitose por neutrofilia acentuada. No Laboratório de Patologia Veterinária da Universidade Federal de Santa Catarina, foram recebidos fragmentos de encéfalo, coração, rim, pâncreas, fígado, adrenal, intestino delgado, pulmão, baço e pele, fixados em formol 10%. **Resultados**: Macroscopicamente, na superfície epicárdica em topografia de septo interventricular estendendo-se até ventrículo esquerdo, observou-se área irregular e esbranquiçada com 1,0 x 0,4 cm além de sufusões multifocais. Em ventrículo esquerdo, a valva atrioventricular apresentava nodulações lisas e regulares, compatíveis com degeneração mixomatosa valvar. No endocárdio observa-se sufusões multifocais associadas a congestão. A válvula aórtica exibia enrijecimento, espessamento e redução do diâmetro. Na avaliação microscópica da aorta, da túnica íntima à túnica média, haviam diversas áreas eosinofílicas, com vacuolização da túnica média e túnica adventícia e infiltrado linfoplasmocítico ao redor dos vasos sanguíneos. No epicárdio, havia infiltrado linfoplasmohistiocítico e heterofílico. Em meio a diversas fibras, observou-se deposição de lipofucsina, além de alguns heterófilos. Na valva atrioventricular esquerda, havia degeneração mixomatosa, marcado positivamente na coloração de azul alciano. **Conclusões**: Os achados anátomo e histopatológicos deste caso, foram compatíveis com aterosclerose. Ressalta-se ainda a necessidade de monitoramento regular de parâmetros cardiovasculares em aves cativas, principalmente em psitacídeos, visando o diagnóstico precoce dado às alterações subclínicas.

Palavras-chave: doença degenerativa, exame necroscópico, alterações valvares.

Anais do 8º Congresso de Patologia Veterinária (CPV), XXII Encontro Nacional de Patologia Veterinária (ENAPAVE), XVI Simpósio Brasileiro da Davis-Thompson Foundation, VII Encontro Internacional de Saúde Animal e Prevenção (ENISAP) e I Simpósio de Sanidade Animal do CRMV-MT
9 a 12 de setembro de 2025 – Cuiabá, Mato Grosso, Brasil
Braz J Vet Pathol, 2025, vol. 18, Supl. 1

BJVP
Brazilian Journal of Veterinary Pathology
ISSN 1983-0246

Alterações anátomo-histopatológicas em brânquia, rim e fígado de Tubarão-martelo-recortado (*Sphyrna lewini*) capturado por pesca artesanal na praia de Itaipu - RJ

Gianne F. Carvalho[3], Aline B. Carrenho*[1,2], Ana L.G. L. Chisté[3], Kassia V. G. C. da Silva[1], André L. S. Casas[2]

[1]Laboratório de Anatomia Patológica Veterinária (LAPV), Universidade Federal Fluminense (UFF), Niterói, RJ, Brasil.
[2]Laboratório de Anatomia, Evolução e Morfologia de Vertebrados (LAFEV), Universidade Federal de São Paulo (Unifesp), Santos, SP, Brasil.
[3]Laboratório de Patologia e Perícia Veterinária, Faculdade de Agronomia e Medicina Veterinária (FAV), Campus Universitário Darcy Ribeiro, Universidade de Brasília (UnB), Brasília, DF, Brasil.
***Autor de correspondência:** abcarrenho@unifesp.br

Introdução: Os tubarões são peixes cartilaginosos fundamentais para o equilíbrio dos oceanos, influenciando diretamente a estrutura e a dinâmica dos ecossistemas aquáticos. No entanto, a ameaça de extinção de diversas espécies marinhas e a escassez de estudos morfológicos abrangentes reforçam a relevância desta pesquisa. Este estudo teve como objetivo descrever a histopatologia de lesões nas brânquias, rins e fígado de um tubarão-martelo-recortado (*S. lewini*) encontrado no litoral de Itaipu, Niterói - RJ. **Relato de caso:** Uma fêmea jovem de tubarão-martelo-recortado (*Sphyrna lewini*), pesando 2,6 kg, foi encaminhada ao Laboratório de Anatomia Patológica da Universidade Federal Fluminense (LAPV-UFF) para a realização de necropsia de rotina, após captura acidental em rede de pesca. Durante o exame, amostras das brânquias, rins e fígado foram coletadas e fixadas em formol 10% tamponado e processados por técnica histológica de rotina, sendo posteriormente analisados. **Resultados:** Macroscopicamente, não foram observadas alterações nos órgãos. Na microscopia, observou-se nas brânquias congestão difusa moderada, hiperplasia multifocal moderada das lamelas secundárias com fusão focal, degeneração multifocal das células pilares e necrose multifocal. Nos rins havia degeneração tubular difusa moderada, infiltrado linfoplasmocítico multifocal moderado, fibrose multifocal moderada, congestão e hemorragia multifocal moderada e espessamento difuso do endotélio glomerular, caracterizando uma glomerulonefrite membranosa possivelmente associada à infecção crônica. No fígado observou-se degeneração macrovacuolar difusa acentuada, congestão moderada e quantidade moderada de melanomacrófagos, achado que, em animais jovens, pode estar relacionado à exposição a substâncias tóxicas. **Conclusões:** Os achados fornecem uma análise detalhada das lesões histopatológicas observadas nos órgãos de um tubarão-martelo-recortado (*S. lewini*), sugerindo uma possível associação com a contaminação ambiental. Entretanto, estudos adicionais são necessários para confirmar essas associações e avaliar a saúde do ecossistema marinho na região de Itaipu, Niterói - RJ. O estudo destaca o papel fundamental do monitoramento ambiental na preservação da biodiversidade e na redução dos efeitos da poluição sobre os ecossistemas marinhos.

Palavras-chave: conservação, elasmobrânquios, histopatologia, Sphyrnidae.

Anais do 8º Congresso de Patologia Veterinária (CPV), XXII Encontro Nacional de Patologia Veterinária (ENAPAVE), XVI Simpósio Brasileiro da Davis-Thompson Foundation, VII Encontro Internacional de Saúde Animal e Prevenção (ENISAP) e I Simpósio de Sanidade Animal do CRMV-MT
9 a 12 de setembro de 2025 – Cuiabá, Mato Grosso, Brasil
Braz J Vet Pathol, 2025, vol. 18, Supl. 1

BJVP
Brazilian Journal of Veterinary Pathology
ISSN 1983-0246

Carcinoma de células escamosas metastático em um pavão: relato de caso

Lohana M. de Abreu[1*], Alessandra G. dos Santos[1], Mariane C. Lemos[1], Juliana M. Bezerril[1], Igor V. Rodrigues[2], Andrey J. M. Fernandes[3], João M. S. Barbosa[4], Rosaura L. Rodrigues[4]

[1] Discente da Universidade Castelo Branco (UCB), Rio de Janeiro, RJ, Brasil.
[2]Discente da Universidade Federal Fluminense (UFF), Niterói, RJ, Brasil.
[3]Docente da Unigranrio-Afya, Duque de Caxias, RJ, Brasil.
[4]Docente da Universidade Castelo Branco (UCB), Rio de Janeiro, RJ, Brasil.
***Autor de correspondência:** lohanamassena@gmail.com

Introdução: O carcinoma de células escamosas é uma neoplasia maligna de células epiteliais. Apresenta-se pouco demarcado, com múltiplas massas, depressões e ulcerações. Em aves, como psitacídeos, passeriformes e galináceos, comumente é descrito tendo origem na epiderme ou no epitélio de regiões superficiais da bainha da raiz externa do folículo piloso. Possuem comportamento invasivo em tecido moles, podendo atingir tecido ósseo adjacente. O presente trabalho tem o objetivo de descrever os achados anatomopatológicos associados ao carcinoma de células escamosas com metástase em pulmão e fígado de pavão. **Relato do caso:** um pavão (*Pavo cristatus*), macho adulto, foi encontrado morto no recinto em que habitava, sem suspeita aparente da *causa mortis*. O cadáver do animal foi levado para o Laboratório de Anatomia Patológica da Universidade Castelo Branco para ser necropsiado a fim de se determinar a possível causa de seu óbito. Após análise necroscópica, fragmentos de órgãos foram fixados em formalina a 10% e processados por técnica histológica de rotina, sendo em seguida analisados. **Resultados**: na análise necroscópica, os principais achados patológicos incluíram: pulmões amolecidos, esverdeados a enegrecidos, com edema e prova de Docimasia hidrostática negativa; hipertrofia cardíaca congestiva esquerda acentuada; e hepatomegalia, com comprometimento hepático quase total por tumorações de aspecto infiltrativo, com cistos preenchidos por líquido translúcido e áreas de necrose. Na análise histopatológica o parênquima pulmonar e hepático exibia infiltração neoplásica multifocal e pouco demarcada, caracterizada por ilhas ou ninhos de células epiteliais com citoplasma moderado e queratinizado, núcleos ovoides de cromatina finamente pontilhada e nucléolos inconspícuos. Ao centro destes grupos celulares notava-se formação concêntrica de queratina laminar (pérolas de queratina). Tais células eram sustentadas por estroma fibroso. Em pulmão havia, ainda, enfisema multifocal moderado e antracose multifocal leve. Autólise moderada foi observada em ambos os órgãos. **Conclusões:** Os achados histopatológicos indicam carcinoma de células escamosas metastático, acometendo fígado e pulmão, além de hipertrofia cardíaca congestiva esquerda acentuada, que contribuíram para um quadro de insuficiência cardiorrespiratória e óbito do animal.

Palavras-chave: carcinoma espinocelular, neoplasia epitelial, metástase, ave exótica.

Anais do 8º Congresso de Patologia Veterinária (CPV), XXII Encontro Nacional de Patologia Veterinária (ENAPAVE), XVI Simpósio Brasileiro da Davis-Thompson Foundation, VII Encontro Internacional de Saúde Animal e Prevenção (ENISAP) e I Simpósio de Sanidade Animal do CRMV-MT
9 a 12 de setembro de 2025 – Cuiabá, Mato Grosso, Brasil
Braz J Vet Pathol, 2025, vol. 18, Supl. 1

BJVP
Brazilian Journal of Veterinary Pathology
ISSN 1983-0246

Enterite associada a *Cryptosporidium parvum* em *Sapajus cay*

Ícaro G. dos Santos[1*], João Paulo S. Cavasani[1], Larissa S. P. Moura[1], Gabriela Camillo[1], Nataliê Ecker[1], Roger F. N. da Silva[1], João V. dos R. M. Ozório[1], Marcos de A. Souza[1]

[1]Laboratório de Patologia Veterinária, Universidade Federal de Mato Grosso, Cuiabá, MT, Brasil.
[2]Universidade Federal de Mato Grosso, Cuiabá, MT, Brasil.
***Autor de correspondência:** icaro_gssantosmt@hotmail.com

Introdução: *Cryptosporidium parvum* (Cp) é um protozoário entérico obrigatório, pertencente ao filo apicomplexa; também possui potencial zoonótico, sendo transmitido através da via fecal-oral. Comumente, o Cp é observado em animais e humanos imunocomprometidos, sendo frequentemente associado ao período neonatal. A detecção de Cp em primatas não humanos (PNH) têm sido frequentemente vinculadas a áreas antropizadas, destacando a importância do diagnóstico e monitoramento deste agente nestas espécies. **Relato do caso:** Um PNH estava alocado em uma propriedade rural em processo de reabilitação para reintrodução na natureza. Durante este período, começou a apresentar quadro de diarreia acentuada, anorexia, desidratação, mucosas pálidas, nistagmo vertical seguido de morte. Este PNH foi encaminhado para o exame necroscópico no Laboratório de Patologia Veterinária da Universidade Federal de Mato Grosso (LPV-UFMT). **Resultados**: Macroscopicamente, apresentou acentuada enoftalmia, e fígado levemente amarelo-esbranquiçado. Na avaliação microscópica, as principais alterações foram observadas no intestino delgado. No jejuno e íleo, notou-se atrofia e fusão difusa e acentuada das vilosidades; nos enterócitos, observou-se estruturas arredondadas e enfileiradas pavimentando a superfície apical, de tamanhos variando de 2 a 3 micrômetros, compatíveis com merontes de *Crypstoporidium spp*. A lâmina própria estava moderadamente dilatada por infiltrado inflamatório composto por linfócitos, histiócitos e neutrófilos. No PCR das amostras de intestino e fezes, foram positivas para *Crypstosporidium spp.* Na técnica imunohistoquímica, foi constatado inúmeros oocistos de *Cryptosporidium parvum* aderidos a superfície mucosa e livres no lúmen intestinal. **Conclusões:** O diagnóstico de *Cryptosporidium parvum* neste PNH, provavelmente seja uma das causas do severo quadro de diarreia, não se descartando a possibilidade de coinfecção com outros agentes infecciosos e parasitários no intestino delgado e grosso. A infecção Cp deve ter ocorrido na propriedade em que estava em período de reabilitação, nesta teve contato com animais domésticos; visto que é um parasito comumente detectado nestes animais. O processo de conservação de PNH envolve a compreensão dos principais riscos de surgimento de doenças nestes animais. Considerando ainda que estes PNH atuam como sentinelas para doenças potencialmente zoonóticas. Identificar este agente nestes indivíduos, pode ser um indício da influência de fatores antrópicos e aumento da relação entre o ser humano e as espécies de primatas não humanos na região.

Palavras-chave: vigilância, primatas, saúde única, diarreia, *Cryptosporidium parvum*

Agência financiadora: (CNPq, CAPES, FAPEMAT).

Anais do 8º Congresso de Patologia Veterinária (CPV), XXII Encontro Nacional de Patologia Veterinária (ENAPAVE), XVI Simpósio Brasileiro da Davis-Thompson Foundation, VII Encontro Internacional de Saúde Animal e Prevenção (ENISAP) e I Simpósio de Sanidade Animal do CRMV-MT
9 a 12 de setembro de 2025 – Cuiabá, Mato Grosso, Brasil
Braz J Vet Pathol, 2025, vol. 18, Supl. 1

BJVP
Brazilian Journal of Veterinary Pathology
ISSN 1983-0246

Carcinoma renal de células claras com granulomas em suindara (*Tyto alba furcata*)

Luis J. Alfaro[1], Asheley H. B. Pereira[1], Marcos P. S. Carvalho[1], Fernanda C. Rocha[1], Daniel G. Ubiali[1*]

[1] Setor de Anatomia Patológica (SAP), Departamento de Epidemiologia e Saúde Pública, Instituto Veterinário, Universidade Federal Rural do Rio de Janeiro (UFRuralRJ), Seropédica, RJ, Brasil
***Autor de correspondência**:luisjhordyalfaroquillas@gmail.com

Introdução: Granuloma associado a tumores malignos tem sido descrito em baixa frequência em humanos, embora raramente sejam relatados em animais há poucas referências em aves. Esses granulomas parecem estar diretamente ligados ao processo tumoral e podem se originar da ação de fatores antigênicos solúveis liberados pelas células neoplásicas. **Relato do caso:** Um espécime de suindara (*Tyto alba furcata)*, macho de 27 anos, com histórico de apatia e emagrecimento, foi encontrado morto no Bioparque do Rio, onde foi submetido à necropsia. Diversos tecidos foram coletados e fixados em formalina a 10% e enviados ao Setor de Anatomia Patológica para histopatologia. **Resultados**: Macroscopicamente, os rins estavam aumentados de volume com múltiplos nódulos brancos e macios. Microscopicamente, foi observado no rim uma proliferação neoplásica multinodular expansiva, organizada predominantemente em túbulos e ácinos com estroma fibroso escasso, citoplasma abundante e claro com macrovacúolos e núcleos arredondados com cromatina dispersa e nucléolos basofílicos evidentes. Foram observadas 3 figuras de mitose em 10 campos de grande aumento. Multifocalmente, em meio à proliferação neoplásica, foram identificadas grande quantidade de células gigantes multinucleadas com citoplasma eosinofílico. Nas áreas centrais de proliferação há perda de parênquima, hipereosinofilia e debris picnóticos (necrose). Multifocalmente no fígado, os ductos biliares eram delineados por moderada quantidade de células epiteliais com núcleos picnóticos e citoplasma hipereosinofílico. Adjacente à essas áreas, foi observado discreto infiltrado composto por linfócitos, histiócitos e plasmócitos, com pequena quantidade de material fibrilar eosinofílico (fibrina), os granulomas são caracterizados por células epitelioides, células gigantes multinucleadas e poucos infiltrados inflamatórios linfocíticos. Acordo com as características morfológicas encontradas, caracterizou-se como granuloma associado a carcinoma de células claras, colangite crônica granulomatosa focalmente extensa moderada. Postula-se que a associação de carcinoma renal e granulomas constitui uma resposta imunológica do hospedeiro a um estímulo antigênico tumoral. **Conclusões:** Carcinoma renal de células claras com granulomas deve ser incluído como causa de morte em aves. O mecanismo patogênico para a coexistência de granulomas em carcinoma renal de células claras ainda é incerto e deve ser melhor investigado.

Palavras-chave: Neoplasia, carcinoma de células renais, granuloma, aves

Agência financiadora: CNPq, CAPES.

Anais do 8º Congresso de Patologia Veterinária (CPV), XXII Encontro Nacional de Patologia Veterinária (ENAPAVE), XVI Simpósio Brasileiro da Davis-Thompson Foundation, VII Encontro Internacional de Saúde Animal e Prevenção (ENISAP) e I Simpósio de Sanidade Animal do CRMV-MT
9 a 12 de setembro de 2025 – Cuiabá, Mato Grosso, Brasil
Braz J Vet Pathol, 2025, vol. 18, Supl. 1

BJVP
Brazilian Journal of Veterinary Pathology
ISSN 1983-0246

Osteoma digital em coelho (*Oryctolagus cuniculus*): relato de caso

Alice Luiza Rodrigues[1]*, Gabriele I. A. de O. Rosa[1], Délcio A. Magalhães[2], Nathália Pacheco Rezende[1], Gabriel H. Soares[1], Laura C. Silva [2], Alessandra A. M. Ronchi[1], Tatiane F. de Carvalho[1]

[1]Laboratório de Patologia Animal, Hospital Veterinário, Universidade Federal de Uberlândia, Uberlândia, MG, Brasil.
[2]Laboratório de Ensino e Pesquisa em Animais Silvestres, Universidade Federal de Uberlândia, Uberlândia, MG, Brasil.
***Autor de correspondência:** aliceluiza.0707@gmail.com

Introdução: Osteoma é uma neoplasia óssea benigna, incomum, de crescimento lento, encontrada frequentemente em ossos da cabeça, mandíbula e seios nasais, com maior incidência em equinos e bovinos. A ocorrência e a distribuição etária dos tumores são pouco conhecidas em coelhos, sendo estimada uma baixa prevalência. Da mesma forma, neoplasias ósseas espontâneas foram descritas esporadicamente em coelhos. A popularidade do coelho como animal de companhia e doméstico tem aumentado nos últimos anos, o que tem demandado maiores estudos e investigação das doenças que acometem essa espécie. O objetivo do presente trabalho é relatar os achados anatomopatológicos e histopatológicos de um caso incomum de osteoma digital em coelho. **Relato do caso:** um coelho adulto foi encaminhado ao Hospital Veterinário da Universidade Federal de Uberlândia, apresentando aumento de volume em região de dígito I do membro pélvico direito. Foi realizada avaliação clínica com indicação de realização de exame de imagem (RX), que foi recusada pelo responsável. A suspeita clínica foi de processo neoplásico, sendo recomendado tratamento cirúrgico. Foi realizada biópsia excisional da falange distal de dígito I direito, sendo enviado amostra fixada em formol 10% para confecção de lâminas histológicas de rotina e análise histológica. **Resultados:** À macroscopia, a falange distal de dígito I apresentava aumento de volume de aspecto nodular, medindo 1,5 x 0,8 x 0,8 cm, elevado, mal delimitado, de consistência firme, superfície regular. Ao corte era sólido e de coloração vermelho esbranquiçada. Na avaliação microscópica, identificou-se proliferação neoplásica de células mesenquimais, compatíveis com osteoblastos, bem diferenciadas. Havia áreas de formação de matriz osteoide bem diferenciada e osteoblastos neoplásicos intercalando a matriz neoformada. As células neoplásicas fusiformes apresentavam citoplasma escasso, eosinofílico, de limites imprecisos, núcleos únicos, nucléolo evidente e único. Os espaços intratrabeculares continham adipócitos e tecido hematopoiético. Os espaços entre as trabéculas ósseas apresentavam matriz de tecido conjuntivo moderadamente fibrilar. Avaliação criteriosa foi realizada no sentido de se distinguir o osteoma de fibroma ossificante e displasia fibrosa, uma vez que estas lesões formam um grupo de lesões benignas pouco compreendidas e que podem ser confundidas microscopicamente. **Conclusões:** Casos de osteoma em coelho são escassos no Brasil. No caso de aumento de volume ósseo deve-se atentar para o diagnóstico diferencial entre osteoma, fibroma ossificante e displasia fibrosa, uma vez que estas condições apresentam características semelhantes. Nesse caso, deve-se observar a história e características clínicas, associadas às características microscópicas para determinação do diagnóstico final.

Palavras-chave: neoplasia óssea, diagnóstico, histopatologia, lagomorfos.

Anais do 8º Congresso de Patologia Veterinária (CPV), XXII Encontro Nacional de Patologia Veterinária (ENAPAVE), XVI Simpósio Brasileiro da Davis-Thompson Foundation, VII Encontro Internacional de Saúde Animal e Prevenção (ENISAP) e I Simpósio de Sanidade Animal do CRMV-MT
9 a 12 de setembro de 2025 – Cuiabá, Mato Grosso, Brasil
Braz J Vet Pathol, 2025, vol. 18, Supl. 1

BJVP
Brazilian Journal of Veterinary Pathology
ISSN 1983-0246

Intoxicação por chumbo em fragata (*Fregata magnificens*): relato de caso

Bianca P. Rostirolla[1*], Gabriella De N. Peixoto[1], Adriane Steuernagel[2], Mirela G. Mezadri[2], Tiffany C. E. da Silva[2], Daniela Fink[2], Ana C. T. das C. Lima[2]

[1]Faculdade de Medicina Veterinária e Zootecnia, Universidade Estadual Paulista, Botucatu, SP, Brasil
[2]Universidade do Vale do Itajaí, Penha, SC, Brasil
***Autor de correspondência:** bianca.p.rostirolla@unesp.br

Introdução: As aves marinhas atuam como bioindicadores de poluição ambiental, especialmente em ecossistemas costeiros, por sinalizarem presença de resíduos de metais pesados ou gases poluentes. Embora classificada como "pouco preocupante" pela IUCN, a conservação da fragata (*Fregata magnificens*) é essencial, devido elevada sensibilidade a alterações ambientais e padrão de residência. A intoxicação por chumbo, metal pesado altamente tóxico, ocorre predominantemente por ação antropogênica em aves. Devido ao potencial neurotóxico, provoca alterações severas como incoordenação motora, fraqueza muscular, incapacidade de voo e comprometimento cardiorrespiratório. Relata-se caso de intoxicação por chumbo em *F. magnificens*, atendida pela Unidade de Estabilização de Animais Marinhos, da Universidade do Vale do Itajaí (UNIVALI) em Penha, Santa Catarina, Brasil. **Relato de caso**: Um exemplar macho, adulto de *F. magnificens* foi encontrado encalhado e apresentou sinais neurológicos, espasmos e tremores intermitentes. A radiografia revelou estrutura de radiopacidade elevada sobreposta aos tecidos moles da região peitoral esquerda, compatível com projétil balístico. Tentou-se a remoção do corpo estranho com o intuito de interromper o quadro tóxico e viabilizar a reabilitação, porém, sem sucesso. Diante da impossibilidade de reintrodução do animal, devido à permanência do quadro tóxico, optou-se pela eutanásia, com posterior encaminhamento para exame necroscópico. **Resultados**: Na macroscopia, observou-se condição corporal inferior ao esperado para a espécie e presença de corpo estranho metálico (projétil) em musculatura. À microscopia, a musculatura apresentava eosinofilia e fragmentação intracitoplasmática moderada e focalmente extensa de miofibras, associada à proliferação focal de tecido conjuntivo fibroso entremeado as fibras musculares. No encéfalo, foram evidenciadas necrose neuronal laminar na camada granular interna do cerebelo, vacuolização da substância branca (espongiose), associada a hipertrofia do endotélio vascular e acúmulo de células da glia dispersas no neurópilo, por vezes, envolvendo neurônios vermelhos. Caracterizando processo neurodegenerativo acompanhado de espongiose (edema) leve a moderada, multifocal. Na meninge, infiltrado de macrófagos contendo pigmento acastanhado intracitoplasmático, moderado, multifocal, sugerindo eritrofagocitose. No fígado, infiltrado leve multifocal de heterofilos e linfócitos distribuídos aleatoriamente pelo parênquima, caracterizando hepatite heterofílica leve e multifocal. Nos rins, em células tubulares observou-se granulação eosinofílica intracitoplasmática, leve a moderada, multifocal, caracterizando nefrose de igual intensidade. Os achados microscópicos degenerativos sugerem intoxicação crônica por chumbo. **Conclusão:** Embora haja relatos de intoxicação por chumbo em aves terrestres, como águias e galináceos, esta representa a primeira descrição anatomopatológica de intoxicação por chumbo em *Fregata magnificens*. Enfatiza-se

importância de realizar exame anatomopatológico nesta espécie com objetivo de contribuir para conservação da espécie.

Palavras-chave: patologia da conservação, bioindicador ambiental, ave marinha, exame anatomopatológico

Anais do 8º Congresso de Patologia Veterinária (CPV), XXII Encontro Nacional de Patologia Veterinária (ENAPAVE), XVI Simpósio Brasileiro da Davis-Thompson Foundation, VII Encontro Internacional de Saúde Animal e Prevenção (ENISAP) e I Simpósio de Sanidade Animal do CRMV-MT
9 a 12 de setembro de 2025 – Cuiabá, Mato Grosso, Brasil
Braz J Vet Pathol, 2025, vol. 18, Supl. 1

BJVP
Brazilian Journal of Veterinary Pathology
ISSN 1983-0246

Fibropapilomatose em tartarugas marinhas

Reina I. A. Cartagena[1], Dhiovanna F. Justino[1], Gabriela O. Pereira[2], Thamiris D. S. Miranda[2], Mirela D´arc. F. Da Costa[2], Daniel G. Ubiali[1*]

[1]Setor de Anatomia Patológica (SAP), Departamento de Epidemiologia e Saúde Pública, Instituto de Veterinária, Universidade Federal Rural do Rio de Janeiro, Seropédica, Brasil.
[2]Laboratório de diversidade e doenças virais (LDDV), Departamento de genética, Instituto de biologia, Universidade Federal do Rio de Janeiro, RJ, Brasil.
***Autor de correspondência:** danielubiali@ufrrj.br

Introdução: A Fibropapilomatose (FP) é uma doença neoplásica benigna distribuída globalmente e relatada em todas as espécies de tartarugas-marinhas. A associação do Chelonid alphaherpesvirus 5 (ChHV5) à FP e a característica de latência atribuída a esse vírus, sustentam a hipótese atual de que a etiologia da FP possui caráter multifatorial. Neste relato, apresentamos os achados macroscópicos, histológicos e moleculares de 10 casos de fibropapilomatose em tartarugas marinhas. **Relato do caso:** Nove *Chelonia mydas* e uma *Eretmochelys imbricata* necropsiadas entre setembro de 2021 a julho de 2024 provenientes do Sistema de Informação de Monitoramento da Biota Aquática (SIMBA) foram avaliadas. Todas tartarugas eram fêmeas. Realizou-se exame histopatológico no Setor de anatomia Patológica (SAP) da Universidade Federal Rural do Rio de Janeiro (UFRuralRJ) e exames moleculares no Laboratório de Diversidade Genética de Vírus da Universidade Federal do Rio de Janeiro (UFRJ). Os fragmentos de tecidos de pele e olho provenientes das necropsias, foram coletados e fixados em formalina a 10% tamponada, processados rotineiramente para exame histológico, cortados em secções de 4µm e as lâminas histológicas foram coradas pela hematoxilina e eosina (HE). Das dez tartarugas, nove eram jovens e uma adulta. Tecidos foram submetidos a PCR e sequenciamento de Sanger. À macroscopia as massas eram nodulares, com superfície marrom irregular e lobulada principalmente nas regiões mucocutânea dos olhos, boca, narinas e nas articulações dos membros anteriores e posteriores. Ao corte apresentava superfície branca, firme, homogênea e lisa. À histologia a epiderme apresentava áreas multifocais de hiperplasia caracterizadas por discreta hiperqueratose paraqueratótica e áreas multifocais com moderado aumento da quantidade de queratinócitos adentrando a derme (acantose), com projeções pseudoepiteliomatosas (*rete ridges*). Na região subepitelial havia áreas nodulares focalmente extensas compostas por proliferação neoplásica não encapsulada, a derme apresentava-se expandida e elevada, com total perda de anexos e substituída por uma acentuada proliferação de fibrócitos em feixes multidirecionais apoiados em uma matriz fibrovascular. Havia anisocitose e anisocariose de discreta a moderada, foram observadas raras figuras de mitose em 10 campos de maior aumento (objetiva 40x). O sequenciamento revelou 98% de similaridade com Chelonid alphaherpesvirus 5 (ChHV5). **Conclusões:** O presente estudo fortalece a hipótese que a infecção por ChHV5 está associada com a patogênese dos fibropapilomas em tartarugas-marinhas no Brasil. Embora a etiologia da FP permaneça multifatorial e complexa, a padronização e documentação detalhada dessas lesões são fundamentais para aprimorar o diagnóstico, monitoramento e com estratégias de controle da enfermidade em tartarugas de vida livre.

Palavras-chave: animais marinhos, dermatopatologia, histopatologia.

Anais do 8º Congresso de Patologia Veterinária (CPV), XXII Encontro Nacional de Patologia Veterinária (ENAPAVE), XVI Simpósio Brasileiro da Davis-Thompson Foundation, VII Encontro Internacional de Saúde Animal e Prevenção (ENISAP) e I Simpósio de Sanidade Animal do CRMV-MT
9 a 12 de setembro de 2025 – Cuiabá, Mato Grosso, Brasil
Braz J Vet Pathol, 2025, vol. 18, Supl. 1

BJVP
Brazilian Journal of Veterinary Pathology
ISSN 1983-0246

Carcinoma mamário metastático em uma onça-pintada (*Panthera onca*) de cativeiro

Marina B. Kelling[1*], Diego R. A. Matarrita[1], Matheus Y. dos Santos[1], Gustavo B. Peters[2], Alexandre A. Tonin[3], Renata D. Mazaro[1], Rafael A. Fighera[1]

[1]Laboratório de Patologia Veterinária (LPV), Departamento de Patologia, Centro de Ciências da Saúde, Universidade Federal de Santa Maria (UFSM), Santa Maria, RS, Brasil.
[2]Peters Vet Clínica Veterinária, Santa Maria, RS, Brasil.
[3]Colégio Politécnico, UFSM, Santa Maria, RS, Brasil.
***Autor de correspondência:** marinakelling2002@gmail.com

Introdução: Neoplasias mamárias são comuns em gatas-domésticas, entretanto, muito menos descritas em seus equivalentes selvagens, possivelmente pela sua vida mais curta na natureza. Quando felídeos selvagens vivem em cativeiro, a expectativa de vida aumenta muito e isso possivelmente permita que essas neoplasias ocorram com maior frequência. Nos últimos anos, alguns relatos de câncer mamário metastático em felídeos selvagens têm sido publicados, permitindo que os patologistas veterinários se familiarizem com os aspectos morfológicos e com o comportamento dessas neoplasias. O objetivo deste resumo é descrever os achados anatomopatológicos de um carcinoma mamário metastático em uma onça-pintada submetida à necropsia. **Relato do caso:** Uma onça-pintada fêmea, de 19 anos de idade, mantida por toda vida em cativeiro no Zoológico São Braz, Santa Maria, RS, Brasil, foi submetida à eutanásia alguns meses após ter sido diagnosticada com carcinoma mamário. Na necropsia havia uma massa ulcerada com 14 x 10 x 6 cm em região abdominal caudoventral direita. Ao corte era firme. A superfície de corte era brancacenta e apresentava múltiplas cavitações repletas de restos celulares e líquidos. Havia múltiplos nódulos brancacentos no fígado, com entre 0,3 e 5 cm de diâmetro. Ainda no fígado, e também no baço, havia uma massa placoide com cerca de 10 cm de diâmetro. Outros achados incluíam: ascite leve, múltiplos pequenos nódulos em adrenais e ovários (entre 0,1 e 0,3 cm de diâmetro), marcado aumento dos linfonodos portais e carcinomatose abdominal afetando omento, mesentério, diagrama e ligamento gastroesplênico. Na histologia, a massa ulcerada subcutânea e todos os demais nódulos e massas em diferentes órgãos eram constituídos por uma proliferação epitelial sólida, que em algumas áreas (menos de 10%) se organizava na forma de túbulos. Ao centro de muitas dessas áreas havia focos de necrose. As células constituintes eram poliédricas, com núcleos redondos, ovais ou indentados, formados por cromatina frouxa a vesicular e com nucléolo(s) evidente(s). Essas células tinham citoplasma escasso e eosinofílico. Anisocitose, anisocariose e pleomorfismo eram moderados. Havia entre 2-3 mitoses por campo de grande aumento (carcinoma mamário, simples, tubular, de alto grau [grau III]). **Conclusões:** Relatar a ocorrência de neoplasias em felídeos selvagens cativos é importante para podermos entender melhor a patologia comparada entre felídeos domésticos e selvagens. As características anatomopatológicas e o padrão de metastatização observado neste caso de carcinoma mamário em um onça-pintada foram muito semelhantes àqueles observados para gatas-domésticas.

Palavras-chave: felídeos selvagens, jaguar, oncopatologia, patologia mamária.

Anais do 8º Congresso de Patologia Veterinária (CPV), XXII Encontro Nacional de Patologia Veterinária (ENAPAVE), XVI Simpósio Brasileiro da Davis-Thompson Foundation, VII Encontro Internacional de Saúde Animal e Prevenção (ENISAP) e I Simpósio de Sanidade Animal do CRMV-MT
9 a 12 de setembro de 2025 – Cuiabá, Mato Grosso, Brasil
Braz J Vet Pathol, 2025, vol. 18, Supl. 1

BJVP
Brazilian Journal of Veterinary Pathology
ISSN 1983-0246

Infecção pulmonar por *Angiostrongylus vasorum* em irara (*Eira barbara*) de vida livre: relato de caso

Markyson T. Linhares[1], Lilian R. de C. Eloy[1], Isabelle V. de Sousa[2], Mônica S. de Sousa[1], Matheus E. de Lucena[1], Wellida K. Lacerda[1], Inácio J. Clementino[1], Ricardo B. de Lucena[1*]

[1]1Laboratório Patobio, Universidade Federal da Paraíba (UFPB), Areia, PB, Brasil.
2Universidade Federal de Campina Grande (UFCG), Patos, PB, Brasil.
***Autor de correspondência:** lucena.rb@gmail.com

Introdução: *Angiostrongylus vasorum* é um nematódeo pertencente à superfamília Metastrongyloidea e família Angiostrongylidae, essa espécie aloja-se na artéria pulmonar e suas ramificações e no ventrículo direito de diversos animais domésticos e silvestres. O nematódeo reproduz nos hospedeiros definitivos e induz um quadro de insuficiência cardiorespiratória, apresentando tosse crônica, intolerância ao exercício, taquipneia e dispneia. Este trabalho tem como objetivo relatar um caso de infecção pulmonar por *Angiostrongylus vasorum* em irara (*Eira barbara*) de vida livre. **Relato do caso:** Uma irara (Eira barbara) macho, adulto de vida livre foi encontrada em rodovia no município de Areia-PB, sendo encaminhada para exame necroscópico. A citologia aspirativa por agulha fina foi realizada nos lobos pulmonares caudais. Fragmentos dos pulmões e outros órgãos, foram coletados, fixados em formol a 10% tamponado e processados rotineiramente, para confecção das lâminas coradas com hematoxilina e eosina (HE). Além disso, a coloração de tricrômico de Masson (TM) foi realizada nos pulmões afetados. **Resultados**: Na macroscopia, o animal apresentava lesão traumática no tórax e abdômen, apresentando ruptura de diafragma e de traqueia com herniação pulmonar completa para a porção ventral da cavidade abdominal, indicando atropelamento. Os pulmões tinham parasitos adultos no parênquima, além de nódulos multifocais amarelados, com diâmetro variando de 0,1cm² a 0,2cm². A citologia evidenciou as larvas do parasito e um padrão inflamatório linfohistioplasmocitário multifocal na lâmina. Na avaliação histopatológica, o pulmão apresentava nódulos parasitários multifocais a coalescentes, formados externamente por cápsula de tecido conjuntivo delgado, envolvendo ovos e estágio larval primário (L1), localizados no interstício pulmonar. Os estágios larvais L2 e L3 estavam no lúmen de alvéolos, brônquios e bronquíolos, além do parasita adulto nas artérias de grande calibre. Associado, observou-se intensa inflamação histiocítica, com neutrófilos ocasionais, principalmente nos alvéolos. Na coloração de TM, a marcação em azul foi evidente no tecido conjuntivo da cápsula do granuloma parasitário e de áreas multifocais fibróticas do parênquima pulmonar. **Conclusões:** Conclui-se que, o *Angiostrongylus vasorum* é um parasito que possui variabilidade de hospedeiros definitivos, com ocorrência em mustelídeos, incluindo as iraras. Além disso, a avaliação da carcaça de animais silvestres atropelados reforça o conhecimento das diversas patologias nesses animais. Assim, o diagnóstico definitivo deste relato contribui com a epidemiologia dessa doença em animais silvestres, ressaltando a importância da identificação do parasito adulto.

Palavras-chave: histopatologia, mustelídeos, nematódeo, pneumonia.

Anais do 8º Congresso de Patologia Veterinária (CPV), XXII Encontro Nacional de Patologia Veterinária (ENAPAVE), XVI Simpósio Brasileiro da Davis-Thompson Foundation, VII Encontro Internacional de Saúde Animal e Prevenção (ENISAP) e I Simpósio de Sanidade Animal do CRMV-MT
9 a 12 de setembro de 2025 – Cuiabá, Mato Grosso, Brasil
Braz J Vet Pathol, 2025, vol. 18, Supl. 1

BJVP
Brazilian Journal of Veterinary Pathology
ISSN 1983-0246

Hiperplasia gengival e fibrose subgengival em Babuíno-anubis (*Papio anubis*)

Josina da C.V. Bernardo[1], Asheley H.B. Pereira[1], Daniel G. Ubiali[1]*

Setor de Anatomia Patológica (SAP), Departamento de Epidemiologia e Saúde Pública, Universidade Federal Rural do Rio de Janeiro (UFRuralRJ), Rio de Janeiro, Brasil.
***Autor de correspondência**: danielubiali@ufrrj.br

Introdução: A hiperplasia gengival caracteriza-se pelo crescimento anormal e excessivo das células do epitélio gengival com fibrose subgengival. Este distúrbio do crescimento é raro em primatas não-humanos e tem sido extensivamente estudado em humanos. Este trabalho visa relatar um caso de hiperplasia gengival e fibrose subgengival em um babuíno-anubis (*Papio anubis*). **Relato de caso:** Um babuíno-anubis macho, com 18 anos de idade, apresentou 40% de perda de peso corporal em 2 meses. Após o prognóstico desfavorável, houve suspeita de tuberculose e foi realizada eutanásia e necropsia. **Resultados**: Macroscopicamente, o escore corporal era de 1 (escala 1 a 5), as mucosas ocular e oral estavam hipocoradas. A gengiva da arcada superior e inferior dos incisivos, pré-molares e molares estava difusa e severamente proliferada em forma de nódulos e subnódulos firmes, que estavam cobrindo parcialmente as faces vestibular e lingual dos incisivos, molares e pré-molares. Notou-se ainda moderada proliferação gengival nas faces mesial e distal dos dentes molares. À microscopia, a lâmina própria gengival era expandida difusamente por acentuada proliferação de fibroblastos e marcada deposição de colágeno. As células do epitélio oral estavam difusa e marcadamente proliferadas com projeções irregulares da membrana basal, além de mitoses evidentes (6 figuras de mitose em 10 campos em objetiva de 40x). O epitélio apresentou degeneração hidrópica e espongiose. Na região superficial da mucosa gengival verificou-se áreas de hiperqueratose ortoqueratótica. Havia infiltrado inflamatório composto por plasmócitos, linfócitos e histiócitos, além de Corpúsculos de Russel, indicativos de atividade imune persistente. Adicionalmente, nessas áreas havia abundante quantidade de pequenos vasos sanguíneos e moderada deposição de material amorfo levemente eosinofílico disposto em feixes (tecido de granulação). **Conclusão**: O presente caso de hiperplasia gengival e fibrose subgengival neste *P. anubis* deve ser diferenciado de processos neoplásicos. Sugerimos que esta enfermidade em primatas não-humanos do Velho Mundo pode ser um modelo experimental para pesquisas biomédicas em humanos.

Palavras-chave: Babuíno-anubis, primata não-humano, hiperplasia gengival, histopatologia.

Anais do 8º Congresso de Patologia Veterinária (CPV), XXII Encontro Nacional de Patologia Veterinária (ENAPAVE), XVI Simpósio Brasileiro da Davis-Thompson Foundation, VII Encontro Internacional de Saúde Animal e Prevenção (ENISAP) e I Simpósio de Sanidade Animal do CRMV-MT
9 a 12 de setembro de 2025 – Cuiabá, Mato Grosso, Brasil
Braz J Vet Pathol, 2025, vol. 18, Supl. 1

BJVP
Brazilian Journal of Veterinary Pathology
ISSN 1983-0246

Displasia broncopulmonar em *Cavia porcellus*: relato de caso

Markyson T. Linhares[1], Lilian de C. Eloy[1], Isabelle V. de Sousa[2], Ana P. C. dos Santos[1], Matheus E. de Lucena[1], Aline H. da Costa[1], Edson B. de A. Junior[1], Ricardo B. de Lucena[1*]

[1]Laboratório Patobio, Universidade Federal da Paraíba (UFPB), Areia, PB, Brasil.
[2]Universidade Federal de Campina Grande (UFCG), Patos, PB, Brasil.
***Autor de correspondência:** lucena.rb@gmail.com

Introdução: A displasia broncopulmonar é uma condição comum em humanos resultante da interação entre agentes lesivos pós-natais (hiperóxia, agentes infeciosos) e a imaturidade pulmonar, em que a injúria aguda inicial impede a maturação normal dos pulmões, resultando em anormalidades no desenvolvimento do parênquima pulmonar e da vasculatura alveolar. Em animais, é frequentemente descrita em modelos experimentais da doença, em que a doença é induzida no animal em ambientes laboratoriais controlados. Este trabalho tem como objetivo descrever as características macro e microscópicas da ocorrência natural da displasia broncopulmonar em um porquinho-da-índia (*Cavia porcellus*). **Relato do caso:** O tutor relatou que um porquinho-da-índia, fêmea, 2 meses de idade, apresentou quadro de angústia respiratória grave durante dois dias, seguida de morte. O animal foi encaminhado para o serviço de necropsia do laboratório Patobio da Universidade Federal da Paraíba sendo realizada a necropsia por técnica convencional. Foram coletados fragmentos de todos as vísceras, pele e sistema nervoso. Os tecidos foram fixados em formalina 10%, processados rotineiramente e corados com a coloração de hematoxilina e eosina. **Resultados**: Ao exame necroscópico, os pulmões apresentavam-se difusamente vermelhos, firmes e úmidos, associado à presença de conteúdo espumoso em traqueia, não havendo mais achados dignos de nota nos demais sistemas. Microscopicamente, o pulmão apresentava marcadas alterações vasculares, caracterizadas pelo espessamento da camada muscular (hipertrofia), acompanhada de acentuada estenose luminal. Adjacente a estes vasos, notava-se fibrose que variava de moderada a acentuada, além de espaçamento dos septos alveolares, com proliferação de pneumócitos tipo II. Além disso, havia marcado enfisema e edema alveolar. Dessa forma, essas lesões são compatíveis com a displasia broncopulmonar. **Conclusões:** Tendo em vista a idade do animal e os sinais clínicos apresentados é importante destacar que a displasia broncopulmonar seja incluída nos diagnósticos diferenciais para doenças respiratórias de pequenos roedores juvenis.

Palavras-chave: estenose, pulmões, vasculatura.

Agência financiadora: CNPq, CAPES.

Anais do 8º Congresso de Patologia Veterinária (CPV), XXII Encontro Nacional de Patologia Veterinária (ENAPAVE), XVI Simpósio Brasileiro da Davis-Thompson Foundation, VII Encontro Internacional de Saúde Animal e Prevenção (ENISAP) e I Simpósio de Sanidade Animal do CRMV-MT
9 a 12 de setembro de 2025 – Cuiabá, Mato Grosso, Brasil
Braz J Vet Pathol, 2025, vol. 18, Supl. 1

BJVP
Brazilian Journal of Veterinary Pathology
ISSN 1983-0246

Alterações anatomopatológicas em *Pseudoplatystoma* spp mantidos em cativeiro

Viviana M. Rios M[1], Sofia A. Ricardi M[2], Gloria C. Servín C[2], Lucia R.I. Galván F[2], Jorge M. Everst G[2], Mauricio E. Martinez C[2], Rodrigo C. Romero R[1], Shyrley P. Amarilla[3*]

[1]Departamento de Pesca e Aquicultura, Faculdade de Ciências Veterinárias, Universidade Nacional de Assunção, Paraguai.
[2]Grupo de Iniciação Cientifica (GIC) de la Facultada de Ciências Veterinárias, Universidade Nacional de Asunción, Paraguai.
[3]Departamento de Ciências Patológicas, Faculdade de Ciências Veterinárias, Universidade Nacional de Assunção, Paraguai.
***Autor de correspondência:** pamarilla@vet.una.py

Introdução: O objetivo deste estudo foi descrever a frequência e a natureza das alterações anatomopatológicas em exemplares de *Pseudoplatystoma reticulatum* (surubins puros) e *Pseudoplatystoma reticulatum* × *Pimelodus maculatus* (híbridos) criados em sistemas de cultivo circulares. **Relato do caso:** Foram avaliados 77 exemplares que morreram de forma natural: 46 surubins puros e 31 híbridos. Todos foram fotografados e submetidos à necropsia. Fragmentos de órgãos foram coletados, fixados em formol neutro a 10%, processados por técnica histológica de rotina e analisados por exame histopatológico. **Resultados:** Durante seis meses, registraram-se dois surtos significativos de mortalidade: A) No primeiro surto, 22 híbridos foram encontrados boiando com enfisema generalizado, boca aberta, despigmentação cutânea variável e elevações mucosas translúcidas irregulares. Notaram-se áreas multifocais brancas e outras vermelho-brilhantes na superfície corporal. As brânquias apresentavam palidez e enfisema. Microscopicamente, observaram-se vasos branquiais congestos, destacamento epitelial e detritos celulares. O fígado apresentou esteatose grau II a IV, congestão e hemorragia. B) No segundo surto, 31 surubins puros apresentaram lesões ulcerativas e hemorragias, principalmente em cavidade oral e brânquias. Nestes casos, isolou-se *Pseudomonas* spp. Lesões microscópicas isoladas foram observadas em 29% dos híbridos e 11% dos puros: hemorragias hepáticas e branquiais, esteatose hepática grau III/IV e depleção esplênica. Em 15% dos puros observaram-se lesões elevadas, brancas com centro eritematoso, compatíveis com dermatite pustulosa superficial grave associada a *Ichthyophthirius multifiliis*. Casos isolados apresentaram opérculo irregular, erosões na nadadeira dorsal, desvios vertebrais, elevações cutâneas brilhantes com excesso de muco (“aspecto de peixe-pedra”). Histologicamente, caracterizou-se dermatite mononuclear superficial grave, com presença de células caliciformes. **Conclusão:** A mortalidade em sistemas circulares pode ser multifatorial. O primeiro surto esteve relacionado à hiporexia induzida por altos níveis de nitrito e hipóxia. O segundo teve origem infecciosa. Alterações comportamentais, como hiporexia e isolamento, precederam os surtos e devem ser consideradas sinais de alerta. Monitoramento contínuo da qualidade da água e vigilância sanitária são essenciais em cultivos intensivos.

Palavras-chave: comportamento, hipóxia, infecção, *Pimelodus* spp, tóxico.

Anais do 8º Congresso de Patologia Veterinária (CPV), XXII Encontro Nacional de Patologia Veterinária (ENAPAVE), XVI Simpósio Brasileiro da Davis-Thompson Foundation, VII Encontro Internacional de Saúde Animal e Prevenção (ENISAP) e I Simpósio de Sanidade Animal do CRMV-MT
9 a 12 de setembro de 2025 – Cuiabá, Mato Grosso, Brasil
Braz J Vet Pathol, 2025, vol. 18, Supl. 1

BJVP
Brazilian Journal of Veterinary Pathology
ISSN 1983-0246

Doença renal crônica em lobo-guará (*Chrysocyon brachyurus*): relato de caso

Larissa L. de Souza[1*], Acauane S. Lima[1], José. T. R. de Moraes[2], Saulo P. Pavarini[2], Rayane C. Pupin[1], Danilo C. Gomes[1]

[1]Laboratório de Anatomia Patológica, Faculdade de Medicina Veterinária e Zootecnia, Universidade Federal do Mato Grosso do Sul, Campo Grande, MS, Brasil.
[2]Setor de Patologia Veterinária, Faculdade de Veterinária, Universidade Federal do Rio Grande do Sul, Porto Alegre, RS, Brasil.
***Autor de correspondência:** larissa.lobeiro.souza@gmail.com

Introdução: O lobo-guará (*Chrysocyon brachyurus*) representa uma das principais espécies de canídeos silvestres ameaçados de extinção. Patologias de origem renal, como a doença renal crônica (DRC), trazem consequências sistêmicas para o organismo, reduzindo a expectativa de vida do animal. Dentre as principais causas de DRC em canídeos estão as doenças glomerulares infecciosas, eventos isquêmicos repetidos, tóxicas, neoplásicas, lesão renal aguda prévia, obstrução urinária, entre outras, sendo a maioria desconhecida. O objetivo deste trabalho é descrever e caracterizar os achados anatomopatológicos de DRC em lobo-guará. **Relato do caso:** Um lobo-guará, macho, adulto, apresentou apatia, foi sedado e transportado de uma propriedade rural para o Centro de Reabilitação de Animais Selvagens (CRAS). No exame clínico, observou-se um animal caquético, com extrema fraqueza muscular, incapaz de se levantar, mas alerta. Foi realizado tratamento com fluidoterapia, glicose e analgésico. No segundo dia de internação no CRAS, o animal estava em estado comatoso, com midríase, e petéquias e ulcerações na gengiva. O animal teve piora brusca no estado clínico demonstrando espasmos e rigidez muscular, evoluindo para óbito. Foi encaminhado para necropsia e coleta de todos os órgãos em formol 10% tamponado e processado por técnica histológica de rotina e colorações especiais (Ácido Periódico de Shiff - PAS, Vermelho Congo e Tricrômico de Masson). **Resultados**: À macroscopia a principal lesão foi identificada nos rins, ambos pálidos, irregulares e firmes. Também foram observadas lesões relativas à uremia, como úlceras na mucosa esofágica e na língua, mineralização da pleura parietal, e discreto aumento da paratireoide do lado direito. Na avaliação microscópica do rim havia necrose multifocal do epitélio tubular, da região cortical e medular, com fibrose intersticial evidenciada pelo Tricrômico de Masson. Os túbulos restantes apresentavam-se ectásicos, com formação de cilindros hialinos, e com mineralização da membrana basal. Os glomérulos apresentaram espessamento da membrana mesangial marcado com PAS (glomerulonefrite membranosa) e espessamento de cápsula de Bowman. No interstício, havia focos moderados de infiltrado linfoplasmocítico. **Conclusões:** Este é o primeiro relato de doença renal crônica associada a glomerulonefrite em lobo-guará no Brasil. As lesões extra-renais observadas indicam um quadro de uremia já estabelecido. Etiologias infecciosas e imunomediadas devem ser consideradas.

Palavras-chave: canídeo silvestre, glomerulonefrite membranosa, nefropatia, uremia

Anais do 8º Congresso de Patologia Veterinária (CPV), XXII Encontro Nacional de Patologia Veterinária (ENAPAVE), XVI Simpósio Brasileiro da Davis-Thompson Foundation, VII Encontro Internacional de Saúde Animal e Prevenção (ENISAP) e I Simpósio de Sanidade Animal do CRMV-MT
9 a 12 de setembro de 2025 – Cuiabá, Mato Grosso, Brasil
Braz J Vet Pathol, 2025, vol. 18, Supl. 1

BJVP
Brazilian Journal of Veterinary Pathology
ISSN 1983-0246

Carcinoma indiferenciado do pâncreas metastático e queratoacantoma em *Melopsittacus undulatus*: relato de caso

Markyson T. Linhares[1], Lilian R. de C. Eloy[1], Isabelle V. de Sousa[2], Ana P. C. dos Santos[1], Matheus E. de Lucena[1], João V. S da Silva[1], Edson B. de A. Júnior[1], Ricardo B. de Lucena[1*]

[1]Laboratório Patobio, Universidade Federal da Paraíba (UFPB), Areia, PB, Brasil.
[2]Universidade Federal de Campina Grande (UFCG), Patos, PB, Brasil.
***Autor de correspondência:** lucena.rb@gmail.com

Introdução: Carcinomas indiferenciados do pâncreas são neoplasias malignas raras em aves, se originando a partir das células acinares do pâncreas. Geralmente destroem completamente a arquitetura pancreática, sendo altamente metastáticos e pouco delimitados. Queratoacantomas aviários são neoplasias oriundas das células escamosas da epiderme. É comum que sejam localmente invasivos, de crescimento lento e ulcerativo. Este trabalho tem como objetivo relatar as alterações macro e microscópicas de um carcinoma indiferenciado do pâncreas e um queratoacantoma aviário em um periquito australiano. **Relato do caso**: Um periquito australiano adulto, apresentou um aumento de volume na região de glândula uropigiana, de crescimento lento e progressivo. Foi submetido a excisão cirúrgica da glândula e o tecido foi encaminhado ao exame histopatológico. Sete meses após o procedimento cirúrgico, o animal morreu, e o cadáver foi enviado para exame necroscópico. **Resultados:** Na biopsia, realizada após o procedimento cirúrgico de excisão da glândula uropigiana, o tecido apresentou-se branco, irregular e ulcerado. Ao corte, o nódulo era firme, sólido, branco com áreas amareladas. Microscopicamente, foram identificadas células epiteliais neoplásicas de tamanhos variados, próximas às áreas de redemoinhos celulares com queratinização, caracterizando o queratoacantoma aviário. Posteriormente, na necropsia, o animal apresentou aumento de volume e deslocamento cranial de vísceras em terço final da cavidade celomática. Na cavidade celomática, foi possível observar a presença de pequenos focos amarelados em sacos aéreos abdominais e fígado, acúmulo de fezes no intestino grosso e distensão de alças. Ao rebater o bloco gastrintestinal, foi possível visualizar uma massa branca, irregular, friável, multilobada, com 4,0x1,7x0,3cm, originando-se do pâncreas. Histologicamente, esta massa era formada por células epiteliais pouco diferenciadas, com núcleo redondo a ovalado, formação de estruturas acinares indiferenciadas, grupos celulares e trabéculas se infiltrando em tecidos adjacentes. Houve metástases no fígado, cujo parênquima estava preenchido por estas mesmas células epiteliais indiferenciadas. Estes achados são característicos de carcinomas pancreáticos indiferenciados**. Conclusões:** O presente estudo traz informações sobre a concomitância de diferentes neoplasias em um indivíduo. O carcinoma pancreático indiferenciado é raro em aves e deve ser considerado um diagnóstico diferencial para neoplasias celomáticas nestas espécies. A descrição macro e microscópica de neoplasias em psitaciformes é extremamente escassa na literatura, o que as torna de suma importância para o desenvolvimento de novos estudos e abordagens terapêuticas para os animais acometidos por estas enfermidades**.**

Palavras-chave: Aves, Neoplasias, Epiderme.
Agência financiadora: CNPq, CAPES.

Anais do 8º Congresso de Patologia Veterinária (CPV), XXII Encontro Nacional de Patologia Veterinária (ENAPAVE), XVI Simpósio Brasileiro da Davis-Thompson Foundation, VII Encontro Internacional de Saúde Animal e Prevenção (ENISAP) e I Simpósio de Sanidade Animal do CRMV-MT
9 a 12 de setembro de 2025 – Cuiabá, Mato Grosso, Brasil
Braz J Vet Pathol, 2025, vol. 18, Supl. 1

BJVP
Brazilian Journal of Veterinary Pathology
ISSN 1983-0246

Injúria respiratória aguda em uma anta (*Tapirus terrestres*) de vida livre vítima de incêndio florestal no Distrito Federal

Ana L. G. L. Chisté[1], Yasmin N. G. da Fonseca[1], Julian M. Nunes[1], Gabriel A. de O. Bezerra[1], Davi de S. Leal[1], Leticia P. J. D. Telles[2], Líria Q. L. Hirano[2], Márcio B. de Castro[1*]

[1] Laboratório de Patologia e Perícia Veterinária, Faculdade de Agronomia e Medicina Veterinária (FAV), Campus Universitário Darcy Ribeiro, Universidade de Brasília (UnB), Brasília, DF, Brasil.
[2]Setor de Animais Silvestres do Hospital Veterinário da UnB, Faculdade de Agronomia e Medicina Veterinária (FAV), Campus Universitário Darcy Ribeiro, Universidade de Brasília (UnB), Brasília, DF, Brasil.
***Autor de correspondência:** mbcastro@unb.br

Introdução: A exposição dos animais de vida livre a incêndios leva à inalação de vapores superaquecidos, causando uma injúria térmica direta nas vias respiratórias, além dos efeitos danosos da inalação de fumaça. As injúrias térmicas agudas nas vias respiratórias aumentam significativamente a morbidade e mortalidade do animal, devido à gravidade das lesões, que muitas vezes inviabilizam a sobrevivência da vítima. No período de queimadas de 2024, inúmeros animais de vida livre foram afetados no Distrito Federal, que enfrentou um período crítico de estiagem, com 149 dias consecutivos sem chuva e umidade do ar atingindo níveis recordes de 7%. Este relato descreve as alterações anatomopatológicas do trato respiratório de uma anta (*Tapirus terrestres*) vítima de queimadas no Distrito Federal. **Relato do caso:** Uma anta (*T. terrestres*), fêmea, de aproximadamente 1 ano de idade foi encaminhada ao Laboratório de Patologia e Perícia Veterinária da UnB (LPPV-UNB) para exame necroscópico. O animal havia sido resgatado da área de incêndio do Parque Nacional de Brasília para cuidados, mas morreu no dia seguinte. **Resultados:** Macroscopicamente, observou-se conteúdo mucoso enegrecido abundante no lúmen traqueal, que se estendia aos brônquios. A mucosa das vias respiratórias nasal, traqueia e grandes brônquios, apresentavam hiperemia e edema intensos, e perda multifocal da mucosa. Os pulmões estavam hemorrágicos e fluía quantidade discreta de líquido avermelhado ao corte. As superfícies dos coxins palmares e plantares mostravam injúrias térmicas de extensão e intensidade variável. Microscopicamente, a mucosa traqueal apresentava-se necrótica multifocalmente, com hiperemia e edema intensos, além de deposição superficial de material amorfo e fibrilar enegrecido (fuligem). No pulmão, havia congestão difusa acentuada, hemorragia multifocal no interior dos alvéolos, grande quantidade de fuligem intralveolar, associada à fibrina e edema moderado no espaço interalveolar com infiltrado neutrofílico discreto. **Conclusões:** O presente caso destaca a gravidade extrema das lesões respiratórias em animais vítimas de incêndio, e que teve impacto direto na sobrevivência da anta, mesmo que as queimaduras externas não aparentassem severidade para justificar a morte. O exame patológico é essencial para a compreensão dos reais impactos das queimadas na vida selvagem, e que vão bem além dos efeitos tóxicos da fumaça. As injúrias promovidas pelo calor extremo do aquecimento do ar que adentram as vias respiratórias, são extensas desde as vias áreas superiores ao pulmão. O efeito nocivo das queimadas, durante as épocas secas, leva à morte não apenas devido às condições climáticas propícias do ambiente, mas também por ações antrópicas que as desencadeiam.

Palavras-chave: anta, fumaça, lesões respiratórias, queimadas.

Anais do 8º Congresso de Patologia Veterinária (CPV), XXII Encontro Nacional de Patologia Veterinária (ENAPAVE), XVI Simpósio Brasileiro da Davis-Thompson Foundation, VII Encontro Internacional de Saúde Animal e Prevenção (ENISAP) e I Simpósio de Sanidade Animal do CRMV-MT
9 a 12 de setembro de 2025 – Cuiabá, Mato Grosso, Brasil
Braz J Vet Pathol, 2025, vol. 18, Supl. 1

BJVP
Brazilian Journal of Veterinary Pathology
ISSN 1983-0246

Achados anatomopatológicos da infecção mista por *Physaloptera magnipapilla* e *Gigantorhynchus echinodiscus* em Tamanduá-bandeira (*Myrmecophaga tridactyla*)

Gabriel A. de O. Bezerra[1], Thiago M. de Lima[2], Davi de S. Leal[1], Isabel L. de Macêdo[1], Julian M. Nunes[1], Camila S. Vidili[1], Daniela de O. Rocha[1], Márcio B. de Castro[1*]

[1]Laboratório de Patologia e Perícia Veterinária, Faculdade de Agronomia e Medicina Veterinária (FAV), Campus Universitário Darcy Ribeiro, Universidade de Brasília (UnB), Brasília, DF, Brasil.
[2] Hospital e Centro de Reabilitação da Fauna Silvestre (HFAUS), Taguatinga, DF, Brasil.
***Autor de correspondência:** mbcastro@unb.br

Introdução: Animais silvestres podem hospedar uma ampla gama de parasitas, incluindo protozoários, helmintos (nematóides, cestóides, trematódeos, acantocéfalos), ectoparasitas (ácaros, carrapatos, piolhos) e microorganismos (bactéria, fungo e vírus). Situações de estresse, como cativeiro, translocação reabilitação ou ações antrópicas, podem favorecer o aumento da carga parasitária e aumentar a mortalidade dessas espécies. Este trabalho tem como objetivo destacar as principais características macro e microscópicas da infecção mista por *Physaloptera magnipapilla* e *Gigantorhynchus echinodiscus* em um Tamanduá-bandeira (*Myrmecophaga tridactyla*) adulto. **Relato do caso:** Um tamanduá bandeira de vida livre (*M. tridactyla),* foi encaminhado para necropsia, após morrer no hospital e centro de reabilitação da fauna silvestre (HFAUS), oriundo da região periurbana do Distrito Federal. Resultados: Na macroscopia, a carcaça estava pálida, o coração apresentava-se acentuadamente pálido, e havia quantidade moderada de coágulos lárdaceos nas câmaras cardíacas. O estômago apresentava pregueamento marcante da mucosa associada a inúmeros parasitos de morfologia cilíndrica, brancos associados a grande quantidade de material estomacal mucóide brancacento. No intestino delgado e grosso**,** observou-se parasitas morfologicamente cilíndricos achatados, brancos e conteúdo intestinal mucóide. Na avaliação microscópica, no estômago foi observada hiperplasia moderada e multifocal das glândulas gástricas e espessamento da mucosa. No trato intestinal, em diferentes segmentos, havia parasitas contendo cutícula externa e hipoderme eosionofílicas proeminentes, ausência de cavidade celomática, com musculatura columiaria, e trato reprodutivo contendo inúmeros ovos embrionados de parede espessa, compatíveis morfologicamente com parasitas do filo Acanthocephala. No exame parasitológico, os parasitas gástricos e intestinais foram identificados morfologicamente como *P. magnipapilla* e *G. echinodiscus,* respectivamente. Além disso, a submucosa do intestino delgado apresentava infiltrado eosinofílico moderado multifocal e fibroplasia moderada multifocal associada. **Conclusões:** A *P. magnipapilla* é um nematódeo parasita que afeta o estômago de diversos mamíferos, incluindo o tamanduá-bandeira. Esta espécie pode causar anemia e hiperplasia gástrica nos hospedeiros. O acantocéfalo *G. echinodiscus*, no parasitismo intenso do trato gastrointestinal de tamanduá-bandeira, pode potencializar fatores como estresse e influenciar sua suscetibilidade a outras doenças. Em espécies ameaçadas, como o tamanduá-bandeira o parasitismo pode representar um fator de risco adicional, principalmente em populações pequenas e fragmentadas.

Palavras-chave: Acanthocephala, Nematoda, parasitismo, Xenarthra.

Anais do 8º Congresso de Patologia Veterinária (CPV), XXII Encontro Nacional de Patologia Veterinária (ENAPAVE), XVI Simpósio Brasileiro da Davis-Thompson Foundation, VII Encontro Internacional de Saúde Animal e Prevenção (ENISAP) e I Simpósio de Sanidade Animal do CRMV-MT
9 a 12 de setembro de 2025 – Cuiabá, Mato Grosso, Brasil
Braz J Vet Pathol, 2025, vol. 18, Supl. 1

BJVP
Brazilian Journal of Veterinary Pathology
ISSN 1983-0246

Carcinoma ovariano cístico metastático em *Amazona aestiva*

Gabriel A. de O. Bezerra[1], Isabel L. de Macêdo[1], Julian M. Nunes[1], Ana L. G. L. Chisté[1], Davi de S. Leal[1], Camila S. Vidili[1], Jessika C. da Silva[1], Márcio B. de Castro[1*]

[1]Laboratório de Patologia e Perícia Veterinária, Faculdade de Agronomia e Medicina Veterinária (FAV), Campus Universitário Darcy Ribeiro, Universidade de Brasília (UnB), Brasília, DF, Brasil.
***Autor de correspondência:** mbcastro@unb.br

Introdução: O adenocarcinoma ovariano é uma neoplasia maligna pouco comum em psitacídeos, mas que representa uma das principais neoplasias ovarianas descritas em aves de companhia. Essa neoplasia é caracterizada pela proliferação descontrolada de células epiteliais glandulares do ovário, com potencial invasivo local e metastático. Esses carcinomas são compostos por células epiteliais, formando cordões, ácinos e estruturas císticas ou papilares. Este trabalho tem como objetivo relatar um cistoadenocarcinoma ovariano em papagaio verdadeiro (*Amazona aestiva)*. **Relato do caso:** Um papagaio verdadeiro, adulto, com origem do CETAS/IBAMA, foi encontrado morto no recinto, sem histórico clínico prévio e foi encaminhado para necropsia. **Resultados**: Na necropsia, o animal apresentava condição corporal ruim, no ovário, havia uma massa tumoral brancacenta, multilobulada, com superfície de corte irregular, e multicavitária e dimensões de 1,5 cm x 05 cm x 0,9 cm. Nos rins, observou-se nodulações multifocais a coalescente que se aprofundavam ao corte. Histologicamente, nos ovários havia proliferação neoplásica epitelial maligna, não delimitada, infiltrativa e moderadamente celular. As células tumorais estavam arranjadas, predominantemente, em formações císticas delimitadas por uma a três camadas de células, por vezes formando projeções papilares e centro contendo material amorfo eosinofílico. As células possuíam citoplasma de tamanho moderado, eosinofílico e bem delimitado, com núcleo central, redondo, com padrão de cromatina frouxo. Haviam raras figuras de mitose em 10 campos de maior aumento. Nos rins, observou-se substituindo túbulos e glomérulos, o processo neoplásico semelhante ao observado no ovário (metástase). Na imuno-histoquímica, as células neoplásicas marcaram positivamente para a citoqueratina citoqueratina 7 (CK7) e negativas para vimentina. **Conclusões:** A ocorrência do cistoadenocarcinoma ovariano em psitacídeos é incomum quando comparada a aves de produção. O prognóstico é considerado desfavorável, devido as características biológicas agressivas desses tumores. Os desafios diagnósticos incluem a dificuldade de detecção precoce em aves (muitos casos são diagnosticados apenas em estágios avançados, quando os sinais clínicos como distensão abdominal, dispneia, emagrecimento e letargia), o comprometimento sistêmico, a necessidade de exame imuno histoquímico para confirmação, somadas as limitações terapêuticas associadas à medicina aviária. Práticas de avaliação periódica de aves de criatórios ou de companhia são importantes para o diagnóstico precoce e melhores prognósticos.

Palavras-chave: cistoadenocarcinoma; papagaio verdadeiro; necropsia; neoplasia ovariana.

Anais do 8º Congresso de Patologia Veterinária (CPV), XXII Encontro Nacional de Patologia Veterinária (ENAPAVE), XVI Simpósio Brasileiro da Davis-Thompson Foundation, VII Encontro Internacional de Saúde Animal e Prevenção (ENISAP) e I Simpósio de Sanidade Animal do CRMV-MT
9 a 12 de setembro de 2025 – Cuiabá, Mato Grosso, Brasil
Braz J Vet Pathol, 2025, vol. 18, Supl. 1

BJVP
Brazilian Journal of Veterinary Pathology
ISSN 1983-0246

Gastrite nodular esclerosante causada por *Cylicospirura* sp. em *Puma concolor* (onça-parda): relato de caso

Flávia A. de Melo[1], Amanda C. de Oliveira[2], Eduarda S. de Melo[2], Maria Eduarda G. de Moraes[2], Claudio B. C. Filho[2], Isabella V. F. Martins[1], Maria Aparecida da Silva[1], Louisiane de C. Nunes[1]

[1]Universidade Federal do Espírito Santo, Espírito Santo, Alegre, Espírito Santo, Brasil.
[2]Instituto Federal do Espírito Santo, Campus Alegre, Alegre, Espírito Santo, Brasil.
***Autor de correspondência:** louisiane.nunes@ufes.br

Introdução: A gastrite nodular é caracterizada por um padrão miliar semelhante a "pele de arrepio" na mucosa antral e/ou do corpo na endoscopia e é frequentemente associada à hiperplasia linfóide folicular com linfocitose intraepitelial. O tipo nodular esclerosante já foi descrito em *Puma concolor* (onça-parda) de etiologia parasitária. Este estudo objetivou relatar a ocorrência de gastrite nodular esclerosante causada por *Cylicospirura* sp. em onça parda (*Puma concolor*) no estado do Espírito Santo. **Relato do caso:** Uma onça-parda (*Puma concolor*) de vida livre foi atropelada no município de Anchieta, Espírito Santo, que foi encaminhado ao Laboratório de Zoologia Taxidermia e Plastinação (Zooplast) do Instituto Federal do Espírito Santo (IFES) para plastinação e foi submetido à necropsia cosmética e amostras foram coletadas para histopatologia. **Resultados**: No exame necroscópico observaram-se duas feridas corto-contundentes na região peitoral esquerda e medial de rádio direito, escoriações lineares de pele em região abdominal lateral. Hematoma focalmente extenso em subcutâneo de região axilar direita. Hemoperitônio e hemopericárdio moderado. Fratura da porção proximal da quarta costela e ruptura de diafragma bilateral tendo como conteúdo omento, lobos lateral e medial do fígado e vesícula biliar. Ruptura de saco pericárdio e sufusões subepicárdicas. Ruptura do omento e fígado (lobos lateral e medial direito). Hemorragia subcapsular em pólo caudal do rim esquerdo. Sufusões em serosa de jejuno com duas nodulações de 1 cm cada. Pulmão com ruptura de lobo cranial esquerdo e lobo caudal direito. Estômago repleto de conteúdo alimentar (restos de *Dasypus novemcinctus*). O estômago continha 8 nodulações variando de 1,5 a 3 centímetros (cm) de diâmetro, firmes, com mucosa íntegra e orifícios centrais escurecidos. Dos orifícios foram retirados inúmeros nematoides de coloração brancacenta e outros de coloração avermelhada, mas devido ao estado de autólise, os parasitos não puderam ser preservados e identificados macroscópicamente. A microscopia dos nódulos estomacais revelou extensa área de tecido conjuntivo fibroso, contendo fibroblastos, faixas de colágeno e células inflamatórias. Em permeio, observaram-se fragmentos de parasitos contendo ovos, com cutícula eosinofílica e devido às características macro e microscópicas da lesão nodular, o parasito foi considerado compatível com *Cylicospirura* sp. **Conclusões:** Esta é a primeira descrição macro e microscópica de gastrite nodular esclerosante causada por *Cylicospirura* sp. em onça-parda no estado do Espírito Santo. Assim, este trabalho tem a intenção de contribuir para o entendimento das doenças parasitárias em felídeos silvestres, sendo este o segundo relato no território brasileiro.

Palavras-chave: felídeos silvestres, parasito, histopatológico.

Agência financiadora: Fundação de Amparo à Pesquisa e Inovação do Espírito Santo (FAPES) e Coordenação de Aperfeiçoamento de Pessoal de Nível Superior (CAPES).

Anais do 8º Congresso de Patologia Veterinária (CPV), XXII Encontro Nacional de Patologia Veterinária (ENAPAVE), XVI Simpósio Brasileiro da Davis-Thompson Foundation, VII Encontro Internacional de Saúde Animal e Prevenção (ENISAP) e I Simpósio de Sanidade Animal do CRMV-MT
9 a 12 de setembro de 2025 – Cuiabá, Mato Grosso, Brasil
Braz J Vet Pathol, 2025, vol. 18, Supl. 1

BJVP
Brazilian Journal of Veterinary Pathology
ISSN 1983-0246

Fibrossarcoma hepático em uma Jararaca-pintada (*Bothrops neuwiedi*): relato de caso

Eduarda Keil[1*], Ellen C. de Oliveira[1], Ana Carolina C. Natal[2], Frederico H. da R. S. S. Wiggers[1], Kátia R. L. de M. da Silva[3], Marcele B. Bandinelli[1], Renan H. N. Soares[1], Luciana Sonne[1]

[1]Setor de Patologia Veterinária, Universidade Federal do Rio Grande do Sul, Porto Alegre, RS, Brasil.
[2]Núcleo de Reabilitação e Conservação de Animais Silvestres, Hospital de Clínicas Veterinárias, Universidade Federal do Rio Grande do Sul, Porto Alegre, RS, Brasil.
[3]Centro de Informação Toxicológica do Rio Grande do Sul, Porto Alegre, RS, Brasil.
***Autor de correspondência:** eduardakeil.vet@gmail.com

Introdução: As neoplasias são uma importante causa de morbidade e mortalidade em répteis mantidos em cativeiro. Estudos demonstram que a frequência de neoplasmas em serpentes varia de 2,9% a 15%. O aprimoramento nas técnicas de criação e manutenção dessas espécies em cativeiro levou ao aumento da expectativa de vida desses animais e consequentemente à manifestação de doenças antes subdiagnosticadas. Este trabalho tem como objetivo destacar os achados de necropsia, histopatológicos e de imuno-histoquímica de um caso de fibrossarcoma hepático em uma Jararaca-pintada (*Bothrops neuwiedi*). **Relato do caso:** Uma serpente da espécie *Bothrops neuwiedi*, fêmea, adulta, apresentou aumento de volume progressivo em terço médio do corpo e efusão cavitária. Houve agravamento do quadro, com anorexia e evolução para óbito, sendo o cadáver encaminhado para necropsia. Fragmentos de todos os órgãos foram fixados em formol 10% e processados por técnica histológica de rotina. Secções histológicas de fígado foram submetidas à coloração histoquímica de Tricrômico de Masson e à imuno-histoquímica para os marcadores anti-vimentina, pancitoqueratina, anti-desmina, anti-actina, CD3 e CD20. **Resultados**: Macroscopicamente, observou-se moderada quantidade de líquido translúcido livre em cavidade celomática. O fígado apresentava múltiplos nódulos, que variavam de 0,5 a 13 cm, elevados, irregulares e brancos. Histologicamente, expandindo e infiltrando tecido hepático, havia proliferação neoplásica, não delimitada e não encapsulada, composta por células mesenquimais arranjadas em feixes multidirecionais e sustentada por discreto estroma fibrovascular. As células eram fusiformes, citoplasma eosinofílico e indistinto, núcleos ovais a alongados, cromatina finamente pontilhada e até dois nucléolos evidentes. Havia moderada anisocitose e acentuada anisocariose, com frequentes cariomegalia e macronucleose, ocasional binucleação e cinco figuras de mitose em 2,37mm². Em meio à neoplasia, havia discreto infiltrado inflamatório multifocal de heterófilos, linfócitos, plasmócitos e células Mott, além de extensas áreas de necrose, mineralização e discreta hemorragia. A coloração histoquímica de tricrômico de Masson demonstrou moderada marcação. A imuno-histoquímica resultou em marcação negativa das células neoplásicas para todos os anticorpos. **Conclusões:** As neoplasias em répteis, especialmente em serpentes, são frequentemente subdiagnosticadas, o que subestima sua real frequência nessas espécies. A utilização de imuno-histoquímica em répteis é desafiadora, especialmente pela escassez de anticorpos validados para essas espécies. O presente caso contribui para o conhecimento das neoplasias hepáticas em serpentes e reforça a importância de se estabelecer anticorpos específicos para essas espécies.

Palavras-chave: histopatologia, imuno-histoquímica, neoplasia, serpentes.

Agência financiadora: CNPq.

Anais do 8º Congresso de Patologia Veterinária (CPV), XXII Encontro Nacional de Patologia Veterinária (ENAPAVE), XVI Simpósio Brasileiro da Davis-Thompson Foundation, VII Encontro Internacional de Saúde Animal e Prevenção (ENISAP) e I Simpósio de Sanidade Animal do CRMV-MT
9 a 12 de setembro de 2025 – Cuiabá, Mato Grosso, Brasil
Braz J Vet Pathol, 2025, vol. 18, Supl. 1

BJVP
Brazilian Journal of Veterinary Pathology
ISSN 1983-0246

Aerossaculite parasitária por *Serratospiculum* sp. e *Diplotriaena* sp. em *Megascops choliba*: relato de caso

Flávia A. de Melo[1], Bruna Z. Pereira[1], Daniely A. Leite[1], Isabela F. Patone, Isabella V. F. Martins[1], Maria Aparecida da Silva[1], Louisiane de C. Nunes[1]

[1]Universidade Federal do Espírito Santo, Alegre, Espírito Santo, Brasil.
***Autor de correspondência:** louisiane.nunes@ufes.br

Introdução: A aerossaculite é um processo inflamatório que envolve um ou mais sacos aéreos e pode ocorrer devido a infecções virais, bacterianas ou fúngicas. A origem parasitária desse processo é rara podendo causar infecção incidental ou clínica. Existem relatos de infecção por espirurídeos em aves de rapina, da ordem Strigiformes e Falconiformes, como *Tyto alba* (suindara) e *Falco peregrinus* (falcão peregrino). Contudo, devido ao ciclo indireto deste parasito e ter insetos como hospedeiros intermediários, não há registros de espirurídeos na espécie *Megascops choliba* (corujinha-do-mato). Este trabalho tem como objetivo descrever a ocorrência de aerossaculite parasitária em *Megascops choliba* no Espírito Santo, Brasil. **Relato do caso:** Foi recebido do Centro de Triagem de Animais Silvestres (Cetas) - Serra/ES duas aves Strigiformes da espécie *Megascops choliba* (corujinha-do-mato) que morreram durante o processo de reabilitação ou tratamento e foram encaminhados para o Laboratório de Patologia Animal do Hospital Veterinário da Universidade Federal do Espírito Santo (Hovet-Ufes). Os animais identificados como N266/24 e N17/25 foram necropsiados conforme técnica de rotina do setor. **Resultados**: Na macroscopia, a coruja N266/24 revelou endoparasitos cilíndricos em membrana celomática, sacos aéreos, bifurcação da traquéia e esôfago. Também foram observados parasitos soltos na cavidade celomática. No animal N17/25 foram observados nematoides em saco aéreo esquerdo, massa nodular de 0,5cm de diâmetro aderido ao saco aéreo esquerdo e ao proventrículo que ao corte apresentava áreas focais de mineralização. Ainda foram encontrados parasitos em intestino delgado (duodeno) e intestino grosso. Ambas as aves apresentaram espessamento discreto, coloração esbranquiçada e numerosos nematoides cilíndricos nos sacos aéreos torácicos caudais e principalmente nos abdominais. A análise microscópica revelou em N266/24 pulmão com enfisema difuso moderado com áreas focais de atelectasia e fragmentos de parasito redondo no parênquima e no interior dos vasos. Os parasitos da coruja N266/24 foram identificados como nematoides do gênero *Serratospiculum* e da coruja N17/25 como *Diplotriaena*, sendo ambos pertencentes à ordem Spirurida, infraordem Spiruromorpha, superfamília Diplotriaenoidea, família Diplotriaenidae. **Conclusões:** Esta é a primeira descrição de aerossaculite parasitária por *Serratospiculum* sp. e *Diplotriaena* sp. em *Megascops choliba* no estado do Espírito Santo, Brasil. A identificação de novos parasitos nessa espécie de ave contribui para o conhecimento da ecologia e evolução dos parasitos, elencando vigilância adicional necessária para determinar a prevalência e o impacto nas populações, podendo também revelar potenciais riscos para outras espécies, além de auxiliar no monitoramento ambiental e na conservação das aves.

Palavras-chave: aerossaculite, nematoide, saco aéreo, strigiformes.
Agência financiadora: Fundação de Amparo à Pesquisa e Inovação do Espírito Santo (FAPES) e Coordenação de Aperfeiçoamento de Pessoal de Nível Superior (CAPES).

Anais do 8º Congresso de Patologia Veterinária (CPV), XXII Encontro Nacional de Patologia Veterinária (ENAPAVE), XVI Simpósio Brasileiro da Davis-Thompson Foundation, VII Encontro Internacional de Saúde Animal e Prevenção (ENISAP) e I Simpósio de Sanidade Animal do CRMV-MT
9 a 12 de setembro de 2025 – Cuiabá, Mato Grosso, Brasil
Braz J Vet Pathol, 2025, vol. 18, Supl. 1

BJVP
Brazilian Journal of Veterinary Pathology
ISSN 1983-0246

Surto de salmonelose em Araras-Canindé (*Ara ararauna*) de um centro de reabilitação de animais silvestres, Mato Grosso do Sul, Brasil

Maria E. M. da Silva[1*], Larissa L. de Souza[1], Jhony F. S. Marcari[1], Bianca B. do Nascimento[1], Rayane C. Pupin[1], Danilo C. Gomes[1].

[1]Laboratório de Anatomia Patológica, Faculdade de Medicina Veterinária e Zootecnia, Universidade Federal de Mato Grosso do Sul, Campo Grande, MS, Brasil.
***Autor de correspondência:** mariamonteiro.medvet@gmail.com

Introdução: A salmonelose é uma doença causada por diferentes sorotipos da bactéria *Salmonella spp.* É uma causa relevante de morbidade e mortalidade em aves silvestres, além de sua relevância por apresentar potencial zoonótico. A infecção em aves pode levar à septicemia, associada a lesões intestinais e extraintestinais. Surtos acometem diferentes espécies, principalmente aves em centros de reabilitação superlotados, o que favorece a disseminação de patógenos. Este trabalho tem como objetivo relatar os achados anatomopatológicos de um surto de salmonelose em Araras-Canindé do Centro de Reabilitação de Animais Silvestres (CRAS) no município de Campo Grande, Mato Grosso do Sul, Brasil. **Relato do surto:** Durante o mês de fevereiro de 2025, 20 araras alojadas no mesmo recinto do CRAS, sendo 12 adultas e 8 jovens, apresentaram sinais de dificuldade de voo, emagrecimento progressivo e diarreia. Destas araras, 8 morreram naturalmente e as demais foram eutanasiadas. Todas foram necropsiadas e fragmentos dos órgãos coletados e processados rotineiramente para análise histológica. Fragmentos de fígado, pulmão e baço também foram coletados e encaminhados à fresco para cultura bacteriana. **Resultados:** As principais alterações macroscópicas foram: fígado aumentado de tamanho em 13 araras, dos quais 4 também estavam com o padrão lobular evidente e 2 com pontos brancos multifocais; o baço estava aumentado em 8 aves, destes 5 também apresentava pontos brancos. No intestino de 4 aves havia fibrina aderida na mucosa. Em 2 araras, havia nódulos branco-amarelados no pulmão. A bursa de Fabricius estava aumentada em 2 aves, com conteúdo caseoso. Microscopicamente, no fígado de 10 araras e no baço de 8 araras havia áreas multifocais de necrose liquefativa, discreta a moderada, por vezes associadas com bactérias intralesionais. Havia também bursite necrosante e heterofílica multifocal, por vezes com bactérias intralesionais em 9 aves. Com menor frequência, notou-se enterocolite fibrinonecrótica em 4 aves; pneumonia necrosante em 2 araras e nefrite necrosante moderada em 1 ave. Em 8 araras houve crescimento de *Salmonella spp.* na cultura bacteriana. **Conclusão:** A epidemiologia, associada aos achados patológicos e isolamento bacteriano em órgãos afetados confirmaram o diagnóstico de salmonelose. O fígado, baço e bursa de Fabricius destacaram-se como os principais órgãos-alvo das lesões associadas à infecção por *Salmonella spp.* nas araras.

Palavras-chave: bursite, hepatite necrosante, psitacídeos, *Salmonella spp.*

Anais do 8º Congresso de Patologia Veterinária (CPV), XXII Encontro Nacional de Patologia Veterinária (ENAPAVE), XVI Simpósio Brasileiro da Davis-Thompson Foundation, VII Encontro Internacional de Saúde Animal e Prevenção (ENISAP) e I Simpósio de Sanidade Animal do CRMV-MT
9 a 12 de setembro de 2025 – Cuiabá, Mato Grosso, Brasil
Braz J Vet Pathol, 2025, vol. 18, Supl. 1

BJVP
Brazilian Journal of Veterinary Pathology
ISSN 1983-0246

Como o baço e o fígado revelam o diagnóstico da toxoplasmose aguda fatal em saguis de vida livre

Yasmin N. G. da Fonseca[1,2], Davi E. R. de Sousa[1,2], Isabel L. de Macêdo[1,2], Liz de A. Cerqueira[1,2], Ana L. V. de Sousa[1,2], Davi de S. Leal[1], Camila S. Vidili[1], Márcio B. de Castro[1,2*]

[1]Laboratório de Patologia e Perícia Veterinária, Faculdade de Agronomia e Medicina Veterinária (FAV), Campus Universitário Darcy Ribeiro, Universidade de Brasília (UnB), Brasília, DF, Brasil
[2]Programa de Pós-Graduação em Ciências Animais, Universidade de Brasília
***Autor de correspondência:** mbcastro.unb.br

Introdução: A toxoplasmose é uma zoonose distribuída mundialmente e causada pelo protozoário Toxoplasma gondii. Primatas neotropicais, especialmente os calitriquídeos, apresentam alta suscetibilidade à infecção, desenvolvendo frequentemente a forma aguda e fatal da doença. Embora relatos da toxoplasmose em primatas cativos sejam mais comuns, ainda é escassa a determinação das lesões associadas à toxoplasmose em primatas de vida livre. Neste contexto, este estudo tem como objetivo descrever as principais alterações patológicas, destacando a importância das lesões esplênicas e hepáticas, além da utilização da citologia como método diagnóstico auxiliar da toxoplasmose em saguis-de-tufo-preto (Callithrix penicillata) provenientes do Distrito Federal. **Metodologia:** Foram selecionados 10 casos de toxoplasmose em C. penicillata com diagnóstico confirmado por imuno-histoquímica, registrados entre 2024 e 2025. As fichas de necropsia foram consultadas para obtenção de dados epidemiológicos, como idade, sexo, localização geográfica e época do ano. Para melhor caracterização, as lâminas histológicas e citológicas dos casos foram reavaliadas. Na histopatologia, os critérios considerados incluíram necrose, inflamação e presença de formas parasitárias. Na avaliação citológica, fígado e baço foram examinados com o objetivo de confirmar a presença de formas parasitárias. **Resultados:** Dos 10 casos, 6 eram machos e 4 fêmeas, com igual distribuição entre jovens e adultos. Todos foram encontrados mortos em áreas urbanas durante a estação seca (maio a setembro). Macroscopicamente, observou-se em todos os casos esplenomegalia e hepatomegalia com padrão lobular evidente. Adicionalmente, os pulmões estavam não colapsados, difusamente vermelho escuros e o coração apresentava áreas pálidas multifocais no miocárdio. Histologicamente, o fígado apresentou necrose hepatocelular multifocal aleatória com infiltrado inflamatório predominantemente histiocítico. No baço, em todos os animais do estudo, havia esplenite histiocítica em graus variados e presença de cistos e zoítos predominantemente na polpa vermelha. As principais lesões pulmonares incluíram pneumonia intersticial linfohistiocítica em 8 casos e miocardite linfocítica com necrose de cardiomiócitos em 4 casos. A citologia de impressão revelou cistos e zoítos livres e fagocitados de T. gondii no baço em todos os casos, mas apenas 3/10 no fígado. **Conclusão:** A toxoplasmose aguda fatal em C. penicillata causa alterações patológicas marcantes, especialmente no fígado e baço. A necrose hepática multifocal e a esplenite histiocítica com formas infectantes são os achados mais consistentes e relevantes para o diagnóstico. Além disso, a citologia esplênica mostrou-se uma ferramenta rápida e eficaz para o diagnóstico da doença. Por fim, esses achados reforçam o papel do baço e fígado como órgãos-alvo para diagnóstico preciso da doença em calitriquídeos.

Palavras-chave: *Callithrix penicillata,* citologia, *Toxoplasma gondii*

Agência financiadora: Agradecimentos especiais à Coordenação de Aperfeiçoamento de Pessoal de Nível Superior (CAPES) pelo financiamento parcial (Código de Financiamento 001) e ao apoio do Conselho Nacional de Desenvolvimento Científico e Tecnológico (CNPQ).

Anais do 8º Congresso de Patologia Veterinária (CPV), XXII Encontro Nacional de Patologia Veterinária (ENAPAVE), XVI Simpósio Brasileiro da Davis-Thompson Foundation, VII Encontro Internacional de Saúde Animal e Prevenção (ENISAP) e I Simpósio de Sanidade Animal do CRMV-MT
9 a 12 de setembro de 2025 – Cuiabá, Mato Grosso, Brasil
Braz J Vet Pathol, 2025, vol. 18, Supl. 1

BJVP
Brazilian Journal of Veterinary Pathology
ISSN 1983-0246

Riscos ambientais ocultos e as eletrocussões em primatas não-humanos de vida livre em áreas antrópicas do Distrito Federal

Jessika C. Silva[1], Rafaela M. Barros[1], Yasmin N. G. da Fonseca[1], Liz de A. Cerqueira[1], Isabel L. de Macêdo[1], Ana L. V. de Sousa[1], Julian M. Nunes[1], Márcio B. de Castro[1*]

[1]Laboratório de Patologia e Perícia Veterinária, Faculdade de Agronomia e Medicina Veterinária (FAV), Campus Universitário Darcy Ribeiro, Universidade de Brasília (UnB), Brasília, DF, Brasil.
***Autor de correspondência:** mbcastro@unb.br

Introdução: A intensa fragmentação do Cerrado no Distrito Federal, impulsionada pela expansão urbana desordenada, tem forçado espécies nativas como o *Callithrix penicillata* a ocuparem áreas antropizadas. Nesses ambientes, a presença de redes elétricas suspensas representa uma ameaça constante e letal para primatas arborícolas que utilizam a fiação elétrica como rota de deslocamento. A eletrocussão tem se tornado uma causa recorrente de mortalidade em populações de primatas não humanos (PNHs), resultando em lesões traumáticas e térmicas severas. Apesar da sua crescente frequência, ainda são escassos os padrões clínicos e anatomopatológicos associados à eletrocussão em PNHs. Este estudo descreve as lesões patológicas causadas pela eletrocussão em *C. penicillata* de vida livre no Distrito Federal, abordando as alterações macro e microscópicas envolvidas, visando subsidiar ações de diagnóstico, manejo e conservação. **Metodologia:** Foram analisados 10 casos de animais com suspeita de morte por eletrocussão. Os animais foram resgatados por órgãos de vigilância ambiental ou encontrados mortos em áreas urbanas e periurbanas. Informações epidemiológicas foram obtidas por meio de fichas clínicas e registros de necropsia. **Resultados:** Dos 10 casos, 3 eram fêmeas e 7 machos, com predominância de indivíduos jovens. As principais lesões macroscópicas incluíram queimaduras elétricas de grau III e IV, com exposição de músculos, tendões e, em alguns casos, ossos, além de áreas de carbonização, amputações traumáticas de membros e cauda, e pelos chamuscados. Microscopicamente, observaram-se alterações típicas de injúria eletrotérmica na pele, como necrose epidérmica completa, hialinização e homogeneização das fibras colágenas, núcleos epidérmicos alongados e destacamento dermoepidérmico com formação de bolhas (aspecto em "favo de mel"). Além disso, foram observados necrose muscular adjacente, edema e hemorragia dérmica, congestão e hemorragia nos pulmões, coração e cérebro, sendo as alterações pulmonares (congestão e edema) particularmente frequentes. As lesões cutâneas apresentaram padrão multifocal, muitas vezes envolvendo membros torácicos e pélvicos bilateralmente. **Conclusão:** Os achados evidenciam que a eletrocussão representa um fator importante de mortalidade para PNHs em áreas urbanas do Cerrado, especialmente para *C. penicillata*. A caracterização detalhada das lesões, sobretudo as alterações histológicas como necrose epidérmica, hialinização do colágeno e metalização da epiderme, fornece critérios diagnósticos relevantes para a prática veterinária forense e para o monitoramento ambiental. O reconhecimento da eletrocussão como ameaça crescente, reforça a necessidade de políticas públicas voltadas à mitigação de riscos, como o isolamento de fiações elétricas, instalação de passagens aéreas seguras e medidas de manejo urbano voltadas à proteção da fauna silvestre.

Palavras-chave: Amputação, Conservação, Eletrocussão, Primatas Não-humanos.

Anais do 8º Congresso de Patologia Veterinária (CPV), XXII Encontro Nacional de Patologia Veterinária (ENAPAVE), XVI Simpósio Brasileiro da Davis-Thompson Foundation, VII Encontro Internacional de Saúde Animal e Prevenção (ENISAP) e I Simpósio de Sanidade Animal do CRMV-MT
9 a 12 de setembro de 2025 – Cuiabá, Mato Grosso, Brasil
Braz J Vet Pathol, 2025, vol. 18, Supl. 1

BJVP
Brazilian Journal of Veterinary Pathology
ISSN 1983-0246

Um verme em formato de folha na árvore biliar: Platinossomose em primatas não humanos de vida livre

Yasmin N. G. da Fonseca[1,2], Isabel L. de Macêdo[1,2], Liz de A. Cerqueira[1,2], Ana L. V. de Sousa[1,2], Davi E. R. de Sousa[1,2], Camila S. Vidili[1], Gabriel A. de O. Bezerra[1], Márcio B. de Castro[1,2*]

[1]Laboratório de Patologia e Perícia Veterinária, Faculdade de Agronomia e Medicina Veterinária (FAV), Campus Universitário Darcy Ribeiro, Universidade de Brasília (UnB), Brasília, DF, Brasil
[2]Programa de Pós-Graduação em Ciências Animais, Universidade de Brasília
***Autor de correspondência:** mbcastro@unb.br

Introdução: A platinossomose é uma doença causada pelo trematódeo *Platynosomum illiciens* (com formato de folha), que acomete as vias biliares, principalmente conhecido por afetar gatos domésticos. No entanto, infecções pelo trematoda têm sido relatadas em primatas não humanos (PNHs), tanto em animais mantidos em cativeiro quanto de vida livre, apresentando-se nas formas de platinossomose fatal (PF) e não fatal (PNF). Apesar dessas ocorrências, o impacto dessa parasitose e as lesões hepatobiliares associadas à infecção por *P. illiciens* ainda carecem de caracterização mais detalhada, especialmente em PNHs de vida livre. Nesse contexto esse estudo descreve e compara os principais achados patológicos de 10 casos de platinosomose hepatobiliar em saguis-de-tufos-pretos (*Callithrix penicillata*) no Distrito Federal. **Metodologia:** Foram selecionados 10 casos de saguis-de-tufos-pretos (*C. penicillata*) previamente diagnosticados com parasitismo por *P. illiciens*. Os casos foram classificados como PF quando houvesse um grau severo de caquexia associado a lesões histológicas hepáticas moderadas a acentuadas pelo parasita; e PNF quando houvesse outra causa de morte, sem caquexia e lesões hepáticas parasitárias mais discretas. A caracterização histopatológica das lesões hepáticas e biliares foi realizada por meio de avaliação semiquantitativa dos seguintes parâmetros: fibrose, inflamação periportal e periductal, necrose epitelial, hiperplasia do epitélio dos ductos biliares, proliferação ductal, presença de ovos e de parasitas adultos. Adicionalmente, foi realizada a coloração de Tricrômico de Masson para evidenciar a fibrose hepática. **Resultados**: Dos 10 casos avaliados, 5 eram fêmeas e 5 machos; 3 adultos e 7 jovens; todos provenientes de áreas urbanas, com registros entre março e dezembro. Seis casos foram classificados como F e quatro como NF. Os casos de platinossomose fatal evidenciaram caquexia acentuada, padrão lobular hepático evidente, espessamento dos ductos biliares contendo trematódeos em 6 animais. Histologicamente, todos os casos apresentaram secções parasitárias/ovos intraductais, fibrose variando de acentuada (n=3), moderada (n=4) e discreta (n=3). A hiperplasia e proliferação dos ductos biliares, pericolangite linfohistiocítica e quantidade de parasitas forma moderada a intensas nos casos fatais e menos marcantes nos animais PNF. **Conclusões:** Este estudo preliminar, evidencia que a platinossomose pode causar caquexia e lesões hepatobiliares severas, levando a mortalidade de saguis-de-tufo-preto de vida livre, informação essa, ainda pouco conhecida. Esses resultados reforçam o potencial da doença como uma ameaça à conservação desses primatas no Brasil Central, destacando a necessidade de maior atenção a essa enfermidade ainda negligenciada.

Palavras-chave: doença hepatobiliar, saguis, fatal, não fatal, *Platynosomum illiciens*.
Agência financiadora: CAPES - Código de Financiamento 001 e CNPq.

Anais do 8º Congresso de Patologia Veterinária (CPV), XXII Encontro Nacional de Patologia Veterinária (ENAPAVE), XVI Simpósio Brasileiro da Davis-Thompson Foundation, VII Encontro Internacional de Saúde Animal e Prevenção (ENISAP) e I Simpósio de Sanidade Animal do CRMV-MT
9 a 12 de setembro de 2025 – Cuiabá, Mato Grosso, Brasil
Braz J Vet Pathol, 2025, vol. 18, Supl. 1

BJVP
Brazilian Journal of Veterinary Pathology
ISSN 1983-0246

Hemocromatose em uma tartaruga verde (*Chelonia mydas*) de vida livre

Reina I. A. Cartagena[1], Asheley H.B. Pereira[1], Pierre C. Soares[2], Daniel G. Ubiali[1*]

[1]Setor de Anatomia Patológica (SAP), Departamento de Epidemiologia e Saúde Pública, Instituto de Veterinária, Universidade Federal Rural do Rio de Janeiro, BR-465 Km 7, Zona Rural, Seropédica, RJ 23890-000, Brasil. Seropédica, Rio de Janeiro, RJ, Brasil.
[2]Departamento de Medicina Veterinária, Laboratório de Doenças Nutricionais e Metabólicas da Universidade Federal Rural de Pernambuco (UFRPE) Recife, PE, 52171-900, Brasil.
***Autor de correspondência:** danielubiali@ufrrj.br

Introdução: Hemocromatose é um distúrbio causado, pelo excesso de ferro nos tecidos, especialmente no fígado. Como as tartarugas marinhas têm capacidade limitada de eliminar ferro, o mineral se acumula no organismo e pode levar a danos hepáticos e desordens sistêmicas. Em tartarugas livres na natureza, a condição é extremamente rara. Neste relato apresentamos os achados patológicos e as análises químicas de um caso de hemocromatose em uma tartaruga marinha. **Relato do caso:** Uma tartaruga-verde (*Chelonia mydas*) de vida livre, juvenil, fêmea, encontrada viva na praia de Manguinhos Sul, Armação dos Búzios, Rio de Janeiro, Brasil, no dia 9 de setembro de 2022 com fraqueza, desidratação, caquexia, com fragilidade da carapaça, evidência dos ossos cranianos, e exposição óssea das extremidades do coracoide, com placa caseosa enegrecida aderida. O plastrão estava côncavo, e havia lesões de apoio sobre as extremidades distais da tíbia e fíbula bilateralmente. Apesar do tratamento de suporte, a tartaruga morreu após dois meses. Na necropsia, as principais alterações foram diminuição acentuada da quantidade de tecido adiposo na carcaça e palidez generalizada dos órgãos. Na transição esôfago-estômago, havia uma área focalmente extensa com placa caseosa aderida à mucosa. O fígado estava aumentado e vermelho escuro (congestão). Observou-se espessamento da porção inicial do intestino delgado, rim direito aumentado e, na medular, ambos os rins apresentaram áreas multifocais esbranquiçadas. O exame histopatológico revelou grande quantidade de pigmento marrom refringente nos hepatócitos. Pela coloração de Perls, observou-se que havia grande quantidade de marcação azul intracitoplasmática em hepatócitos, em células epiteliais tubulares renais e em pneumócitos tipo I e II. As análises químicas revelaram grande quantidade de ferro no fígado, com concentrações de 143,68 mg/g (peso seco), no rim (2,58 mg/g) e no pulmão (1,01 mg/g). Os achados indicam deposição sistêmica de ferro. Postulamos que a exposição ambiental seja responsável pelo acúmulo sistêmico de ferro nesta tartaruga verde. **Conclusões:** Este estudo amplia o entendimento sobre desordens relacionadas ao metabolismo do ferro em tartarugas marinhas e destaca a necessidade de monitoramento contínuo de fatores ambientais e ecotoxicológicos em áreas de alimentação e nidificação, visando apoiar os esforços de conservação dessa espécie ameaçada.

Palavras-chave: doenças de répteis, tartarugas de vida livre, íons férricos, hemossiderose, histopatologia.

Anais do 8º Congresso de Patologia Veterinária (CPV), XXII Encontro Nacional de Patologia Veterinária (ENAPAVE), XVI Simpósio Brasileiro da Davis-Thompson Foundation, VII Encontro Internacional de Saúde Animal e Prevenção (ENISAP) e I Simpósio de Sanidade Animal do CRMV-MT
9 a 12 de setembro de 2025 – Cuiabá, Mato Grosso, Brasil
Braz J Vet Pathol, 2025, vol. 18, Supl. 1

BJVP
Brazilian Journal of Veterinary Pathology
ISSN 1983-0246

Neurohelmintiase em *Didelphis albiventris*

Julian M. Nunes[1], Liz de A. Cerqueira[1], Camila S. Vidili[1], Davi de S. Leal[1], Ana L. G. L. Chisté[1], João V. de O. Gurgel[2], Líria Q. L. Hirano[2], Márcio B. de Castro[1*]

[1]Laboratório de Patologia e Perícia Veterinária, Faculdade de Agronomia e Medicina Veterinária (FAV), Campus Universitário Darcy Ribeiro, Universidade de Brasília (UnB), Brasília, DF, Brasil.
[2]Setor de Animais Silvestres do Hospital Veterinário da UnB, Faculdade de Agronomia e Medicina Veterinária (FAV), Campus Universitário Darcy Ribeiro, Universidade de Brasília (UnB), Brasília, DF, Brasil.
***Autor de correspondência:** mbcastro@unb.br

Introdução: A neurohelmintíase em *Didelphis albiventris* (gambá-de-orelha-branca) é uma condição neurológica resultante da migração ou presença de helmintos no sistema nervoso central (SNC), particularmente no encéfalo ou na medula espinhal, muitas vezes, após migração errática das larvas. No Brasil, dentre os agentes envolvidos nessa condição está o *Angiostrongylus* sp. que é um nematoide da família Angiostrongylidae e possui ciclo de vida indireto, envolvendo ratos como hospedeiros definitivos e moluscos como intermediários, nos quais se desenvolvem as larvas infectantes (L3). Hospedeiros acidentais, como humanos, cães e animais silvestres, podem se infectar ao ingerir moluscos ou hospedeiros paratênicos contaminados. Nesses hospedeiros, as larvas migram para o sistema nervoso central (SNC), provocando meningoencefalite eosinofílica devido à intensa resposta inflamatória. **Relato do caso:** Relata-se o caso de uma fêmea de gambá-orelha-branca (*Didelphis albiventris*), adulto, pesando 900 g, proveniente do CETAS/IBAMA. O animal encontrava-se apático, com fratura fechada na epífise distal do fêmur direito e foi encontrado morto um dia após a admissão para atendimento. **Resultados**: A necropsia revelou mucosas hipocoradas, bom escore corporal (3/5) e fratura oblíqua desviada na diáfise femoral direita. No encéfalo, observou-se na região ventral de ponte e bulbo, área amarelo-enegrecida focal. Os demais órgãos não exibiam alterações significativas. Microscopicamente, observou-se encefalite linfocítica necrotizante multifocal a coalescente moderada com presença de nematoides nas leptomeninges e parênquima encefálico. Esses parasitas apresentavam cordões laterais proeminentes, musculatura do tipo polimiariana, pseudoceloma bem desenvolvido e estruturas compatíveis com os sistemas digestivo e reprodutivo, características morfológicas sugestivas de *Angiostrongylus* sp. O tecido nervoso adjacente exibia malácia multifocal discreta, com rarefação do neurópilo, tanto na substância branca, com vacuolização moderada na substância branca do cerebelo quanto na substância cinzenta, com necrose neuronal, com discreta quantidade de neutrófilos com núcleos picnóticos, além de infiltrado inflamatório histiocítico, com quantidade moderada de macrófagos espumosos, hemorragia multifocal moderada e glioses multifocal discreta. Também se constatou miocardite linfohistiocítica discreta, necrose centrolobular hepática disseminada moderada e necrose hemorrágica acentuada nos músculos femorais. **Conclusões:** Trata-se de um caso de neurohelmintíase em *D. albiventris*, evidenciado por achados compatíveis com a infecção pelo *Angiostrongylus* sp. O caso reforça a importância do diagnóstico diferencial de encefalopatias na fauna silvestre, especialmente em centros de triagem, além de seu potencial zoonótico.

Palavras-chave: neurohelmintiase, gambá, necrose.

Anais do 8º Congresso de Patologia Veterinária (CPV), XXII Encontro Nacional de Patologia Veterinária (ENAPAVE), XVI Simpósio Brasileiro da Davis-Thompson Foundation, VII Encontro Internacional de Saúde Animal e Prevenção (ENISAP) e I Simpósio de Sanidade Animal do CRMV-MT
9 a 12 de setembro de 2025 – Cuiabá, Mato Grosso, Brasil
Braz J Vet Pathol, 2025, vol. 18, Supl. 1

BJVP
Brazilian Journal of Veterinary Pathology
ISSN 1983-0246

Doença renal crônica em três rãs-touro (*Lithobates castesbeianus*): relato de caso

Guilherme M. de Sousa[1*], Jamile M. Garcia[1,2], Eduardo F. Machado[1,2], Ana C. F. Gomes[3], Marina A. de Medeiros[3], Juliana M.Guerra[1,2], Natália C. C. de A. Fernandes[1]

[1]Centro de Patologia, Instituto Adolfo Lutz, São Paulo, SP, Brasil
[2]Faculdade de Medicina Veterinária e Zootecnia, Universidade de São Paulo, SP, Brasil
[3]Zoológico de Sorocaba, Sorocaba, SP, Brasil
***Autor de correspondência:** g.03.martins@gmail.com

Introdução: Doença renal crônica (DRC) pode ser caracterizada por anormalidades funcionais e estruturais persistentes no rim por um longo período, podendo ser congênita ou adquirida. Em anfíbios criados em cativeiro, a DRC é um achado relativamente comum, contudo, pouco se é conhecido sobre a etiologia e epidemiologia dessas lesões, pela escassa literatura sobre o tema nestes animais. **Relato do caso:** Três rãs-touro (*Lithobates castesbeianus*) adultas, duas fêmeas e um macho, apresentaram quadros de hidroceloma em períodos próximos. Foi realizada a drenagem do líquido cuja análise citológica revelou uma efusão transudativa. Em seguida, foi iniciado protocolo terapêutico com enrofloxacina. Os animais vieram à óbito em meses consecutivos, entre outubro e dezembro de 2024. Após, os órgãos foram encaminhados para análise histopatológica. **Resultados:** Ao exame necroscópico, foi evidenciado edema dos membros pélvicos e líquido serossanguinolento livre na cavidade celomática. Os rins apresentavam superfície vinho escuro a enegrecida, com presença de cistos de um a três centímetros de diâmetro que, ao corte, se estendiam pelo parênquima. O fígado evidenciava padrão em noz moscada, com áreas difusas esbranquiçadas em superfície. À microscopia, os rins apresentavam múltiplos cistos e dilatação dos túbulos renais e do espaço de Bowman com acúmulo de material amorfo eosinofílico e restos celulares, focos de mineralização com reação granulomatosa periférica e cristais envolvidos por material mineralizado. Também foi observada necrose tubular, nefrite intersticial mista, hipertrofia e cariomegalia de células tubulares e glomerulares, , além de hemorragia e congestão. No fígado, observou-se hepatite mista multifocal moderada, congestão sinusoidal difusa, balonização hepatocitária multifocal (centrilobular e mediozonal), degeneração macro e microgoticular, dissociação de cordões hepatocelulares, focos de necrose, aumento de melanomacrófagos e hemorragia. Colorações de gram, ziehl-neelsen e grocott para identificação de agentes infecciosos resultaram negativas. **Conclusões:** Os achados macro e microscópicos evidenciam doença renal crônica nas três rãs analisadas. Achados semelhantes já foram descritos em literatura associados à deficiência nutricional, especialmente em dietas com baixo teor proteico e alta proporção de vegetais, inadequadas à espécie carnívora. A presença de cristais e mineralização renais também pode estar relacionada à ingestão de oxalatos, principalmente oriundos de derivados de plantas. Alterações hepáticas como rarefação de hepatócitos, necrose e aumento de melanomacrófagos já foram previamente relatadas e relacionados com possível comprometimento metabólico ou exposição ambiental a agentes tóxicos. A ausência de agentes infecciosos detectáveis e o padrão crônico das lesões reforçam a hipótese de etiologia nutricional ou tóxica nestes casos.

Palavras-chave: nefropatia, anfíbios, histopatologia, metabólico.

Anais do 8º Congresso de Patologia Veterinária (CPV), XXII Encontro Nacional de Patologia Veterinária (ENAPAVE), XVI Simpósio Brasileiro da Davis-Thompson Foundation, VII Encontro Internacional de Saúde Animal e Prevenção (ENISAP) e I Simpósio de Sanidade Animal do CRMV-MT
9 a 12 de setembro de 2025 – Cuiabá, Mato Grosso, Brasil
Braz J Vet Pathol, 2025, vol. 18, Supl. 1

BJVP
Brazilian Journal of Veterinary Pathology
ISSN 1983-0246

Tetrameriose em Maria-Faceira (*Syrigma sibilatrix*)

Julian M. Nunes[1], Yasmin N. G. da Fonseca[1], Camila S. Vidili[1], Ana L. G. L. Chisté[1], Isabel L. de Macêdo[1], Daniela de O. Rocha[1], Davi de S. Leal[1], Márcio B. de Castro [1*]

[1]Laboratório de Patologia e Perícia Veterinária, Faculdade de Agronomia e Medicina Veterinária (FAV), Campus Universitário Darcy Ribeiro, Universidade de Brasília (UnB), Brasília, DF, Brasil.
***Autor de correspondência:** mbcastro@unb.br

Introdução: A tetrameriose é uma helmintíase causada por nematoides do gênero *Tetrameres* sp., pertencentes à família Tetrameridae. Dentre suas espécies, *Tetrameres (Petrowimeres) fissispina* destaca-se como um parasita espirurídeo amplamente distribuído em aves domésticas e silvestres, com afinidade marcante pelo proventrículo. A infecção por esse helminto tem sido descrita em diversas ordens de aves, incluindo columbídeos. **Relato do caso:** Foi encaminhada ao Laboratório de Patologia e Perícia Veterinária da Universidade de Brasília (LPPV-UNB), uma maria-faceira (*Syrigma sibilatrix*), macho, adulto, pesando 226 g. O animal apresentava bom escore corporal (3/5) e mucosas hipocoradas, com histórico de traumatismo. **Resultados**: Ao exame macroscópico, observou-se no subcutâneo, equimose focalmente extensa na pele da região da articulação tibiotarso-tarsometatarsal direita, associada à luxação completa e fechada da mesma articulação. No proventrículo, havia espessamento difuso da parede com presença de nodulações enegrecidas multifocais. As amostras foram coletadas em formol tamponado à 10% e, posteriormente, foram clivadas e acondicionadas nos respectivos cassetes. Microscopicamente, a pele da articulação afetada apresentava necrose difusa moderada na derme profunda, com hipereosinofilia das fibras colágenas, edema e hemorragia moderada. No proventrículo, observam-se glândulas marcadamente dilatadas e compressão das glândulas adjacentes. As glândulas afetadas são revestidas por epitélio atenuado e contêm secções transversais de nematoides fêmeas adultas. Estes nematoides contêm uma cutícula enrugada, musculatura polimária-celomiária, um pseudoceloma que contém fluido abundante homogêneo, brilhante e eosinofílico, esófago trirradiado, trato digestório revestido por muitas células cuboidais uninucleadas com uma borda em escova proeminente que contém pigmento castanho abundante, úteros contendo numerosos ovos embrionados, ovais, de casca espessa, e ovários de tamanho variável com óvulos. Ocasionalmente, os ovos embrionados apresentavam filamentos polares visíveis. **Conclusões:** O presente relato confirma a ocorrência de parasitismo por *Tetrameres* sp. em uma maria-faceira (*Syrigma sibilatrix*), ampliando o conhecimento sobre a distribuição dessa helmintíase em aves silvestres da região. Apesar do parasitismo ter sido um achado incidental, as lesões teciduais observadas no proventrículo demonstram o potencial patogênico deste nematoide, que pode causar alterações locais significativas.

Palavras-chave: parasitismo, proventrículo, *Tetrameres*.

Anais do 8º Congresso de Patologia Veterinária (CPV), XXII Encontro Nacional de Patologia Veterinária (ENAPAVE), XVI Simpósio Brasileiro da Davis-Thompson Foundation, VII Encontro Internacional de Saúde Animal e Prevenção (ENISAP) e I Simpósio de Sanidade Animal do CRMV-MT
9 a 12 de setembro de 2025 – Cuiabá, Mato Grosso, Brasil
Braz J Vet Pathol, 2025, vol. 18, Supl. 1

BJVP
Brazilian Journal of Veterinary Pathology
ISSN 1983-0246

Adenocarcinoma ovariano em pombo-correio (*Columba livia*): relato de caso

Paulo D. S. M. Rodrigues[2*], Thiago A. A. da Mata[1,2], Maria H. B. Pinto[1]

[1] Laboratório Patogenesis, Laboratório de diagnóstico Veterinário, Brasília, DF, Brasil.
[2]Universidade de Brasília, Hospital veterinário de pequenos animais, Brasília, DF, Brasil.
***Autor de correspondência:** paulodavi.soaresmelo@gmail.com

Introdução: Adenocarcinoma, um neoplasma maligno de origem epitelial glandular que pode acometer diversos órgãos, como fígado, pâncreas, pulmão, intestinos e ovário. Caracteriza-se por seu comportamento localmente invasivo e de alto potencial metastático, afetando tanto animais domésticos quanto selvagens. Embora neoplasias ovarianas como o adenocarcinoma sejam consideradas raras na maioria das espécies domésticas, estudos pontuais apontam uma incidência relativamente notável em galináceos (*Gallus gallus domesticus*). Contudo, a documentação em outras espécies de aves é escassa, a origem celular primária do adenocarcinoma ovariano aviário permanece pouco elucidada. A aparente baixa incidência pode não refletir a realidade, possivelmente devido ao número limitado de animais silvestres encaminhados para exames necroscópicos. Diante disso, o presente estudo tem como objetivo descrever os achados histopatológicos de um adenocarcinoma ovariano em uma pomba-correio (*Columba livia*). **Relato do caso:** Um pombo-correio, fêmea, com 10 anos e 5 meses de idade, foi atendido apresentando histórico de perda de peso e aumento de volume celomático. A suspeita clínica inicial era de distocia de ovo. Durante a necropsia, foi observada uma estrutura de aproximadamente 5,0 cm de diâmetros ocupando a região abdominal. Uma peça cirúrgica da massa foi excisada e então encaminhada para análise histopatológica, fixada em formol a 10%. **Resultados**: Foi recebida uma peça cirúrgica multinodular e firme, medindo 6,6 x 6,1 x 3,3 cm. A superfície externa e de corte era predominantemente esbranquiçada, com áreas amarronzadas e acinzentadas. Microscopicamente, observou-se um neoplasma densamente celular, multinodular, expansivo e não encapsulado, acometendo difusamente o tecido, composto por túbulos de tamanhos variados, formados por uma ou múltiplas camadas de células epiteliais cúbicas a poligonais, sem a manutenção da membrana basal e sustentados por um estroma fibrovascular moderado. As células apresentavam citoplasma eosinofílico, por vezes com grandes vacúolos, e núcleo hiper cromático com nucléolo evidente. Havia moderado pleomorfismo celular, com uma contagem de 4 mitoses em 15 campos de maior aumento (FN 18/40x). O somatório dos achados é compatível com adenocarcinoma ovariano. **Conclusões:** Embora raro, o adenocarcinoma ovariano deve ser considerado no diagnóstico de *C. livia*, com aumento de volume celomático. Este caso representa a primeira descrição deste neoplasma na espécie no Distrito Federal, contribuindo para o limitado conhecimento sobre a oncologia em columbiformes, cuja casuística é subestimada pela baixa frequência de exames necroscópicos.

Palavras-chave: Diagnóstico diferencial, Oncologia aviária, Neoplasma, Necropsia.

Anais do 8º Congresso de Patologia Veterinária (CPV), XXII Encontro Nacional de Patologia Veterinária (ENAPAVE), XVI Simpósio Brasileiro da Davis-Thompson Foundation, VII Encontro Internacional de Saúde Animal e Prevenção (ENISAP) e I Simpósio de Sanidade Animal do CRMV-MT
9 a 12 de setembro de 2025 – Cuiabá, Mato Grosso, Brasil
Braz J Vet Pathol, 2025, vol. 18, Supl. 1

BJVP
Brazilian Journal of Veterinary Pathology
ISSN 1983-0246

Fibroma ovariano em capivara

Thiago A. A. da Mata[1*], Thaís R. L. S. Barros[1], Lucas P. de O. Rezende[1], Tânia R. J. Borges[2], Lucca C. M. De Oliveira[1], David B. R. de França[1], Juliano P. Terra[1], Fabiano J. F. de Sant'Ana[1]

[1] Laboratório de Diagnóstico Patológico Veterinário (LDPV), Faculdade de Agronomia e Medicina Veterinária (FAV), Universidade de Brasília (UnB), Brasília, DF, Brasil.
[2]Fundação Jardim Zoológico de Brasília, Brasília, DF, Brasil.
***Autor de correspondência:** dfothiago@gmail.com

Introdução: Neoplasmas ovarianos ocorrem principalmente em cadelas adultas ou idosas e, menos frequentemente, em outras espécies, incluindo gatas, vacas e éguas. As principais neoplasias que acometem o ovário são tumor de células da granulosa, disgerminoma e adenoma ou adenocarcinoma papilífero cístico. Há poucos estudos descrevendo a frequência e os aspectos anatomopatológicos de neoplasmas ovarianos em animais silvestres, incluindo as capivaras. Fibroma é um neoplasma benigno de tecido conjuntivo que pode ocorrer em várias regiões do corpo, entretanto o acometimento das gônadas não é comum. Assim, o presente estudo tem como objetivo descrever as características anatomopatológicas e histoquímicas de um caso raro de fibroma ovariano em uma capivara adulta de vida livre. **Relato do caso:** Uma capivara fêmea, adulta, de vida livre, foi levada ao Hospital Veterinário da Fundação Jardim Zoológico de Brasília, com histórico de fratura pélvica e paresia de membros pélvicos, provavelmente por atropelamento. Após tratamento de suporte, o animal apresentou leve melhora do quadro clínico, porém o quadro piorou nos últimos dois dias, onde constatou-se nova fratura na região e piora da locomoção. Assim, optou-se pela eutanásia. Na necropsia, amostras de todos os órgãos foram coletadas e fixadas em formalina tamponada a 10% para análise histopatológica. **Resultados**: Macroscopicamente, dentre outros achados, o ovário direito estava aumentado de volume, e o parênquima estava substituído por uma massa firme, branca, lisa, multilobulada, que media 6,5 x 5,0 x 3,5 cm. As superfícies de corte revelaram lamelas concêntricas de tecido proliferado. Histologicamente, a massa era composta por uma proliferação neoplásica, pobremente celular e não encapsulada, composta por feixes de células fusiformes monomórficas, com citoplasma eosinofílico, núcleo hipercromático, com limites indistintos e sustentadas por estroma fibroso abundante. Na coloração de Tricrômico de Massom, observou-se que as células neoplásicas coraram fortemente em azul, confirmando o diagnóstico morfológico de fibroma ovariano. Ademais, um nódulo avermelhado foi notado na parede do corno uterino, que foi diagnosticado como hemangioma. **Conclusões:** Com base na literatura pesquisada, este é a primeira descrição de fibroma ovariano em capivaras. No presente caso, esse neoplasma foi considerado um achado incidental, pois não teve relação com a morte. A *causa mortis* do presente caso foi atribuída à septicemia bacteriana. Acredita-se que a real incidência desses tumores ovarianos é subnotificada, pelo baixo encaminhamento ao exame necroscópico de animais silvestres, reforçando a importância destes achados para o diagnóstico diferencial na espécie.

Palavras-chave: *Hydrochoerus hydrochaeris*, neoplasia, patologia da reprodução.

Anais do 8º Congresso de Patologia Veterinária (CPV), XXII Encontro Nacional de Patologia Veterinária (ENAPAVE), XVI Simpósio Brasileiro da Davis-Thompson Foundation, VII Encontro Internacional de Saúde Animal e Prevenção (ENISAP) e I Simpósio de Sanidade Animal do CRMV-MT
9 a 12 de setembro de 2025 – Cuiabá, Mato Grosso, Brasil
Braz J Vet Pathol, 2025, vol. 18, Supl. 1

BJVP
Brazilian Journal of Veterinary Pathology
ISSN 1983-0246

Carcinomatose associada a adenocarcinoma ovariano em coelha: relato de caso

Fernanda de F. A. Vieira[1], Fwu S. Teng[1], Fernanda B. C. de Moura[1], Felipe C. S. Brasileiro[1], Ana Beatriz P. Gonçalves[1], Sheila C. Rahal[1], Didier Q. Cagnini[1*]

[1]Faculdade de Medicina Veterinária e Zootecnia (FMVZ), Universidade Estadual Paulista (UNESP), Botucatu, SP, Brasil
***Autor de correspondência:** didier.cagnini@unesp.br

Introdução: O aumento na ocorrência de neoplasias em animais de companhia está diretamente relacionado à maior expectativa de vida desses indivíduos. Os coelhos pets também se enquadram nesse contexto, apresentando um número crescente de casos neoplásicos, especialmente em indivíduos idosos e não castrados. Este trabalho tem como objetivo relatar um caso de carcinomatose secundária a adenocarcinoma ovariano em coelha. **Relato do caso:** Uma coelha (*Oryctolagus cuniculus domesticus*) de 10 anos de idade, foi atendida no CEMPAS - UNESP/Botucatu apresentando queixa de fraqueza muscular. Ao exame físico, foi observada caquexia e distensão abdominal. Diante disto, foi solicitada radiografia de tórax e ultrassonografia abdominal, que evidenciaram a presença de múltiplos nódulos intra-abdominais e intratorácicos. Devido ao estado crítico do paciente e ao prognóstico ruim, foi realizada a eutanásia e o cadáver foi encaminhado para necropsia no Serviço de Patologia Veterinária. **Resultados**: À macroscopia, a cavidade abdominal apresentou 200 ml de efusão serossanguinolenta e, em peritônio parietal, em região ventral estendendo-se ao diafragma e infiltrando-o, múltiplos nódulos coalescentes formando massas brancas a beges, firmes, com superfície irregular. Ovário direito apresentava superfície irregular, medindo 3x3x3cm, compacto e, ao corte, contendo áreas cinzas e beges. O ovário esquerdo apresentou superfície irregular, medindo 4,5x3x3cm, fibroelástico e ao corte, era marrom escuro com duas áreas brancas, bem delimitadas, compactas. Além disso, a serosa vesical e uterina, pulmão, fígado, baço, mesentério, intestino apresentaram múltiplos nódulos beges a amarelados, irregulares, compactos, por vezes coalescendo formando massas (carcinomatose). Na microscopia, os ovários direito e esquerdo apresentaram proliferação neoplásica infiltrativa, densamente celular e difusa no parênquima ovariano, organizada em ninhos e ácinos, por vezes dilatados. Além disso, havia necrose acentuada, multifocal, aleatória e áreas de diferenciação celular com produção de conteúdo mixoide e presença de metaplasia cartilaginosa. As células eram poliédricas, bem delimitadas, citoplasma moderado, núcleo redondo a oval, cromatina grosseira, nucléolo inconspícuo. Pleomorfismo celular, nuclear e a anisocariose eram moderados. Foram observadas duas figuras de mitose em 2,37mm^2. Os demais órgãos apresentavam proliferação neoplásica infiltrativa, multifocal, semelhante à descrita nos ovários, com áreas de comedonecrose e invasão linfática. Ademais, a média de mitoses observadas nos demais órgãos foi 29 em 2,37mm^2. **Conclusões:** As neoplasias malignas primárias de ovários em coelhos são raramente descritas, especialmente associadas a carcinomatose. Neste relato, a necropsia foi essencial para a identificação do sítio primário da neoplasia, permitindo a conclusão diagnóstica do caso e contribuindo com informações relevantes sobre essa condição incomum.
Palavras-chave: ovário, neoplasia epitelial, selvagem, sistema reprodutor.
Agência financiadora: CAPES (88887.150369/2025-00)

Anais do 8º Congresso de Patologia Veterinária (CPV), XXII Encontro Nacional de Patologia Veterinária (ENAPAVE), XVI Simpósio Brasileiro da Davis-Thompson Foundation, VII Encontro Internacional de Saúde Animal e Prevenção (ENISAP) e I Simpósio de Sanidade Animal do CRMV-MT
9 a 12 de setembro de 2025 – Cuiabá, Mato Grosso, Brasil
Braz J Vet Pathol, 2025, vol. 18, Supl. 1

BJVP
Brazilian Journal of Veterinary Pathology
ISSN 1983-0246

Adenocarcinoma e leiomiossarcoma uterinos simultâneos em uma coelha (*Oryctolagus cuniculus*)

Brenda V. da C. de Jesus[1*], Rafael P. Lima[1], Lucas T. de Castro[1], Paola A. Rodrigues[2], Lívia E. Surita[2], Marcele B. Bandinelli[1], Luciana Sonne[1], Saulo P. Pavarini[1]

[1]Setor de Patologia Veterinária, Universidade Federal do Rio Grande do Sul, Porto Alegre, RS, Brasil.
[2]Núcleo de Conservação e Preservação de Animais Silvestres, Hospital de Clínicas Veterinárias, Universidade Federal do Rio Grande do Sul, Porto Alegre, RS, Brasil.
***Autor de correspondência:** brenda.vieira@ufrgs.br

Introdução: Neoplasias uterinas são frequentemente vistas em fêmeas de coelho-europeu *(Oryctolagus cuniculus)*. O adenocarcinoma uterino é a neoplasia mais comum na espécie, responsável por >60% dos casos, seguidos por leiomioma e menos comumente por leiomiossarcoma. A ocorrência concomitante de carcinomas e neoplasias de musculatura lisa tem sido descritos. Esse relato descreve a ocorrência simultânea de adenocarcinoma e leiomiossarcoma uterino em uma coelha. **Relato do caso:** Uma fêmea de coelho-europeu com oito anos de idade foi atendida com histórico de disúria. À avaliação ultrassonográfica do abdômen, observou-se uma massa em topografia uterina. Após a castração, o material foi enviado para análise. Um mês após a cirurgia, a coelha morreu e o corpo foi enviado para necropsia. Fragmentos dos neoplasmas uterinos (espécimes cirúrgicos) e de diversos tecidos (necropsia) foram coletados em formalina 10% para processamento de rotina. As neoplasias submetidas à imuno-histiquimica (IHQ) para pancitoqueratina, vimentina, desmina e actina de músculo liso. **Resultados**: Em corno direito uterino havia uma neoformação transmural firme, de 5 cm de diâmetro, branca com áreas amareladas. No colo uterino, havia outro tumor vermelho, firme, com superfície lisa e de 4 cm de diâmetro. Na necropsia, em coto uterino estendendo-se a vagina, havia um nódulo firme e branco, que comprimia a uretra causando repleção vesical e hidronefrose bilateral acentuada. Pequenas nodulações de 0,2 cm a 1,5 cm foram observadas no omento, diafragma e pulmões. Microscopicamente, no corno uterino havia proliferação neoplásica de células epiteliais arranjadas em túbulos e áreas sólidas (adenocarcinoma uterino), sustentadas por acentuado estroma fibrovascular. As células eram cuboidais, com citoplasma moderado. Os núcleos eram ovais, com cromatina finamente pontilhada e nucléolo únicos. Anisocitose e anisocariose moderadas e 20 figuras de mitose em 2,37mm² (FN22/10CMA). Em omento, pulmão, diafragma e peritônio metástases do adenocarcinoma uterino. Na IHQ, a neoplasia exibiu imunomarcação difusa citoplasmática para pancitoqueratina. A massa que acometia o colo e o coto uterino, caracterizava-se por proliferação mesenquimal maligna arranjada em feixes multidirecionais (leiomiossarcoma). As células eram fusiformes com citoplasma amplo e eosinofílico. Os núcleos pleomórficos com cromatina grosseiramente pontilhada e nucléolos múltiplos. Acentuadas anisocitose e anisocariose, macrocariose e células multinucleadas. Havia 18 figuras de mitose em 2,37mm² (FN22/10CMA). Na IHQ imunomarcação difusa citoplasmática para vimentina, desmina e actina. **Conclusões:** O diagnóstico de adenocarcinoma e leiomiossarcoma uterino simultâneo, baseou-se nos achados macroscópicos, microscópicos e imuno-histoquímicos. Esse caso reforça a possibilidade de coexistência desses dois tipos tumorais em coelhas.

Palavras-chave: coelhas domésticas, tumores concomitantes, trato reprodutivo feminino, imuno-histoquímica.

Anais do 8º Congresso de Patologia Veterinária (CPV), XXII Encontro Nacional de Patologia Veterinária (ENAPAVE), XVI Simpósio Brasileiro da Davis-Thompson Foundation, VII Encontro Internacional de Saúde Animal e Prevenção (ENISAP) e I Simpósio de Sanidade Animal do CRMV-MT
9 a 12 de setembro de 2025 – Cuiabá, Mato Grosso, Brasil
Braz J Vet Pathol, 2025, vol. 18, Supl. 1

BJVP
Brazilian Journal of Veterinary Pathology
ISSN 1983-0246

Úlcera de córnea por *Malassezia* sp. em maritaca (*Psittacara leucophthalmus*) diagnosticada por citologia: relato de caso

Hellen K. C. Oliveira[1], Laura V. B. Rocha[1], Isabella G. Gonçalves[1], Clara L. Arouca[2], Samantha M. Favoretto[2], Mary S. Varaschin[1*]

[1]Setor de Patologia Veterinária, Faculdade de Zootecnia e Medicina Veterinária, Universidade Federal de Lavras, Lavras, MG, Brasil.
[2]Ambulatório de Animais Silvestres - AMAS, Faculdade de Zootecnia e Medicina Veterinária, Universidade Federal de Lavras, Lavras, MG, Brasil.
***Autor de correspondência:**msvaraschin@ufla.br

Introdução: A *Malassezia* sp. é uma levedura lipofílica pertencente à flora natural da superfície tegumentar e das mucosas de mamíferos e aves. Nos cães, esta levedura é frequentemente associada a casos de otite externa, atuando como patógeno oportunista em desordens cutâneas. Já nas aves, pouco se sabe sobre a ocorrência de malasseziose, com literatura escassa disponível. Dessa forma, este trabalho tem como objetivo relatar a ocorrência e localização pouco usual de *Malassezia* sp. na córnea de uma maritaca *(Psittacara leucophthalmus).* **Relato do caso:** Uma maritaca de vida livre foi encaminhada ao Ambulatório de Animais Silvestres da Universidade Federal de Lavras (AMAS-UFLA) apresentando lesão ocular puntiforme, esbranquiçada, parcialmente corada com fluoresceína, sem resposta a tratamento antibiótico prévio. Foi realizada a citologia por swab, e encaminhada ao Setor de Patologia Veterinária da UFLA (SPV-UFLA), corada em coloração de Romanowsky e analisada em microscópio óptico. **Resultados:** Na avaliação microscópica, foram visualizadas grande quantidade de células epiteliais descamadas, restos de queratina e quantidade moderada de estruturas leveduriformes com brotamento de base larga, medindo em média 2 a 7 µm de diâmetro, compatíveis com *Malassezia* sp. As estruturas leveduriformes encontradas no exame de citopatologia associado a lesão macroscópica, permitiram o diagnóstico de malasseziose ocular. Após a instituição de terapias tópicas de suporte, com uso de colirio Still, durante 3 dias, e pomada Regencel e Soro heterólogo durante 39 dias, o tratamento foi suspenso devido a falta de resultados evidentes, porém a lesão foi progressivamente diminuindo de tamanho até sua regressão total em 75 dias após o diagnóstico. Há relatos semelhantes de resolução espontânea da malasseziose ocular em maritaca resgatada, possivelmente relacionada à melhoria nas condições de higiene, fornecimento de dieta balanceada e redução do nível de estresse do animal, o que favorece uma melhor resposta imune.. **Conclusões:** A úlcera de córnea associada a *Malassezia* sp., aqui relatada em uma maritaca, pode ter relação com o comprometimento do sistema imunológico da ave, uma vez que esta era de vida livre e exposta a situações de estresse como escassez de alimentos ou competição intraespécie. O aspecto macroscópico da lesão e a morfologia da levedura permitiram o diagnóstico e reforçam o valor da citologia como ferramenta simples e eficaz para diagnóstico de infecções fúngicas em diversas espécies animais.

Palavras-chave: aves silvestres, psitacídeo, *Malassezia* sp., citologia.

Agência financiadora: CAPES/CNPq.

Anais do 8º Congresso de Patologia Veterinária (CPV), XXII Encontro Nacional de Patologia Veterinária (ENAPAVE), XVI Simpósio Brasileiro da Davis-Thompson Foundation, VII Encontro Internacional de Saúde Animal e Prevenção (ENISAP) e I Simpósio de Sanidade Animal do CRMV-MT
9 a 12 de setembro de 2025 – Cuiabá, Mato Grosso, Brasil
Braz J Vet Pathol, 2025, vol. 18, Supl. 1

BJVP
Brazilian Journal of Veterinary Pathology
ISSN 1983-0246

Neoplasias mesenquimais cutâneas e subcutâneas malignas em porquinhos-da-índia

Isabella G. Gonçalves[1], Laura Q. Rezende[1], Camila C. Abreu[2], Karen Y. R. Nakagaki[3], Flademir Wouters[1], Angelica T. B. Wouters[1*]

[1]Setor de Patologia Veterinária, Faculdade de Zootecnia e Medicina Veterinária, Universidade Federal de Lavras, Lavras, MG, Brasil.
[2]PatoVetVale - Laboratório de Patologia Veterinária do Vale, Taubaté, SP, Brasil.
[3]Centro de diagnóstico veterinário CELULAVET, Belo Horizonte, MG, Brasil.
***Autor de correspondência:** angelica.wouters@ufla.br

Introdução: Porquinhos-da-índia são pets cada vez mais frequentes nos lares brasileiros. Dessa forma, busca crescente por cuidados veterinários especializados, maior expectativa de vida e investimento financeiro dos tutores com estes animais são realidade atual, que contribui para a ocorrência cada vez mais frequente de neoplasias, busca por diagnóstico assertivo, bem como tratamentos adequados para a espécie. As neoplasias mesenquimais estão entre os tipos neoplásicos mais comuns em pele e subcutâneo desses animais, chegando a 73,8% dos diagnósticos. **Objetivo:** Demonstrar a ocorrência de neoplasias mesenquimais cutâneas e subcutâneas em porquinhos-da-índia, com caracterização histológica e graduação, quando aplicável. **Metodologia:** Foi realizado um levantamento dos casos de biópsia e necrópsia de porquinhos-da-índia no Setor de Patologia Veterinária da UFLA, no Laboratório PatoVetVale e no Centro de Diagnóstico Celulavet no período de 2018 a 2025, com diagnóstico de neoplasia. Dentre esses foram selecionados os casos com neoplasia mesenquimal cutânea e subcutânea. Foram analisadas lâminas histológicas coradas em Hematoxilina e Eosina e em Tricrômico de Masson. Quando aplicável, foram utilizados os critérios caninos de graduação de sarcomas de tecidos moles (STMs) para comparação. **Resultados:** No período do estudo foram recebidas 72 amostras de porquinhos-da-índia nos três laboratórios. Dentre estes, 21 eram casos de neoplasia, cinco delas cutâneas e subcutâneas, representando 23,8% dos casos. Os cinco casos tratavam-se de neoplasias mesenquimais malignas. Duas delas apresentavam células alongadas formando feixes em múltiplas direções, compatíveis com fibrossarcoma (ambos STM Grau II); uma apresentou proliferação moderadamente diferenciada de adipócitos, com áreas mais densamente celulares contendo mitoses bizarras, cariomegalia e multinucleação frequente, achados compatíveis com lipossarcoma (STM Grau I). Uma apresentou proliferação de células fusiformes formando espaços vasculares, compatível com hemangiossarcoma; e a última apresentou células fusiformes proliferadas, por vezes contendo estriações transversais, entremeando uma cápsula de tecido conjuntivo fibroso, compatível com rabdomiossarcoma. Na coloração de Tricrômico de Masson, um dos casos de fibrossarcoma apresentou estroma discreto, com pouco colágeno. No caso de rabdomiossarcoma foram evidenciadas fibras musculares neoplásicas infiltrando entre os tecidos adjacentes. **Conclusões:** Outros trabalhos com porquinhos-da-índia demonstraram proporção semelhante de neoplasias mesenquimais cutâneas e subcutâneas nas amostras analisadas, com predomínio de fibrossarcomas e lipossarcomas. Porém, ainda não há literatura específica embasando a graduação de STMs nessa espécie. As neoplasias mesenquimais malignas representam parcela significativa entre as neoplasias cutâneas e subcutâneas em porquinhos-da-índia. Dada a elevada

casuística observada, ressalta-se a importância de estudos focados nos critérios adequados para graduação histológica nessa espécie.

Palavras-chave: neoplasia mesenquimal, pets não-convencionais, roedor, Tricrômico de Masson, graduação histológica.

Agência financiadora: CAPES/CNPq

Anais do 8º Congresso de Patologia Veterinária (CPV), XXII Encontro Nacional de Patologia Veterinária (ENAPAVE), XVI Simpósio Brasileiro da Davis-Thompson Foundation, VII Encontro Internacional de Saúde Animal e Prevenção (ENISAP) e I Simpósio de Sanidade Animal do CRMV-MT
9 a 12 de setembro de 2025 – Cuiabá, Mato Grosso, Brasil
Braz J Vet Pathol, 2025, vol. 18, Supl. 1

BJVP
Brazilian Journal of Veterinary Pathology
ISSN 1983-0246

Achados anatomopatológicos de canários (*Serinus canaria*) apreendidos em um mercado de animais vivos de Belo Horizonte, MG

Ludmilla de M. Nonato[1], Camila I. Amaral[1], Monique D. Alves[1], Lorena S. Bezerra[1], Lucas B. S. de Oliveira[2], Roselene Ecco[1*]

[1]Setor de Patologia, Departamento de Clínica e Cirurgia Veterinária, Universidade Federal de Minas Gerais, Belo Horizonte, MG, Brasil.
[2]Departamento de Medicina Veterinária Preventiva, Universidade Federal de Minas Gerais, Belo Horizonte, MG, Brasil.
***Autor de correspondência:** ecco@vet.ufmg.br

Introdução: O comércio de animais vivos em mercados é uma prática comum no Brasil e em outros países do mundo. Entretanto, essa prática pode gerar impactos negativos ao bem-estar animal e aumentar o risco de transmissão de doenças. As más condições como superlotação, ventilação inadequada e nutrição deficiente contribuem para a alta mortalidade dos animais. Exames pós mortem são fundamentais para dimensionar o impacto desse comércio e para o desenvolvimento de protocolos veterinários mais eficazes. Objetivou-se relatar os achados anatomopatológicos em canários (*Serinus canaria*) apreendidos em um mercado de animais vivos. **Relato de caso:** Foram recebidas para exame nove aves da espécie *Serinus canaria*, provenientes de uma apreensão por órgãos oficiais em um mercado de animais vivos. Os sinais clínicos eram inespecíficos, caracterizados por apatia, hiporexia seguido de morte e, em alguns casos, houve perda de peso progressiva. Material e métodos: Foram coletadas amostras de todos os órgãos, fixados em formalina tamponada 10%, processados rotineiramente e corados em Hematoxilina e Eosina (HE), Ácido periódico de *Shiff* (PAS), *Giemsa* e *Ziehl Neelsen* (ZN). **Resultados:** O sistema gastrointestinal foi o mais acometido e as alterações observadas foram: proventriculite por *Macrorhabdus ornithogaster* (5/9), e proventriculite e ventriculite por *Candida* spp. (1/9), evidenciados por PAS. No fígado houve dois casos de hepatite (2/9) de etiologias distintas, um caso sugestivo de *Chlamydia* spp. com bactérias intracelulares evidenciadas por *Giemsa* e outro de *Mycobacterium avium* com inúmeros macrófagos com bacilos álcool ácidos resistentes intracitoplasmáticos corados por ZN. A lipidose hepática estava presente em quatro casos (4/9) e estava associada a aves com alterações compatíveis com anemia e desnutrição. Outras lesões infecciosas incluíram traqueíte por *Sternostoma tracheacolum* (1/9), broncopneumonia (1/9), aerossaculite (1/9) e esplenite (1/9) de origem bacteriana não determinada. Lesões renais como nefrose tubular, amiloidose ou deposição de urato foram vistas em duas aves (2/9). **Conclusões:** Estes achados demonstram que a mortalidade dos canários provenientes de condições inadequadas de criação inclui doenças infecciosas e desordens metabólicas. A predominância de lesões gastrointestinais e hepáticas reflete as condições de manejo precárias. Além disso, a presença de agentes com potencial zoonótico, como *Chlamydia* spp. e complexo *Mycobacterium avium*, evidencia o risco sanitário. Por fim, o exame *post mortem* é uma ferramenta crucial para compreender as causas da morte dessas aves, fornece dados essenciais para elucidar a problemática envolvida nesta prática e contribui para o aperfeiçoamento de protocolos de tratamento para animais apreendidos em cenários de maus-tratos.

Palavras-chave: Aves, comércio ilegal, sistema digestivo, prevenção, zoonoses.

Agências financiadoras: Coordenação de Aperfeiçoamento de Pessoal de Nível Superior (CAPES), Conselho Nacional de Desenvolvimento Científico e Tecnológico (CNPq), Fundação de Amparo à Pesquisa do Estado de Minas Gerais (FAPEMIG) e Ministério da Educação (MEC).

Anais do 8º Congresso de Patologia Veterinária (CPV), XXII Encontro Nacional de Patologia Veterinária (ENAPAVE), XVI Simpósio Brasileiro da Davis-Thompson Foundation, VII Encontro Internacional de Saúde Animal e Prevenção (ENISAP) e I Simpósio de Sanidade Animal do CRMV-MT
9 a 12 de setembro de 2025 – Cuiabá, Mato Grosso, Brasil
Braz J Vet Pathol, 2025, vol. 18, Supl. 1

BJVP
Brazilian Journal of Veterinary Pathology
ISSN 1983-0246

Verminose em calopsitas (*Nymphicus hollandicus*) resgatadas após enchentes do Rio Grande do Sul: relato de caso

Laura F. Pfeifer[1]*, Juliana S. Moreira[1], Thaís L. H. Maia[1], Eduarda S. Vier[1], Jade P. Del Manto[1], Bruna P. de Jesus[1], Ana Laura A. Vieira[1], Ana Carolina B. Coelho [1]

[1]Faculdade de Veterinária, Centro Universitário Ritter dos Reis (UniRitter), Porto Alegre, RS, Brasil.
***Autor de correspondência:** laurapfeifer2807@gmail.com

Introdução: Verminose é uma infecção parasitária frequentemente relatada em aves silvestres, representando um risco maior para aves cativas. Essa enfermidade geralmente não desencadeia quadros clínicos, mas podem levar o animal a óbito em alguns casos. Em calopsita *(Nymphicus hollandicus)* os parasitos acometem predominantemente o trato gastrointestinal. Fatores ambientais e imunológicos podem agravar essa enfermidade, tornando o diagnóstico precoce fundamental. Este trabalho tem como objetivo relatar os achados macroscópicos e microscópicos de dois casos de verminose intestinal em calopsitas resgatadas após enchentes, e citar suas principais características. **Relato do caso:** Foram recebidas, em um hospital da cidade de Porto Alegre, RS, 14 calopsitas (*Nymphicus hollandicus*) resgatadas após enchentes que atingiram o estado do Rio Grande do Sul em maio de 2024. Destas, seis apresentavam quadro clínico caracterizado por debilidade acentuada, prostração, hiporexia, diarreia e escore de condição corporal reduzido, classificado como 2/5. A desidratação foi estimada entre 5% a 7%, com mucosas hipocoradas e excretas predominantemente amolecidas e esverdeadas, visíveis também na gaiola onde estavam alojadas. As aves eram majoritariamente filhotes ou juvenis e necessitavam de cuidados intensivos, incluindo suplementação alimentar e suporte clínico. A inspeção das fezes e das gaiolas indicava alteração significativa de coloração e consistência. Quatro calopsitas evoluíram para óbito e foram encaminhadas para necropsia. **Resultados:** Nos achados macroscópicos dos quatro animais necropsiados, observou-se a presença de fezes próximas à região cloacal. No exame interno, os órgãos apresentavam acentuada autólise, e os pulmões, o coração e o fígado exibiam áreas multifocais de coloração vermelho-escura. Além disso, em uma das calopsitas, identificaram-se no intestino, especificamente na porção do duodeno, múltiplas estruturas parasitárias cilíndricas, alongadas, não segmentadas, de coloração bege e com extremidades afinadas, variando de aproximadamente 3 a 6 cm. Em outra calopsita, a avaliação histopatológica revelou estruturas parasitárias no lúmen intestinal, com morfologia compatível com nematoides, confirmando a presença do parasita também em nível microscópico. A acentuada autólise prejudicou a avaliação histopatológica nas demais calopsitas. **Conclusões:** O presente relato evidencia a importância do monitoramento clínico e patológico em aves resgatadas, especialmente em situações de estresse e vulnerabilidade, como no caso de desastres ambientais. Os achados macroscópicos e histopatológicos confirmaram a presença de parasitas intestinais da classe *Nematoda spp*, reforçando a relevância de cuidados sanitários e suporte clínico intensivo nessas situações. A identificação de verminoses nestes casos destaca a necessidade de protocolos de triagem e manejo eficazes para reduzir a morbidade e mortalidade em aves resgatadas.

Palavras-chave: aves cativas, parasitose, trato gastrointestinal, *Nematode.*

Anais do 8º Congresso de Patologia Veterinária (CPV), XXII Encontro Nacional de Patologia Veterinária (ENAPAVE), XVI Simpósio Brasileiro da Davis-Thompson Foundation, VII Encontro Internacional de Saúde Animal e Prevenção (ENISAP) e I Simpósio de Sanidade Animal do CRMV-MT
9 a 12 de setembro de 2025 – Cuiabá, Mato Grosso, Brasil
Braz J Vet Pathol, 2025, vol. 18, Supl. 1

BJVP
Brazilian Journal of Veterinary Pathology
ISSN 1983-0246

Melanoma cutâneo metastático em *Cuniculus paca*

Lucas P. de O. Rezende[1,2*], Ariela B. Motta[2], Lucas S. Barreto[2], Janara C. dos Santos[2], Thais R. L. S. Barros[1,2], Guilherme R. Blume[3], Nicolas T. C. Chagas[4] Fabiano J. F. de Sant'Ana[1]

[1]Laboratório de Diagnóstico Patológico Veterinário (LDPV), Faculdade de Agronomia e Medicina Veterinária (FAV), Universidade de Brasília (UnB), Brasília, DF, Brasil.
[2]Programa de Pós-Graduação em Saúde Animal (PPGSA), Faculdade de Agronomia e Medicina Veterinária (FAV), Universidade de Brasília (UnB), Brasília, DF, Brasil.
[3]Laboratório HistoPato Análise Anatomopatológica Veterinária, Brasília, DF, Brasil.
[4] Fundação Jardim Zoológico de Brasília, Brasília, DF, Brasil
***Autor de correspondência:** lr38138@gmail.com

Introdução: Tumores melanocíticos (melanocitomas e melanomas) se originam de melanócitos, os quais são provenientes dos melanoblastos, que migram a partir da crista neural, durante a embriogênese, para a pele e folículos pilosos. Melanocitomas são neoplasias comuns em cães, cavalos e algumas raças de suínos. Já os melanomas são comuns em cães e equinos, e incomuns em outras espécies domésticas. Embora existam relatos esporádicos do neoplasma em espécies de animais silvestres e exóticos, não há descrição de melanoma em *Cuniculus paca*. **Relato do caso:** Uma paca, adulta e macho, de 8,5 kg, oriunda do plantel da Fundação Jardim Zoológico de Brasília, apresentou um nódulo cutâneo próximo a região caudal do ramo direito da mandíbula. Após alguns dias, houve aumento do nódulo e então foi optada pela excisão cirúrgica da lesão. O animal morreu durante o procedimento, sendo realizada posteriormente a necropsia, coleta do nódulo e diversos órgãos para análise histopatológica e imuno-histoquímica (IHQ). **Resultados**: Macroscopicamente foi observada um nódulo cutâneo, firme, regular, que media 3,2 x 3,0 x 1,9 cm, e que era difusamente enegrecido nas superfícies natural e de corte. Vários linfonodos adjacentes também estavam enegrecidos. Histologicamente, na derme e subcutâneo, havia proliferação neoplásica invasiva, densamente celular, bem delimitada e não-encapsulada. As células neoplásicas possuíam arranjo em ninhos/blocos, sustentados por estroma fibrovascular escasso. Essas células eram em sua maioria arredondadas, com bordos celulares pouco definidos. O citoplasma era moderado e continha pigmento granular marrom-preto (melanina). O núcleo era grande, único, arredondado, com cromatina frouxa e um a dois nucléolos evidentes. Foi observada anisocitose e anisocariose moderadas e duas mitoses em 2,37 mm², além de células multinucleadas e infiltrado linfocítico multifocal discreto. Células neoplásicas similares também foram encontradas nos linfonodos sentinelas. Na IHQ, as células neoplásicas, na pele e linfonodo, tiveram imunomarcação citoplasmática positiva e difusa para Melan-A. **Conclusões:** Com base na avaliação anatomopatológica e imuno-histoquímica, o diagnóstico final foi definido como melanoma cutâneo com metástase para linfonodos regionais. Assim, o melanoma deve ser considerado como diagnóstico diferencial de lesões proliferativas de pele em pacas. Este é o primeiro registro de melanoma cutâneo em *Cuniculus paca*.

Palavras-chave: animais silvestres, dermatopatologia, neoplasia, tumores melanocíticos.

Anais do 8º Congresso de Patologia Veterinária (CPV), XXII Encontro Nacional de Patologia Veterinária (ENAPAVE), XVI Simpósio Brasileiro da Davis-Thompson Foundation, VII Encontro Internacional de Saúde Animal e Prevenção (ENISAP) e I Simpósio de Sanidade Animal do CRMV-MT
9 a 12 de setembro de 2025 – Cuiabá, Mato Grosso, Brasil
Braz J Vet Pathol, 2025, vol. 18, Supl. 1

BJVP
Brazilian Journal of Veterinary Pathology
ISSN 1983-0246

Achados anatomopatológicos de pneumonia parasitária em um macaco-prego-preto (*Sapajus nigritus*): relato de caso

Gabriel H. L. de Almeida[1*], Pietra M. F. Detoni[1], Andressa C. dos A. Leite[1], Mariana P. Matucheski[1], Cristiane M. Montilho[2], Anderson L. de Carvalho[2], Manoela M. Piva[1], Aline de M. Viott[1]

[1]Laboratório de Patologia Veterinária, Departamento de Ciências Veterinárias, Universidade Federal do Paraná, Campus de Palotina, Palotina, PR, Brasil.
[2]Hospital Veterinário, Setor de Atendimento de Animais Silvestres e Exóticos, Departamento de Ciências Veterinárias, Universidade Federal do Paraná, Campus de Palotina, Palotina, PR, Brasil.
***Autor de correspondência:** gabrielleme321@gmail.com

Introdução: quadros de pneumonia parasitária são amplamente relatados em regiões tropicais, especialmente no mundo ocidental. As principais espécies acometidas incluem humanos, equinos, felinos, pequenos e grandes ruminantes, caninos e aves. Os agentes etiológicos são variados e envolvem, principalmente, protozoários e helmintos. No presente caso, objetivou-se relatar os achados anatomopatológicos de uma pneumonia parasitária em um macaco-prego-preto (*Sapajus nigritus*). **Relato do caso:** foi encaminhado para necropsia no Laboratório de Patologia Veterinária da UFPR (LPV) um *S. nigritus*, macho, adulto, de vida-livre, com histórico de prostração, nistagmo horizontal bilateral, hipotermia, caquexia, palidez de mucosas, desidratação severa e diarreia líquida e fétida. O animal não apresentou manifestações clínicas a nível respiratório durante a internação. Os órgãos foram coletados, fixados em solução de formol a 10% e processados por técnica histológica de rotina. **Resultados**: na avaliação macroscópica dos pulmões, observou-se ausência de colabamento e hipocrepitância de forma difusa. No lobo medial direito, notou-se atelectasia difusa acentuada. Em todos os lobos, havia áreas nodulares moderadas, multifocais a coalescentes, de coloração esbranquiçada, com centro levemente enegrecido. Algumas dessas áreas apresentavam aumento de volume, variando entre 2 e 5 cm (nódulos parasitários). Também foram observados pequenos pontos milimétricos multifocais enegrecidos disseminados (antracose). Na avaliação microscópica, identificou-se, no lúmen das vias aéreas, de forma multifocal, quantidade moderada de estruturas parasitárias em cortes transversais, que apresentavam cavidade pseudocelomática, cutícula fina, musculatura platimiária delgada, órgão tubular do trato digestivo e, por vezes, estruturas larvais em desenvolvimento — sugestivas de nematoides, medindo entre 149 – 626 µm. O parênquima adjacente a essas regiões apresentava áreas multifocais de colabamento alveolar (atelectasia), associadas a moderado infiltrado inflamatório multifocal composto predominantemente por linfócitos, plasmócitos, macrófagos, discretas células multinucleadas e eosinófilos (pneumonia granulomatosa). Também foram observados pequenos aglomerados multifocais de macrófagos contendo pigmento enegrecido/acastanhado intracitoplasmático (antracose). **Conclusões:** casos com descrição anatomopatológica minuciosa de pneumonia parasitária em platirrinos são escassos na literatura. O presente relato reforça a importância do diagnóstico dessas enfermidades em primatas não humanos e contribui para o enriquecimento de dados epidemiológicos sobre parasitoses em primatas sul-americanos.

Palavras-chave: granuloma, nematoide, platirrino, pulmão.

Anais do 8º Congresso de Patologia Veterinária (CPV), XXII Encontro Nacional de Patologia Veterinária (ENAPAVE), XVI Simpósio Brasileiro da Davis-Thompson Foundation, VII Encontro Internacional de Saúde Animal e Prevenção (ENISAP) e I Simpósio de Sanidade Animal do CRMV-MT
9 a 12 de setembro de 2025 – Cuiabá, Mato Grosso, Brasil
Braz J Vet Pathol, 2025, vol. 18, Supl. 1

BJVP
Brazilian Journal of Veterinary Pathology
ISSN 1983-0246

Sepse decorrente de disbiose em dois tamanduás-bandeiras (*Myrmecophaga tridactyla*)

Nayara F. de Paula[1*], Julia P. de Andrade[2], Herlandes P. Tinoco[3], Rafael O. C. Motta[3], Carlyle M. Coelho[3], João Victor F. Campos[4], Rodrigo O. S. Silva[4], Renato L. Santos[1]

[1] Laboratório de Patologia Molecular, Departamento de Clínica e Cirurgia Veterinária, Escola de Veterinária, Universidade Federal de Minas Gerais, Belo Horizonte, MG, Brasil.
[2] Departamento de Medicina Veterinária Preventiva, Escola de Veterinária, Universidade Federal de Minas Gerais, Belo Horizonte, MG, Brasil.
[3] Jardim Zoológico de Belo Horizonte, Fundação de Parques Municipais e Zoo-Botânica de Belo Horizonte, Belo Horizonte, MG, Brasil.
[4] Laboratório de Anaeróbios, Departamento de Medicina Veterinária Preventiva, Escola de Veterinária, Universidade Federal de Minas Gerais, Belo Horizonte, MG, Brasil.
***Autor de correspondência:** nay.ferreiradepaula@gmail.com

Introdução: O intestino abriga bactérias que podem ser benéficas ou prejudiciais ao hospedeiro. Em indivíduos saudáveis, há equilíbrio que mantém a funcionalidade e resistência a patógenos. Quando ocorre desequilíbrio da microbiota, chamado disbiose, o intestino torna-se vulnerável. Relata-se dois casos de sepse associados à disbiose intestinal em tamanduás-bandeira (*Myrmecophaga tridactyla*) mantidos sob cuidados humanos. **Relato do caso:** Duas fêmeas lactantes, mantidas no Jardim Zoológico de Belo Horizonte, receberam suplemento alimentar comercial destinado a cadelas lactantes. O animal 1 apresentou sialorreia, prostração, edema cervical e feridas nos membros. Foi medicada com anti-inflamatórios e antibióticos, porém morreu dois dias após início dos sinais clínicos. Já o animal 2 apresentou anorexia, sialorreia, bradipneia intensa, mucosas hipocoradas e diarreia. Estava em isolamento com filhote, que não apresentou sinais clínicos. Perfil bioquímico revelou hipoproteinemia moderada. Foi encontrada morta no recinto. Ambos animais foram necropsiados, e fragmentos de órgãos e tecidos foram fixados em formalina tamponada a 10% e processados histologicamente. Conteúdo intestinal de ambos animais e sangue intracardíaco do animal 2 foram destinados à pesquisa bacteriológica. **Resultados**: Macroscopicamente, ambos apresentavam emaciação moderada. O animal 1 tinha peritonite discreta, hemorragia em diversos órgãos, e cólon, serosa e mucosa com hemorragias multifocais a coalescentes intensas e conteúdo líquido e verde-escuro. Microscopicamente, observou-se colite necro-hemorrágica multifocal intensa associada bacilos gram-positivos e trombos multifocais; córtex frontal e hipocampo com necrose neuronal multifocal moderada; e congestão e hemorragia diversos órgãos. A amostra de conteúdo intestinal não teve crescimento bacteriano em ágar sangue em aerobiose, entretanto, teste rápido para detecção do antígeno glutamato desidrogenase (GDH) foi positivo para *Clostridioides difficile,* e PCR indicou os genes das toxinas A e B. O animal 2 tinha no ceco hemorragias multifocais a coalescente intensas na serosa e mucosa, e conteúdo líquido vermelho-escuro a preto, bem como hemorragia e congestão em diversos órgãos. Microscopicamente, havia tiflite necro-hemorrágica multifocal discreta com bacilos intravasculares. Havia ainda enterite necro-hemorrágica multifocal discreta com leveduras e pseudo-hifas compatíveis com *Candida* sp. intralesionais. ELISA de conteúdo intestinal foi positivo para *Campylobacter jejuni* e *Campylobacter coli*, enquanto no sangue intracardíaco isolou-se *Aeromonas* spp. e *Bacillus cereus*. **Conclusões:** Os achados macroscópicos e

microscópicos, e os resultados de pesquisa bacteriana indicam quadro séptico decorrente de disbiose, sobretudo com ausência de crescimento bacteriano no conteúdo intestinal do animal 1. A introdução de suplemento alimentar destinado a espécie onívora (cães) pode ter desencadeado o desequilíbrio microbiano nas fêmeas de tamanduás-bandeira, que são insetívoros por natureza.
Palavras-chave: patologia gastrointestinal, microbiota, Xenarthra, suplementação alimentar.

Agência financiadora: CNPq, CAPES, FAPEMIG.

Anais do 8º Congresso de Patologia Veterinária (CPV), XXII Encontro Nacional de Patologia Veterinária (ENAPAVE), XVI Simpósio Brasileiro da Davis-Thompson Foundation, VII Encontro Internacional de Saúde Animal e Prevenção (ENISAP) e I Simpósio de Sanidade Animal do CRMV-MT
9 a 12 de setembro de 2025 – Cuiabá, Mato Grosso, Brasil
Braz J Vet Pathol, 2025, vol. 18, Supl. 1

BJVP
Brazilian Journal of Veterinary Pathology
ISSN 1983-0246

Dermatite por *Vibrio alginolyticus* em tartaruga verde com impactação por lixo plástico

Carolina B. Brunner[1*], Anna P. B. França[1], Filipe A. V. dos Santos[1], Cassiane E. Lopes[1], Mariana B. Casagrande[1], Ana Carolina C. Natal[2], Derek B. Amorim[3], Saulo P. Pavarini[1]

[1]Setor de Patologia Veterinária, Faculdade de Veterinária, Universidade Federal do Rio Grande do Sul, Porto Alegre, RS, Brasil.
[2]Núcleo de Reabilitação e Conservação de Animais Silvestres (Preservas), Hospital Clínico Veterinário, Faculdade de Veterinária, Universidade Federal do Rio Grande do Sul, Porto Alegre, RS, Brasil.
[3]Centro de Estudos Costeiros, Limnológicos e Marinhos (CECLIMAR), Universidade Federal do Rio Grande do Sul, Imbé, RS, Brasil
***Autor de correspondência:** carolina.bbrunner@gmail.com

Introdução: *Vibrio alginolyticus* (*V. alginolyticus*) é uma bactéria gram-negativa e anaeróbica facultativa, seu habitat natural são ecossistemas marinhos e águas estuarinas. Em animais, atua como um patógeno oportunista após lesões traumáticas de pele, carapaça, cavidade oral e esôfago. O objetivo desse trabalho é relatar um caso de dermatite ulcerativa por *V. alginolyticus* em uma tartaruga-verde (*Chelonia mydas*) com impactação por resíduos sólidos antropogênicos. **Relato do caso:** Uma tartaruga-verde, juvenil, fêmea, encontrada encalhada na praia de Tramandaí foi encaminhada para o CERAM (Centro de Recuperação de Animais Marinhos da Universidade Federal do Rio Grande do Sul - UFRGS) e posteriormente para o Núcleo de Reabilitação e Conservação de Animais Silvestres da Faculdade de Veterinária da UFRGS. O animal veio a óbito e foi encaminhada para o exame de necropsia no Setor de Patologia Veterinária (SPV-UFRGS). **Resultados:** No exame externo observou-se na pele áreas multifocais a coalescentes, lineares, discretamente deprimidas, amarronzadas e recobertas por crostas entre a região do pescoço e a porção ventral das nadadeiras anteriores e posteriores. Um suabe de pele foi coletado para exame bacteriológico. Na abertura da cavidade celomática, o estômago e o intestino grosso estavam difusos e dilatados, firmes e consistentes. No lúmen, havia moderada quantidade de conteúdo alimentar e fecal, repletos de materiais grosseiros, lineares, firmes e de colorações variadas (plástico, linhas de pesca, cordões e outros resíduos). Foram coletadas amostras dos órgãos para análise histológica. Na microscopia, em epiderme havia áreas extensas de erosão e ulceração, recobertas multifocalmente por material eosinofílico amorfo (fibrina) com grupos de estruturas bacterianas basofílicas cocoides, e infiltrado inflamatório de heterofilos, linfócitos e plasmócitos e debris celulares. Em derme superficial e, por vezes se estendendo à profunda, nota-se deposição multifocal de pigmento granular acastanhado. Ainda, em mucosa estomacal e intestinal, havia fusão de vilosidade com moderado infiltrado inflamatório de linfócitos e plasmócitos. Após 24h de incubação em aerobiose, colônias médias, cinzas com centro branco, apresentando hemólise parcial foram visualizadas em ágar sangue. Simultaneamente, colônias pequenas e lactose-negativa foram visualizados em ágar MacConkey. À coloração de Gram, bacilos gram-negativos foram observados. O isolado bacteriano foi submetido à técnica de Maldi-Tof, cuja identificação final foi de *V. alginolyticus*. **Conclusões:** Os achados anatomopatológicos e bacteriológicos são compatíveis com dermatite por *Vibrio alginolyticus* em uma tartaruga-verde impactada por resíduos sólidos antropogênicos. Portanto, esse relato contribui

para estudos sobre causas de mortalidade em tartarugas marinhas durante episódios de encalhe e auxilia no diagnóstico diferencial das dermatites.

Palavras-chave: bactéria, gram-negativa, ulcerativa.

Agência financiadora: CAPES, CNPQ

Anais do 8º Congresso de Patologia Veterinária (CPV), XXII Encontro Nacional de Patologia Veterinária (ENAPAVE), XVI Simpósio Brasileiro da Davis-Thompson Foundation, VII Encontro Internacional de Saúde Animal e Prevenção (ENISAP) e I Simpósio de Sanidade Animal do CRMV-MT
9 a 12 de setembro de 2025 – Cuiabá, Mato Grosso, Brasil
Braz J Vet Pathol, 2025, vol. 18, Supl. 1

BJVP
Brazilian Journal of Veterinary Pathology
ISSN 1983-0246

Ovos de espirorquídeos (Trematoda: Spirorchiidae) em fibropapilomas de tartaruga-verde (*Chelonia mydas*)

Bruna A. de Freitas[1]*, Lucas C. Nogueira[1], Virgilio Z. Lemos[1], Ana Beatriz B.M. Silva[1], Izadhora B. Paiva[1], Yohany A.A. Pérez[2], Kássia V.G.C. da Silva[3], Marcela F.V. de Mello[3]

[1]Residência em Anatomia Patológica Veterinária, Universidade Federal Fluminense, Niterói, RJ, Brasil.
[2]Programa de Pós-Graduação em Medicina Veterinária- Clínica e Reprodução Animal, Universidade Federal Fluminense, Niterói, RJ, Brasil.
[3]Departamento de Patologia e Clínica Veterinária, Universidade Federal Fluminense, Niterói, RJ, Brasil
***Autor de correspondência:** brunaaf2402@gmail.com

Introdução: As tartarugas-verdes (*Chelonia mydas*) são encontradas em todo o litoral brasileiro e podem ser acometidas por doenças com potencial debilitante como a fibropapilomatose e a espirorquidíase. A fibropapilomatose é uma neoplasia benigna de pele, que tem sido associada ao herpesvírus do tipo 5 que infecta quelônios (ChHV-5) e à poluição marinha. A espirorquidíase é causada por parasitos trematódeos que afetam diversos órgãos e tecidos, tais como coração, pulmões, rins, fígado e vasos sanguíneos, podendo levar à formação de extensas lesões crônicas, debilidade e morte em tartarugas. O objetivo deste estudo foi relatar o caso de uma tartaruga verde com fibropapilomatose associada à presença de ovos de trematódeos da família Spirorchiidae intratumorais. **Relato do caso:** Foi analisada uma amostra de biópsia de tumoração cutânea coletada de um exemplar de tartaruga-verde (*Chelonia mydas*) da Baía de Guanabara, Rio de Janeiro. O material coletado foi fixado em solução de formalina a 10% tamponada, clivado, processado pelas técnicas histológicas de rotina, corado com hematoxilina e eosina e examinado sob microscopia óptica. **Resultados:** A análise anatomo-histopatológica revelou formação verrucosa, composta por múltiplas projeções papilares, formadas por proliferação de células alongadas do tecido conjuntivo da derme em direção à epiderme. Próximo à junção dermo-epidérmica, os fibroblastos se apresentavam por vezes em arranjo empacotado e com frequentes figuras de mitose. A epiderme exibia moderada acantose multifocal, moderada hiperqueratose ortoqueratótica e eventuais coilócitos. Em meio ao tecido conjuntivo da derme foram observadas estruturas irregulares, compostas por envoltório semelhante a uma cápsula, de cor marrom, refringente e por vezes apresentando conteúdo histologicamente compatível com miracídio. As estruturas eram morfologicamente compatíveis com ovos da família Spirorchidae e estavam associadas a infiltrado inflamatório composto por heterófilos, macrófagos epitelioides e células gigantes multinucleadas. **Conclusões:** Os achados histopatológicos demonstram a ocorrência de ovos de trematódeos da família Spirorchiidae em associação a resposta inflamatória granulomatosa em derme, em formações fibropapilomatosas. Tais achados evidenciam o potencial imunomodulador desses helmintos e reforçam a importância da investigação conjunta de agentes infecciosos e neoplásicos, com vistas à conservação das tartarugas-verdes.

Palavras-chave: histopatologia, neoplasia, parasitologia, quelônios, trematódeos.

Anais do 8º Congresso de Patologia Veterinária (CPV), XXII Encontro Nacional de Patologia Veterinária (ENAPAVE), XVI Simpósio Brasileiro da Davis-Thompson Foundation, VII Encontro Internacional de Saúde Animal e Prevenção (ENISAP) e I Simpósio de Sanidade Animal do CRMV-MT
9 a 12 de setembro de 2025 – Cuiabá, Mato Grosso, Brasil
Braz J Vet Pathol, 2025, vol. 18, Supl. 1

BJVP
Brazilian Journal of Veterinary Pathology
ISSN 1983-0246

Um caso fatal de Infecção multissistêmica por microfilárias em Quati (*Nasua nasua*) no sul do Brasil

Marina Gatto[1*], Brenda L. R. Marcuzzo[1], Roberta P. Gottschall[1], Elisa de O. Soares[1], Anna G. M. Galon[1], Letícia Marchetto[1], Ezequiel D. dos Santos[1], Adriana Costa da Motta[1]

[1] Laboratório de Patologia Animal, Escola de Ciências Agrárias Inovação e Negócios, Universidade de Passo Fundo, Passo Fundo, RS, Brasil.
***Autor de correspondência: marinagattoo13@gmail.com**

Introdução: Filarioses são doenças provocadas por nematódeos filarídeos. A infecção ocorre por meio da picada de vetores, como mosquitos do gênero *Culex* ou *Aedes* ou outros artrópodes hematófagos. O vetor ingere microfilárias ao sugar o sangue de um hospedeiro infectado e, após desenvolvimento no inseto, transmite as larvas infectantes (L3) para um novo hospedeiro. Alguns estudos nacionais relatam o encontro de microfilárias em hemoanálises de animais silvestres, dentre eles o Quati, onde as espécies de filarídeos foram *D. immitis*, *D. repens*, *Acanthocheilonema reconditum*, *Brugia* spp., *Mansonella* spp., *Pneumospirura* spp. e *Dipetalonema* spp. Este trabalho tem por objetivo relatar um caso fatal de microfilariose em quati no norte do estado do Rio Grande do Sul, enfatizando seus aspectos anatomopatológicos. **Relato do caso:** Um quati, macho, com aproximadamente um ano de idade, foi encontrado apresentando incoordenação motora. Houve agravamento do quadro clínico e morte. **Resultados**: Na necropsia havia palidez das mucosas e presença de piolhos aderidos à pele. Ao exame interno, havia intensa congestão pulmonar e hemorragia, além da presença de áreas amareladas na superfície capsular hepática. Amostras de todos os órgãos foram coletadas, fixadas em formalina 10% tamponada e processadas por métodos histoquímicos convencionais. Na microscopia constatou-se insuficiência respiratória, caracterizada por edema pulmonar difuso, congestão multifocal, além de múltiplas microfilárias no lúmen dos vasos. O fígado exibia dissociação multifocal de cordões de hepatócitos, congestão difusa e presença de múltiplas microfilárias no lúmen dos vasos. Constatou-se, ainda, nefrite intersticial linfoplasmocitária subaguda, nefrose, fibrose e presença de múltiplas microfilárias no lúmen dos vasos; edema e fibrina entre os feixes de cardiomiócitos, congestão e múltiplas microfilárias; além de enterite linfoplasmocitária difusa e múltiplas microfilárias. No encéfalo observou-se congestão difusa em associação com múltiplas microfilárias no lúmen dos vasos. **Conclusões:** O diagnóstico de microfilariose multissistêmica fatal foi realizado através da correlação entre as manifestações clínicas e achados anatomopatológicos. Assim, ressalta-se a importância da realização de necropsia em animais silvestres para compreensão e diagnóstico etiológico da causa da morte. Além disso, o resultado do exame pode contribuir para o conhecimento das doenças vetoriais em animais silvestres, bem como para o conhecimento e monitoramento de doenças com potencial zoonótico.

Palavras-chave: animais silvestres, diagnóstico, microfilárias, *Nasua nasua*.

Anais do 8º Congresso de Patologia Veterinária (CPV), XXII Encontro Nacional de Patologia Veterinária (ENAPAVE), XVI Simpósio Brasileiro da Davis-Thompson Foundation, VII Encontro Internacional de Saúde Animal e Prevenção (ENISAP) e I Simpósio de Sanidade Animal do CRMV-MT
9 a 12 de setembro de 2025 – Cuiabá, Mato Grosso, Brasil
Braz J Vet Pathol, 2025, vol. 18, Supl. 1

BJVP
Brazilian Journal of Veterinary Pathology
ISSN 1983-0246

Infecção por *Gurltia paralysans* em *Leopardus wiedii* (gato-maracajá) de vida livre no Rio Grande do Sul: relato de caso

Jean C. O. Menegatt[1*], Matheus D. Araújo[1], Gabrielle Z. Tres[1], Vitor G. C. da Silva[1], Laura B. Nunes[2], João F. Soares[2], Fernanda F. Perosa[1], Saulo P. Pavarini[1]

[1]Setor de Patologia Veterinária (SPV-UFRGS), Universidade Federal do Rio Grande do Sul, Porto Alegre, RS, Brasil.
[2]Laboratório de Protozoologia e Rickettsioses Vetoriais (ProtozooVet), Universidade Federal do Rio Grande do Sul, Porto Alegre, RS, Brasil.
***Autor de correspondência:** menegattjean2@gmail.com

Introdução: *Gurltia paralysans* é o agente etiológico da gurltiose, uma doença parasitária incomum que afeta felídeos. Este nematoide metastrongilídeo angio-neurotrópico tem ganhado importância recentemente, especialmente, na América do Sul, como um diagnóstico diferencial para desordens medulares em felinos domésticos. No entanto, a doença continua subdiagnosticada e negligenciada na medicina veterinária. Este trabalho tem como objetivo relatar um caso raro de infecção por *Gurltia paralisans* em um *Leopardus wiedii* (gato-maracajá) de vida livre no estado do Rio Grande do Sul (RS), Brasil. **Relato do caso:** Um gato-maracajá, fêmea, jovem, foi encontrado debilitado em uma propriedade privada no município de Encantado-RS e morreu logo em seguida que foi localizado. O animal foi encaminhado para necropsia no Setor de Patologia Veterinária da Universidade Federal do Rio Grande do Sul (SPV-UFRGS). Fragmentos de órgãos foram coletados e fixados em solução de formol a 10% para posterior processamento histológico de rotina e análise microscópica. Além disso, a medula espinhal e o pulmão foram examinados minuciosamente com o objetivo de identificar e possibilitar a dissecação de parasitos metastrongilídeos. Fragmentos de medula e pulmão foram encaminhados para diagnóstico molecular através da amplificação do gene 28s rRNA. **Resultados**: À macroscopia, o animal apresentava estado de condição corporal ruim, mucosas pálidas e estava acentuadamente desidratado (enoftalmia). Na medula espinhal, em segmento lombar, havia uma área vermelha caracterizada pelo ingurgitamento de pequenos vasos sanguíneos da dura-máter. Na observação detalhada com a lupa estereoscópica, foi possível a identificação de dois parasitos nematoides, filiformes, medindo cerca de 10 mm, no interior de vaso sanguíneo da meninge. Na microscopia, em leptomeninges de segmento lombar da medula espinhal, os vasos sanguíneos estavam acentuadamente dilatados, com espessamento e tortuosidade de túnicas vasculares e frequentemente revelando em seu interior estruturas parasitárias de nematódeos. Estes, eram compostos por fina cutícula eosinofílica, musculatura celomiariana, cavidade pseudocelomática preenchida parcialmente por trato digestivo. Adicionalmente, havia moderada vacuolização da substância branca no neurópilo adjacente e discreto infiltrado de linfócitos e macrófagos em leptomeninges. No pulmão, em vias aéreas, havia acentuada quantidade de nematódeos por vezes associado a infiltrado de linfócitos, plasmócitos, macrófagos e eosinófilos. Morfologicamente, o parasito dissecado em medula e pulmão foi identificado como *G. paralysans*. Fragmentos de pulmão e medula espinhal foram molecularmente positivos para presença do agente. **Conclusões:** Mielopatias causadas por *G. paralysans* devem ser consideradas no diagnóstico diferencial de lesões medulares em felinos silvestres bem como verminoses pulmonares.

Palavras-chave: felino silvestre, gurltiose, mielopatia parasitária, sinais neurológicos.

Agência financiadora: CNPq, CAPES, FAPERGS

Anais do 8º Congresso de Patologia Veterinária (CPV), XXII Encontro Nacional de Patologia Veterinária (ENAPAVE), XVI Simpósio Brasileiro da Davis-Thompson Foundation, VII Encontro Internacional de Saúde Animal e Prevenção (ENISAP) e I Simpósio de Sanidade Animal do CRMV-MT
9 a 12 de setembro de 2025 – Cuiabá, Mato Grosso, Brasil
Braz J Vet Pathol, 2025, vol. 18, Supl. 1

BJVP
Brazilian Journal of Veterinary Pathology
ISSN 1983-0246

Doença linfoproliferativa intestinal em cardeais-de-topete-vermelho (*Paroaria coronata*) infectados por *Atoxoplasma* sp.

Gabrielle Z. Tres[1], Vitor G. C. da Silva[1], Fernanda G. Cony[1*], Brenda O. Silveira[1], Francisca M. S. Barbosa[1], Rafaela Mallmann-Bohn[2], Cláudio E. F. Cruz[1], Saulo P. Pavarini[1]

[1]Setor de Patologia Veterinária, Departamento de Patologia Clínica Veterinária, Faculdade de Veterinária, Universidade Federal do Rio Grande do Sul (UFRGS), Porto Alegre, RS, Brasil.
[2]Laboratório de Protozoologia e Rickettsioses Veterinária, Departamento de Patologia Clínica Veterinária, Faculdade de Veterinária, Universidade Federal do Rio Grande do Sul (UFRGS), Porto Alegre, RS, Brasil.
***Autor de correspondência:** fgcony@gmail.com

Introdução: Atoxoplasmose é uma doença parasitária, fulminante e fatal especialmente em passeriformes cativos, sob a influência de estresse, infecções concomitantes ou imunossupressão. O parasito infecta células mononucleares e causa necrose hepática e esplênica, com infiltração de linfócitos e plasmócitos nos intestinos e órgãos viscerais. A doença linfoproliferativa intestinal é umas das formas de apresentação da atoxoplasmose e tem patogenia pouco estabelecida. Este trabalho tem como objetivo destacar as principais características macroscópicas e microscópicas da doença linfoproliferativa intestinal causada por *Atoxoplasma* sp. em cardeais-de-topete-vermelho (*Paroaria coronata*). **Relato do caso:** Oito cardeais que morreram durante a quarentena de um projeto de reabilitação e soltura de passeriformes silvestres apreendidos do tráfico ilegal foram recebidos para exame *post mortem* no Setor de Patologia Veterinária da Universidade Federal do Rio Grande Sul (SPV-UFRGS). Conforme o requisitante, os pássaros desenvolveram condição caracterizada por penas arrepiadas, asas caídas, inapetência, diarreia, emagrecimento, apatia e morte em cerca de 7-10 dias. Terapias usuais para controle de coccidiose foram ineficazes nesses casos. **Resultados**: À macroscopia, os animais apresentaram acentuada caquexia, com variável grau de espessamento da parede do intestino delgado e de esplenomegalia. À microscopia, todos os pássaros apresentaram lesões em intestino delgado caracterizadas por infiltração transmural de linfócitos pequenos, além de hepatite linfocitária (7/8), necrose esplênica (6/8) e pneumonia (3/8). Em dois casos, foi observado merozoítos intracitoplasmáticos em macrófagos do baço e do intestino delgado, compatíveis com *Atoxoplasma* sp. Fragmentos de intestino delgado coletados durante a necropsia e encaminhados para extração de DNA por kit comercial e submetidos a técnica de nested-PCR foram positivos para Família *Eimeriidae*. **Conclusões:** O diagnóstico de atoxoplasmose associada à doença linfoproliferativa nas aves do presente estudo foi baseado nos aspectos macroscópicos, microscópicos e moleculares. Estabelecer uma relação entre a doença linfoproliferativa intestinal e a atoxoplasmose auxiliaria a elucidar a patogênese dessa doença que figura entre as principais causas de morte de passeriformes manejados em cativeiro, além de que contribuiria para o conhecimento geral sobre como inflamações crônicas poderiam progredir para neoplasias de origem linfoide.

Palavras-chave: imunossupressão, linfoma, passeriformes.

Agência financiadora: CNPq, CAPES, FAPERGS.

Anais do 8º Congresso de Patologia Veterinária (CPV), XXII Encontro Nacional de Patologia Veterinária (ENAPAVE), XVI Simpósio Brasileiro da Davis-Thompson Foundation, VII Encontro Internacional de Saúde Animal e Prevenção (ENISAP) e I Simpósio de Sanidade Animal do CRMV-MT
9 a 12 de setembro de 2025 – Cuiabá, Mato Grosso, Brasil
Braz J Vet Pathol, 2025, vol. 18, Supl. 1

BJVP
Brazilian Journal of Veterinary Pathology
ISSN 1983-0246

Sarcocistose em gambá-de-orelha-preta: relato de caso

Eduardo F. Machado[1,2*], Manuela C. L. Borges[1,3], Thais C. Sanches[4], Ayisa Rodrigues Oliveira[5], Daniel Oliveira dos Santos[5], José L. Catão-Dias[2], Juliana M. Guerra[2], Natália C. C. A. Fernandes[1]

[1] Instituto Adolfo Lutz, Centro de Patologia, Núcleo de Anatomia Patológica, Coordenadoria de Controle de Doenças, Secretaria de Estado de Saúde de São Paulo, São Paulo, SP, Brasil.
[2] Faculdade de Medicina Veterinária e Zootecnia, Universidade de São Paulo, São Paulo, SP, Brasil.
[3] Curso de Medicina Veterinária, Centro Universitário das Américas (FAM), São Paulo, SP, Brasil.
[4] Centro de Manejo e Conservação de Animais Silvestres, Divisão da Fauna Silvestre, Secretaria do Verde e do Meio Ambiente de São Paulo, Prefeitura de São Paulo, São Paulo, SP, Brasil.
[5] Escola de Veterinária, Universidade Federal de Minas Gerais (UFMG), Belo Horizonte, MG, Brasil.
***Autor de correspondência:** eduardo.ferreira.machado@usp.br

Introdução: A sarcocistose é uma doença causada por protozoários do gênero *Sarcocystis* spp. em seus hospedeiros intermediários. O gênero *Sarcocystis* sp. possui mais de 200 espécies, com ciclo heteroxeno obrigatório e podem infectar uma ampla variedade de répteis, aves e mamíferos. Os gambás do gênero *Didelphis* spp. estão distribuídos por toda extensão do continente americano, são sinantrópico em ambientes antropizados e considerados hospedeiros definitivos de quatro espécies de *Sarcocystis* (*S. falcatula*, *S. neurona*, *S. lindsayi* e *S. speeri*). **Relato do caso:** Um *D. aurita*, macho, adulto, de vida livre foi encaminhado ao Centro de Manejo e Conservação de Animais Silvestres no fim de junho, onde foi a óbito e realizado necropsia. Amostras de órgãos congelado e fixados em formalina 10% foram encaminhadas ao Centro de Patologia do Instituto Adolfo Lutz, para um programa de vigilância de doenças infecciosas em óbitos de animais silvestres do estado de São Paulo, onde foram realizadas análises histopatológicas, imuno-histoquímicas e de PCR. Exame imuno-histoquímico para *S. neurona* (anticorpo policlonal) também foi realizado em parceria com a Escola de Medicina Veterinária da UFMG. **Resultados**: Na avaliação microscópica foram identificadas lesões em: fígado - hepatite lobular mista, multifocal, moderada e congestão centrolobular, difusa e marcante; adrenal - adrenalite mista multifocal, moderada; baço - hemorragia e hialinose centrolobular, multifocal, moderada e congestão marcante; coração - miocardite mista, multifocal, marcante; pulmão - pleuropneumonia mista, focal, marcante, além da presença de discreta quantidade de protozoários sugestivos de *Sarcocystis* spp; cérebro - encefalite mononuclear, multifocal, moderada; estômago - presença de *larva migrans* em submucosa, sem processo inflamatório associado; intestino delgado - enterite eosinofílica, multifocal, moderada. Exames moleculares (PCR/RT-PCR) em amostras congeladas não detectaram presença de material genético para *Cardiovirus* em coração e Herpesviridae em encéfalo, e foi detectável para Sarcocystidae em encéfalo, com sequenciamento apresentando 100% de similaridade para *S. falcatula*. Exame imuno-histoquímico para *Toxoplasma gondii* (anticorpo policlonal) foi negativo e positivo para *S. neurona* (anticorpo policlonal) em encéfalo, pulmão, coração e fígado. **Conclusões:** Este relato descreve um caso de sarcocistose por *S. falcatula* destacando a presença de alterações histopatológicas associadas ao agente em encéfalo, pulmão, coração e fígado. Estes resultados demonstrando a susceptibilidade de *D. aurita* para este agente e abrem novos horizontes para o debate do papel dos *Didelphis* no ciclo de vida de *S. falcatula*.

Palavras-chave: *Didelphis aurita*, *Sarcocystis falcatula*, Histopatologia.

Agência financiadora: FESIMA/GAPPPS (CAF 030/2024). O presente trabalho foi realizado com apoio da Fundação de Amparo à Pesquisa do Estado de São Paulo (FAPESP), Brasil. Processos nº 2022/02242-0, 2023/04780-2 e 2024/13673-8. As opiniões, hipóteses e conclusões ou recomendações expressas neste material são de responsabilidade dos autores e não necessariamente refletem a visão da FAPESP.

Anais do 8º Congresso de Patologia Veterinária (CPV), XXII Encontro Nacional de Patologia Veterinária (ENAPAVE), XVI Simpósio Brasileiro da Davis-Thompson Foundation, VII Encontro Internacional de Saúde Animal e Prevenção (ENISAP) e I Simpósio de Sanidade Animal do CRMV-MT
9 a 12 de setembro de 2025 – Cuiabá, Mato Grosso, Brasil
Braz J Vet Pathol, 2025, vol. 18, Supl. 1

BJVP
Brazilian Journal of Veterinary Pathology
ISSN 1983-0246

Paraclostridium sordellii em gambá-de-orelha-preta: relato de caso

Manuela C. L. Borges[1,4*], Eduardo F. Machado[1,2], Maria C. Ospina-Pinto[1], Mayra H. Frediani[3], Alice M. Tico[3], José L. Catão-Dias[2], Juliana M. Guerra[2], Natália C. C. A. Fernandes[1]

[1] Núcleo de Anatomia Patológica, Centro de Patologia, Instituto Adolfo Lutz, Coordenadoria de Controle de Doenças, Secretaria de Estado de Saúde de São Paulo, São Paulo, SP, Brasil.
[2] Faculdade de Medicina Veterinária e Zootecnia, Universidade de São Paulo, São Paulo, SP, Brasil.
[3] Centro de Manejo e Conservação de Animais Silvestres, Divisão da Fauna Silvestre, Secretaria do Verde e do Meio Ambiente de São Paulo, Prefeitura de São Paulo, São Paulo, SP, Brasil.
[4] Curso de Medicina Veterinária, Centro Universitário das Américas (FAM), São Paulo, SP, Brasil.
***Autor de correspondência:** manuelacosta.lima@gmail.com

Introdução: *Paraclostridium sordellii* é uma bactéria bacilar, anaeróbica, Gram-positiva, formadora de esporos, presente no ambiente e na microbiota gastrointestinal de humanos e animais. Está associada a infecções graves, embora raras, com alta mortalidade em humanos e animais de produção. Este trabalho relata um caso de infecção por *P. sordellii* em um gambá-de-orelha-preta (*Didelphis aurita*) de vida livre, o primeiro registro na literatura para essa espécie. **Relato de caso:** Uma fêmea adulta de *D. aurita* foi encontrada morta em um parque urbano da cidade de São Paulo, em outubro de 2023. O animal foi encaminhado ao Centro de Manejo e Conservação de Animais Silvestres, onde foi realizada necropsia. Amostras de fígado congelado e de órgãos fixados em formalina 10% foram analisadas no Centro de Patologia do Instituto Adolfo Lutz por meio de histopatologia e PCR. **Resultados:** À necropsia, observou-se enfisema subcutâneo em região torácica direita com extenso hematoma bilateral em região escapular e abdominal; hemotórax acentuado associado à fratura de 11ª costela esquerda, e lesões perfurocontudentes intercostais; edema pulmonar e hemopericárdio moderado. No sistema reprodutor, havia presença de conteúdo cístico e gelatinoso livre em lúmen de ambas as vaginas. Lesões adicionais incluíram enterite nodular em jejuno com presença de nematódeos e congestão meníngea no encéfalo. Na avaliação microscópica foram identificadas lesões em fígado por necrose centro-lobular acentuada; pulmão por pneumonia broncointersticial associada à presença de bacilos intravasculares; estômago por gastroenterite eosinofílica discreta; e adrenal com hemorragia e necrose em medular. Em lúmen vaginal, observou-se como conteúdo amorfo eosinofílico contendo múltiplas miríades bacterianas bacilares gram positivas. Não foram observadas alterações em coração, rim e SNC; e o baço apresentou autólise. Bactérias bacilares similares com as observadas em conteúdo vaginal e pulmão também foram observadas nos demais órgãos sem alterações associadas. Testes moleculares em fígado congelado foram negativos para pan-herpes, mas positivos para panbactéria. O produto do gene 16S rRNA bacteriano foi sequenciado e apresentou similaridade de 99,38% com *Paraclostridium sordellii* no GenBank (número de acesso no GenBan CP124270). **Conclusões:** Este relato destaca a presença de *P. sordellii* em uma espécie sinantrópica urbana, ampliando o conhecimento sobre os hospedeiros potenciais desse agente. A bactéria é conhecida por causar síndromes graves, como a Síndrome do Choque Tóxico Fatal, e lesões necrotizantes, especialmente no sistema reprodutivo, durante gestação e parto em humanos e ruminantes. Este achado reforça a importância da vigilância de agentes zoonóticos na fauna silvestre urbana.

Palavras-chave: *Didelphis aurita*, histopatologia, PCR.

Agência financiadora: FESIMA/GAPPPS (CAF 030/2024). O presente trabalho foi realizado com apoio da Fundação de Amparo à Pesquisa do Estado de São Paulo (FAPESP), Brasil. Processos nº 2022/02242-0, 2023/04780-2 e 2024/13673-8. As opiniões, hipóteses e conclusões ou recomendações expressas neste material são de responsabilidade dos autores e não necessariamente refletem a visão da FAPESP.

Anais do 8º Congresso de Patologia Veterinária (CPV), XXII Encontro Nacional de Patologia Veterinária (ENAPAVE), XVI Simpósio Brasileiro da Davis-Thompson Foundation, VII Encontro Internacional de Saúde Animal e Prevenção (ENISAP) e I Simpósio de Sanidade Animal do CRMV-MT
9 a 12 de setembro de 2025 – Cuiabá, Mato Grosso, Brasil
Braz J Vet Pathol, 2025, vol. 18, Supl. 1

BJVP
Brazilian Journal of Veterinary Pathology
ISSN 1983-0246

Aspergilose em um pinguim-de-magalhães: relato de caso

Maria V. G. Sanches[1*]; Emanoelly M. S. da Silva[1]; Marianna Bertolini[1]; Frederico H. da R. S. S. Wiggers[1]; Renan H. N. Soares[1]; Augusto dos R. de Paula[1]; Derek B. de Amorim[2]; Luciana Sonne[1].

[1]Setor de Patologia Veterinária - SPV. Universidade Federal do Rio Grande do Sul, Porto Alegre - RS, Brasil.
[2]Centro de Reabilitação de Animais Silvestres e Marinhos (CERAM), CECLIMAR. Imbé - RS, Brasil.
***Autor de correspondência:** vivisanches2001@gmail.com

Introdução: O aparecimento dos pinguins-de-magalhães (*Spheniscus magellanicus*) na costa brasileira ocorre principalmente nas regiões Sul a Sudeste, no inverno e primavera austral. Indivíduos debilitados são encontrados em toda a área de ocorrência, na maioria dos casos com má condição corporal, hipotermia e imunodepressão, apresentando, desta forma, maior propensão à infecção por agentes oportunistas, como o *Aspergillus* spp.. O presente estudo tem como objetivo relatar os achados de necropsia de um pinguim-de-magalhães com aspergilose crônica. **Relato do caso:** O pinguim-de-magalhães recebido apresentava escore corporal ruim e apresentou quadro de pneumonia após 30 dias de internação, conforme requisitante. Para necropsia, apresentava estado de conservação ruim. O animal foi necropsiado e fragmentos de vários órgãos foram fixados em formol 10% e processados por técnica histológica de rotina. Ainda, como método complementar de diagnóstico, foi realizada coloração histoquímica de prata metenamina de Grocott (GMS) em cortes de pulmão, sacos aéreos, esôfago, traquéia e intestino. **Resultados**: No exame macroscópico, dispersos na superfície do pulmão, foram observados múltiplos nódulos coalescentes, variando entre 0,1 a 1 cm de diâmetro, mal delimitados, firmes e de coloração amarela-pálida que, ao corte, se estendiam ao parênquima. Nos sacos aéreos, esôfago e traqueia, nodulações semelhantes puderam ser observadas. Notaram-se, ainda, no interior dos sacos aéreos, múltiplas áreas de crescimento em placa, macias e bem delimitadas, de coloração esverdeada a preta, associadas a espessamento difuso e acentuado do tecido. No exame microscópico do parênquima pulmonar, sacos aéreos e túnica adventícia do esôfago e traqueia, observaram-se áreas de necrose caseosa multifocal associadas a infiltrado inflamatório acentuado de heterófilos, macrófagos e células gigantes multinucleadas. Na coloração de GMS foram visualizadas, em meio às áreas de inflamação, hifas fúngicas com paredes paralelas e delgadas, por vezes bifurcadas em ângulo agudo, medindo entre 5-7 µm, com septação infrequente, compatíveis com *Aspergillus* spp.. Ainda, entremeando a necrose caseosa, notam-se agregados bacterianos cocoides multifocais moderados e edema pulmonar multifocal moderado. No intestino delgado, observou-se necrose caseosa associada a infiltrado inflamatório e hifas fúngicas semelhantes às previamente descritas. **Conclusões:** Os achados macroscópicos e histopatológicos encontrados são compatíveis com um caso grave de aspergilose crônica, com acometimento difuso do trato respiratório e do intestino delgado.

Palavras-chave: ave marinha, histopatologia, migração, necropsia.

Anais do 8º Congresso de Patologia Veterinária (CPV), XXII Encontro Nacional de Patologia Veterinária (ENAPAVE), XVI Simpósio Brasileiro da Davis-Thompson Foundation, VII Encontro Internacional de Saúde Animal e Prevenção (ENISAP) e I Simpósio de Sanidade Animal do CRMV-MT
9 a 12 de setembro de 2025 – Cuiabá, Mato Grosso, Brasil
Braz J Vet Pathol, 2025, vol. 18, Supl. 1

BJVP
Brazilian Journal of Veterinary Pathology
ISSN 1983-0246

Aspergilose pulmonar por *Aspergillus fumigatus* em um cisne negro (*Cygnus atratus*)

Ludmilla de M. Nonato[1], Monique D. Alves[1], Nayara T. da S. Martinez[1], Beatriz P. de Lana[2], Gustavo R. de Araújo[2], Maria I. de Azevedo[2], Roselene Ecco[1*]

[1]Setor de Patologia, Departamento de Clínica e Cirurgia Veterinária, Universidade Federal de Minas Gerais, Belo Horizonte, MG, Brasil.
[2]Departamento de Medicina Veterinária Preventiva, Universidade Federal de Minas Gerais, Belo Horizonte, MG, Brasil.
***Autor de correspondência:** ecco@vet.ufmg.br

Introdução: A aspergilose é uma doença importante em aves selvagens causada por espécies saprofíticas do gênero *Aspergillus* spp., particularmente *Aspergillus fumigatus* e *Aspergillus flavus*. Essa infecção acomete, principalmente, o sistema respiratório superior e pode resultar em doença sistêmica. Este trabalho tem como objetivo relatar um caso fatal de aspergilose pulmonar em cisne negro (*Cygnus atratus*). **Relato do caso:** A ave adulta, proveniente de criatório extensivo, apresentou sinais de fraqueza e morreu em seguida, sem outros sinais evidentes, sendo posteriormente submetida a exame *post mortem*. Os órgãos foram coletados, fixados em formalina a 10%, processados e corados rotineiramente para H&E e Grocott para o diagnóstico histopatológico. Para o diagnóstico micológico, amostras do saco aéreo foram semeadas em Sabouraud Dextrose Ágar (SDA) suplementado com cloranfenicol, incubadas a 28°C e monitoradas diariamente. **Resultados**: Macroscopicamente, os pulmões estavam difusamente vermelhos e úmidos. A parte caudal do lobo pulmonar direito continha nódulos milimétricos branco-amarelados multifocais e estavam aderidos aos sacos aéreos. O saco aéreo abdominal caudal direito estava intensamente espesso, com áreas amarelas elevadas, multifocais a coalescentes, mal delimitadas, friáveis e cobertas com material cinza aveludado (aerossaculite caseosa multifocal intensa). As lesões se estendiam ao peritônio parietal e à musculatura do ísquio. A serosa do intestino delgado e a porção caudal do rim direito também estavam focalmente aderidas ao saco aéreo. O exame histopatológico dos tecidos revelou inflamação predominantemente granulomatosa associada a hifas fúngicas filamentosas, septadas e fracamente coradas. Na cultura micológica, o fungo isolado foi identificado macro e microscopicamente como *Aspergillus fumigatus*. **Conclusões:** Este relato evidencia a alta patogenicidade de *A. fumigatus* em aves aquáticas. As alterações macroscópicas associadas à inflamação granulomatosa e hifas septadas na histopatologia confirmam o quadro de aspergilose sistêmica. O isolamento e a identificação do fungo por meio de cultura reforçam a importância do diagnóstico laboratorial combinado para a confirmação da doença e etiologia.

Palavras-chave: Aerossaculite, aves, hifas, micose.

Agência financiadora: R. Ecco e M. I de Azevedo são recipientes de bolsa pesquisador do Conselho Nacional de Desenvolvimento Científico e Tecnológico (CNPq).

Anais do 8º Congresso de Patologia Veterinária (CPV), XXII Encontro Nacional de Patologia Veterinária (ENAPAVE), XVI Simpósio Brasileiro da Davis-Thompson Foundation, VII Encontro Internacional de Saúde Animal e Prevenção (ENISAP) e I Simpósio de Sanidade Animal do CRMV-MT
9 a 12 de setembro de 2025 – Cuiabá, Mato Grosso, Brasil
Braz J Vet Pathol, 2025, vol. 18, Supl. 1

BJVP
Brazilian Journal of Veterinary Pathology
ISSN 1983-0246

Causas de mortes de animais selvagens examinados no LPV-UFMT Cuiabá, no ano de 2024

João V. dos R. M. Ozório[1*], Roger F. N. da Silva[1], Nataliê Ecker[1], Ícaro G. dos Santos[1], Edson M. Colodel[1]

[1] Laboratório de Patologia Veterinária, Universidade Federal de Mato Grosso, Cuiabá, MT, Brasil.
. ***Autor de correspondência:** joaoreis9293@gmail.com

Introdução: O crescimento populacional e a expansão urbana têm aumentado significativamente o contato entre humanos e animais selvagens. Essa interação interespécie pode representar riscos, especialmente traumáticos e transmissão de doenças infecciosas. Diante desse cenário, o monitoramento da fauna silvestre e a identificação das causas de mortes desses animais tornam-se essenciais para a compreensão de epizootiologia e possibilitando a adoção de medidas preventivas mais eficazes, para a conservação da biodiversidade e proteção da saúde pública. **Objetivo:** Analisar os resultados de exames de animais selvagens necropsiados no Laboratório de Patologia Veterinária da Universidade Federal de Mato Grosso (LPV-UFMT) em 2024, identificando os principais grupos taxonômicos acometidos e causas de mortalidade, compreendendo a influência de fatores antrópicos e infecciosos na fauna regional, contribuindo para ações de conservação e vigilância em saúde pública e ambiental. **Metodologia:** Foi realizado um levantamento de arquivos contendo os resultados de exames de animais selvagens necropsiados no LPV-UFMT entre janeiro e dezembro de 2024. A partir das informações coletadas, elaborou-se uma planilha contendo os dados: espécie, data da necropsia, diagnósticos morfológicos e/ou etiológicos. As espécies foram agrupadas em quatro grupos taxonômicos e os diagnósticos foram agrupados em sete categorias: trauma, infecção, queimadura, neoplasia, nutrição, sem diagnóstico e putrefação. **Resultados**: Dos 165 casos analisados, a maioria foi composta por mamíferos (51,54%), seguida por aves (44,24%), répteis (3,64%) e anfíbios (0,61%). As causas de morte identificadas foram predominantemente traumáticas (37,58%), refletindo possível impacto direto de fatores antrópicos como atropelamentos e conflitos com humanos. Os casos infecciosos (17,58%) também foram expressivos, reforçando a necessidade de vigilância epidemiológica sobre agentes zoonóticos. Destaca-se ainda a alta proporção de casos sem diagnóstico conclusivo (30,30%) e aqueles inviabilizados por autólise e artefatos *post mortem* (7,27%), indicando a importância do tempo de resposta no resgate e análise dos animais. **Conclusões:** Esses achados reforçam a necessidade de estratégias integradas, alinhadas ao conceito de Saúde Única, que promovam a articulação entre saúde pública, saúde animal e preservação ambiental, visando à prevenção de zoonoses e à sustentabilidade dos ecossistemas.

Palavras-chave: fauna silvestre, mortalidade, traumatismo, vigilância.

Agência financiadora: CNPq.

Anais do 8º Congresso de Patologia Veterinária (CPV), XXII Encontro Nacional de Patologia Veterinária (ENAPAVE), XVI Simpósio Brasileiro da Davis-Thompson Foundation, VII Encontro Internacional de Saúde Animal e Prevenção (ENISAP) e I Simpósio de Sanidade Animal do CRMV-MT
9 a 12 de setembro de 2025 – Cuiabá, Mato Grosso, Brasil
Braz J Vet Pathol, 2025, vol. 18, Supl. 1

BJVP
Brazilian Journal of Veterinary Pathology
ISSN 1983-0246

Meningoencefalite por *Pasteurella multocida* em gambá-de-orelha-branca (*Didelphis albiventris*)

Caio de C. C. Figueiredo[1*], Daniel O. dos Santos[1], Nayara F. de Paula[1], Daniel R. Santos[1], João V. F. Santos[2], Rodrigo O. S. Silva[2], Ayisa R. de Oliveira[1], Renato L. Santos[1].

[1]Departamento de Clínica e Cirurgia Veterinárias, Universidade Federal de Minas Gerais, Belo Horizonte, MG, Brasil.
[2] Departamento de Medicina Veterinária Preventiva, Universidade Federal de Minas Gerais, Belo Horizonte, MG, Brasil.
***Autor de correspondência:** caiof.residente@gmail.com

Introdução: *Pasteurella multocida* é um cocobacilo gram-negativo. Em humanos, é um agente relativamente comum envolvido em infecções oportunistas. Além disso, em cães e gatos, é uma bactéria comensal comum da microbiota da orofaringe, sendo frequentemente isolada em abscessos decorrente de mordedura de felinos em humanos e gatos. Gambás-de-orelha-branca (*Didelphis albiventris*) são animais sinantrópicos, pertencentes à ordem Didelphimorphia, possuem hábitos alimentares generalistas e estão amplamente distribuídos na América do Sul. **Relato do caso:** Um *Didelphis albiventris* de vida livre apresentou ferimentos e prostração, no Campus Pampulha da Universidade Federal de Minas Gerais. Contudo no momento em que foi recolhido para atendimento já estava morto. **Resultados**: À macroscopia as alterações mais importantes observadas foram: pele de todo o corpo com múltiplas áreas vermelhas arredondadas que se aprofundavam ao subcutâneo, orelha direita com área focal de solução de continuidade, subcutâneo da região submandibular com hemorragia focalmente extensa, osso occipital direito com fratura simples e incompleta focal e hemorragia da musculatura adjacente, leptomeninges com hiperemia difusa e exsudato purulento multifocal que se concentrava na região de assoalho da cavidade craniana e pulmões congestos e com múltiplas áreas de hemorragia. À microscopia, entre as alterações mais importantes, observou-se: meningoencefalite e ventriculite neutrofílica e fibrinosa difusas associada a grande quantidade de cocobacilos gram-negativos, gânglioneurite neutrofílica, meningite neutrofílica difusa do nervo óptico, hipofisite neutrofílica, linfadenite neutrofílica nos linfonodos superficiais, músculo estriado esquelético da cabeça com miosite neutrofílica, necrose e hemorragia, pele da face e da orelha com dermatite necrotizante neutrofílica, pele de outras partes do corpo com dermatite neutrofílica associada a raros artrópodes e pneumonia intersticial neutrofílica multifocal a coalescente. Do conteúdo purulento das meninges foi isolado *Pasteurella multocida* resistente à classe antimicrobiana dos aminoglicosídeos. **Conclusões:** No presente relato, as lesões neurológicas (meningoencefalite) são as mais importantes e estão associadas à infecção por *Pasteurella multocida* identificada por isolamento. A via de infecção mais provável da bactéria é a lesão muscular com fratura do osso occipital adjacente, sendo uma possível hipótese para a causa dessa lesão a predação por animais domésticos de pequeno porte, como cães e gatos.

Palavras-chave: *Didelphis albiventris*, *Pasteurella multocida*, meningoencefalite.

Agência financiadora: opcional (CNPq, CAPES, FAPEMIG).

Anais do 8º Congresso de Patologia Veterinária (CPV), XXII Encontro Nacional de Patologia Veterinária (ENAPAVE), XVI Simpósio Brasileiro da Davis-Thompson Foundation, VII Encontro Internacional de Saúde Animal e Prevenção (ENISAP) e I Simpósio de Sanidade Animal do CRMV-MT
9 a 12 de setembro de 2025 – Cuiabá, Mato Grosso, Brasil
Braz J Vet Pathol, 2025, vol. 18, Supl. 1

BJVP
Brazilian Journal of Veterinary Pathology
ISSN 1983-0246

Surto de toxoplasmose em bugios-ruivos (*Alouatta guariba clamitans*)

Caio de C. C. Figueiredo[1*], Nayara F. de Paula[1], Daniel O. dos Santos[1], Lucas dos R. de Souza[1], Carlyle M. Coelho[2], Rafael O. C. Motta[2], Renato L. Santos[1], Ayisa R. de Oliveira[1]

[1]Departamento de Clínica e Cirurgia Veterinária, Escola de Veterinária, Universidade Federal de Minas Gerais, Belo Horizonte, MG, Brasil.
[2]Fundação de Parques Municipais e Zoo-Botânica de Belo Horizonte, Belo Horizonte, MG, Brasil.
***Autor de correspondência:** caiof.residente@gmail.com

Introdução: A toxoplasmose é uma zoonose de distribuição mundial, capaz de infectar diversos animais de sangue quente, apresentando alta letalidade para a maioria de primatas neotropicais. A doença é causada por *Toxoplasma gondii*, coccídeo intracelular obrigatório, que tem como hospedeiro definitivo felídeos domésticos e silvestres. As principais formas de infecção ocorrem pela ingestão de oocistos eliminados nas fezes de felídeos ou pela predação de hospedeiros intermediários contendo taquizoítos e bradizoítos. **Relato do caso:** Um grupo de cinco bugios-ruivos (*Alouatta guariba clamitans*) mantidos no Jardim Zoológico de Belo Horizonte, apresentou, de forma aguda, quadro clínico de apatia, prostração, anorexia e dificuldade respiratória. A partir da suspeita de toxoplasmose, todos foram tratados com amoxilina + clavulanato, dexametasona, sulfametoxazol + trimetoprima, tramadol, clindamicina, pirimetamina e unimedrol. Contudo três animais do grupo evoluíram para morte em um intervalo de dois meses. **Resultados**: À macroscopia, as principais alterações associadas à toxoplasmose foram: palidez de mucosas (2/3), cianose (1/3), edema pulmonar (3/3), fígado difusamente amarelado (2/3), aumentado de volume e friável (1/3), linfonodos superficiais aumentados de volume (2/3) e múltiplos sítios com hemorragias multifocais a coalescente ou difusas (2/3). À microscopia os principais achados foram: meningoencefalite linfo-plasmocitária (2/3), meningite linfocitária (1/3), pneumonia intersticial fibrinosa e neutrofílica (1/3), pneumonia broncointersticial neutrofílica (1/3), pneumonia broncointersticial linfo-histiocitária e neutrofílica (1/3), hemorragia pulmonar (2/3), hepatite necrotizante e neutrofílica (1/3), hepatite necrotizante e linfo-histio-plasmocitária (1/3), hepatite necrotizante e histiocitária (1/3), lipidose hepática (2/3), esplenite neutrofílica (1/3) e enterite necrotizante (1/3). Além disso visualizou-se hemorragias no encéfalo (2/3), pulmão (2/3) e fígado (1/3) e zoítos intralesionais em coloração de HE no baço (1/3) e no encéfalo (1/3). À imuno-histoquímica utilizando-se anticorpo anti-*Toxoplasma gondii* observou-se marcação positiva multifocal discreta no encéfalo (2/3), pulmão (1/2), fígado (2/2), baço (2/2), intestino delgado (1/1), coração (1/1) e linfonodo (1/1). Um dos casos não apresentou marcação imuno-histoquímica, embora houvesse cistos com bradizoítos intralesionais morfologicamente compatíveis com *T. gondii*. **Conclusões:** Este relato é importante para demonstrar que mesmo em casos em que é possível realizar o tratamento, ainda há alta mortalidade de primatas neotropicais infectados por *T. gondii*. A prevenção da doença é a forma mais eficaz de evitar mortes por toxoplasmose em primatas neotropicais, já que se trata de uma doença de curso letal, que pode resultar em morte súbita, para a maioria dos primatas neotropicais, especialmente para animais mantidos sob cuidados humanos em grandes centros urbanos.

Palavras-chave: Atelidae, primata neotropical, protozoário, *Toxoplasma gondii.*

Agência financiadora: (CNPq, CAPES, FAPEMIG).

Anais do 8º Congresso de Patologia Veterinária (CPV), XXII Encontro Nacional de Patologia Veterinária (ENAPAVE), XVI Simpósio Brasileiro da Davis-Thompson Foundation, VII Encontro Internacional de Saúde Animal e Prevenção (ENISAP) e I Simpósio de Sanidade Animal do CRMV-MT
9 a 12 de setembro de 2025 – Cuiabá, Mato Grosso, Brasil
Braz J Vet Pathol, 2025, vol. 18, Supl. 1

BJVP
Brazilian Journal of Veterinary Pathology
ISSN 1983-0246

Surto de herpesvírus (*Simplexvirus humanalpha1*) em mico-estrela (*Callithrix penicillata*): relato de surto

André D. Vieira[1], Daniel O. dos Santos[1], Letícia N. Ribeiro[1], Nadja S. Hemétrio[2], Bruna H. de Campos[1], Marcelo P. N. Carvalho[1], Ayisa R. de Oliveira[1], Renato L. Santos[1]

[1]Departamento de Clínica e Cirurgia Veterinárias, Universidade Federal de Minas Gerais, Belo Horizonte, MG, Brasil.
[2]Fundação de Parques Municipais e Zoobotânica de Belo Horizonte, Belo Horizonte, MG, Brasil.
***Autor de correspondência:** aduarte858@gmail.com

Introdução: O Brasil abriga a maior diversidade de primatas neotropicais do mundo. O mico-estrela (*Callithrix penicillata*) é um importante representante, conhecido por ser uma espécie adaptada ao ambiente urbanizado e consequentemente susceptível a impactos decorrentes da antropização. Além das lesões traumáticas, destaca-se agentes zooantroponóticos incluindo infecções virais. O *Simplexvirus humanalpha1* (HSV-1) é um vírus adaptado à espécie humana, globalmente distribuído, que frequentemente causa surtos letais em primatas neotropicais, tendo importante impacto para conservação. Este trabalho tem como objetivo destacar as principais características macroscópicas e microscópicas de uma série de casos de infecção por HSV-1 em micos-estrela. **Relato do caso:** Em fevereiro de 2025, a equipe do Parque Municipal das Mangabeiras, Belo Horizonte, relatou micos-estrela com ataxia, prostração e lesões ulcerativas faciais. Os animais foram monitorados e ao todo três animais mortos foram encaminhados para necropsia. Um macho adulto, uma fêmea adulta e um filhote encontrado morto em estado autólise moderado. **Resultados**: Os sinais clínicos observados foram predominantemente neurológicos e manifestaram-se de forma aguda, com ataxia e prostração, além de dispersão dos indivíduos bando, evoluindo para morte em 3 a 6 dias. Macroscopicamente, observou-se principalmente lesões cutâneas como úlceras e crostas na pele da face e corpo (2/3). Microscopicamente, observou-se meningoencefalite linfo-histioplasmocitária multifocal (2/3), necrose neuronal (2/3), corpúsculos de inclusão intranucleares em neurônios (2/3), glossite ulcerativa com inclusões intranucleares (2/3), dermatite ulcerativa com inclusões intranucleares (2/3), inclusões intranucleares em células epiteliais da língua e pele (2/3) e em hepatócitos (1/3), indicando disseminação sistêmica do vírus. No exame de imuno-histoquímica houve imunomarcação no encéfalo (3/3) com marcação nuclear e citoplasmática em neurônios e células da glia, nas células epiteliais da pele e língua (2/3), no fígado em hepatócitos (1/3) e no pulmão em pneumócitos e macrófagos alveolares (1/3). **Conclusões:** A infecção por HSV-1 em calitriquídeos, assim como em diversos outros grupos de primatas neotropicais tem curso agudo e fatal, com sinais clínicos predominantemente neurológicos e lesões cutâneas graves. As lesões microscópicas têm disseminação sistêmica afetando principalmente o sistema neurológico e tegumentar. O monitoramento, diagnóstico e estudo dessa zooantroponose são essenciais para conservação dos primatas neotropicais e mitigação dos potenciais riscos de surtos epizoóticos.

Palavras-chave: Primatas neotropicais, herpesvírus, zooatroponoses, surtos epizoóticos.

Agência financiadora: (CNPq, CAPES, FAPEMIG).

Anais do 8º Congresso de Patologia Veterinária (CPV), XXII Encontro Nacional de Patologia Veterinária (ENAPAVE), XVI Simpósio Brasileiro da Davis-Thompson Foundation, VII Encontro Internacional de Saúde Animal e Prevenção (ENISAP) e I Simpósio de Sanidade Animal do CRMV-MT
9 a 12 de setembro de 2025 – Cuiabá, Mato Grosso, Brasil
Braz J Vet Pathol, 2025, vol. 18, Supl. 1

BJVP
Brazilian Journal of Veterinary Pathology
ISSN 1983-0246

Lipossarcoma celomático em uma cascavel (*Crotalus durissus*): relato de caso

Silmara S. Lazzaretti[1], Tatiana P. Onuma[1], João Pedro M. de Oliveira[2], Leonardo Melo[2], Benedito Barraviera[3], Rui S. Ferreira-Jr[2], José P. de Oliveira-Filho[1], Didier Q. Cagnini[1]

[1] School of Veterinary Medicine and Animal Science, São Paulo State University – UNESP, Botucatu, SP, Brazil
[2]Center for the Study of Venoms and Venomous Animals (CEVAP), São Paulo State University (UNESP), Botucatu, SP, Brazil.
[3]Botucatu Medical School, São Paulo State University (UNESP), Botucatu, SP, Brazil.
***Autor de correspondência:** silmara.lazzaretti@unesp.br

Introdução: As cascavéis (*Crotalus durissus ssp.*) são serpentes da família Viperidae, com ocorrência áreas abertas de clima quente e seco do Brasil. Sua peçonha tem grande potencial para uso farmacológico em tratamento de câncer, tornando sua criação em cativeiro muito visada para a indústria e aumentando a vida média dessas espécies, fator correlacionado à maior ocorrência de neoplasias – principalmente de origem linfoide e hematopoética. O lipossarcoma é uma neoplasia rara de tecido adiposo, subdivida de acordo com o tipo celular e grau de diferenciação. Sua etiologia é desconhecida, porém costumam ser neoplasias invasivas com alta recorrência e metástase rara. Os lipossarcomas caninos são classificados pela morfologia celular em variantes bem diferenciadas, mixoides e pleomórficas, utilizando terminologia análoga à patologia humana. **Relato de caso:** Uma cascavel (*Crotalus durissus terrificus*), adulta, fêmea, mantida sob cuidados humanos há 100 meses, criada em sistema de criação intensivo para produção de veneno em um centro de referência para pesquisa de venenos e animais peçonhentos, apresentou aumento de volume intracelomático, no início do terço final do corpo, identificado durante o manejo para extração de veneno. O procedimento foi realizado sem intercorrências e o animal foi segregado para avaliação, no entanto foi encontrado em óbito no dia seguinte e encaminhado imediatamente para realização da necropsia. **Resultados:** À abertura da cavidade celomática, no sistema reprodutor foi evidenciada uma massa medindo 14x5cm, brancacenta, de textura firme, envolta por uma cápsula e preenchida por líquido serossanguinolento, além da presença de ovos atrésicos. A massa neoplásica era pobre em tecido conjuntivo fibroso e composta por células com redondas a poligonais, com núcleos redondos ovais, por vezes alongados e maiores com cromatina frouxa. O citoplasma era amplo, com limites indistintos, com um ou mais vacúolos intracitoplasmáticos não corados. A anisocariose e anisocitose são discretas a moderadas e não foram encontradas figuras de mitose. **Conclusões:** este trabalho relata a ocorrência rara de lipossarcoma bem diferenciado em serpente, visando ampliar a descrição de neoplasias em répteis na literatura e auxiliar no diagnóstico de alterações em animais de cativeiro que tendem a apresentar doenças relacionadas ao envelhecimento que dificilmente serão encontradas em animais de vida livre. Dentro da pesquisa realizada pelos autores desse trabalho esse provavelmente é o primeiro relato de caso dessa neoplasia na espécie.

Palavras-chave: cativeiro; neoplasia; serpentes; silvestre.

Anais do 8º Congresso de Patologia Veterinária (CPV), XXII Encontro Nacional de Patologia Veterinária (ENAPAVE), XVI Simpósio Brasileiro da Davis-Thompson Foundation, VII Encontro Internacional de Saúde Animal e Prevenção (ENISAP) e I Simpósio de Sanidade Animal do CRMV-MT
9 a 12 de setembro de 2025 – Cuiabá, Mato Grosso, Brasil
Braz J Vet Pathol, 2025, vol. 18, Supl. 1

BJVP
Brazilian Journal of Veterinary Pathology
ISSN 1983-0246

Achados anatomopatológicos de miopatia por captura em veado-catingueiro (*Mazama gouazoubira*): relato de caso

Silmara S. Lazzaretti[1]*, Ana Beatriz S. da Silva[1], Ana Beatriz P. Gonçalves[1], Sheila C. Rahal[1], Didier Q. Cagnini[1]

[1] Faculdade de Medicina Veterinária e Zootecnia, Universidade Estadual Paulista – UNESP, Botucatu, SP, Brasil
***Autor de correspondência:** silmara.lazzaretti@unesp.br

Introdução: o veado-catingueiro (*M. gouazoubira*) é uma espécie de cervídeo de regiões neotropicais e com ocorrência em todo o Brasil, entre florestas e campo. É um animal de pequeno porte e comportamento tímido e esquivo, visto que são presas constantes. A miopatia de captura (MC) aguda ou crônica é uma doença muscular degenerativa originada a partir do estresse pela captura, contenção e transporte de animais selvagens, sendo especialmente observada em cervídeos e aves. Durante a captura de um animal silvestre, há a súbita interrupção da atividade muscular e bloqueio da bomba muscular. Em virtude do acúmulo de ácido láctico, da hipóxia tecidual por estase venosa e do calor não dissipado nos músculos, acontece a morte de miócitos e consequente extravasamento de mioglobina, potássio, enzima CK e lactato. A hipercalemia provoca fibrilações na musculatura e insuficiência cardíaca. A hipermioglobinemia induz à insuficiência renal aguda (IRA) devido à nefrotoxicidade da mioglobina e os níveis elevados de lactato causam acidose e estado de choque. Estes processos, caracterizados pela hipoperfusão tecidual grave acarretam o óbito do animal. Considerando as manifestações clínicas e patológicas da MC, ela pode ser categorizada em 4 tipos: Síndrome hiperaguda-retardada, Colapso por captura, Síndrome e a Síndrome do Músculo Rompido, onde há ruptura das fibras musculares com extensa necrose hemorrágica de feixes e grupos musculares. **Relato de caso:** um animal da espécie *M. gouazoubira*, fêmea, com idade estimada em 3 anos, foi levado para triagem no CEMPAS da Unesp Botucatu após ser capturado e amarrado por um munícipe da cidade de Areiópolis/SP. Em atendimento foi observado que o animal não permanecia em estação e os exames hematológicos reportaram níveis elevados de CK (57.092,0 UI/L), ambas alterações comuns na MC. Após 12 dias, ela veio a óbito e foi encaminhada para necropsia. **Resultados:** a macroscopia revelou desprendimento da extremidade patelar do músculo *tensor faciae latae* e dilatação secundária da cápsula sinovial da articulação fêmurotibiopatelar com exposição dos côndilos e presença de líquido avermelhado (higroma). A musculatura dos membros pélvicos, abdominal e músculo *psoas minor* estavam firmes, com aspecto moteado (áreas brancas e amarronzadas mescladas) focalmente extenso a difuso. Em microscopia, a musculatura esquelética apresentou miosite granulomatosa necrosante com mineralização e degeneração hialina acentuadas, com presença de células musculares multinucleadas (miorregeneração). Além disso, havia edema pulmonar. **Conclusões:** as lesões clássicas de miopatia de captura no presente caso convergem com o histórico do animal, reforçando a cascata sistêmica decorrente da lesão de miócitos.

Palavras-chave: captura; cervídeo; rabdomiólise; selvagens.

Anais do 8º Congresso de Patologia Veterinária (CPV), XXII Encontro Nacional de Patologia Veterinária (ENAPAVE), XVI Simpósio Brasileiro da Davis-Thompson Foundation, VII Encontro Internacional de Saúde Animal e Prevenção (ENISAP) e I Simpósio de Sanidade Animal do CRMV-MT
9 a 12 de setembro de 2025 – Cuiabá, Mato Grosso, Brasil
Braz J Vet Pathol, 2025, vol. 18, Supl. 1

BJVP
Brazilian Journal of Veterinary Pathology
ISSN 1983-0246

Enterite Parasitária Grave por *Molineus* spp. em filhote de *Sapajus libidinosus* com comprometimento sistêmico: relato de caso

Rafael M. M. de Lima*[1], Caio V. A. Jesus[1], Kethyllin A. B. de Melo[1], Caroline S. Penha[2], Dannielly V. Araújo[2], Maria Clara F. de Albuquerque[3], Mariana L. T. de Melo[3], Andréa A. da F. Oliveira[1]

[1]Laboratório de Patologia Veterinária, Departamento de Medicina Veterinária, Universidade Federal Rural de Pernambuco, Recife, PE, Brasil.
[2]Laboratório de Doenças Parasitárias, Departamento de Medicina Veterinária, Universidade Federal Rural de Pernambuco, Recife, PE, Brasil.
[3]Centro de Triagem e Reabilitação de Animais Silvestres - Tangará, Recife, PE, Brasil.
***Autor de correspondência:** rafael-marques2001@hotmail.com

Introdução: Primatas neotropicais do gênero *Sapajus spp.* são frequentemente acometidos por enfermidades parasitárias. Dentre essas, a enterite granulomatosa associada à infecção por *Molineus spp.* tem se destacado pela severidade das lesões intestinais e impacto sistêmico, sendo subestimada na rotina clínica e patológica. Estudos demonstram que a infestação por *Molineus spp.* pode provocar ulceração intestinal transmural e comprometimento de múltiplos órgãos, com risco aumentado de caquexia e falência orgânica em animais debilitados. Neste contexto, descreve-se no presente relato os achados anatomopatológicos em um filhote de macaco-prego (*Sapajus libidinosus*), com parasitose grave e evolução para insuficiência cardiocirculatória e respiratória, reforçando a importância do diagnóstico precoce. **Relato do caso:** Foi recebido para exame anatomopatológico um filhote de Sapajus libidinosus, macho, sem histórico clínico, encaminhado pelo Centro de Triagem e Reabilitação de Animais Silvestres -Tangará, da cidade do Recife-PE. O animal apresentava baixo escore corporal (2/5), mucosas hipocoradas e múltiplas áreas de tricotomia associadas a equimoses, indicando possível manipulação terapêutica prévia. **Resultados:** Os principais achados internos incluíram ascite, edema subcutâneo, edema e congestão pulmonar, consolidação pulmonar multifocal, hepato e esplenomegalia congestiva, e linfadenomegalia mesentérica. Notou-se enterite granulomatosa multifocal a coalescente, caracterizada por nódulos esbranquiçados e firmes, associados à presença de nematoides classificados como *Molineus spp.* após análise e diagnóstico parasitológico, compatível com infecção parasitária crônica e severa. O envolvimento transmural em porções do intestino sugeriu ulceração intestinal com resposta inflamatória granulomatosa crônica. Adicionalmente, observou-se congestão renal e, em encéfalo, notou-se discreto ingurgitamento dos vasos da leptomeninge. **Conclusão:** A análise dos achados macroscópicos levou ao diagnóstico de insuficiência cardiocirculatória e respiratória secundária a enterite parasitária grave. Ressalta-se que a alta carga parasitária e o processo inflamatório intestinal intenso comprometeram de forma sistêmica o organismo, favorecendo o quadro terminal. A condição foi agravada pela imaturidade imunológica e baixa reserva metabólica características da idade. Este caso reforça a importância de medidas profiláticas, como diagnóstico precoce e protocolos adequados de vermifugação, especialmente em animais silvestres jovens sob cuidados de reabilitação.
Palavras-chave: helmintíase, parasitose, primatas neotropicais.

Anais do 8º Congresso de Patologia Veterinária (CPV), XXII Encontro Nacional de Patologia Veterinária (ENAPAVE), XVI Simpósio Brasileiro da Davis-Thompson Foundation, VII Encontro Internacional de Saúde Animal e Prevenção (ENISAP) e I Simpósio de Sanidade Animal do CRMV-MT
9 a 12 de setembro de 2025 – Cuiabá, Mato Grosso, Brasil
Braz J Vet Pathol, 2025, vol. 18, Supl. 1

BJVP
Brazilian Journal of Veterinary Pathology
ISSN 1983-0246

Achados clínico-patológicos de hipertermia por intermação em lontra neotropical: relato de caso

Caio V. de A. Jesus[1*], Camila S. V. Rocha[1], Rafael M. M. de Lima[1], Higor V. S. Camelo, Kethyllin A. B. de Melo[1], Maria Clara F. de Albuquerque[2], Mariana L. T. de Melo[2], Andréa A. da F. Oliveira[1].

[1]Laboratório de Patologia Veterinária, Departamento de Medicina Veterinária, Universidade Federal Rural de Pernambuco, Recife, PE, Brasil.
[2] Centro de Triagem e Reabilitação de Animais Silvestres - Tangará, Recife, PE, Brasil.
***Autor de correspondência:** caioadrademedvet@gmail.com

Introdução: A hipertermia por intermação é uma condição clínica aguda e grave, resultante da falência dos mecanismos de termorregulação diante de estresse térmico ambiental intenso. Essa condição promove à elevação severa da temperatura corporal, disfunção multissistêmica e, frequentemente, à morte. Embora sua fisiopatologia seja bem descrita em cães, há escassez de relatos em espécies silvestres. Em contextos de resgate e reabilitação, fatores como transporte inadequado e contenção sob altas temperaturas podem agravar o quadro clínico e acelerar sua progressão. Objetivou-se com este trabalho descrever um caso de morte por intermação em lontra neotropical *(Lontra longicaudis)*, destacando os achados anatomopatológicos e a importância de cuidados adequados durante o resgate e transporte de animais silvestres. **Relato do caso:** Um macho adulto de lontra neotropical foi encaminhado ao Centro de Triagem e Reabilitação de Animais Silvestres - Tangará (Recife – PE), após ser resgatado e transportado do município de Carpina – PE. No momento da chegada, apresentava temperatura corporal de 43 °C, dispneia, letargia e sangramento oral. Foram iniciadas medidas de resfriamento e suporte ventilatório, porém, o animal entrou em parada cardiorrespiratória, evoluindo rapidamente para o óbito. Observou-se *rigor mortis* precoce, e o corpo foi encaminhado ao Setor de Necropsia da Área de Patologia Animal do Departamento de Medicina Veterinária da UFRPE, para realização do exame necroscópico. **Resultados:** À necropsia, observou-se bom escore corporal, mucosas avermelhadas, intensa congestão da musculatura esquelética e dos linfonodos periféricos. Os pulmões estavam túrgidos, brilhantes e intensamente avermelhados (congestão e edema pulmonar), com áreas de hemorragias subpleurais. O coração apresentava dilatação do ventrículo direito. Fígado, baço e rins estavam intensamente congestos. No encéfalo, havia ingurgitamento dos vasos leptomeníngeos. **Conclusões:** Os achados anatomopatológicos, aliados ao histórico clínico, são compatíveis com morte por hipertermia. As alterações, como congestão polivisceral, edema pulmonar, hemorragias e *rigor mortis* precoce, refletem os efeitos sistêmicos da intermação, incluindo redistribuição do fluxo sanguíneo, choque circulatório e falência multiorgânica, já descritos em cães. O caso destaca a necessidade de protocolos específicos para manejo e transporte de animais silvestres, com foco na mitigação do estresse térmico. Estudos adicionais são fundamentais para compreender a fisiopatologia da intermação em espécies silvestres e estabelecer medidas preventivas mais eficazes.

Palavras-chave: animais silvestres, estresse térmico, *Lontra longicaudis,* necropsia.

Anais do 8º Congresso de Patologia Veterinária (CPV), XXII Encontro Nacional de Patologia Veterinária (ENAPAVE), XVI Simpósio Brasileiro da Davis-Thompson Foundation, VII Encontro Internacional de Saúde Animal e Prevenção (ENISAP) e I Simpósio de Sanidade Animal do CRMV-MT
9 a 12 de setembro de 2025 – Cuiabá, Mato Grosso, Brasil
Braz J Vet Pathol, 2025, vol. 18, Supl. 1

BJVP
Brazilian Journal of Veterinary Pathology
ISSN 1983-0246

Biobancos: proposta de aplicação no combate ao tráfico de animais silvestres

De Souza, N. F.[1], De Moura, F.B.C.M[1]*, Teng, F. S.[1], Souto, L. G.[1], Nishihara, J. K. L. F.[1], Dos Santos, N. Y. Y.[1], Vieira, F. F. A.[1], Rocha, N. S.[1]

[1]Faculdade de Medicina Veterinária e Zootecnia (FMVZ), Universidade Estadual Paulista (UNESP), Botucatu, SP, Brasil.
***Autor de correspondência:** fernanda.barthelson@unesp.br

Introdução: No Brasil, país que possui uma das maiores biodiversidades do planeta, o comércio ilegal de animais representa uma séria ameaça à fauna nativa, impactando diretamente a conservação de espécies e o equilíbrio ecológico dos biomas. Devido as dimensões territoriais, falhas na identificação animal, expansão dos ambientes virtuais e refinamento das redes de tráfico, os biobancos surgem como uma ferramenta para as investigações forenses, apoio à conservação de espécies, preservação de material genético e aplicação em educação e ensino. Este estudo objetivou avaliar medidas de implementação e utilização dos biobancos na medicina legal veterinária, bem como a potencial aplicação para a identificação de espécies, o rastreamento de rotas de tráfico e elaboração de medidas de proteção e conservação da fauna. **Metodologia:** Para a elaboração do trabalho foi conduzida um levantamento retrospectivo, de 2015-2020 do tráfico de animais selvagens no Brasil, buscando caracterizar e quantificar as espécies de aves, répteis e mamíferos traficadas nas regiões Norte e Sudeste do Brasil. Paralelamente, foi realizada uma abordagem qualitativa e retrospectiva com base nos artigos científicos publicados sobre os biobancos de animais silvestres. Com base nos dados obtidos, buscou-se estabelecer uma relação nexo causal e propor ideias para a implementação dos biobancos de animais silvestres no contexto forense. **Resultados:** No total, cerca de 2.775 animais foram apreendidos, representando 1.853 aves, 803 répteis e 119 mamíferos, a maioria pertence à categoria pouco preocupante, porém, existem espécies ameaçadas contemplando todas as categorias da IUCN. Em complemento a esses resultados, a partir de 2015 houve avanços significativos na utilização dos biobancos, especialmente na preservação de espécies ameaçadas e aplicação forense, com foco na identificação animal e rastreamento geográfico. A parceria do IBAMA, CETAS, universidades e centros de pesquisa possibilitariam a criação de uma rede nacional de identificação animal, direcionada para animais silvestres, sempre utilizando dados recentes para direcionamento das estratégias de combate. **Conclusões:** O tráfico de animais selvagens exóticos levanta questões que ainda necessitam de atenção e pode resultar em desequilíbrio ambiental, sendo necessário implementar medidas que possibilitem o seu combate de maneira mais efetiva. No Brasil e no mundo, as pesquisas regionais progrediram, destacando-se na identificação de subprodutos de pescado, conservação de gônadas, células somáticas e tecidos, consolidando os biobancos como ferramenta essencial no combate ao tráfico de animais, sobretudo em regiões de alta biodiversidade. Propostas de implementação, como a coleta regionalizada de material nos CETAS e a criação de um banco nacional de identificação animal, devem ser exploradas.

Palavras-chave: animais silvestres, comércio ilegal, biobanco, patologia forense
Agência financiadora: Coordenação de Aperfeiçoamento de Pessoal de Nível Superior (CAPES).

Anais do 8º Congresso de Patologia Veterinária (CPV), XXII Encontro Nacional de Patologia Veterinária (ENAPAVE), XVI Simpósio Brasileiro da Davis-Thompson Foundation, VII Encontro Internacional de Saúde Animal e Prevenção (ENISAP) e I Simpósio de Sanidade Animal do CRMV-MT
9 a 12 de setembro de 2025 – Cuiabá, Mato Grosso, Brasil
Braz J Vet Pathol, 2025, vol. 18, Supl. 1

BJVP
Brazilian Journal of Veterinary Pathology
ISSN 1983-0246

Micobacteriose aviária em maritaca-de-cabeça-azul (*Pionus menstruus*) mantida sob cuidados humanos

Joelma Lucioli[1*], Matheus Barg[1], Jacqueline Raiter[1], Jaqueline da S. Borégio[2], Rafael S. Pagani[2]

[1]Laboratório *In Situ* Patologia Veterinária, Jaraguá do Sul, SC, Brasil.
[2]ZOO Pomerode Bioparque, Pomerode, SC, Brasil.
***Autor de correspondência:** dra.lucioli@gmail.com

Introdução: A maritaca-de-cabeça-azul (*Pionus menstruus*) é uma ave da ordem Psitaciformes, a qual está distribuída no mundo todo, especialmente no Brasil. Este trabalho tem como objetivo relatar um caso de enterite granulomatosa por *Mycobacterium* spp. em uma maritaca-de-cabeça-azul mantida sob cuidados humanos. **Relato do caso:** Uma maritaca-de-cabeça-azul mantida sob cuidados humanos, o animal permanecia internado na clínica veterinária para tratamentos contínuos e por impossibilidade de residir em recintos externos. A ave veio a óbito e, após a realização da necropsia pelos médicos veterinários, fragmentos dos órgãos foram fixados em formol 10% tamponado e encaminhados para o Laboratório *In Situ* Patologia Veterinária para avaliação histopatológica. **Resultados**: À macroscopia, observou-se empenamento ruim e ausência de penas da cauda, fígado hipocorado, com áreas multifocais aleatórias e brancas, leve esplenomegalia e proliferações exofíticas multinodulares branco-amarelas projetando-se da mucosa e obstruindo o lúmen do intestino delgado. Microscopicamente a lâmina própria da mucosa do intestino delgado estava expandida por infiltrado inflamatório de macrófagos de citoplasma eosinofílico amplo e finamente granular, menor número de linfócitos, plasmócitos e heterófilos e ocasionais células gigantes multinucleadas. Havia moderado achatamento e fusionamento multifocal de vilosidades; e infiltrado inflamatório similar ao citado anteriormente se estendia à submucosa de forma multifocal discreta, predominantemente em arranjo perivascular. Em baço havia infiltrado inflamatório multifocal discreto de heterófilos e congestão acentuada; e a cápsula hepática estava discretamente expandida por infiltrado inflamatório multifocal de macrófagos, heterófilos e linfócitos predominantemente perivascular. Fragmentos de intestino delgado foram submetidos à técnica histoquímica de Ziehl-Neelsen (ZN) modificada, a qual evidenciou inúmeros bacilos álcool-ácido resistentes no citoplasma de macrófagos. **Conclusões:** Um diagnóstico de enterite granulomatosa, difusa, acentuada, com numerosos bacilos álcool-ácido resistentes intra-histiocíticos, consistente com *Mycobacterium* spp foi obtido com base nos achados clínico-patológicos. A micobacteriose é uma doença infecciosa, de curso crônico e progressão lenta, causada por bactérias do gênero *Mycobacterium* e que pode afetar aves adultas, em especial os psitacídeos. Comumente ocorre em locais com uma maior densidade, como zoológicos e centros de reabilitação. Muitas vezes os animais não apresentam sinais clínicos anteriores ao óbito, o que dificulta o diagnóstico. Portanto, o trabalho conjunto de laboratórios de patologia e locais que prestam atendimento a animais silvestres, de vida livre ou sob cuidados humanos, é de extrema importância para o controle e erradicação de doenças como a micobacteriose.

Palavras-chave: histopatologia, ave, *Mycobacterium*, histoquímica.

Anais do 8º Congresso de Patologia Veterinária (CPV), XXII Encontro Nacional de Patologia Veterinária (ENAPAVE), XVI Simpósio Brasileiro da Davis-Thompson Foundation, VII Encontro Internacional de Saúde Animal e Prevenção (ENISAP) e I Simpósio de Sanidade Animal do CRMV-MT
9 a 12 de setembro de 2025 – Cuiabá, Mato Grosso, Brasil
Braz J Vet Pathol, 2025, vol. 18, Supl. 1

BJVP
Brazilian Journal of Veterinary Pathology
ISSN 1983-0246

Gota em um atobá (*Sula leucogaster*)

Joelma Lucioli[1*], Matheus Barg[1], Jacqueline Raiter[1], Jaqueline da S. Borégio[2], Rafael S. Pagani[2]

[1]Laboratório *In Situ* Patologia Veterinária, Jaraguá do Sul, SC, Brasil.
[2]Zoo Pomerode Bioparque, Pomerode, SC, Brasil.
***Autor de correspondência:** dra.lucioli@gmail.com

Introdução: Gota é uma condição metabólica caracterizada pela deposição de tofos de urato em tecidos moles ou articulações. Ocorre frente a distúrbios que levam à hiperuricemia e, em aves, se manifesta nas formas aguda (visceral) e crônica (articular), que diferem quanto a aspectos epidemiológicos e patológicos. A deposição aguda de urato está frequentemente associada à insuficiência renal e comprometimento da excreção de urato pelos rins, com etiologias que incluem desidratação, nefrotoxicidade, agentes infecciosos com tropismo renal, deficiência de vitamina A e outras. Este trabalho tem como objetivo descrever um caso de deposição aguda de urato em um atobá (*Sula leucogaster*) mantido sob cuidados humanos em uma instituição zoológica de conservação da fauna. **Relato do caso:** Um atobá, macho, adulto, de 1,45kg foi encontrado em seu recinto de exposição com alteração oftálmica. O animal passou por avaliação clínica e foi encaminhado para o setor de internação para instituição da terapêutica adequada. Mesmo com intervenção médico veterinária e os esforços da equipe, seu quadro evoluiu para óbito. Procedimento de necropsia foi realizado pelos médicos veterinários da instituição e fragmentos dos principais órgãos da cavidade celomática e sistema nervoso central foram fixados em formol 10% tamponado e encaminhados ao Laboratório In Situ Patologia Veterinária para avaliação histopatológica. **Resultados**: As principais alterações macroscópicas incluíam rins discretamente aumentados, com padrão moteado e aspecto granular; e espessamento do pericárdio por deposição de material branco e friável, com aspecto de pó de giz, associado à leve aderência. Na microscopia dos rins havia áreas multifocais com degeneração e necrose tubular por vezes associada a espículas radiadas anfofílicas (tofos de urato) circundadas por infiltrado inflamatório de macrófagos epitelioides, linfócitos e raras células gigantes multinucleadas e heterófilos. Epicárdio com leve hemorragia multifocal. Demais alterações histopatológicas foram consideradas não significativas. Os achados clínico-patológicos foram compatíveis com deposição aguda de urato (gota visceral). **Conclusões:** Apesar da etiologia da gota não ter sido estabelecida, este caso reforça a importância do diagnóstico *postmortem* para instituições de conservação da fauna; e o papel das instituições privadas na pesquisa científica e contribuição com a medicina veterinária e conservação de animais selvagens.

Palavras-chave: ave marinha, insuficiência renal, visceral, urato.

Anais do 8º Congresso de Patologia Veterinária (CPV), XXII Encontro Nacional de Patologia Veterinária (ENAPAVE), XVI Simpósio Brasileiro da Davis-Thompson Foundation, VII Encontro Internacional de Saúde Animal e Prevenção (ENISAP) e I Simpósio de Sanidade Animal do CRMV-MT
9 a 12 de setembro de 2025 – Cuiabá, Mato Grosso, Brasil
Braz J Vet Pathol, 2025, vol. 18, Supl. 1

BJVP
Brazilian Journal of Veterinary Pathology
ISSN 1983-0246

Doença renal crônica e insuficiência cardíaca congestiva em um elefante-asiática (*Elephas maximus*) idoso mantida em cativeiro no sul do Brasil

Gustavo W. Pandolfo[1], Maria A. Fornara[1], Aline R. Baron[1], Anna L. O. Cunha[1], Giulia Bonatto[1], Laura G. Espindola[1], Claudia S. Wisser[1], Renata A. Casagrande[1*]

[1] Laboratório de Patologia Animal, Centro de Ciências Agroveterinárias, Universidade do Estado de Santa Catarina, Lages, SC, Brasil.
***Autor de correspondência:** renata.casagrande@udesc.br

Introdução: Doenças degenerativas são raramente descritas em elefantes e o diagnóstico dessas enfermidades é fundamental para garantir o cuidado adequado desses animais, especialmente em cativeiro. O objetivo do presente estudo foi relatar um caso de doença renal crônica e insuficiência cardíaca congestiva em um elefante-asiática (*Elephas maximus*). **Relato do caso:** Foi realizado a necropsia de um elefante-asiático, de 74 anos, fêmea, mantida em um zoológico do estado de Santa Catarina. O referido animal foi considerado o elefante mais velho registrado em cativeiro no Brasil. Na necropsia, fragmentos de todos os órgãos foram colhidos, fixados em formalina tamponada 10% e processados rotineiramente para histopatologia, além de secções histológicas dos rins submetidos a coloração histoquímica de Tricrômico de Masson. **Resultados**: A elefanta estava em bom estado corporal e mucosas moderadamente pálidas. Os rins estavam moderadamente diminuídos, com superfície irregular, firmes, com estrias esbranquiçadas e perda da definição córtico-medular, dilatação acentuada da pelve renal do rim direito, além de múltiplas dilatações císticas variando de 0,5 a 4cm. Os pulmões estavam não colabados, vermelho escuro e drenavam moderada quantidade de espuma. Acometendo cerca de 20% do parênquima pulmonar, observavam-se áreas irregulares, esbranquiçadas a amareladas, firmes a arenosas, de 0,5 a 3cm, distribuídas por todos os lobos pulmonares. No coração havia moderada quantidade de líquido seroso no saco pericárdico, além de dilatação excêntrica moderada das câmaras cardíacas direita e esquerda. O fígado apresentava bordos arredondados, vermelho escuro difuso, com padrão lobular acentuadamente evidente. No mesentério e serosa do ceco havia edema focalmente extenso moderado. Histologicamente, em rins havia proliferação de tecido conjuntivo fibroso intersticial multifocal a coalescente acentuado, evidenciado pela coloração de Tricrômico de Masson, acompanhado por infiltrado linfoplasmocítico multifocal moderado; em glomérulos havia espessamento da cápsula de Bowman, aumento do espaço urinário e glomeruloesclerose, multifocais moderadas; em túbulos havia múltiplas dilatações císticas, além de mineralização, multifocais moderados. Observou-se em pulmões, broncopneumonia fibrinosupurativa multifocal moderada, vasculite fibrinosupurativa multifocal moderada, congestão e edema difusos moderados. No fígado, em região centrolobular havia atrofia de hepatócitos e congestão difusa moderada, por vezes com proliferação de tecido conjuntivo fibroso multifocal moderado. Em ovários evidenciou-se vasculite fibrinosupurativa multifocal acentuada e hemorragia multifocal moderada. Baseado nos achados anatomopatológicos determinou-se o diagnóstico de doença renal crônica (DRC) e insuficiência cardíaca congestiva direta e esquerda (ICC). **Conclusões:**

O presente relato descreveu as alterações anatomopatológicas associadas à DRC e ICC em uma elefante-asiática idosa, condições essas pouco descritas nesta espécie no Brasil.

Palavras-chave: doenças degenerativas, megavertebrados, zoológico.

Anais do 8º Congresso de Patologia Veterinária (CPV), XXII Encontro Nacional de Patologia Veterinária (ENAPAVE), XVI Simpósio Brasileiro da Davis-Thompson Foundation, VII Encontro Internacional de Saúde Animal e Prevenção (ENISAP) e I Simpósio de Sanidade Animal do CRMV-MT
9 a 12 de setembro de 2025 – Cuiabá, Mato Grosso, Brasil
Braz J Vet Pathol, 2025, vol. 18, Supl. 1

BJVP
Brazilian Journal of Veterinary Pathology
ISSN 1983-0246

Pneumonia verminótica em gato-mourisco (*Herpailurus yagouaroundi*) na Paraíba, Brasil

Mônica S. de Sousa[1*], Wellida K. Lacerda[1], Isabelle V. de Sousa[2], Markyson T. Linhares[1], Edson B. de A. Junior[1], Weslley D. Q. da Silva[1], Inácio J. Clementino1, Ricardo B. de Lucena[1]

[1]Laboratório de Patologia e Biologia Molecular, Programa de Pós-Graduação em Ciência Animal, Universidade Federal da Paraíba, Areia, PB, Brasil.
[2] Programa de Pós-Graduação em Ciência e Saúde Animal (PPGMV/UFCG), Patos, PB, Brasil.
***Autor de correspondência:** monica_shinneider@hotmail.com

Introdução: *Angiostrongylus vasorum* e *Aelurostrongylus abstrusus* são nematoides intimamente relacionados por possuírem características morfológicas e comportamentais semelhantes, além de parasitarem o parênquima pulmonar de cães domésticos e carnívoros silvestres. Comumente são visualizados em cortes histológicos do tecido pulmonar. Nos gatos infectados, os sintomas clínicos rotineiramente observados são dispneia, sibilo respiratório e tosse persistente. Neste contexto, a perda de habitats, a caça e os atropelamentos são fatores que ameaçam à sobrevivência e conservação de diversas espécies da fauna silvestre. Portanto, o parasitismo também deve ser considerado um fator de risco relevante, uma vez que pode exercer pressão significativa sobre os espécimes silvestres vulneráveis. A inclusão do parasitismo como uma força biótica é justificada pelo potencial de influência na dinâmica populacional, na sanidade dos seus hospedeiros e na manutenção da biodiversidade. **Relato do caso:** Foi encaminhado ao Laboratório de Patobiologia (PatoBio) um cadáver de um *Herpailurus yagouaroundi* (gato-mourisco), magro (escore 2, numa escala de 1-5), encontrado atropelado. Foram realizados exames radiográficos e constatado politraumatismo. O animal foi encaminhado para necropsia, fragmentos dos órgãos foram coletados e fixados em formol 10% tamponado, processados rotineiramente por técnica histológica, para análise. **Resultados**: Macroscopicamente foi confirmado o politraumatismo em crânio, membros pélvicos, costelas, além de lesões traumáticas em coração, baço, fígado, ruptura de bexiga e hemorragia nas cavidades torácica e abdominal. O pulmão encontrava-se armado, com áreas difusamente avermelhadas e ao corte visualizaram-se estruturas pequenas e finas, esbranquiçadas/róseas, podendo-se perceber o aspecto helicoidal. Estas mesmas estruturas foram encontradas no ventrículo direito. Na avaliação microscópica o pulmão apresentava múltiplas áreas de inflamação (macrófagos, linfócitos e plasmóctios), circundando larvas L3 e ovos de *A. vasorum*. No interior de artérias foram encontrados vermes adultos, caracterizados por musculatura celomiariana, útero com ovos em desenvolvimento e intestino com cordões hipodérmicos acessórios. Notou-se hipertrofia dos músculos lisos das artérias pulmonares e inflamação linfocítica nos septos pulmonares. **Conclusões:** Apesar deste felino ter como causa da morte o politraumatismo, as lesões pulmonares eram graves e provavelmente comprometeram a qualidade de vida do animal. Considerando o crescente número de relatos de infecção por *A. vasorum* e o seu potencial impacto sobre a saúde de espécies de vida livre, ressalta-se a necessidade de incluir nas necropsias de animais silvestres a colheita de amostras destes animais atropelados e dos agentes encontrados. Isso resultará em avanços em relação à distribuição dos agentes, patogenicidade, bem como na adoção de medidas de vigilância epidemiológica e conservação da fauna.

Palavras-chave: parasita, broncopneumonia, silvestre, histopatologia.

Agência financiadora: (FAPESQ/PB, CNPq, CAPES).

Patologia experimental e comparada

Anais do 8º Congresso de Patologia Veterinária (CPV), XXII Encontro Nacional de Patologia Veterinária (ENAPAVE), XVI Simpósio Brasileiro da Davis-Thompson Foundation, VII Encontro Internacional de Saúde Animal e Prevenção (ENISAP) e I Simpósio de Sanidade Animal do CRMV-MT
9 a 12 de setembro de 2025 – Cuiabá, Mato Grosso, Brasil
Braz J Vet Pathol, 2025, vol. 18, Supl. 1

BJVP
Brazilian Journal of Veterinary Pathology
ISSN 1983-0246

Alterações histomorfométricas de jejuno de aves desafiadas com *Eimeria* spp.

Paula D. Retamero[1*], Pamella P. A. B. M. Lima [2], Patricia G. Paulino[2], Laís V. Ribeiro[3], Asheley H. B. Pereira[1], Julianna F. Azevedo[1], Daniel G. Ubiali[4], Huarrisson A. Santos[4]

[1]Programa de Pós-Graduação em Medicina Veterinária da Universidade Federal Rural do Rio de Janeiro (UFRRJ), Seropédica, RJ, Brasil. [2]Programa de Pós-Graduação em Ciências Veterinárias, UFRRJ. [3]Programa de Pós-Granduação em Diagnóstico Bucal, Radiologia Odontológica e Imaginologia da Universidade de São Paulo (USP), Butantã, SP, Brasil. [4]Departamento de Epidemiologia e Saúde Pública (DESP), Instituto de Veterinária (IV), UFRRJ.
***Autor de correspondência:** pauladretamero@gmail.com

Introdução: A coccidiose é uma enfermidade causada por protozoários do gênero *Eimeria*, que acometem diferentes segmentos intestinais e comprometem a integridade epitelial. O jejuno é essencial para a absorção eficiente de nutrientes e é amplamente usado como indicador da saúde intestinal. Alterações nessa região podem comprometer a nutrição e refletir problemas sistêmicos e de desempenho zootécnico. **Objetivos:** Este trabalho teve como objetivo analisar a integridade do epitélio intestinal de pintinhos desafiados com diferentes doses vacinais, por meio de aspectos histomorfométricos do jejuno. **Metodologia:** Pintinhos (*Gallus gallus*) de um dia de idade foram desafiados com diferentes doses vacinais de *Eimeria* spp. (10x, 20x e 40x a dose recomendada pelo fabricante) para indução de lesões intestinais e foram avaliados aos dias 7 e 14 dias pós desafio (dpi). Amostras de jejuno foram fixadas em formalina a 10%, processadas rotineiramente para histologia e coradas com hematoxilina e eosina (HE). Foi realizado qPCR para detecção de *Eimeria maxima*, *E. tenella* e *E. acervulina* contidas na vacina, utilizando TaqMan® Master Mix, sonda (250 nM), primers (900 nM) e 3 µL de DNA, no StepOnePlus™. As condições foram: 95 °C por 10 min, seguido de 40 ciclos de 95 °C por 20 s e 60 °C por 1 min. Para histomorfometria foram analisados altura das vilosidades (VH), profundidade de cripta (CD), razão entre VH:CD, largura da vilosidade (VL) e altura total da mucosa (M). Os dados foram submetidos à análise de variância com dois fatores (Two-way ANOVA), seguida de teste pós-hoc de Bonferroni para comparação entre grupos, adotando-se nível de significância de 5% ($p < 0,05$). **Resultados**: Foi detectado *E. maxima* e *E. acervulina* nas amostras de jejuno nos dias 7 e 14 dpi em todas as doses, porém com *E. acervulina* com CT mais alto. Para VH e CD ($p < 0,05$), houve diferença significativa entre as idades dos animais. Na razão VH:CD, todas as amostras apresentaram valores abaixo do ideal (cinco partes de vilosidade para uma parte de cripta), indicando comprometimento da mucosa. Ainda em CD, observou-se diferença significativa no grupo 40x em relação ao controle e ao grupo 20x. Não houve diferença significativa entre as doses nos demais variáveis analisadas. **Conclusões:** As aves desafiadas com diferentes doses *Eimeria spp.* apresentaram alterações morfológicas significativas, especialmente relacionadas à profundidade das criptas e à razão VH:CD. A presença de *E. maxima* e *E. acervulina* reforça o tropismo intestinal das espécies envolvidas. A dose 40x promoveu maior alteração em CD, indicando maior agressão à mucosa. A razão VH:CD esteve abaixo do valor considerado ideal em todas as amostras, sugerindo comprometimento funcional da mucosa intestinal.

Palavras-chave: coccidiose, *E. acervulina*, *E. maxima*, histopatologia, intestino.

Anais do 8º Congresso de Patologia Veterinária (CPV), XXII Encontro Nacional de Patologia Veterinária (ENAPAVE), XVI Simpósio Brasileiro da Davis-Thompson Foundation, VII Encontro Internacional de Saúde Animal e Prevenção (ENISAP) e I Simpósio de Sanidade Animal do CRMV-MT
9 a 12 de setembro de 2025 – Cuiabá, Mato Grosso, Brasil
Braz J Vet Pathol, 2025, vol. 18, Supl. 1

BJVP
Brazilian Journal of Veterinary Pathology
ISSN 1983-0246

Teor de monofluoroacetato de sódio em *Amorimia amazonica*: correlação com a dose letal e o curso clínico em coelhos

Matheus V. de Paula[1], Kelly C. de A. Barbosa[1], Jorge L. V. Cama[1], Franklin Riet-Correa[3], Ademar M. Balbino[2], Taísa C. Ferreira[2], Ivan. F. C. dos Santos[2], Sandro de V. Schons[2*]

[1]Programa de Pós-Graduação em Ciências Ambientais, Universidade Federal Rondônia, Rolim de Moura, RO, Brasil.
[2]Centro de Diagnóstico Animal, Laboratório de Histopatologia Animal, Departamento Acadêmico de Medicina Veterinária, Universidade Federal Rondônia, Rolim de Moura, RO, Brasil.
[3]Programa de Pós-Graduação em Medicina Veterinária, Universidade Federal de Campina Grande, Patos, PB, Brasil.
***Autor de correspondência:** sandroschons@unir.br

Introdução: A intoxicação em ruminantes por plantas do gênero *Amorimia* tem sido registrada em diversas regiões do Brasil, sendo o monofluoroacetato de sódio (MFA) o composto tóxico responsável por causar morte súbita, especialmente após exercício. O MFA já foi identificado em diferentes espécies do gênero, como *A. amazonica* (0,0007%), *A. exotropica* (0,02%), *A. pubiflora* (0,006%), *A. rigida* (0,002%) e *A. septentrionalis* (0,002% ± 0,0009%). **Objetivos:** Este estudo teve como objetivo avaliar a toxicidade experimental de *A. amazonica* em coelhos, correlacionando o teor de MFA presente nas folhas com a dose tóxica, o curso clínico e as variações no teor de MFA ao longo dos anos e dos estágios vegetativos da planta. **Metodologia**: As folhas foram coletadas durante três anos consecutivos (mês de julho) em uma propriedade rural no município de Vale do Anarí/RO, e também em quatro estágios fenológicos (brotação, folhas maduras, floração e frutificação), sendo os dois primeiros estágios encontrados no período chuvoso e os dois últimos na estação seca. Parte das amostras foi enviada para quantificação do MFA% no *Poisonous Plant Research Laboratory*, enquanto outra parte foi oferecida a 13 coelhos, conforme o protocolo CEUA 12/2012 – UNIR. As folhas foram administradas voluntariamente até o surgimento de sinais clínicos ou óbito. Os dados sobre curso clínico, dose tóxica (g/kg) e teor de MFA foram avaliados estatisticamente por meio da correlação de Pearson e do teste de Mann-Whitney U. **Resultados:** Os resultados mostraram forte correlação negativa entre o teor de MFA e o curso clínico (r = -0,96) e entre o MFA e a dose tóxica (r = -0,98), indicando que maiores teores de MFA estão associados a maior toxicidade. Nos anos com maiores concentrações de MFA (0,0007%, 0,0045% e 0,020%), foram observadas menores doses tóxicas e menor tempo de evolução clínica. Comparações entre estações e estágios fenológicos não revelaram variações significativas no teor de MFA ($p > 0,05$). Os sinais clínicos dos coelhos intoxicados eram caracterizados por apatia, anorexia, tremores, taquipneia, excitação, queda lateral e morte, com lesões histopatológicas nos rins, pulmões e fígado, caracterizadas por hemorragia multifocal nos rins, degeneração hidrópica dos túbulos contorcidos, congestão e edema pulmonar, além de fígado com congestão sinusoidal e vacuolização de hepatócitos. **Conclusão**: Portanto, os resultados indicam que o teor de MFA varia entre os anos, o que pode explicar a ocorrência de mortes em bovinos em alguns anos e a ausência de casos em outros.

Palavras-chave: Amazônia, Amorimia, intoxicação experimental, MFA, planta tóxica.

Agência financiadora: INCT: Controle das intoxicações por plantas.

Anais do 8º Congresso de Patologia Veterinária (CPV), XXII Encontro Nacional de Patologia Veterinária (ENAPAVE), XVI Simpósio Brasileiro da Davis-Thompson Foundation, VII Encontro Internacional de Saúde Animal e Prevenção (ENISAP) e I Simpósio de Sanidade Animal do CRMV-MT
9 a 12 de setembro de 2025 – Cuiabá, Mato Grosso, Brasil
Braz J Vet Pathol, 2025, vol. 18, Supl. 1

BJVP
Brazilian Journal of Veterinary Pathology
ISSN 1983-0246

Efeito de *Viscum album* diluição D3 na diferenciação condrogênica de células-tronco mesenquimais da medula óssea de ratas Wistar

Luisa R. Lanschi[1], Tamires de A. Angelos[1], Mayra R. Barbosa[1], Jankerle N. Boeloni[2], Leonardo O. Trivilin[1,3]*

[1]Laboratório Multiusuário de Experimentação, Centro de Ciências Agrárias e Engenharias, Universidade Federal do Espírito Santo, Alegre, ES, Brasil.
[2]Laboratório de Patologia Animal, Hospital Veterinário, Centro de Ciências Agrárias e Engenharias, Universidade Federal do Espírito Santo, Alegre, ES, Brasil.
[3]Laboratório de Microbiologia e Imunologia Veterinária, Hospital Veterinário, Centro de Ciências Agrárias e Engenharias, Universidade Federal do Espírito Santo, Alegre, ES, Brasil.
***Autor de correspondência:** leotrivilin@gmail.com

Introdução: As células-tronco mesenquimais são capazes de se diferenciar em condroblastos, sendo esse processo controlado por diversos fatores, inclusive fármacos. Porém, há poucos relatos acerca da influência de *Viscum album* (VA) na diferenciação condrogênica, visto sua utilização como terapia adjuvante antineoplásica. **Objetivos:** Avaliar a morfologia e formação de matriz condrogênica durante a diferenciação condrogênica de células-tronco mesenquimais de medula óssea (CTM-MO) de ratas Wistar *in vitro* a partir da adição de diferentes concentrações de extrato de VA. **Metodologia:** Utilizou-se CTM-MO de ratas Wistar estabelecida em meio de cultivo indiferenciado. Após, 200.000 células em cultivo 3D foram cultivadas em meio para diferenciação condrogênica acrescido com 0, 5, 10, 20 e 50µL/mL de VA, durante sete, 14 e 21 dias, com trocas de meio a cada sete dias. Em cada tempo de avaliação, fixou-se os pellets em paraformoldeído 4%, submeteu-se ao processamento e inclusão em parafina e corou-se com hematoxilina-eosina (avaliar morfologia), e alcian blue e ácido periódico de Schiff (avaliar matriz condrogênica pelo software *ImageJ*). **Resultados:** As células eram redondas a ovais no grupo controle e em todas as concentrações e dias. Observou-se fragmentação celular na concentração de 5µL/mL aos 14 dias, 10µL/mL aos 14 e 21 dias e 20 e 50µL/mL aos sete e 14 dias. O citoplasma apresentou-se vacuolizado no controle aos 21 dias, nas concentrações de 5, 10 e 20µl/ml aos sete e 14 dias e 50µL/mL aos 7 dias. O núcleo apresentou-se picnótico no controle aos 21 dias, na concentração de 5 e 10 µL/mL aos sete e 14 dias, 20µL/mL aos sete dias e 50µL/mL aos sete e 21 dias, e apresentava-se ausentes na concentração de 5µl/ml aos 14 e 21 dias, 10µL/mL em todos os dias, 20µL/mL aos sete dias e 50µL/mL aos sete e 21 dias. Cromatina condensada foi observada no grupo controle e nas concentrações de 5 e 10µL/mL em todos os dias, 20µL/mL aos sete dias e 50µL/mL aos 14. A matriz condrogênica PAS+ esteve mais presente que o controle negativo apenas aos 7 dias com a adição de VA (50 µL/mL). No entanto, a matriz AB+ apresentou redução com todas as concentrações testadas de VA, a partir de 14 dias de diferenciação. **Conclusões:** Em CTM-MO, VA *in vitro* apresenta efeitos citotóxicos concentração-dependente, promovendo alterações morfológicas compatíveis com morte celular. Ainda, interfere pouco na matriz condrogênica PAS+, mas interfere negativamente na expressão de matriz AB+, indicando efeito importante na diferenciação condrogênica.

Palavras-chave: antineoplásico, cultivo celular, matriz condrogênica, morfologia.

Agência financiadora: Fundação de Amparo à Pesquisa e Inovação do Espírito Santo (FAPES) e Universidade Federal do Espírito Santo (UFES).

Anais do 8º Congresso de Patologia Veterinária (CPV), XXII Encontro Nacional de Patologia Veterinária (ENAPAVE), XVI Simpósio Brasileiro da Davis-Thompson Foundation, VII Encontro Internacional de Saúde Animal e Prevenção (ENISAP) e I Simpósio de Sanidade Animal do CRMV-MT
9 a 12 de setembro de 2025 – Cuiabá, Mato Grosso, Brasil
Braz J Vet Pathol, 2025, vol. 18, Supl. 1

BJVP
Brazilian Journal of Veterinary Pathology
ISSN 1983-0246

DNA Polimerase Theta como marcador prognóstico em mastocitoma cutâneo canino

Lucas Milani[1,2], Pedro Luiz Porfirio Xavier[1], Heidge Fukumasu[1], Ricardo de Francisco Strefezzi[1,2*]

[1] Laboratório de Oncologia Comparada e Translacional, Departamento de Medicina Veterinária, Faculdade de Zootecnia e Engenharia de Alimentos, Universidade de São Paulo, Pirassununga, SP, Brasil;
[2] Departamento de Patologia, Faculdade de Medicina Veterinária e Zootecnia, Universidade de São Paulo, São Paulo, SP, Brasil.
***Autor de correspondência:** rstrefezzi@usp.br

Introdução: A DNA Polimerase Theta (POLQ) é a principal proteína envolvida em uma das vias de manutenção e reparo de quebra de fita dupla de DNA, a TMEJ (*Theta Mediated End-Joing),* sendo esta uma via propensa a erros. Estudos recentes relacionam a alteração da expressão de POLQ com instabilidade genômica, resistência a terapias e prognóstico desfavorável em neoplasias malignas em humanos. Entretando novas estratégicas terapêuticas têm sido desenvolvidas através destes trabalhos, resultando em boas respostas clínicas. Até o momento são escassos os estudos sobre os mecanismos de reparo de DNA em neoplasias caninas. **Objetivo:** O objetivo do presente estudo foi avaliar a expressão de POLQ como um marcador prognóstico em mastocitomas cutâneos caninos. **Metodologia**: Vinte e cinco casos de mastocitoma cutâneo de cães tratados através da ressecção cirúrgica, foram submetidos a imuno-histoquímica utilizando um anticorpo policlonal anti-POLQ (*Invitrogen*®). A expressão de POLQ foi determinada como a média de células positivas, obtida pela contagem de células positivas e negativas em 5 campos de maior marcação (área total = 0,4 mm^2). Os animais censurados na análise de sobrevivência foram aqueles em que o animal permaneceu vivo até o final do estudo ou que morreu de causas não relacionadas ao tumor, com mínimo de 180 dias de acompanhamento pós-cirúrgico. **Resultados**: A expressão de células positivas variou de zero a 99.7%, sendo significativamente menor em cães que morreram em decorrência do tumor (P=0.0191). Utilizando um ponto de corte determinado pela análise da curva ROC (AUC=0.8013; P=0.0106), observamos que cães com tumores que apresentam menos de 75% de mastócitos positivos possuem menor sobrevida pós-cirúrgica (P=0.0069; sobrevida média = 154 dias; *hazard ratio* = 9.667). **Conclusões:** A baixa expressão de POLQ em mastocitomas cutâneos caninos é um potencial indicador de menor tempo de sobrevida pós-cirúrgica. O significado clínico desta observação e potenciais novas estratégias de tratamento necessitam de novos estudos para elucidação.

Palavras-chave: reparo de DNA, neoplasia, imunohistoquímica, cão.

Agências financiadoras: FAPESP (Processos #2020/10582-0, #2024/05072-4 e #2022/09378-5); CNPq (303748/2021-4)

Anais do 8º Congresso de Patologia Veterinária (CPV), XXII Encontro Nacional de Patologia Veterinária (ENAPAVE), XVI Simpósio Brasileiro da Davis-Thompson Foundation, VII Encontro Internacional de Saúde Animal e Prevenção (ENISAP) e I Simpósio de Sanidade Animal do CRMV-MT
9 a 12 de setembro de 2025 – Cuiabá, Mato Grosso, Brasil
Braz J Vet Pathol, 2025, vol. 18, Supl. 1

BJVP
Brazilian Journal of Veterinary Pathology
ISSN 1983-0246

Expressão de catalase em intestino grosso de ratos submetidos a carcinogênese colorretal e suplementados com polpa e extrato liofilizado do fruto juçara (*Euterpe edulis*)

Carolline F. S. Nascimento[1*], Tamires de A. Angelos[1], Guilherme N. Moraes Filho [2*], Anderson B. Archanjo[1]. Jankerle N. Boeloni[2], Leonardo O. Trvilin[1,3]

[1]Laboratório Multiusuário de Experimentação, Centro de Ciências Agrárias e Engenharias, Universidade Federal do Espírito Santo, Alegre, ES, Brasil.
[2]Laboratório de Patologia Animal, Hospital Veterinário, Centro de Ciências Agrárias e Engenharias, Universidade Federal do Espírito Santo, Alegre, ES, Brasil.
[3]Laboratório de Microbiologia e Imunologia Veterinária, Hospital Veterinário, Centro de Ciências Agrárias e Engenharias, Universidade Federal do Espírito Santo, Alegre, ES, Brasil.
***Autor de correspondência:** leotrivilin@gmail.com

Introdução: O trato gastrointestinal, especialmente o cólon, está sujeito à exposição a reativos de oxigênio e o controle dessas torna-se significativo tanto na progressão do câncer quanto eficácia terapêutica. Ainda, relata-se aumento de enzimas antioxidantes, como a catalase, em tecidos afetados pelo câncer. Por outro lado, compostos antioxidantes, como as antocianinas, que contribuem na prevenção de doenças como o câncer, estão presentes no fruto da palmeira juçara (*Euterpe edulis*), e são capazes de neutralizar radicais livres. **Objetivo:** Avaliar o efeito da suplementação com a polpa e extrato liofilizado de juçara na expressão proteica de catalase em mucosa colorretal de modelo experimental *in vivo* de carcinogênese colorretal, em fase de lesão pré-neoplásica. **Metodologia**: Utilizou-se polpa do fruto juçara (107,08 mg de cianidina-3-glicosídeo/grama de polpa) e extrato liofilizado dessa. Assim, 10 ratos jovens *Wistar* foram induzidos a carcinogênese colorretal com 1,2-dimetilhidrazina, durante cinco semanas, com aplicações a cada sete dias; e quatro mantidos como controle negativo. Dividiu-se os ratos em: Grupo 1 (n=4), sem indução e não suplementados com fruto juçara; Grupo 2 (n=3), induzidos a carcinogênese e não suplementados com fruto juçara; Grupo 3 (n=4), induzidos a carcinogênese e suplementados com o suco do fruto juçara, na concentração de 0,1%, equivalente a 0,10708 mg/mL de cianidina-3-glicosídeo; Grupo 4 (n=3), induzidos à carcinogênese e suplementados com extrato liofilizado de juçara diluído em água (1 mg/mL), contendo 0,10708 mg/mL de cianidina-3-glicosídeo. Suplementou-se três vezes na semana, por gavagem, por oito semanas, considerando 1 mg de cianidina-3-glicosídeo/Kg para cada administração. Após eutanásia na 14ª semana, submeteu-se amostras de intestino grosso ao processamento rotineiro de inclusão em parafina, e à técnica de imunohistoquímica com anticorpo anti-Catalase (1:50). Após, 10 fotomicrografias de campos aleatórios por amostra, em objetiva de 20x, foram analisadas no software *Image J* utilizando o *plug-in color deconvolution* para separação das máscaras de cor DAB, seguido da ferramenta *threshold* para obtenção do percentual de expressão citoplasmática. **Resultados:** A indução carcinogênica (grupo G2) elevou significativamente a expressão de catalase em relação ao G1 (p=0,0307). Ao passo que a suplementação com produtos do fruto juçara (polpa e extrato) em animais induzidos ao câncer colorretal reduziram significativamente a expressão em relação ao grupo G2 (p=0,0045 e p=0,0038, respectivamente). **Conclusão:** A inclusão de produtos à base do fruto juçara como suplemento reduz a expressão proteica de catalase em mucosa

colorretal de animais em estágio inicial de carcinogênese colorretal, a níveis iguais a de um tecido saudável.

Palavras-chave: antioxidantes, antocianinas, câncer colorretal, imuno-histoquímica.

Agência financiadora: FAPES.

Anais do 8º Congresso de Patologia Veterinária (CPV), XXII Encontro Nacional de Patologia Veterinária (ENAPAVE), XVI Simpósio Brasileiro da Davis-Thompson Foundation, VII Encontro Internacional de Saúde Animal e Prevenção (ENISAP) e I Simpósio de Sanidade Animal do CRMV-MT
9 a 12 de setembro de 2025 – Cuiabá, Mato Grosso, Brasil
Braz J Vet Pathol, 2025, vol. 18, Supl. 1

BJVP
Brazilian Journal of Veterinary Pathology
ISSN 1983-0246

Modelo *in vivo* de carcinogênese colorretal: efeito da fumaça do cigarro na expressão proteica de Bax e Bcl-xL em adenocarcinoma tubular colorretal

Ingrid G. Guimarães[1], Tamires de A. Angelos[1], Carla C. A. de Jesus[2], Jankerle N. Boeloni[2], Leonardo O. Trivilin[1,3*]

[1]Laboratório Multiusuário de Experimentação, Centro de Ciências Agrárias e Engenharias, Universidade Federal do Espírito Santo, Alegre, ES, Brasil.
[2]Laboratório de Patologia Animal, Hospital Veterinário, Centro de Ciências Agrárias e Engenharias, Universidade Federal do Espírito Santo, Alegre, ES, Brasil.
[3]Laboratório de Microbiologia e Imunologia Veterinária, Hospital Veterinário, Centro de Ciências Agrárias e Engenharias, Universidade Federal do Espírito Santo, Alegre, ES, Brasil.
***Autor de correspondência:** leotrivilin@gmail.com

Introdução: O câncer colorretal quimicamente induzido contribui significativamente no entendimento sobre sua patogênese, pois a indução tumoral é rápida, reprodutível, e ainda possibilita o estudo da sequência adenoma-carcinoma, sendo os roedores amplamente utilizados como modelos experimentais de carcinogênese colorretal. Ainda, o tabagismo também é um fator de risco para o desenvolvimento de colorretal, leva ao estresse oxidativo, pode modificar a sinalização celular e a apoptose, inclusive induzindo a fosforilação e inativação de Bax e aumentando a sobrevivência de células cancerosas. **Objetivo:** Avaliar a influência da exposição à fumaça do cigarro na expressão proteica de Bax e Bcl-xL, por imunohistoquímica, em adenocarcinoma tubular colorretal oriundo de modelo experimental *in vivo* de carcinogênese colorretal. **Metodologia**: 24 ratos da linhagem *Wistar* foram induzidos a carcinogênese colorretal com o agente 1,2-dimetilhidrazina e divididos em dois grupos: G1 (n = 12) não expostos à fumaça do cigarro; e G2 (n = 12) exposição diária à fumaça da queima de 12 cigarros por dia em câmara de inalação, divididos em dois turnos (manhã e tarde) de 60 minutos cada, onde a queima durou um minuto e o descanso entre cigarros de 10 minuto, durante 143 dias. Após eutanásia, lesões maiores que 0,1 centímetro em cólon e reto foram submetidas ao processamento rotineiro de inclusão em parafina, e aquelas classificadas como adenocarcinoma tubular foram submetidas à técnica de imunohistoquímica com os anticorpos anti-Bax e anti-Bcl-xL, ambos diluídos 1:100. Após, obteve-se cinco fotomicrografias de campos aleatórios por amostra, em aumento objetiva de 20x, que foram analisadas no software *Image J* utilizando o *plug-in IHC Profiler* para obtenção dos escores e percentual de expressão citoplasmática das proteínas. **Resultados:** Tanto em G1 quanto G2 predominou o escore positivo de Bax (61,76% e 89,74% das amostras, respectivamente). Para Bcl-xL, G1 apresentou 52,94% das amostras com escore positivo, 35,29% fraco positivo e 11,76% negativo; enquanto em G2 foram 57,89% fraco positivo e 42,11% positivo. Bax não diferiu significativamente quanto o percentual de expressão citoplasmática ($p = 0,7897$), enquanto Bcl-xL aumentou significativamente o percentual de expressão citoplasmática com a exposição à fumaça do cigarro ($p = 0,0181$). **Conclusão:** A exposição à fumaça do cigarro pouco influencia na expressão da proteína Bax, enquanto para a proteína Bcl-xL ocorre modulação da expressão para fraco positivo, porém, com maior presença citoplasmática em adenocarcinoma tubular

colorretal de modelo *in vivo* de carcinogênese colorretal exposto à fumaça do cigarro, inferindo impacto na apoptose desse tipo histológico tumoral.

Palavras-chave: experimental, imunohistoquímica, reguladores apoptose, síntese proteica, tabagismo.

Agência financiadora: FAPES.

Anais do 8º Congresso de Patologia Veterinária (CPV), XXII Encontro Nacional de Patologia Veterinária (ENAPAVE), XVI Simpósio Brasileiro da Davis-Thompson Foundation, VII Encontro Internacional de Saúde Animal e Prevenção (ENISAP) e I Simpósio de Sanidade Animal do CRMV-MT
9 a 12 de setembro de 2025 – Cuiabá, Mato Grosso, Brasil
Braz J Vet Pathol, 2025, vol. 18, Supl. 1

BJVP
Brazilian Journal of Veterinary Pathology
ISSN 1983-0246

Efeito de *Viscum album* L., doxorrubicina e associação na morfologia de linhagem celular primária de adenomioepitelioma maligno canino

Tamires de A. Angelos[1], Thais S. Togneri[1], Luisa R. Lanschi[1], Paula da R. Oliveira[1], Jankerle N. Boeloni[2], Anderson B. Archanjo[1], Leonardo O. Trivilin[1,3*]

[1]Laboratório Multiusuário de Experimentação, Centro de Ciências Agrárias e Engenharias, Universidade Federal do Espírito Santo, Alegre, ES, Brasil.
[2]Laboratório de Patologia Animal, Hospital Veterinário, Centro de Ciências Agrárias e Engenharias, Universidade Federal do Espírito Santo, Alegre, ES, Brasil.
[3]Laboratório de Microbiologia e Imunologia Veterinária, Hospital Veterinário, Centro de Ciências Agrárias e Engenharias, Universidade Federal do Espírito Santo, Alegre, ES, Brasil.
***Autor de correspondência:** leotrivilin@gmail.com

Introdução: O entendimento das alterações morfológicas após exposição a quimioterápicos e fitoterápicos contribui para a oncologia experimental e potencializa as respostas terapêuticas, especialmente quando auxiliam na erradicação tumoral e sobrevida. **Objetivo:** Descrever as principais alterações morfológicas em linhagem primária de adenomioepitelioma maligno canino, 48h após exposição à *Viscum album* L. (VA), doxorrubicina (DOXO), e associação dos dois fármacos. **Metodologia**: Utilizou-se células de adenomioepitelioma maligno canino, isolado em cultivo primário e oriundas de uma cadela SRD de 9 anos. As células estavam na 20ª passagem e foram expostas por 48h a 1,56 µg/mL de Doxorrubicina e 33,7 µg/mL de *Viscum album* (dinamização D3), concentrações que permitiram 70% de viabilidade celular em ensaio de CL50 prévio. Para a exposição utilizou-se 100.000 células/poço em placa de seis poços contendo lamínulas 24x24mm para estudo das alterações morfológicas. Após exposição aos fármacos, fixou-se as células em paraformoldeído 4% e corou-se com hematoxilina-eosina. Obteve-se cinco fotomicrografias de cada grupo, que foram analisadas no software *Image J.* Determinou-se a área de 2000 µm^2/fotomicrografia para análise das alterações citoplasmáticas e nucleares que indicam transição para morte celular, e obteve-se a frequência de cada uma delas. **Resultados:** Células frequentemente fusiformes a poligonais observadas nos grupos controle, VA e associação, e igualmente distribuídas em arredondadas, fusiforme e poligonais no grupo DOXO. Compactação citoplasmática discreta no grupo controle, moderada em VA e intensa nos grupos DOXO e associação. Vacuolização citoplasmática foi moderada no controle e VA, e intensa em DOXO e associação. Núcleo frequentemente oval em todos os grupos, com nucléolos evidentes e figuras de mitose, e predomínio de eucromatina no controle, VA e associação, e frequência semelhante de eucromatina e heterocromatina no grupo DOXO. Hipercromasia nuclear foi discreta no controle e VA, e intensa em DOXO e associação. Cariorrexe discreta observada no controle, VA e DOXO, e intensa na associação. Picnose foi discreta no controle e VA, e intensa em DOXO e associação. Células multinucleadas pouco frequentes no grupo controle e moderadamente frequentes nos demais grupos. **Conclusão:** Após 48h, a exposição a doxorrubicina, isoladamente ou em associação, promoveu alterações citoplasmáticas e nucleares mais intensas e evidentes em comparação aos outros grupos. Ainda, doxorrubicina se destaca pela alteração no padrão de cromatina, sugerindo alteração na

atividade transcricional. As alterações indicaram elevado grau de estresse celular e possível indução de dano genotóxico e apoptose. Esses achados reforçam o efeito citotóxico mais pronunciado da doxorrubicina, principalmente quando associada a *Viscum album* L.

Palavras-chave: cultivo celular, neoplasia mamária, oncologia experimental, quimioterápico.

Agência financiadora: CAPES.

Anais do 8º Congresso de Patologia Veterinária (CPV), XXII Encontro Nacional de Patologia Veterinária (ENAPAVE), XVI Simpósio Brasileiro da Davis-Thompson Foundation, VII Encontro Internacional de Saúde Animal e Prevenção (ENISAP) e I Simpósio de Sanidade Animal do CRMV-MT
9 a 12 de setembro de 2025 – Cuiabá, Mato Grosso, Brasil
Braz J Vet Pathol, 2025, vol. 18, Supl. 1

BJVP
Brazilian Journal of Veterinary Pathology
ISSN 1983-0246

Efeito antiproliferativo do extrato metanólico do látex de *Synadenium grantii* Hook f. no tumor de Ehrlich sólido em camundongos

Eduardo de P. Nascente[1], Diego P. de Araújo[1], Mariana B. R. Faleiro[1], Danilo Rezende e Silva[1], Moema Pacheco C. Matos[1], Joelma Abadia M. de Paula[2], Carlos Eduardo F. Alves[3], Veridiana M. B. Dignani de Moura[1*]

[1]Setor de Patologia Animal, Escola de Veterinária e Zootecnia, Universidade Federal de Goiás, Goiânia, GO, Brasil.
[2]Laboratório de Pesquisa, Desenvolvimento e Inovação de Produtos da Biodiversidade, Universidade Estadual de Goiás, Anápolis, GO, Brasil.
[3]Faculdade de Medicina Veterinária e Zootecnia, Universidade Estadual Paulista, Botucatu, SP, Brasil.
***Autor de correspondência:** vdmoura@ufg.br

Introdução: O látex da planta *Synadenium grantii* tem sido objeto de investigação como possível agente antitumoral devido às suas propriedades citotóxicas e antiproliferativas. Estudos prévios sugerem que o látex de *S. grantii* inibe a proliferação celular em diferentes linhagens de células tumorais *in vitro*, incluindo de mama, próstata e cólon. Nesse sentido, objetivou-se avaliar a proliferação celular no tumor de Ehrlich sólido (TES) em camundongos tratados com diferentes concentrações de extrato metanólico do látex (EML) de *S. grantii.* **Metodologia:** Inicialmente, amostras do látex de um exemplar de *S. grantii* foram colhidas no município de Nerópolis, Goiás, Brasil. O látex foi diluído em água bidestilada, submetido a liofilização e empregado no preparo do extrato metanólico. Em continuidade, foi realizada a indução experimental do TES no dorso de 144 camundongos fêmeas adultas, as quais foram tratadas com quatro aplicações intraperitoneais, semanalmente, do extrato metanólico do látex de *S. grantii* (EML), às doses de 5, 15 e 25 mg/kg. Três grupos controles foram utilizados, incluindo controle veículo (CV), controle negativo (CT) e carboplatina (CB). Após sete, 14, 21 e 35 dias, os animais foram submetidos a eutanásia, fragmentos tumorais foram colhidos e submetidos a análise imunoistoquímica com o anticorpo primário anti-Ki67 (1:100, BioCare Medical®, monoclonal de coelho). Os dados foram submetidos ao teste de Kruskal Wallis e, em seguida, ao teste de Dunn's, considerando intervalo de confiança de 95%. **Resultados:** Na avaliação da proliferação celular do TES por imunomarcação nuclear de Ki67 não foi observada diferença entre os grupos experimentais ($p>0,05$) aos sete dias. Em contrapartida, aos 14 dias, aqueles do grupo CB apresentaram menor número de células imunomarcadas em comparação aos demais grupos. Já aos 21 dias de tratamento, além do grupo CB, a menor contagem de células imunomarcadas para anti-Ki67 foi no grupo L25, não havendo diferença entre os demais grupos. De outra parte, aos 35 dias, menor proliferação celular se manteve nos TES do grupo CB. Entretanto, a dose de 25 mg/kg do EML reduziu a sobrevida dos animais portadores de TES em 75,38%, de modo que todos os animais evoluíram ao óbito a partir de 21 dias. **Conclusão:** O extrato metanólico do látex de *S. grantii* exibe potencial antitumoral sobre o TES quando administrado via intraperitoneal na dose de 25 mg/kg. Em contrapartida, reduz a taxa de sobrevida dos animais tratados.

Palavras-chave: câncer, carboplatina, forbol, janaúba, quimioterapia.
Agência financiadora: FAPEG/FAPESP.

Anais do 8º Congresso de Patologia Veterinária (CPV), XXII Encontro Nacional de Patologia Veterinária (ENAPAVE), XVI Simpósio Brasileiro da Davis-Thompson Foundation, VII Encontro Internacional de Saúde Animal e Prevenção (ENISAP) e I Simpósio de Sanidade Animal do CRMV-MT
9 a 12 de setembro de 2025 – Cuiabá, Mato Grosso, Brasil
Braz J Vet Pathol, 2025, vol. 18, Supl. 1

BJVP
Brazilian Journal of Veterinary Pathology
ISSN 1983-0246

Densidade microvascular no tumor de Ehrlich sólido de camundongos tratados com água ozonizada

Diego P. de Araújo[1], Eduardo de P. Nascente[1], Mariana B. R. Faleiro[1], Danilo Rezende e Silva[1], Moema Pacheco C. Matos[1], Elisângela de P. S. Lacerda[2], Carlos Eduardo F. Alves[3], Veridiana M. B. Dignani De Moura[1*]

[1]Setor de Patologia Animal, Escola de Veterinária e Zootecnia, Universidade Federal de Goiás, Goiânia, GO, Brasil.
[2]Laboratório de Radiobiologia e Mutagênese, Instituto de Ciências Biológicas, Universidade Federal de Goiás, GO, Brasil.
[3]Faculdade de Medicina Veterinária e Zootecnia, Universidade Estadual Paulista, Botucatu, SP, Brasil.
***Autor de correspondência:** vdmoura@ufg.br

Introdução: O tumor de Ehrlich sólido (TES) é um modelo experimental de neoplasia transplantável, correspondente a um tipo de adenocarcinoma mamário de camundongos, utilizado em avaliações oncológicas relacionadas a fisiologia, comportamento e terapêutica tumoral. A ozonioterapia vem ganhando espaço nas modalidades terapêuticas humanas e veterinárias e, com isso, estudos têm sido conduzidos no intuito de elucidar seus efeitos e formas de ação. Nesse cenário, este estudo teve por objetivo avaliar a densidade microvascular no TES de camundongos tratados com água ozonizada. **Metodologia:** Foram utilizados 99 camundongos, divididos em quatro grupos, sendo dois tratados com água ozonizada, nas concentrações de 104 mM/5 ppm (G1/N=30) e 208 Mm/8 ppm (G2/N=30); um grupo controle veículo com soro fisiológico a 0,9% (G3/n=30) e um controle negativo (GCN/N=9). Os grupos foram subdivididos conforme vias de administração (intratumoral e peritumoral), número de aplicações (uma ou duas) e momentos de observação após as aplicações da água ozonizada (24 horas, cinco e 30 dias). Para a avaliação da proliferação de vasos sanguíneos e células tumorais, após a eutanásia dos animais, foram colhidas amostras do TES, as quais posteriormente submetidas a análise imunoistoquímica com o anticorpo anti-CD31/Pecam1 (1:150, Boster Biological Technology®, policlonal de coelho). As amostras foram submetidas a avaliação da densidade de microvasos (ADV), em que, à objetiva de 40x, a quantificação vascular foi realiza em ao menos cinco campos, considerando as regiões intratumoral e peritumoral. Os dados foram analisados para normalidade dos resíduos pelo teste Shapiro-Wilk, seguido pela análise de variância (ANOVA) e pós teste de comparações múltiplas de ScottKnott, considerando 5% de significância. **Resultados:** A densidade microvascular nas regiões peritumoral e intratumoral não diferiu entre os grupos tratados e controles (G3 e GCN) aos momentos 24 horas e cinco dias de avaliação. Em contrário, houve aumento da imunoexpressão de anti-CD31 no TES dos grupos tratados e avaliados aos 30 dias em relação aos grupos G3 e GCN, sendo que, nos grupos via intratumoral, o aumento ocorreu naqueles TES submetidos a duas aplicações de água ozonizada, independente da dose. Nos grupos via peritumoral, houve aumento da imunomarcação de anti-CD31 no TES de todos os camundongos tratados com água ozonizada. Ainda, houve correlação positiva entre as densidades microvasculares peritumoral e intratumoral. **Conclusão:** A descontinuidade do tratamento com água ozonizada favorece o aumento da densidade microvascular em longo prazo no TES em camundongos.
Palavras-chave: anti-CD31, imunoistoquímica, oncologia experimental, ozonioterapia.
Agência financiadora: Coordenação de Aperfeiçoamento de Pessoal de Nível Superior (CAPES).

Anais do 8º Congresso de Patologia Veterinária (CPV), XXII Encontro Nacional de Patologia Veterinária (ENAPAVE), XVI Simpósio Brasileiro da Davis-Thompson Foundation, VII Encontro Internacional de Saúde Animal e Prevenção (ENISAP) e I Simpósio de Sanidade Animal do CRMV-MT
9 a 12 de setembro de 2025 – Cuiabá, Mato Grosso, Brasil
Braz J Vet Pathol, 2025, vol. 18, Supl. 1

BJVP
Brazilian Journal of Veterinary Pathology
ISSN 1983-0246

Clusterização não supervisionada do perfil de células imunes infiltrantes revela subgrupos no melanoma oral canino: resultados parciais

Fwu S. Teng[1]*, Letícia G. Souto[1], Fernanda de F. A. Vieira[1], Felipe C. S. Brasileiro[1]; Fernanda B. C.de Moura[1]; Cristina de O. M. S. Gomes[2], Sarah S. Cury[3], Renée Laufer-Amorim[1]

[1]Faculdade de Medicina Veterinária e Zootecnia (FMVZ), Universidade Estadual Paulista, Botucatu, SP, Brasil.
[2]Faculdade de Medicina Veterinária e Zootecnia (FMVZ), Universidade de São Paulo, São Paulo, SP, Brasil.
[3]Instituto de Biociências, Universidade Estadual Paulista (UNESP), Botucatu, SP, Brasil.
***Autor de correspondência:** teng.fwu@unesp.br

Introdução: O melanoma oral canino (COM) é a neoplasia maligna mais frequente na cavidade oral de cães, caracterizando-se por comportamento agressivo e alto potencial metastático. A presença de células imunes infiltrantes (CII) tem sido reconhecida como importante marcador prognóstico em diversas neoplasias. A análise transcriptômica surge como uma ferramenta valiosa para aprofundar o conhecimento sobre o perfil biológico dos tumores e sua heterogeneidade celular. **Objetivos:** Identificar grupos de COM a partir do perfil de CII e analisar o perfil de genes diferencialmente expressos (DEG) entre os grupos. **Metodologia:** Foram utilizados dados públicos de RNA-Seq de COM (67 animais - PRJNA421895, PRJNA527141, PRJNA749900) e um de scRNA-Seq (7 animais - GSE225599) de leucócitos circulantes de cães. Os dados de RNA-Seq foram integrados utilizando o Combat-Seq. Foi realizada deconvolução dos COMs a partir de matriz de assinatura criada com os dados de scRNA-Seq utilizando a ferramenta CibersortX. Os escores celulares obtidos para cada célula foram utilizados para clusterização não supervisionada por meio do método K-means. Os agrupamentos obtidos foram submetidos à análise de DEGs (pacote DEseq2), enriquecimento funcional (GO Ontology, KEEG) e sobrevida (Kaplan-Meier com teste de log-rank). Também foi realizada análise de comparação por Mann-Whitney para identificação de populações celulares com possível valor preditivo. **Resultados**: Foram obtidos dois grupos de COM conforme o perfil de CII. A análise de sobrevida foi limitada pelo fato de apenas um dos bancos de dados disponibilizar informações clínicas (n = 8), não atingindo significância estatística (p = 0,085). Contudo, a ausência de sobreposição entre as curvas sugere uma possível tendência de valor prognóstico. A análise de DEGs revelou 8.298 genes, com aumento de expressão de genes relacionados à ativação, proliferação e adesão de células imunes no grupo de melhor prognóstico. Foram identificados treze tipos celulares com diferenças estatisticamente significativas entre os grupos analisados (p<0,05). Dentre eles, destacam-se subpopulações de células T (CD4-TEM-Th17-like, T em proliferação, T gama-delta e T CD8 de memória), células B (linfócitos B imaturos, ativados e plasmócitos), monócitos/macrófagos (monócitos CD4+ e M-MDSCs), além de neutrófilos, células dendríticas plasmocitoides e mieloides e células NK. **Conclusões:** A identificação de subgrupos de melanomas orais caninos com base no perfil de CII reforça o papel do sistema imune na modulação do microambiente tumoral. Estudos adicionais são necessários para esclarecer o papel funcional das populações celulares envolvidas e validar seu potencial valor prognóstico.

Palavras-chave: Transcriptoma, scRNA-seq, imunoterapia, células imunes infiltrantes, microambiente-tumoral
Agência financiadora: FAPESP (2024/01379-8)

Anais do 8º Congresso de Patologia Veterinária (CPV), XXII Encontro Nacional de Patologia Veterinária (ENAPAVE), XVI Simpósio Brasileiro da Davis-Thompson Foundation, VII Encontro Internacional de Saúde Animal e Prevenção (ENISAP) e I Simpósio de Sanidade Animal do CRMV-MT
9 a 12 de setembro de 2025 – Cuiabá, Mato Grosso, Brasil
Braz J Vet Pathol, 2025, vol. 18, Supl. 1

BJVP
Brazilian Journal of Veterinary Pathology
ISSN 1983-0246

Síndrome Disfunção Cognitiva Canina: a importância do diagnóstico multidisciplinar e dos cães como modelo natural para estudos de demência em humanos

Didier Q. Cagnini[1], Klysse A. Barbosa[1], Silmara S. Lazzaretti[1], Heloísa M. Ribeiro[2], Márcia R. Cominetti[2], Paulo C. Maiorka[3], Vania M. de V. Machado[1], Rogério M. Amorim[1]

[1] Faculdade de Medicina Veterinária e Zootecnia, Universidade Estadual Paulista "Júlio de Mesquita Filho", Botucatu, SP, Brasil
[2] Departamento de Gerontologia, Universidade Federal de São Carlos, São Carlos, Brasil;
[3] Departamento de Patologia, Faculdade de Medicina Veterinária e Zootecnia, Universidade de São Paulo, São Paulo, Brasil
***Autor de correspondência:** didier.cagnini@unesp.br

Introdução: O aumento da expectativa de vida dos animais e dos humanos ao longo das últimas décadas pode ser relacionada a fatores como acesso a melhores cuidados sanitários, melhora da nutrição, avanço das técnicas diagnósticas e terapêuticas mais assertivas. Modelos animais são cruciais para pesquisas científicas especialmente em estudos translacionais que reflitam a etiologia, a patogênese e a heterogeneidade da doença de Alzheimer (AD) em humanos. Nesse contexto inclui-se a síndrome de disfunção cognitiva (SDC) dos cães, uma alteração neurológica de cães idosos que compartilha aspectos importantes, clínicos e patológicos, com a doença de Alzheimer. **Relato de caso**: Foi atendido um cão sem raça definida, macho, 14 anos de idade, pesando 10 kg, apresentando sinais crônicos e progressivos, iniciados em 2023, incluindo andar compulsivo, vocalizações frequentes (diurnas e noturnas), distúrbios no ciclo sono-vigília e eliminação de excretas em locais inapropriados. Aplicou-se o questionário Canine Dementia Scale (CADES), que indicou o estágio avançado de alterações cognitivas. Para exclusão de diagnósticos diferenciais, foram realizados hemograma completo e perfil bioquímico sérico, ambos sem alterações relevantes, além de ressonância magnética encefálica que revelou alterações compatíveis com atrofia cerebral, como proeminência dos sulcos cerebrais, redução do volume do parênquima cortical e do hipocampo, dilatação do sistema ventricular e das cisternas encefálicas, além de diminuição do diâmetro da adesão intertalâmica. Após nove meses, observou-se piora no andar compulsivo, vocalização e início de andar em círculos, culminando na realização de eutanásia humanitária. **Resultados**: Na autopsia, notou-se o espessamento das leptomeninges nas regiões dos sulcos e aprofundamento dos sulcos cerebrais. Na microscopia, verificou-se presença de espessamento da camada média de pequenos vasos causado por substância eosinofílica vítrea, especialmente nas leptomeninges e córtex occipital, parietal e cerebelo que foi corada positivamente pelo vermelho congo, confirmada em verde na luz polarizada. Além disso, foram visualizados macrófagos contendo pigmento amarronzado (ceroide) tanto no parênquima quanto no espaço de Virchow-Robins. **Conclusões:** considerando a perspectiva da Saúde Única, as pesquisas com SDC podem funcionar de forma sinérgica para melhorar a saúde humana e animal e conhecer a metodologia para realizar o diagnóstico é de suma importância. Para isso, é necessário excluir outras causas de demência e realizar os questionários validados internacionalmente. Todavia, o diagnóstico final da doença continua sendo pela avaliação

histopatológica das lesões, incluindo a coloração de proteína beta amiloide pelo vermelho congo e ou IHQ.

Palavras-chave: Cães, Alzheimer, Saúde única, Medicina translacional.

Anais do 8º Congresso de Patologia Veterinária (CPV), XXII Encontro Nacional de Patologia Veterinária (ENAPAVE), XVI Simpósio Brasileiro da Davis-Thompson Foundation, VII Encontro Internacional de Saúde Animal e Prevenção (ENISAP) e I Simpósio de Sanidade Animal do CRMV-MT
9 a 12 de setembro de 2025 – Cuiabá, Mato Grosso, Brasil
Braz J Vet Pathol, 2025, vol. 18, Supl. 1

BJVP
Brazilian Journal of Veterinary Pathology
ISSN 1983-0246

Reorganização da matriz extracelular como fator associado a pior prognóstico no linfoma de células B canino: resultados parciais

Fwu Shing Teng[1]*, Letícia Gondim Souto, Felipe C. S. Brasileiro[1]; Fernanda F. A. Vieira[1], Fernanda B. C.de Moura[1]; Sarah Santiloni Cury[2], Renée Laufer-Amorim[1]

[1]Faculdade de Medicina Veterinária e Zootecnia (FMVZ), Universidade Estadual Paulista (UNESP), Botucatu, SP, Brasil.
[2]Instituto de Biociências, Universidade Estadual Paulista (UNESP), Botucatu, SP, Brasil
***Autor de correspondência:** teng.fwu@unesp.br

Introdução: O linfoma de células B canino (LCB) é uma das neoplasias mais comuns na rotina oncológica veterinária. A média de tempo de sobrevida (TS) de pacientes com LCB tratados é de aproximadamente um ano. A análise transcriptômica tem se mostrado uma ferramenta importante na identificação de biomarcadores e alvos terapêuticos. **Objetivos:** Este estudo teve como intuito analisar o perfil transcriptômico de pacientes caninos com LCB e identificar vias funcionais relacionadas ao pior prognóstico. **Metodologia:** Foram utilizados dados públicos de RNA-Seq de LCB (50 animais - PRJNA541858, PRJNA448988 e PRJNA745683) com informações clínicas (tempo de sobrevida e tratamento). Os dados foram integrados com a ferramenta Combat-Seq. Os pacientes foram agrupados de acordo com o tempo de sobrevida com ponto de corte de 1 ano. Foram conduzidas análises de genes diferencialmente expressos (DEGs) e enriquecimento funcional por Gene Ontology, KEEG e PantherDB. Em seguida foi realizada análise de interação proteína-proteína (PPI) a partir dos DEGs com a ferramenta String, além de análise de Enriquecimento do Conjunto de Genes (GSEA) para as vias de interesse. **Resultados**: Foram identificados 272 genes diferencialmente expressos entre os grupos, estes majoritariamente associados à organização da matriz extracelular. A análise de enriquecimento funcional demonstrou um forte envolvimento da matriz extracelular (MEC), com destaque para componentes colagênicos (Fold Enrichment > 30) e processos relacionados à organização do espaço extracelular (FDR < 0,001). Esses achados reforçam o papel da remodelação do microambiente tumoral no prognóstico dos LCB. A análise de GSEA confirmou esse envolvimento, destacando enriquecimento significativo do processo “organização da estrutura extracelular” (NES = 1,53; FDR = 0,041), com maior expressão desses genes no grupo com menor tempo de sobrevida. A rede de interação PPI revelou proteínas centrais como COL1A1 e ITGB1. **Conclusões:** As alterações na MEC estão associadas ao pior prognóstico em LCB caninos e podem refletir mecanismos similares observados em humanos. A identificação de proteínas centrais nesses processos oferece perspectivas para o desenvolvimento de novos biomarcadores prognósticos e potenciais alvos terapêuticos. Análises adicionais considerando os esquemas de tratamento são necessárias para aprofundar a compreensão do impacto clínico desses achados.

Palavras-chave: Colágeno, transcriptoma, RNA-seq, microambiente tumoral, matriz extracelular.

Agência financiadora: FAPESP (2024/01379-8)

Anais do 8º Congresso de Patologia Veterinária (CPV), XXII Encontro Nacional de Patologia Veterinária (ENAPAVE), XVI Simpósio Brasileiro da Davis-Thompson Foundation, VII Encontro Internacional de Saúde Animal e Prevenção (ENISAP) e I Simpósio de Sanidade Animal do CRMV-MT
9 a 12 de setembro de 2025 – Cuiabá, Mato Grosso, Brasil
Braz J Vet Pathol, 2025, vol. 18, Supl. 1

BJVP
Brazilian Journal of Veterinary Pathology
ISSN 1983-0246

Identificação de subgrupos prognósticos em osteossarcoma canino por perfil de expressão gênica e caracterização do microambiente imune: resultados parciais

Fwu S. Teng[1]*, Felipe C. S. Brasileiro[1]; Giovana Pedro[1], Fernanda B. C.de Moura[1]; Fernanda de F. A. Vieira[1], Manuella P. de F. Segredo[2], Sarah S. Cury[2], Renée Laufer-Amorim[1]

[1]Faculdade de Medicina Veterinária e Zootecnia (FMVZ), Universidade Estadual Paulista (UNESP), Botucatu, SP, Brasil.
[2]Faculdade de Medicina de Botucatu, Universidade Estadual Paulista (UNESP), Botucatu, SP, Brasil.
[3]Instituto de Biociências, Universidade Estadual Paulista (UNESP), Botucatu, SP, Brasil
***Autor de correspondência:** teng.fwu@unesp.br

Introdução: O osteossarcoma (OSA) é a neoplasia óssea primária mais comum em cães, representando cerca de 85% dos tumores ósseos, altamente metastático, com terapêutica ineficaz, e prognóstico desfavorável. A análise transcriptômica e a caracterização do infiltrado imune tumoral (IIT) têm se destacado como ferramentas promissoras para compreensão da biologia tumoral e identificação de marcadores prognósticos e preditivos. **Objetivos:** Identificar grupos de OSA a partir do perfil de expressão gênica e avaliar a heterogeneidade do IIT desses grupos. **Metodologia:** Foram utilizados dados públicos de RNA-Seq (186 animais - GSE238110) e scRNA-Seq (6 animais - GSE252470) de OSA. Os dados de RNA-Seq foram submetidos à clusterização não supervisionada pelo método K-means a partir do perfil de expressão gênica das amostras. Após a definição dos clusters, foram conduzidas análises de sobrevida (Kaplan-Meier com teste de log-rank), identificação de genes diferencialmente expressos (DEGs) via pacote DEseq2, e análise de enriquecimento funcional (Gene Ontology). A partir dos dados de scRNA-Seq, foi realizada a deconvolução dos tumores para identificação do perfil de células imunes infiltrantes nos diferentes grupos utilizando a ferramenta CibersortX. Comparações estatísticas foram feitas com o teste Mann-Whitney e ajuste de p-valor para múltiplas comparações. **Resultados**: Houve a divisão em dois grupos de OSA de acordo com o perfil de expressão gênica, o que inferiu na separação de pacientes de acordo com o tempo de sobrevida (p=0,023). A análise de DEGs e de vias enriquecidas, identificou um aumento de expressão de genes associados à ativação do sistema imune no grupo de melhor prognóstico e genes relacionados ao ciclo celular no grupo de pior prognóstico. A partir da deconvolução, foi possível observar diferenças estatisticamente significativas na infiltração de células imunes, tais como célula T CD4 regulatória (p=0,039), T CD4 ativada (p=0,034), T CD8 efetora (p=0,0005), célula *Natural Killer* (p=0,039), e macrófagos (p=0,00001). **Conclusões:** O microambiente imune tumoral exerce papel determinante na progressão e desfecho clínico no OSA. A reanálise dos dados de transcriptoma demonstram que diferentes células imunes têm potencial como marcador prognóstico para cães com OSA. A validação desses resultados em amostras FFPE por imuno-histoquímica é uma etapa fundamental para a incorporação em exames de rotina.

Palavras-chave: Transcriptoma, scRNA-seq, infiltrado imune tumoral, microambiente-tumoral, imunoterapia.

Agência financiadora: Fundação de Amparo à Pesquisa do Estado de São Paulo – FAPESP: Processo 2023/01639-9 e 2024/01379-8; Conselho Nacional de Pesquisa - CNPq: Processo 309161/2020-7 e 140795/2022-7.

Anais do 8º Congresso de Patologia Veterinária (CPV), XXII Encontro Nacional de Patologia Veterinária (ENAPAVE), XVI Simpósio Brasileiro da Davis-Thompson Foundation, VII Encontro Internacional de Saúde Animal e Prevenção (ENISAP) e I Simpósio de Sanidade Animal do CRMV-MT
9 a 12 de setembro de 2025 – Cuiabá, Mato Grosso, Brasil
Braz J Vet Pathol, 2025, vol. 18, Supl. 1

Métodos de diagnóstico na patologia veterinária

Anais do 8º Congresso de Patologia Veterinária (CPV), XXII Encontro Nacional de Patologia Veterinária (ENAPAVE), XVI Simpósio Brasileiro da Davis-Thompson Foundation, VII Encontro Internacional de Saúde Animal e Prevenção (ENISAP) e I Simpósio de Sanidade Animal do CRMV-MT
9 a 12 de setembro de 2025 – Cuiabá, Mato Grosso, Brasil
Braz J Vet Pathol, 2025, vol. 18, Supl. 1

BJVP
Brazilian Journal of Veterinary Pathology
ISSN 1983-0246

Intestinal morphometry of broilers fed diets containing *Saccharomyces cerevisiae*, organic acids, and monensin

Leila G. M. Moreno[1*], Patricia C. Ferreira[2], Kristel E. R. Denis[3]

[1]Departamento de Ciencias Patológicas, Universidad Nacional de Asunción - Facultad de Ciencias Veterinarias, San Lorenzo, Paraguay.
[2]Departamento de Bromatología, Nutrición y Alimentación Animal, Universidad Nacional de Asunción - Facultad de Ciencias Veterinarias, San Lorenzo, Paraguay.
[3]Médica Veterinaria, Grupo Resquín, Capiatá, Paraguay.
***Corresponding author:** lmaidana@vet.una.py

Introduction: Use of antibiotics as an additive in poultry diets to improve growth has been discussed and prohibited in relation to bacterial resistance and the development of new products and management practices. **Objectives:** This study was carry out to test the intestinal histological improvement in broilers fed with diets containing *Saccharomyces cerevisiae*, organic acids and, monensin, determining the values of villus height and crypt depth in the duodenum, jejunum, and ileum. **Material and methods:** Twenty-four Ross broilers were distributed into four groups, each consisting of six animals. The animals were raised in identical environmental, management, and feeding conditions, except for the additives included in their diets. The groups included: 1) control group with no additives in the feed, 2) feed with 0.75% citric acid, 3) feed with 0.2% live yeast (*Saccharomyces cerevisiae*), and 4) feed with 0.05% monensin sodium. Intestinal specimens were preserved in 10% formalin for subsequent processing using routine histological techniques and stained with H&E. Slides were examined with an Olympus® EP50 microscope and Epview software. Ten measurements of villus height and their corresponding crypts were taken from each intestinal section, resulting in a total of 60 morphometric measurements per group. All morphometric data were expressed in micrometers, and the obtained values were evaluated using the Tukey test. **Results:** In the duodenum, the villi in the group fed with *Saccharomyces cerevisiae* were significantly higher than all the other groups ($p \leq 0.05$). The citric acid group showed a significant difference when compared to the control group and the yeast group, but not with the monensin group ($p > 0.05$), and no significant differences were found between the monensin and control groups ($p > 0.05$). In the ileum, the villus height values in the citric acid, yeast, and monensin-treated groups did not exhibit significant differences among themselves ($p > 0.05$); however, all of them showed significantly higher values compared to the control group ($p \leq 0.05$). **Conclusions:** The current search for and used of additives is being driven by on-going changes in the poultry industry and by societal issues. The industry has already modified feed formulations in science-based data and society needs.

Key-words: additives, antibiotics, feed, poultry

Anais do 8º Congresso de Patologia Veterinária (CPV), XXII Encontro Nacional de Patologia Veterinária (ENAPAVE), XVI Simpósio Brasileiro da Davis-Thompson Foundation, VII Encontro Internacional de Saúde Animal e Prevenção (ENISAP) e I Simpósio de Sanidade Animal do CRMV-MT
9 a 12 de setembro de 2025 – Cuiabá, Mato Grosso, Brasil
Braz J Vet Pathol, 2025, vol. 18, Supl. 1

BJVP
Brazilian Journal of Veterinary Pathology
ISSN 1983-0246

Aplicação da biópsia por congelação na confirmação de carcinoma inflamatório mamário

Karen Y. R. Nakagaki[1*], Isabela A. O. Rodrigues[2], Júlia G. Wronski[1], Eric S. Oliveira[1], Maíra M. Nunes[1], Tifany da S. S. Roca[1], Marcella L. M. S. da Rocha[1], Luciana W. Myrrha[3]

[1]Celulavet Centro Diagnóstico Veterinário, Belo Horizonte, MG, Brasil.
[2]Médica Veterinária Oncologista autônoma, Contagem, MG, Brasil
[3]Pontifícia Universidade Católica de Minas Gerais, Belo Horizonte, MG, Brasil.
***Autor de correspondência:** karenyumi@ymail.com

Introdução: A biópsia transoperatória, também conhecida como biópsia por congelação, é amplamente utilizada na medicina humana e tem ganhado espaço na medicina veterinária. Essa técnica auxilia no diagnóstico de lesões e na avaliação de margens cirúrgicas de neoplasias durante o ato operatório. Este trabalho descreve dois casos de carcinoma inflamatório mamário confirmados por biópsia transoperatória em uma cadela e uma gata. **Relatos do caso**: O primeiro caso foi de uma gata de 13 anos, com um nódulo na glândula mamária abdominal caudal, medindo 7,5 cm, aderido à pele e com focos de ulceração, além de edema no membro e claudicação. A paciente também apresentava nódulos intra-abdominais na região pancreática. O segundo caso envolveu uma cadela, de 12 anos, da raça Labrador, com nódulo mamário de 6,0 cm, ulcerado e aderido, localizado na região torácica, próximo à axila, com sinais inflamatórios locais. Devido às características clínicas sugestivas de carcinoma inflamatório, foi indicada a biópsia transoperatória para investigação da invasão vascular neoplásica na derme superficial e definição da conduta cirúrgica. Foi realizada biópsia incisional da pele com congelamento imediato do fragmento, cortes em micrótomo portátil e coloração com azul de toluidina e panótico, além de citologia por punção aspirativa. **Resultados**: Microscopicamente, em ambos os casos, observou-se proliferação neoplásica epitelial maligna, com padrão sólido, e presença de êmbolos neoplásicos multifocais nos vasos da derme superficial. As células apresentavam acentuado pleomorfismo nuclear e nucléolos evidentes. A citologia foi compatível com neoplasia epitelial maligna. A invasão vascular dérmica confirmou a suspeita clínica de carcinoma inflamatório. Na gata, optou-se pela eutanásia durante o mesmo procedimento, devido ao prognóstico reservado e às comorbidades. No caso da cadela, foi instituído tratamento paliativo, porém, 15 dias após a biópsia, a paciente foi eutanasiada devido a edema de membros e dificuldade de locomoção. O exame histopatológico convencional subsequente confirmou o diagnóstico de carcinoma com invasão vascular em derme superficial. **Conclusões**: A utilização da biópsia transoperatória permitiu a confirmação rápida e precisa da suspeita clínica de carcinoma inflamatório em ambas as pacientes, viabilizando decisões imediatas e adequadas. Esses casos demonstram a relevância da técnica como aliada na abordagem de neoplasias agressivas, especialmente quando a definição terapêutica depende de critérios histopatológicos obtidos em tempo real.

Palavras-chave: canino; diagnóstico intraoperatório; invasão vascular; neoplasia mamária.

Anais do 8º Congresso de Patologia Veterinária (CPV), XXII Encontro Nacional de Patologia Veterinária (ENAPAVE), XVI Simpósio Brasileiro da Davis-Thompson Foundation, VII Encontro Internacional de Saúde Animal e Prevenção (ENISAP) e I Simpósio de Sanidade Animal do CRMV-MT
9 a 12 de setembro de 2025 – Cuiabá, Mato Grosso, Brasil
Braz J Vet Pathol, 2025, vol. 18, Supl. 1

BJVP
Brazilian Journal of Veterinary Pathology
ISSN 1983-0246

Estudo retrospectivo das análises cito e histopatológicas de um laboratório veterinário privado brasileiro (2020-2025)

Graziella D. V. Schumacher[1*], Isabela O. Avelar[1], Marina R. A. Campos[1], Matheus O. Reis[1], Priscila O. Chacon[1], Taismara S. de Oliveira[1], Tarcísio Resende Júnior[1], Luciana F. da Costa[1]

[1]Laboratório Zoogene Ltda, Belo Horizonte, Minas Gerais, Brasil.
***Autor de correspondência**: grazi_diane@yahoo.com.br

Introdução: O diagnóstico laboratorial veterinário no Brasil tem se fortalecido nas últimas décadas, especialmente na área pet. A endemia da leishmaniose, uma zoonose extremamente importante na Saúde Única, e a intensificação da relação humano-animal reforçada pela pandemia de Covid-19 impulsionaram ainda mais a busca por cuidados veterinários e diagnósticos laboratoriais especializados. Nesse contexto, o desenvolvimento da rede de diagnósticos laboratoriais veterinários tem sido intensamente fomentado, com exames cito e histopatológicos ganhando destaque, devido a sua importância para o diagnóstico conclusivo de alterações inflamatórias, infecciosas, degenerativas e neoplásicas. **Objetivo:** Avaliar os dados epidemiológicos da rotina de diagnósticos cito e histopatológicos de um laboratório veterinário privado, sediado em Belo Horizonte (MG) e com filiais em Governador Valadares, Brasília e Natal, no período de 2020 a 2025. **Metodologia:** Realizou-se um levantamento retrospectivo do número de exames cito e histopatológicos no período de 2020 a 2025, sendo considerados os critérios como espécie, raça, tipo de amostra, diagnóstico e ano em que a análise foi realizada. **Resultados:** No período avaliado, foram contabilizados 63.335 exames totais, sendo 41.419 e 21.916 cito (CT) e histopatológicos (HP), respectivamente. Em ambas as análises, a espécie canina foi a mais representativa, com mais de 80% de amostras, destaque para as raças SRD e Shih-Tzu. Vale ressaltar que a espécie felina ocupou o segundo lugar em amostras, o que corrobora a tendência de protagonismo do mercado pet. Considerando o tipo de amostra analisada, a pele, órgão de maior extensão, mais fácil acesso e consequente maior visibilidade, foi o tecido mais avaliado por ambos os métodos (83,4% CT, 52,7% HP). Na histopatologia, as amostras de origem mamária representaram 31,9% dos exames realizados. O diagnóstico morfológico de 58,3% das amostras foi de processos neoplásicos e 25,1% inflamatórios. O número de exames apresentou crescimento anual relevante e constante (média de 64,26%), sendo o ano de 2020 o de maior crescimento (218,56%), provavelmente devido ao impacto da pandemia. **Conclusão:** O presente estudo demonstra um aumento importante e constante no número de exames de cito e histopatologia, no período de 2020 a 2025, com predomínio de amostras caninas. Esses resultados refletem o desenvolvimento da medicina veterinária e do diagnóstico laboratorial no Brasil, assim como suas tendências sociodemográficas. Além disso, o trabalho reforça a importância desses exames dentro da rede laboratorial diagnóstica e serve como estímulo para a atuação de médicos veterinários patologistas no país.

Palavras-chave: citologia, histologia, levantamento, rede diagnóstica particular.

Agência financiadora: Zoogene Laboratório

Anais do 8º Congresso de Patologia Veterinária (CPV), XXII Encontro Nacional de Patologia Veterinária (ENAPAVE), XVI Simpósio Brasileiro da Davis-Thompson Foundation, VII Encontro Internacional de Saúde Animal e Prevenção (ENISAP) e I Simpósio de Sanidade Animal do CRMV-MT
9 a 12 de setembro de 2025 – Cuiabá, Mato Grosso, Brasil
Braz J Vet Pathol, 2025, vol. 18, Supl. 1

BJVP
Brazilian Journal of Veterinary Pathology
ISSN 1983-0246

Guia sistematizado para necropsia veterinária multiespécie

Ticiana Zwarg[1*], Thaís C. Sanches[1], Mayra H. Frediani[1], Roberta Marcatti[1], Lilian R. M. Sá[2]

[1]Divisão da Fauna Silvestre – Secretaria do Verde e do Meio Ambiente – Prefeitura de São Paulo, SP.
[2]Departamento de Patologia – Faculdade de Medicina Veterinária e Zootecnia - Universidade de São Paulo, SP
***Autor de correspondência:** ticiana.zwarg@gmail.com

Introdução: A necropsia de um animal só é realizada uma única vez. A execução e redação do relatório necroscópico demandam rigor técnico, atenção e tempo. A anotação manual de maneira prática, rápida, detalhada, de baixo custo tecnológico é sempre almejada. Porém, há grande variação na escrita, o que por vezes limita a interpretação das alterações anatomopatológicas. O objetivo foi avaliar a aplicabilidade de um guia de preenchimento manual das fichas de necropsia durante a rotina de um serviço que executa mais de 500 necropsias por ano, em atividade há mais de 15 anos. **Metodologia:** O estudo foi realizado no Laboratório de Estudos da Fauna Silvestre da Divisão da Fauna Silvestre da Prefeitura de São Paulo. As etapas foram: 1. Elaboração do guia sistematizado de ficha de necropsia, em duas páginas, baseado nas características de descrição macroscópica, utilizando elementos gráficos com legendas para o preenchimento preciso e rápido, seguindo a sequência do exame necroscópico. Foram utilizadas legendas de palavras-chave abreviadas e espaços para escrever a causa de morte, assinalar as amostras colhidas de tecidos, os exames adicionais e imagens fotográficas realizadas; 2. Utilização prática do guia, de janeiro de 2024 a janeiro de 2025. Neste período, foi utilizado nas necropsias de 244 aves, 16 répteis, e 336 mamíferos, executadas por quatro técnicos, que o avaliaram quanto a facilidade de preenchimento, velocidade e praticidade para redação posterior do relatório digital final; 3. Avaliação qualitativa de parâmetros do guia, em inadequado e satisfatório. **Resultados:** Todos os avaliadores (4/4) consideraram o guia satisfatório quanto à facilidade de preenchimento e à clareza para posterior redação do relatório digital. Três profissionais (3/4) avaliaram satisfatória a velocidade de preenchimento, apontando o uso de legendas e a organização por sistemas anatômicos como facilitadores. Todos os avaliadores (4/4) afirmaram que o guia ajudou a evitar esquecimentos na colheita de amostras. Nenhuma resposta classificou como inadequado quaisquer dos parâmetros analisados. Os dados mostraram que o guia proposto atendeu a todas as demandas para elaboração de relatório digital de necropsia de diversas espécies animais. **Conclusões:** O guia mostrou-se eficiente por ser simultaneamente conciso e completo, possibilitando a anotação clara e objetiva pelo necropsista e assegurando o registro sistemático de alterações, que possibilitam a redação do relatório final correspondendo às expectativas diagnósticas, clínicas e acadêmicas. Adicionalmente, o guia é passível de adequações e aprimoramento contínuo às necessidades específicas de cada profissional e/ou instituição.

Palavras-chave: autopsia, exame necroscópico, relatório necroscópico, técnica de necropsia.

Anais do 8º Congresso de Patologia Veterinária (CPV), XXII Encontro Nacional de Patologia Veterinária (ENAPAVE), XVI Simpósio Brasileiro da Davis-Thompson Foundation, VII Encontro Internacional de Saúde Animal e Prevenção (ENISAP) e I Simpósio de Sanidade Animal do CRMV-MT
9 a 12 de setembro de 2025 – Cuiabá, Mato Grosso, Brasil
Braz J Vet Pathol, 2025, vol. 18, Supl. 1

BJVP
Brazilian Journal of Veterinary Pathology
ISSN 1983-0246

Identificação molecular de *Theileria equi* e *Babesia caballi* em potros após o nascimento no Estado de Pernambuco

Esmerina E. C. de Albuquerque[1], Karolinny M. de Andrade[1], Vitória O. L. Cavalcanti[1], Dyeime R. de Sousa[1], Melina B. G. da Silva[1], Nayadjala T. A. dos Santos[2], Yuri M. L. de Albuquerque[1], Francisco de A. L. Souza[1*]

[1]Laboratório de Diagnóstico Animal, Departamento de Morfologia e Fisiologia Animal, Universidade Federal Rural de Pernambuco, Recife, PE, Brasil.
[2]Centro Universitário CESMAC, Maceió, AL, Brasil.
***Autor de correspondência:** francisco.alsouza@ufrpe.br

Introdução: A piroplasmose equina (PE), doença endêmica no Brasil, é causada pelos hemoprotozoários *Theileria equi* e *Babesia caballi*, transmitidos por carrapatos. O diagnóstico pode ser realizado por métodos parasitológicos, sorológicos e moleculares, sendo a Reação em Cadeia da Polimerase (PCR) a técnica mais sensível, especialmente em infecções crônicas. Equídeos assintomáticos mantêm os parasitas circulantes nas áreas endêmicas, representando risco constante de disseminação. A transmissão transplacentária é uma via preocupante, pois além de perpetuar a infecção, pode causar abortos, natimortos ou nascimento de potros infectados, frequentemente confundidos com isoeritrólise neonatal, o que dificulta o diagnóstico e o tratamento adequados. Este estudo teve como objetivo identificar a transmissão transplacentária de T. equi e B. caballi por meio da PCR em éguas e potros no estado de Pernambuco, Brasil. **Metodologia:** A pesquisa foi realizada entre 2021 e 2023 em um haras com 50 éguas da raça Quarto de Milha e 35 potros. Foram coletadas amostras de sangue das éguas no pós-parto imediato, e dos potros logo após o nascimento (antes da ingestão do colostro) e 12 horas após o colostro. O DNA foi extraído utilizando kit comercial, seguindo as recomendações do fabricante e, em seguida, submetido à PCR para detecção de *T. equi* e *B. caballi* utilizando-se oligonucleotídeos iniciadores que amplificam o gene 18S rRNA, com posterior análise em eletroforese e sequenciamento dos produtos amplificados. **Resultados**: As éguas apresentaram positividade de 36% (18/50) para *T. equi* e 14% (7/50) para *B. caballi*. A transmissão transplacentária foi confirmada em 20% (7/35) dos potros para *T. equi* e 14,28% (5/35) para *B. caballi*. Após a ingestão do colostro, 71,42% dos potros positivos para *T. equi* e 80% dos positivos para *B. caballi* apresentaram negativação na PCR. Nenhum potro apresentou sinais clínicos, mesmo os que permaneceram positivos após o colostro. As amostras sequenciadas demonstraram 100% de identidade com sequências de *T. equi* e *B. caballi* depositadas no GenBank. **Conclusões:** O estudo confirmou a ocorrência de transmissão transplacentária de *T. equi* e *B. caballi* em éguas e potros no estado de Pernambuco. Os achados ressaltam a importância da vigilância e controle desses agentes em rebanhos reprodutivos, visando reduzir perdas econômicas e impedir a manutenção da cadeia de infecção.

Palavras-chaves: piroplasmose equina, PCR, theileriose equina, transmissão transplacentária.

Agência financiadora: CNPq, CAPES, FACEPE.

Anais do 8º Congresso de Patologia Veterinária (CPV), XXII Encontro Nacional de Patologia Veterinária (ENAPAVE), XVI Simpósio Brasileiro da Davis-Thompson Foundation, VII Encontro Internacional de Saúde Animal e Prevenção (ENISAP) e I Simpósio de Sanidade Animal do CRMV-MT
9 a 12 de setembro de 2025 – Cuiabá, Mato Grosso, Brasil
Braz J Vet Pathol, 2025, vol. 18, Supl. 1

BJVP
Brazilian Journal of Veterinary Pathology
ISSN 1983-0246

Comparação de técnicas coproparasitológicas com alterações histopatológicas no diagnóstico de platinosomose felina

Ana P. C. Gomes[1], Bruna S. Alves-Ribeiro[2], Lizandra Fernandes-Silva[1], Marina de C. L. Fortes[1], Zara M. de Assis-Silva[1], Vitória B. Abolis[1], Dirceu G. S. Ramos[1], Klaus C. Saturnino[2]

[1] Laboratório de Parasitologia e Análises Clínicas Veterinária, Instituto de Ciências Agrárias, Universidade Federal de Jataí, Jataí, GO, Brasil.
[2] Laboratório de Anatomia Patológica Veterinária, Instituto de Ciências Agrárias, Universidade Federal de Jataí, Jataí, GO, Brasil
***Autor de correspondência:** klaus.sat@ufj.edu.br

Introdução: O *Platynosomum fastosum* é considerado o parasita hepático mais comum de felino doméstico, sendo importante diagnóstico diferencial de distúrbios hepáticos desses animais. Contudo, a platinosomose felina é considerada uma enfermidade subdiagnosticada devido ao seu caráter crônico e progressivo, pela inespecificidade de sinais clínicos ou a própria ausência deles. O diagnóstico definitivo é realizado através da visualização dos ovos através de técnicas coproparasitológicas, como também através de exames histopatológicos. **Relato do caso:** Na região de Jataí, Goiás, foi coletado o cadáver de uma gata adulta vítima de atropelamento e encaminhado para Universidade Federal de Jataí para realização de necropsia. No procedimento foi coletado amostras do fígado para análise histopatológica de rotina em HE, e também amostras de fezes coletadas do intestino grosso, a qual foi empregada as técnicas parasitológicas de Willis, Sheather, Faust, Ritchie e sedimentação espontânea. **Resultados**: Não foram observadas estruturas compatíveis com ovos de *P. fastosum*. No entanto, na análise histopatológica de fígado foi observado ductos biliares dilatados, com paredes espessadas por fibroplasia, hiperplasia de mucosa, infiltrado inflamatório misto e indivíduos de *P. fastosum* em seu interior. **Conclusões:** Apesar da importância do exame coproparasitológico para o diagnóstico de platinosomose felina na rotina clínica, o exame histopatológico continua sendo mais sensível, uma vez que a aplicação de técnicas parasitológicas com princípios diferentes não foram capazes de chegar no diagnóstico definitivo, uma vez que dependem da fase do ciclo do parasita e do grau de evolução da doença.

Palavras-chave: fígado, gato**,** necropsia, parasitose

Anais do 8º Congresso de Patologia Veterinária (CPV), XXII Encontro Nacional de Patologia Veterinária (ENAPAVE), XVI Simpósio Brasileiro da Davis-Thompson Foundation, VII Encontro Internacional de Saúde Animal e Prevenção (ENISAP) e I Simpósio de Sanidade Animal do CRMV-MT
9 a 12 de setembro de 2025 – Cuiabá, Mato Grosso, Brasil
Braz J Vet Pathol, 2025, vol. 18, Supl. 1

BJVP
Brazilian Journal of Veterinary Pathology
ISSN 1983-0246

Coinfecção pelos vírus da raiva e da cinomose, em um cão, na região metropolitana de São Paulo: relato de caso

Ana F. Mendes[1*], Alícia S. Herrero[1], Tatiane N. Pooli[1], Artur F. Cagnim[1], Maria V. V. G. Nunes[1], Natalia C. Gontscharow[1], Paulo E. Brandão[2], Cláudia Momo[1]

[1]Serviço de Patologia Animal, Faculdade de Medicina Veterinária e Zootecnia, Universidade de São Paulo, SP, Brasil.
[2]Laboratório de Zoonoses Virais, Faculdade de Medicina Veterinária e Zootecnia, Universidade de São Paulo, SP, Brasil.
***Autor de correspondência:** medvet_anamendes@hotmail.com

Introdução: A raiva é uma antropozoonose causada por vírus do gênero *Lyssavirus*, provocando encefalite aguda nos animais endotérmicos, especialmente os mamíferos, com letalidade próxima a 100%. No Brasil, a raiva é considerada endêmica e é uma das doenças contempladas pelas ações, estratégias e atividades de vigilância, prevenção e controle de zoonoses do Ministério da Saúde. A cinomose canina é uma virose de alta ocorrência em canídeos e também pode causar lesões no sistema nervoso central. Em cães, os sinais neurológicos da cinomose podem assemelhar-se aos da raiva. Este trabalho tem como objetivo relatar um caso de coinfecção de raiva e cinomose em um cão, com foco nos achados necroscópicos e histopatológicos e importância da adoção de procedimento operacional padronizado para diagnóstico. **Relato do caso:** Em agosto de 2023, uma cadela com, aproximadamente, 1 ano, proveniente de Taboão da Serra-SP, apresentou manifestações neurológicas inespecíficas, algumas semelhantes às observadas na cinomose, com o agravo de ter mordido um contactante humano. Foi realizada a eutanásia e o cadáver foi encaminhado ao exame necroscópico. Os fragmentos de tecidos colhidos foram fixados em formaldeído 10%, processados usualmente e corados com hematoxilina e eosina. Como procedimento operacional padronizado, parte do sistema nervoso central foi encaminhada para realização do exame de imunofluorescência direta (IFD) e reação em cadeia da polimerase quantitativa (qPCR) para *Lyssavirus*, além do vírus da cinomose canina (CDV). **Resultados**: O exame necroscópico revelou achados inespecíficos, como congestão do encéfalo, rins, fígado e pulmões. O exame histopatológico revelou leptomeningite focal e discreta, hepatite periportal linfoplasmocítica e mínima, edema alveolar, enterite linfoplasmocítica, difusa e moderada, hiperplasia linfoide discreta no estômago, e congestão nos pulmões, rins, adrenais e pâncreas. O exame de IFD foi negativo para *Lyssavirus* e o qPCR foi positivo para a variante AgV3. O PCR para o CDV obteve resultado positivo. **Conclusões:** Este foi o primeiro caso de raiva canina, na Grande São Paulo, em 12 anos, com o agravante que o animal em questão mordeu um contactante humano, o que o expôs a grande risco. Também, devido à adoção de um protocolo que empregava dois métodos laboratoriais sequenciais, foi possível o diagnóstico correto, ressaltando a importância de implementar a vigilância epidemiológica a fim de planejar ações em prol da saúde única. Dada a relevância da raiva para a saúde pública, casos com suspeita de cinomose devem ser investigados quanto à possibilidade de infecção pelo vírus da raiva.

Palavras-chave: antropozoonose, Brasil, *Lyssavirus*, saúde única.

Anais do 8º Congresso de Patologia Veterinária (CPV), XXII Encontro Nacional de Patologia Veterinária (ENAPAVE), XVI Simpósio Brasileiro da Davis-Thompson Foundation, VII Encontro Internacional de Saúde Animal e Prevenção (ENISAP) e I Simpósio de Sanidade Animal do CRMV-MT
9 a 12 de setembro de 2025 – Cuiabá, Mato Grosso, Brasil
Braz J Vet Pathol, 2025, vol. 18, Supl. 1

BJVP
Brazilian Journal of Veterinary Pathology
ISSN 1983-0246

Análise retrospectiva de casos em infecção fúngica em animais diagnosticados em Patologia Veterinária

Bianca P. Rostirolla[1*], Fernanda B. C. de Moura[1], Rebecca Bertolo[1], Marcela da C. Gomes[1], Gabriella de N. Peixoto[1], Didier Q. Cagnini[1], Noeme S. Rocha[1]

[1]Serviço de Patologia Animal, Departamento de Clínica Veterinária, Universidade Estadual Paulista, Botucatu, SP, Brasil
***Autor de correspondência:** bianca.p.rostirolla@unesp.br

Introdução: Os fungos desempenharem papel fundamental no equilíbrio ecológico, atuando principalmente na decomposição de matéria orgânica, porém algumas espécies podem ser patogênicas e acometer animais e humanos, estas podendo levar a manifestação de infecções isoladas ou ainda em associação com outras doenças imunossupressoras podendo em casos mais graves, levar o óbito dos pacientes. **Objetivo:** Este estudo teve como objetivo realizar uma análise retrospectiva da frequência de agentes fúngicos em animais submetidos a exames citopatológico, de necropsia e/ou histopatológico. **Metodologia:** O levantamento retrospectivo baseou-se na análise de dados do Serviço de Patologia Veterinária, da Faculdade de Medicina Veterinária e Zootecnia, da Universidade Estadual Paulista, campus Botucatu-SP, no período compreendido entre 2010 até 2025. Foram selecionados casos com identificação de agentes fúngicos em exames de necropsia, histopatologia ou citopatologia. As informações coletadas incluíram: espécie animal, descrição microscópica, descrição microscópica, diagnóstico final e agente fúngico envolvido. **Resultados**: Foram registrados 52 casos de infecções fúngicas, diagnosticados por citopatologia (45/52; 86,54%), necropsia (4/52; 7,69%) e biópsia (3/52; 5,77%). As doenças fúngicas observadas foram criptococose (25/52; 48,08%), esporotricose (16/52; 30,77%), aspergilose (5/52; 9,6%), malasseziose (4/52; 7,69%) e dermatofitose (2/52; 3,86%). Os gatos (25/52; 48,08%) foram os mais acometidos, seguido pelos cães (23/52; 44,23%), equinos (1/52; 1,92%), caprinos (1/52; 1,92%), bovinos (1/52; 1,92%) e galiforme (1/52; 1,92%). Foi realizada coloração convencional de rotina, Hematoxilina & Eosina (H&E), que à avaliação microscópica evidenciou a presença de estruturas fúngicas, como hifas e esporos, fundamentais para a identificação e determinação do diagnóstico final do agente fúngico envolvido. Em alguns casos, foi realizada coloração especial, como Ácido Periódico de Schiff (PAS) e Grocott, além de cultura fúngica para a visualização e confirmação do agente etiológico. **Conclusões:** A realização de exames complementares é fundamental para identificação de lesões causadas por agentes fúngicos em animais domésticos. Quando integrados aos dados clínicos, laboratoriais e epidemiológicos, esses métodos de diagnóstico contribuem para a formulação de condutas clínicas e terapêuticas mais eficazes. Além de promover medidas de controle e prevenção de disseminação desses agentes, diminuindo a infecção de animais e seres humanos expostos ao mesmo ambiente e redução da contaminação ambiental.

Palavras-chave: doença fúngica, doença infecciosa, levantamento, saúde pública, zoonose

Anais do 8º Congresso de Patologia Veterinária (CPV), XXII Encontro Nacional de Patologia Veterinária (ENAPAVE), XVI Simpósio Brasileiro da Davis-Thompson Foundation, VII Encontro Internacional de Saúde Animal e Prevenção (ENISAP) e I Simpósio de Sanidade Animal do CRMV-MT
9 a 12 de setembro de 2025 – Cuiabá, Mato Grosso, Brasil
Braz J Vet Pathol, 2025, vol. 18, Supl. 1

BJVP
Brazilian Journal of Veterinary Pathology
ISSN 1983-0246

Citopatologia como ferramenta diagnóstica para Tumor Venéreo Transmissível Canino com apresentação cutânea disseminada e conjuntival: relato de caso

Caio V. de A. Jesus[1*], Paulo R. R. Monteiro[2], Gabriela S. Rocha[1], Camila S. V. Rocha[1], Rafael M. M. de Lima[1], Kethyllin A. B. de Melo[1], Natan G. O. de Melo[1], Márcia de F. Pereira[1].

[1] Laboratório de Patologia Veterinária, Departamento de Medicina Veterinária, Universidade Federal Rural de Pernambuco, Recife, PE, Brasil.
[2] Clínica Médica de Pequenos Animais, Departamento de Medicina Veterinária, Universidade Federal Rural de Pernambuco, Recife, PE, Brasil.
***Autor de correspondência:** caioadrademedvet@gmail.com

Introdução: O Tumor Venéreo Transmissível (TVT) é uma neoplasia contagiosa de origem clonal alogênica, transmitida entre cães por alotransplante de células tumorais viáveis, principalmente durante a cópula. Embora as lesões estejam localizadas preferencialmente na mucosa genital, formas extragenitais podem ocorrer, afetando pele, conjuntiva, cavidade oral e mucosa nasal, geralmente por disseminação mecânica ou metastática. Este trabalho tem como objetivo relatar um caso atípico de TVT, destacando os achados clínicos e citopatológicos, bem como a importância da citologia na detecção de formas extragenitais da doença. **Relato do caso:** Um cão macho, sem raça definida, seis anos, foi atendido na Área de Clínica Médica de Pequenos Animais do Hospital Veterinário Universitário (HVU) da UFRPE, onde a queixa principal foi o aumento de volume em região cervical ventral de forma abrupta e algumas formações nodulares em região abdominal ventral, sendo o mesmo encaminhado para Área de Patologia Veterinária da instituição para realização da triagem das lesões por exame citopatológico. **Resultados:** Na avaliação macroscópica, observaram-se múltiplas formações nodulares disseminadas por toda a superfície corporal e conjuntival. As lesões eram elevadas, discretamente irregulares, com áreas ulceradas e crostosas em alguns pontos, firmes, móveis e variando de milimétricas até 1,1 × 0,8 × 0,4 cm. Notou-se também linfadenomegalia dos linfonodos palpáveis. Diante do quadro, optou-se pela colheita de amostras cutâneas, conjuntivais e linfonodais para avaliação citopatológica. As lâminas revelaram, em todas as amostras, elevada celularidade de perfil redondo, dispostas isoladamente, com citoplasma bem delimitado, escasso a moderado, com quantidade variável de vacuolizações, núcleo oval a arredondado, cromatina de padrão pontilhado a grosseiro e nucléolos evidentes. Havia moderada a acentuada anisocitose e anisocariose, moderado pleomorfismo, vacuolizações e endentações nucleares, macrocariose, figuras de binucleação e mitoses frequentes, muitas delas atípicas. As amostras conjuntivais apresentaram, adicionalmente, células epiteliais reativas e infiltrado inflamatório misto. Já a amostra linfonodal revelou células neoplásicas com morfologia compatível com as lesões cutâneas, acompanhadas por linfócitos maduros e plasmócitos, sugerindo possível disseminação linfonodal. O fundo das lâminas era composto por debris celulares, neutrófilos degenerados e raros mastócitos. **Conclusões:** Este caso evidencia uma apresentação atípica de TVT com acometimento disseminado na pele e conjuntiva bilateral. A citopatologia foi fundamental para triagem diagnóstica, mesmo na ausência de lesões genitais. A apresentação extragenital e o possível envolvimento linfonodal reforçam a importância de

considerar o TVT no diagnóstico diferencial de neoplasias cutâneas e mucocutâneas, especialmente em cães errantes ou sem histórico reprodutivo conhecido.

Palavras-chave: citopatologia, oncologia, transmissão venérea, triagem diagnóstica.

Anais do 8º Congresso de Patologia Veterinária (CPV), XXII Encontro Nacional de Patologia Veterinária (ENAPAVE), XVI Simpósio Brasileiro da Davis-Thompson Foundation, VII Encontro Internacional de Saúde Animal e Prevenção (ENISAP) e I Simpósio de Sanidade Animal do CRMV-MT
9 a 12 de setembro de 2025 – Cuiabá, Mato Grosso, Brasil
Braz J Vet Pathol, 2025, vol. 18, Supl. 1

BJVP
Brazilian Journal of Veterinary Pathology
ISSN 1983-0246

Radiografia *post-mortem* e análise anátomo-histopatológica: Uma abordagem comparativa em crânios de felinos domésticos

Franccesca S. Regianini[1*], Frederico Weber[2], Aline E. Pinna[3], Márcia C. Salomão[3], Elan C. Paes de Almeida[4].

[1]Programa de Pós- Graduação em Clínica e Reprodução Animal - Universidade Federal Fluminense, Niterói,RJ, Brasil.
[2]PCA Diagnósticos Veterinários, Niterói, RJ, Brasil
[3]Departamento de Patologia e Clínica Veterinária - Universidade Federal Fluminense, Niterói, RJ, Brasil
[4]Departamento de Ciências Básicas, ISNF - Universidade Federal Fluminense, Nova Friburgo, RJ, Brasil
***Autor correspondente**; e-mail: franccescaregianini@id.uff.br.

Introdução: A radiografia é amplamente reconhecida como uma ferramenta eficaz para a avaliação das estruturas ósseas e dentárias do crânio. A associação da análise macroscópica seguida por diagnóstico histopatológico constitui técnicas fundamentais na validação dos achados clínicos *e post-mortem.* O presente estudo tem como finalidade correlacionar os dados obtidos através da radiografia *post-mortem* do crânio, necropsia e análise histopatológica de gatos domésticos, visando identificar a eficácia desses procedimentos na identificação de doenças periodontais e sistêmicas. **Objetivos:** Correlacionar os achados radiográficos post-mortem do crânio com os achados macroscópicos e histopatológicos em felinos domésticos, a fim de avaliar a eficácia da imagem radiográfica como método de análise em cadáveres. **Metodologia:** Vinte e três cadáveres de felinos domésticos foram avaliados radiograficamente após o óbito. Para análise do crânio foram realizadas incidências laterais e ventro-dorsais. Após a avaliação radiográfica, foi realizada a necropsia e avaliação do crânio bem como suas estruturas, coleta de tecidos para análise histopatológica. Os fragmentos foram fixados em formol 10% tamponado e processados pela técnica rotineira de inclusão em parafina e coloração com hematoxilina-eosina (HE). **Resultados**: No exame radiográfico, 16 animais (69,6%) apresentaram alterações, sendo as mais frequentes: doença periodontal 62,5% (10/16 casos), sinusite 12,5% (2/16 casos), 18,6% (3/16 casos) sugestivas de neoplasia maligna, sendo uma delas associada à sinusite e 6,3% (1/16 casos) aumento de volume sublingual. Na análise macroscópica, 87,0% dos animais (20/23 casos) apresentaram alguma lesão; 90,0% (18/20 casos) lesões compatíveis com doença periodontal, associadas a ulcerações gengivais, lesões linguais e lesões auriculares como abscessos e alterações nasais sugestivas de neoplasias; 10,0% (2/20 casos) de lesões nasais e em face: ulceração em face e destruição tecidos moles, exposição de osso nasal, úlcera nasal bilateral. A análise histopatológica revelou processos inflamatórios: glossite ulcerativa (3 casos), otite (1 caso) e meningoencefalite (1 caso) e processos neoplásicos malignos: carcinoma de células escamosas (4 casos), linfoma nasal (1 caso) e linfoma de grandes células (tipo B) nasal com invasão em bulbo cerebral (1 caso). **Conclusões:** A radiografia demonstrou ser uma ferramenta eficiente na detecção de alterações ósseas e periodontais, corroborando com os achados macroscópicos. A análise histopatológica foi indispensável para confirmação de lesões inflamatórias e, principalmente, de processos neoplásicos. Dessa forma métodos de imagem e morfológicos combinados aumentam a precisão diagnóstica *post-mortem*.

Palavras-chave: exame macroscópico, exame radiográfico, gatos, histopatologia.

Agência financiadora: CNPq.

Anais do 8º Congresso de Patologia Veterinária (CPV), XXII Encontro Nacional de Patologia Veterinária (ENAPAVE), XVI Simpósio Brasileiro da Davis-Thompson Foundation, VII Encontro Internacional de Saúde Animal e Prevenção (ENISAP) e I Simpósio de Sanidade Animal do CRMV-MT
9 a 12 de setembro de 2025 – Cuiabá, Mato Grosso, Brasil
Braz J Vet Pathol, 2025, vol. 18, Supl. 1

BJVP
Brazilian Journal of Veterinary Pathology
ISSN 1983-0246

Diagnóstico rápido de doenças virais por citologia corada com hematoxilina-eosina

Ana L. G. L. Chisté[1], Liz de A. Cerqueira[1], Julian M. Nunes[1], Daniela de O. Rocha[1], Gabriel A. de O. Bezerra[1], Camila S. Vidili[1], Gianne F. de Carvalho[1], Márcio B. de Castro[1*]

[1] Laboratório de Patologia e Perícia Veterinária, Faculdade de Agronomia e Medicina Veterinária (FAV), Campus Universitário Darcy Ribeiro, Universidade de Brasília (UnB), Brasília, DF, Brasil.
***Autor de correspondência:** mbcastro@unb.br

Introdução: A citopatologia é um exame não invasivo, acessível e de rápido processamento, útil no diagnóstico de diversas condições patológicas. Dentre os métodos empregados, destaca-se a coloração panótico rápido (PR), amplamente utilizada em exames citológicos. No entanto, para doenças infecciosas que apresentam corpúsculos de inclusão intracitoplasmáticos e/ou intranucleares, como hepatite infecciosa canina, raiva, cinomose e doença do corpúsculo de inclusão (IBD), a coloração por hematoxilina-eosina (H&E) mostra-se uma possibilidade diagnóstica rápida e eficiente nos laboratórios de Patologia Veterinária. **Objetivos:** Demonstrar a eficiência diagnóstica das colorações PR e H&E na detecção de inclusões virais em citologias de casos suspeitos nas necropsias. **Metodologia:** Foram coletadas amostras citológicas de animais com histórico e sinais macroscópicos compatíveis com doenças infecciosas, encaminhados para necropsia no Laboratório de Patologia e Perícia Veterinária da UnB (LPPV-UnB). Três casos foram selecionados: hepatite infecciosa canina em um cão filhote, raiva em bovino e doença do corpúsculo de inclusão (IBD) em uma *Boa constrictor*. As coletas foram realizadas por imprint/raspados e amostras de sangue que foram coradas por dois métodos: PR e H&E. Na coloração pelo PR utilizou-se protocolo padrão do fabricante. Para a coloração H&E, as lâminas foram fixadas em metanol por 2 minutos, lavadas em água corrente por 1 minuto, coradas com hematoxilina por 30 segundos e novamente lavadas (3 a 5 minutos). Em seguida, foram imersas em eosina por 15 segundos, desidratadas em álcoois de graduação crescente (70% a 100%), clarificadas em xilol e montadas com lamínula. **Resultados:** A coloração H&E permitiu a pronta visualização dos corpúsculos de inclusão da hepatite infecciosa canina nos hepatócitos, raiva no citoplasma dos neurônios e IBD nos leucócitos. Em todos os casos avaliados, a morfologia das inclusões foi característica e semelhante às observadas nos cortes histológicos, com a identificação rápida e precisa da doença. Nas lâminas coradas com PR, não foi possível identificar as inclusões em nenhuma das doenças avaliadas. **Conclusões:** Embora exames auxiliares, sejam fundamentais para o diagnóstico definitivo das enfermidades virais, na rotina dos Laboratórios de Patologia Veterinária, a coloração H&E é amplamente utilizada, e pode ser facilmente adaptada para o uso citológico para o diagnóstico de diversas enfermidades, em especial, aquelas que produzem inclusões virais. A coloração H&E é familiar aos patologistas e produz resultados semelhantes na citologia como na histopatologia. Portanto, essa técnica simples de coloração, se destaca como ferramenta diagnóstica preliminar eficaz, para a comunicação rápida do diagnóstico e para a adoção imediata de medidas sanitárias.

Palavras-chave: citopatologia, diagnóstico, eosina, hematoxilina, inclusões.

Anais do 8º Congresso de Patologia Veterinária (CPV), XXII Encontro Nacional de Patologia Veterinária (ENAPAVE), XVI Simpósio Brasileiro da Davis-Thompson Foundation, VII Encontro Internacional de Saúde Animal e Prevenção (ENISAP) e I Simpósio de Sanidade Animal do CRMV-MT
9 a 12 de setembro de 2025 – Cuiabá, Mato Grosso, Brasil
Braz J Vet Pathol, 2025, vol. 18, Supl. 1

BJVP
Brazilian Journal of Veterinary Pathology
ISSN 1983-0246

Malformações de cabeça e pescoço em animais domésticos

Marina R. Dias[1*], Natalia P. Nunes[1], Monique T. Martins[5], Paulo de S. Junior[2], Maicon Pinhero[3], Lucas K. Bello[3], Adriana L. Stigger[4], Bruno L. dos Anjos[1]

[1]Laboratório de Patologia Veterinária, Hospital Universitário Veterinário, Universidade Federal do Pampa, Uruguaiana, RS, Brasil.
[2]Laboratório de Anatomia Veterinária, Hospital Universitário Veterinário, Universidade Federal do Pampa, Uruguaiana, RS, Brasil.
[3]Ninho Hospital veterinário, Santa Maria, RS, Brasil.
[4] Centro universitário da Região da Campanha (Urcamp), Alegrete, RS, Brasil.
[5]Universidade Regional Integrada do Alto Uruguai e das Missões (URI), Santiago, RS, Brasil.
***Autor de correspondência:** marinadias.aluno@unipampa.edu.br

Introdução: As malformações congênitas em animais, embora muitas vezes incomuns em algumas espécies animais e sem etiologia esclarecida, são condições complexas com intrincadas variações quanto a sua classificação. Tais alterações estruturais podem levar a disfunções severas induzindo a morte fetal, natimortos e por vezes partos distócicos com perda do paciente e comprometimento materno. Essas condições são por vezes complexas e pobremente detalhadas, especialmente quando envolvem diferentes tecidos e órgãos e quando envolvem estruturas externas da cabeça e pescoço. **Objetivos:** Descrever as características anatomopatológicas macroscópicas de malformações com comprometimento das estruturas externas de cabeça e pescoço de pacientes encaminhados na rotina de diagnóstico com atenção a detalhes analisados por meio de tomografia computadorizada. **Metodologia:** Foram analisadas peças anatômicas fixadas em formol oriundas de diferentes espécies com alterações de cabeça e pescoço. As análises incluíram exame macroscópico, dissecação e tomografia computadorizada. Após a caracterização os diagnósticos foram confirmados ou reformulados com base nos achados anatomopatológicos. **Resultados:** Foram analisadas amostras de 12 animais com alterações externas de cabeça e pescoço, incluindo as espécies bovina (4), canina (4), ovina (3) e suína (1), totalizando 9 condições, todas acometendo tanto tecidos duros como tecidos moles. Dos casos avaliados, 91,67% corresponderam a alterações de cabeça e 8,33% de pescoço. em bovinos foram observados 3 casos de dicefalia e 1 de condrodisplasia do tipo bulldog; em cães foram registradas palatosquise, queilosquise, craniosquise e spina bífida; em ovinos ciclopia (holoprosencefalia), dicefalia e agnatia; bem como um caso de diprosopia em um suíno. Apenas 16,67% dos casos eram compatíveis com a vida (queilosquise e palatosquise) e que possuem bom prognóstico com possível correção cirúrgica. As amostras analisadas por meio de dissecação e exame tomográfico demonstram características relevantes como pontos de fusão, duplicidade e formação incompleta de estruturas, auxiliando no detalhamento das malformações, especialmente nos casos como dicefalia, diprosopia e spina bífida, caracterizadas respectivamente por, comunicação parcial entre as caixas cranianas, a duplicação da face sem o comprometimento da calota craniana e a formação incompletas dos arcos vertebrais com ausência do processo espinhoso das primeiras vértebras cervicais. **Conclusões:** As alterações de cabeça e pescoço se mostraram na sua grande maioria como malformações maiores (com alto grau de complexidade) e incompatíveis com a vida. A avaliação anatômica detalhada com auxílio de tomografia computadorizada auxiliou sobremaneira

o exame macroscópico demonstrando elevada importância como exame complementar nos casos de malformações maiores.

Palavras-chave: defeito congênito, diagnóstico veterinário, exame macroscópico, patologia, teratologia, tomografia computadorizada.

Agência financiadora: UNIPAMPA, CAPES.

Anais do 8º Congresso de Patologia Veterinária (CPV), XXII Encontro Nacional de Patologia Veterinária (ENAPAVE), XVI Simpósio Brasileiro da Davis-Thompson Foundation, VII Encontro Internacional de Saúde Animal e Prevenção (ENISAP) e I Simpósio de Sanidade Animal do CRMV-MT
9 a 12 de setembro de 2025 – Cuiabá, Mato Grosso, Brasil
Braz J Vet Pathol, 2025, vol. 18, Supl. 1

BJVP
Brazilian Journal of Veterinary Pathology
ISSN 1983-0246

Importância dos Laboratórios de Diagnóstico na Vigilância de Zoonoses e Doenças de Notificação Obrigatória no Meio Rural

Isis D S. Rocha[1*], Iarle F. Reis[1], Raí R. Cavalcante[2], Ana Y, V. Lima [2], Arthur G. F. Lopes [1], Renato M. Peixoto[1], Daniel A. Viana[1], Telma S. Lima[1]

[1]Laboratório de Patologia Animal Comparada da região dos Inhamuns (LAPCOM), Universidade Estadual do Ceará, Tauá, CE, Brasil.
[2] Empresa de Assistência Técnica e Extensão Rural do Ceará (Ematerce), Tauá, CE, Brasil.
***Autor de correspondência:** Isis.daniele@uece.br

Introdução: Os Laboratórios de Diagnóstico vinculados a Instituições de Ensino Superior assumem importante papel na identificação de enfermidades de animais de produção, principalmente zoonoses e Doenças de Notificação Obrigatória (DNO). Por meio das ações em campo, esses laboratórios contribuem para a redução do silêncio epidemiológico, promovem o vínculo com os produtores e colaboram para mitigar a desinformação no meio rural. O objetivo deste estudo foi relatar os casos de DNOs diagnosticadas no Sertão dos Inhamuns, Ceará, a partir da atuação do Laboratório de Patologia Animal Comparada (LAPCOM/UECE). **Relato do caso:** Foram revisados os registros de DNO diagnosticadas em aproximadamente seis meses, abrangendo os municípios de Tauá e região. Durante esse período, foram realizados mais de 100 exames gratuitos, beneficiando diretamente mais de vinte famílias em comunidades rurais. **Resultados**: Foram confirmados três casos de raiva em bovinos jovens, os quais apresentavam disfagia, isolamento, decúbito lateral permanente, paralisia progressiva e morte em cinco a sete dias após o início dos sinais clínicos. Dois casos de Leucose Enzoótica Bovina (LEB) foram identificados, sendo um em vaca adulta e outro em bezerro, ambos com histórico de linfadenomegalia generalizada e emagrecimento progressivo. Casos de ectima contagioso foram diagnosticados em dois episódios: um acometendo cinco ovinos de aproximadamente um ano e meio e outro em uma ovelha que também apresentava quadro compatível com listeriose. Esses casos receberam desfecho após resultados histopatológicos: os casos de raiva foram confirmados após identificação de meningoencefalite e ganglioneurite não supurativa com corpúsculos de Negri intracitoplasmáticos; LEB consistiu em proliferação atípica de linfócitos, com extensão para gânglio de Gasser em um dos indivíduos; e ectima contagioso caracterizou-se por queilite proliferativa e necrosante com degeneração hidrópica e pústulas intraepiteliais. **Conclusões:** A atuação ativa de Laboratórios de Diagnóstico é fundamental no controle de zoonoses e DNO nas zonas rurais, contribuindo para o fortalecimento da vigilância epidemiológica, do diagnóstico precoce e das ações de extensão junto às comunidades.

Palavras-chave: diagnóstico patológico, desenvolvimento rural sustentável, epidemiologia, pecuária.

Agência financiadora: CNPq e FUNCAP.

Anais do 8º Congresso de Patologia Veterinária (CPV), XXII Encontro Nacional de Patologia Veterinária (ENAPAVE), XVI Simpósio Brasileiro da Davis-Thompson Foundation, VII Encontro Internacional de Saúde Animal e Prevenção (ENISAP) e I Simpósio de Sanidade Animal do CRMV-MT
9 a 12 de setembro de 2025 – Cuiabá, Mato Grosso, Brasil
Braz J Vet Pathol, 2025, vol. 18, Supl. 1

BJVP
Brazilian Journal of Veterinary Pathology
ISSN 1983-0246

Estudo retrospectivo de exames de biópsia transcirúrgica no período de janeiro de 2022 a outubro de 2024, em Curitiba/PR

Gustavo I. Taguti[1*], Daniel C. C. Rocha[2], Felipe S. Dezidério[2], Renato S. Sousa[1]

[1]Laboratório de Patologia Animal, Hospital Veterinário – UFPR, Departamento de Medicina Veterinária, Universidade Federal do Paraná, Curitiba, PR, Brasil.
[2]Laboratório Rocha e Dezidério Patologia Veterinária LTDA, Curitiba, PR, Brasil.
***Autor de correspondência:** gustavoihataguti@gmail.com

Introdução: A biópsia transcirúrgica se baseia na realização das análises anatomopatológicas durante o procedimento cirúrgico, atendendo assim à necessidade de se obter um diagnóstico mais rápido. Esta ferramenta diagnóstica, ainda que em crescente utilização, tem amplo espaço de crescimento na medicina veterinária. **Objetivos:** Realizar uma análise retrospectiva de biópsias transcirúrgicas de um laboratório comercial de Curitiba/PR e avaliar sua acurácia, relevância e seu desenvolvimento e utilização no mercado veterinário. **Metodologia:** Os resultados das lesões diagnosticadas no intraoperatório, de janeiro de 2022 a outubro de 2024, foram fornecidos pela Rocha e Dezidério (RD) Patologia Veterinária e analisados e comparados com o diagnóstico histopatológico de rotina, considerado como padrão-ouro nesta análise. Os resultados da comparação foram classificados em: "diagnóstico correto" (DC); "diagnóstico do processo patológico correto" (DPPC), com origem celular e comportamento biológico de mesmo tipo; "diagnóstico incerto" (DI), para casos inconclusivos ou parcialmente corretos; e "diagnóstico errado". **Resultados**: Foram analisados 117 exames, totalizando trezentas e dez (310) diferentes análises, cento e treze (113) citopatológicas, cento e quinze (115) histopatológicas por congelação e oitenta e duas (82) avaliações de margens. Em relação às lesões diagnosticadas, obteve-se uma acurácia de 78,9% (60/76) para a análise citopatológica, 63% (17/27) para a avaliação de linfonodos por citopatologia e 96,3% (103/107) para a histopatologia por congelação. Dos exames realizados pela técnica de congelação, 88,8% (95/107) eram processos neoplásicos, 6,5% (7/107) inflamatórios e 4,7% (5/107) outros processos, incluindo degenerações, proliferações celulares não neoplásicas, infecções e hiperplasias. Quando utilizadas em conjunto (a análise citopatológica e histopatológica transcirúrgicas) somente 2,6% (3/117) apresentaram ambos diagnósticos errados ou incertos. Em relação às avaliações de margens, 47,5% (39/82) necessitaram da ampliação, sendo estes para processos neoplásicos malignos e com as margens suspeitas ou comprometidas. Verificou-se um crescimento de 487,5% de 2022 a 2023 e de 205,1% de 2023 a 2024. **Conclusões:** A biópsia transcirúrgica se mostra com boa precisão e acurácia, principalmente se utilizada em conjunto, confirmando sua relevância para um diagnóstico ágil das lesões alvo e do acometimento de linfonodos regionais, assim como da possibilidade de ampliação de margens durante a cirurgia, caso necessário. Ainda, observa-se o seu crescimento no mercado veterinário, o que indica um nicho em expansão para a atuação do patologista veterinário.

Palavras-chave: avaliação de margens, citopatológico, histopatológico por congelação.

Anais do 8º Congresso de Patologia Veterinária (CPV), XXII Encontro Nacional de Patologia Veterinária (ENAPAVE), XVI Simpósio Brasileiro da Davis-Thompson Foundation, VII Encontro Internacional de Saúde Animal e Prevenção (ENISAP) e I Simpósio de Sanidade Animal do CRMV-MT
9 a 12 de setembro de 2025 – Cuiabá, Mato Grosso, Brasil
Braz J Vet Pathol, 2025, vol. 18, Supl. 1

BJVP
Brazilian Journal of Veterinary Pathology
ISSN 1983-0246

Diagnóstico patológico da intoxicação por sal em suínos

Gianne F. Carvalho[1], Isabel L. de Macêdo[1], Davi de S. Leal[1], Yasmin N. G. da Fonseca[1], Liz de A. Cerqueira[1], Ana L. G. L. Chisté[1], Daniela de O. Rocha[1], Márcio B. de Castro[1*]

[1]Laboratório de Patologia e Perícia Veterinária, Faculdade de Agronomia e Medicina Veterinária (FAV), Campus Universitário Darcy Ribeiro, Universidade de Brasília (UnB), Brasília, DF, Brasil.
***Autor de correspondência:** mbcastro@unb.br

Introdução: A intoxicação por sal ocorre pela ingestão excessiva de cloreto de sódio ou pela privação de água, acometendo principalmente suínos e aves, sendo relatada também, em ruminantes e cães. Inicialmente, há uma adaptação crônica à hipernatremia no cérebro, que, seguida de uma reidratação abrupta, gera um novo equilíbrio osmótico, que promove a eliminação ativa de íons na vasculatura e resulta em lesões neurológicas. Em suínos, os achados anatomopatológicos consistem em congestão e edema cerebral, além de leptomeninges e espaços perivasculares com infiltrado de eosinófilos. Diversas etiologias podem causar sinais neurológicos semelhantes nessa espécie, sendo necessário diferenciá-las, especialmente das meningoencefalites bacterianas. Considerando que o processamento histológico demanda tempo, a citologia é uma ferramenta útil para caracterização do infiltrado inflamatório, auxiliando no diagnóstico presuntivo durante a necropsia. Dessa forma, esse relato demonstra a aplicabilidade do diagnóstico citológico na avaliação de casos suspeitos de intoxicação por sal. **Relato do caso:** Dois suínos, fêmeas, mestiças, com aproximadamente três meses de idade, apresentaram sinais neurológicos agudos, incluindo decúbito lateral e pedalagem, que evoluíram para morte. Os cadáveres foram encaminhados ao Laboratório de Patologia e Perícia Veterinária da Universidade de Brasília (LPPV-UnB) para exame necroscópico. Durante a necropsia, foram realizadas técnicas de coleta citológica por imprint, os quais foram corados com Panótico Rápido e hematoxilina e eosina (HE). Ademais, todos os órgãos foram coletados e fixados em formalina tamponada a 10%, processados rotineiramente e corados em HE para análise histológica. **Resultados**: Macroscopicamente, ambos os suínos apresentaram congestão difusa da leptomeninge. A citologia dos imprints cerebrais revelaram infiltrado eosinofílico marcante. Histologicamente, foi observado infiltrado inflamatório difuso e severo de eosinófilos nas meninges e parênquima adjacente. **Conclusões:** A correlação cito-histológica é frequentemente essencial para um diagnóstico ágil e assertivo. Nos casos de intoxicação por cloreto de sal, é fundamental a presença de dados epidemiológicos compatíveis, como suplementação com sal e/ou restrição hídrica. No presente relato, a identificação do infiltrado inflamatório eosinofílico na citologia, associado à meningite eosinofílica severa na histologia, deram suporte ao diagnóstico de intoxicação por sal. Além disso, destaca-se a importância da citologia, que permite direcionar a suspeita etiológica no momento da necropsia, por analisar a morfologia das células inflamatórias e outras alterações celulares.

Palavras-chave: citologia, distúrbios minerais, suídeos.

Anais do 8º Congresso de Patologia Veterinária (CPV), XXII Encontro Nacional de Patologia Veterinária (ENAPAVE), XVI Simpósio Brasileiro da Davis-Thompson Foundation, VII Encontro Internacional de Saúde Animal e Prevenção (ENISAP) e I Simpósio de Sanidade Animal do CRMV-MT
9 a 12 de setembro de 2025 – Cuiabá, Mato Grosso, Brasil
Braz J Vet Pathol, 2025, vol. 18, Supl. 1

BJVP
Brazilian Journal of Veterinary Pathology
ISSN 1983-0246

Habilidade diagnóstica na leitura de lâminas histopatológicas digitais e físicas na patologia veterinária

Paulo R. A. Nogueira[1], Thaynara P. de Carvalho[1], Clarissa H. Santana[1], Eric S. Oliveira[1], Jefferson B. S. Oliveira[1], Lucas dos R. de Souza[1], Taismara S. de Oliveira[2], Tatiane A. da Paixão[3].

[1]Departamento de Clínica e Cirurgia Veterinárias, Escola de Veterinária, Universidade Federal de Minas Gerais, Belo Horizonte, MG, Brasil.
[2]Hermes Pardini, Grupo Fleury, Belo Horizonte, MG, Brasil.
[3]Departamento de Patologia Geral, Instituto de Ciências Biológicas, Universidade Federal de Minas Gerais, Belo Horizonte, MG, Brasil.
***Autor de correspondência:** tatiapaixao.ufmg@gmail.com

Introdução: A patologia digital tem se tornado um campo próspero e vem sendo utilizada em laboratórios de diagnósticos e na academia. Este estudo avaliou a habilidade diagnóstica de estudantes de pós-graduação na leitura de lâminas histopatológicas digitais e físicas na patologia veterinária. **Metodologia:** Foram utilizadas 150 amostras histopatológicas fornecidas pelo Hermes Pardini, BH-MG no formato físico e digitalizado pelo Aperio GT 450 (Leica Biosystems, EUA), totalizando 300 lâminas. As amostras eram de tecidos de cães, gatos e equinos com 65 processos neoplásicos, 57 processos inflamatórios e 28 processos degenerativos ou regressivos. A leitura das lâminas foi feita por sete estudantes de residência, mestrado ou doutorado do Programa de Pós-Graduação em Ciência Animal da Escola de Veterinária da UFMG, na área de concentração de patologia animal. As lâminas físicas e escaneadas foram fornecidas em ordem aleatória, codificadas, com o critério de pelo menos 30 dias de intervalo entre a mesma lâmina física e digitalizada. Cada leitor recebia por vez 50 lâminas com identificação da espécie com intervalo de leitura de 15 dias. As descrições e diagnósticos foram compilados e comparados para verificação da concordância e a confiabilidade do diagnóstico de cada leitor ou entre examinadores em uma mesma lâmina física e digitalizada comparado ao padrão-ouro. O padrão-ouro foi o diagnóstico morfológico de cada lâmina feito por um patologista experiente com acesso simultâneo à lâmina física e digitalizada. **Resultados**: O grau de concordância entre o diagnóstico morfológico da lâmina física e digitalizada de um mesmo leitor variou de 75% a 89% entre os examinadores. Todos os examinadores tiveram uma boa precisão diagnóstica, quantidade de casos acertados conforme o padrão-ouro, não havendo diferença na precisão entre a lâmina física e digital (P> 0,05). O tempo de experiência não influenciou no tempo de leitura de lâminas. O tempo médio de leitura foi de 11,8 minutos na física e 12,4 minutos na digital (P >0,05). Na autoavaliação da experiência vivenciada, os examinadores acharam a leitura da lâmina física mais prática e menos cansativa e com menos chance de erro por permitir melhor visualização de detalhes com o uso do micrométrico. As lâminas digitais possuem maior facilidade ao acesso e compartilhamento, embora necessitem de uma boa conexão com a internet. Por fim, os examinadores foram a favor da inclusão da patologia digital no ensino. **Conclusões:** Houve uma boa concordância diagnóstica sem interferência no tempo gasto na leitura entre lâminas físicas e digitais.

Palavras-chave: ensino de patologia, patologia digital, scanner, telepatologia, treinamento
Agência financiadora: CNPq, CAPES, Hermes Pardini.

Anais do 8º Congresso de Patologia Veterinária (CPV), XXII Encontro Nacional de Patologia Veterinária (ENAPAVE), XVI Simpósio Brasileiro da Davis-Thompson Foundation, VII Encontro Internacional de Saúde Animal e Prevenção (ENISAP) e I Simpósio de Sanidade Animal do CRMV-MT
9 a 12 de setembro de 2025 – Cuiabá, Mato Grosso, Brasil
Braz J Vet Pathol, 2025, vol. 18, Supl. 1

BJVP
Brazilian Journal of Veterinary Pathology
ISSN 1983-0246

Diagnóstico transcirúrgico de lipoma infiltrativo peitoral em Pequinês - relato de Caso

Júlia M. da Silva[1*] Brenda R. C. de Brito[1], Isabela C. Nascimento[1], Hetielle H Hashimoto[2], André L. R.M. Santos[3], Iza S. de A. Holanda[3], Guilherme R. Blume[1,3], Rômulo S. A. Eloi[1,3,]

[1] Universidade Católica de Brasília, Brasília, DF, Brasil.
[2]Hetielle Hashimoto Oncologia Veterinária Brasília, DF, Brasil.
[3]Laboratório de análise anatomopatológica veterinária (HISTOPATO), Brasília, DF, Brasil.
***Autor de correspondência:** juliamonteiro.silva@outlook.com

Introdução: O lipoma infiltrativo é uma neoplasia mesenquimal benigna composta por adipócitos maduros, caracterizada pela invasão de tecidos adjacentes, como musculatura esquelética. Embora compartilhe aspectos clínicos com o lipoma convencional, sua natureza infiltrativa exige abordagem cirúrgica mais cuidadosa. Este relato descreve um caso de lesão exuberante intermuscular peitoral, diagnosticada como lipoma infiltrativo por biópsia transcirúrgica e confirmada por histopatologia convencional, destacando a importância do exame intraoperatório na definição do plano terapêutico e prognóstico. **Relato do caso:** Um cão de 11 anos, Pequinês, macho, foi atendido apresentando neoformação em região esternal/peitoral, com 20,0 cm de diâmetro, aderida aos músculos profundos da região, não ulcerada, arredondada e macia. A lesão possuía resultado citológico prévio sugestivo de lipossarcoma. Para avaliação transcirúrgica, foram colhidas amostras da lesão, sendo esses fragmentos congelados, cortados em criomicrótomo e posteriormente corados com panótico. Os demais fragmentos contendo a lesão foram fixados em formol a 10%, histoprocessados e corados pelas técnicas rotineiras, a fim de confirmar e complementar o diagnóstico. **Resultados**: Macroscopicamente, a primeira amostra média entre 3,0 e 4,4 centímetros de diâmetro, sem revestimento, macio, e ao corte, possuía aspecto esbranquiçado e untuoso, a segunda amostra, por sua vez, apresentava medidas de 3,8 x 3,2 x 2,5 centímetros, também macio, esbranquiçado e untuoso. Na microscopia por congelação evidenciou proliferações de células poligonais a globosas com citoplasma amplo e não corado. As margens estavam acometidas em um primeiro momento, sendo realizada ampliação até as mesmas estarem livres. Na microscopia de rotina, observou-se comprometimento difuso dos fragmentos por lesão neoplásica monomórfica, dispostas de forma coesa e sustentada por estroma fibrovascular discreto afetando a porção profunda em meio ao tecido muscular estriado esquelético. As células neoplásicas são grandes, redondas ou poliédricas, com citoplasmas amplos e preenchidos por vultuosos vacúolos não corados, núcleo ovalado, pequeno, excêntrico e com cromatina densa. Há discreta anisocitose em anisocariose, sem mitoses evidentes em 10 campos de maior aumento (400x) (FN 22/40x- 2,37mm2). **Conclusões:** Por ser de natureza benigna, o prognóstico do lipoma após a exérese é favorável. A abordagem da biópsia transcirúrgica se torna importante na intervenção terapêutica imediata, sobretudo na distinção de outras neoformações e tecidos moles na rotina clínica-cirúrgica, assim como na avalição das margens cirúrgicas.

Palavras-chave: biópsia, canino, lesão intramuscular, neoplasia mesenquimal.

Anais do 8º Congresso de Patologia Veterinária (CPV), XXII Encontro Nacional de Patologia Veterinária (ENAPAVE), XVI Simpósio Brasileiro da Davis-Thompson Foundation, VII Encontro Internacional de Saúde Animal e Prevenção (ENISAP) e I Simpósio de Sanidade Animal do CRMV-MT
9 a 12 de setembro de 2025 – Cuiabá, Mato Grosso, Brasil
Braz J Vet Pathol, 2025, vol. 18, Supl. 1

BJVP
Brazilian Journal of Veterinary Pathology
ISSN 1983-0246

Diagnóstico histopatológico e imuno-histoquímico de osteossarcoma osteoblástico pobremente diferenciado em cão

Giovanna S. Gonçalves[1*], Brenda R. C. de Brito[1], Igor S. Paiva[1], Yandra N. C. D. Ribas[1], Filipe C. Pereira[1], Matheus W. Rêgo[1], Aline S. D. Segedi[2], Rômulo S. A. Eloi[1,3]

[1]Universidade Católica de Brasília (UCB), Brasília, DF, Brasil
[2]Clinica-Escola Católica Vet, Brasília, DF, Brasil
[3]Laboratório HistoPato-Análise Anatomopatológica Veterinária, Brasília, DF, Brasil.
***Autor de correspondência:** giovannagoncalvesvet@gmail.com

Introdução: O osteossarcoma (OSA) é um neoplasma maligno primário ósseo, de caráter agressivo, crescimento rápido e comportamento metastático. É mais relatado em cães de grande porte como Rottweiler, Labrador e Golden Retriever. Atualmente, descreve-se uma maior ocorrência de OSA em pacientes castrados. O aparecimento em ossos longos como rádio, úmero, tíbia e fêmur possuem maior destaque. O osteossarcoma pouco diferenciado é altamente agressivo caracterizado por células anaplásicas em meio a escassa matriz osteóide, por vezes ausente, sendo este fator determinante para implementação de técnicas diagnosticas complementares. O objetivo deste trabalho visa relatar um osteossarcoma pobremente diferenciado no membro torácico através da imuno-marcação. **Relato do caso:** Um Labrador de 9 anos, macho, castrado, foi levado à clínica veterinária apresentando claudicação torácica e aumento de volume na região proximal umeral direita, medindo aproxidamente 20 cm, firme, aderido e não ulcerado. Foi realizada Punção Aspirativa Por Agulha Fina com resultado citopatológico de lesão necro-hemorrágica associada a células mesenquimais. Posteriormente, a região lesionada foi radiografada sugerindo neoplasia óssea. Associando o quadro clínico, radiográfico, a inviabilidade óssea e a presenta mesenquimal citopatológica o membro foi amputado. Fragmentos da lesão e o linfonodo foram acondicionados e fixados em formol a 10%, histoprocessados, corados e analisados rotineiramente. **Resultados**: No histopatológico constou células neoplásicas arranjadas em feixes aleatórios sustentadas por estroma fibrovascular moderado. Essas células são fusiformes, com bordos moderadamente distintos e possuem citoplasma moderado, eosinofílico e homogêneo. O núcleo é grande e alongado, único, duplo, triplo ou múltiplo, com cromatina frouxa e nucléolos evidentes (único ou duplo). anisocariose pleomorfimos é moderado e foram visualizadas 4 mitoses em 10 campos de maior aumento (FN 22/40× - 2,37 mm^2). Os possíveis vasos analisados e o linfonodo estão livres de células neoplásicas, sendo então categorizado como "sarcoma indiferenciado", tendo como diferenciais fibrossarcoma, tumor de bainha de nervo periférico/parede vascular, mixossarcoma, tumores musculares e osteossarcoma osteoblástico pouco produtor. Realizou-se imuno-histoquímica que obteve os seguintes resultados: positivo para Osteocalcina, RUNX2 e Ki67; e negativo para Actina, Calponina, CD31, Desmina, Melan A e MYOD 1. Os padrões histomorfológico e imuno-histoquímico foram compatíveis com osteossarcoma (OSA) osteoblástico pobremente diferenciado. **Conclusões:** A análise histopatológica associada a imuno-histoquímica foi essencial para determinação do diagnóstico de osteossarcoma, dado que a ausência da matriz osteóide demonstra indiferenciação tumoral. Além disso, a expressão das proteínas Ki-67 e RUNX2 se correlacionam a tumores ósseos e metástases corroborando o diagnóstico. O prognóstico é desfavorável devido à alta agressividade deste crescimento oncogênico.

Palavras-chave: imuno-marcação, osteocalcina, sarcoma ósseo.

Anais do 8º Congresso de Patologia Veterinária (CPV), XXII Encontro Nacional de Patologia Veterinária (ENAPAVE), XVI Simpósio Brasileiro da Davis-Thompson Foundation, VII Encontro Internacional de Saúde Animal e Prevenção (ENISAP) e I Simpósio de Sanidade Animal do CRMV-MT
9 a 12 de setembro de 2025 – Cuiabá, Mato Grosso, Brasil
Braz J Vet Pathol, 2025, vol. 18, Supl. 1

BJVP
Brazilian Journal of Veterinary Pathology
ISSN 1983-0246

Diagnóstico transcirúrgico de adenoma de glândula de Brunner em cão - relato de caso

Carina A. Macedo[1*], Júlia M. da Silva[1], Rayssa A. Borges[1], Giovanna A. Mendes[2], Paula de D. Dutra[3], Vanessa S. Mustafa[2.4], Guilherme R. Blume[1.4] e Rômulo S.A. Eloi[1,4]

[1]Universidade Católica de Brasília, Brasília, DF, Brasil.
[2] Centro Universitário do Planalto Central Aparecido dos Santos (Uniceplac), Brasília, DF
[3]Clínica Veterinária Durrazvet, Brasília, DF.
[4]Laboratório de Anatomopatologia Veterinária, HistoPato,Brasília, DF
***Autor de correspondência:** macedo.carina2003@gmail.com

Introdução: As glândulas de Brunner, localizadas na submucosa do duodeno proximal, secretam muco alcalino que protege a mucosa intestinal. Adenomas originados nessas glândulas são neoplasias benignas raras em cães, geralmente assintomáticas ou com sinais gastrointestinais inespecíficos, e costumam ser diagnosticados incidentalmente. Devido à semelhança com lesões malignas, devem ser considerados no diagnóstico diferencial de lesões nodulares murais duodenais. Este trabalho relata um caso em cão, destacando o diagnóstico transcirúrgico e sua relevância na conduta clínica e cirúrgica imediata. **Relato do caso:** um canino, macho, Shih-Tzu, de 14 anos de idade, foi submetido a ultrassonografia onde constatou uma massa em região duodenal sugestiva de tumor. Sendo assim, foi realizada laparotomia com biopsia incisional da lesão e análise transcirúrgica por congelação. O fragmento e as margens foram congelados utilizando um criostato, cortados em criomicrótomo e corados com panótico para avaliação microscópica. Paralelamente, foram encaminhadas amostras para processamento histopatológico em parafina. O material continha dois fragmentos duodenais medindo aproximadamente 2,0 × 1,5 × 1,5 cm e 2,0 × 1,5 × 0,7 cm, de consistência macia, superfície regular e coloração bege na superfície de corte, com presença de cavitações murais. Os demais fragmentos remanescentes foram fixados em formol 10%, histoprocessados e corado rotineiramente. **Resultados:** na congelação constatou formações acinares ectásica (císticas) revestida por epitélio simples colunar intramural duodenal. No histopatológico, havia aproximadamente 45% de acometimento do fragmento por lesão neoplásica de aspecto homogêneo, não encapsulado, moderadamente celular, parcialmente demarcada e expansiva localizada em submucosa, resultando na compressão da mucosa. A lesão está arranjada de forma acinar apresentando grandes formações císticas, por vezes contendo projeções papilíferas intraluminais revestida por epitelial. As células são poligonais a cúbicas, por vezes cilíndrica com citoplasma moderado, claro a discretamente basofílico, núcleo arredondado, pequeno e hipercromático. O pleomorfismo é discreto, não há mitose em 10 campos/400x (FN 22/40x 2,37mm^2). Sendo compatível com adenoma de Brunner. **Conclusões**: Este relato destaca a raridade desse diagnóstico em cães, e enfatiza a necessidade de considerá-lo no diagnóstico diferencial de massas, em lesões nodulares duodenais, bem como enfatizar a eficiência diagnóstico da biopsia por congelação neste tipo de situação, fornecendo informações fundamentais imediatas ao cirurgião, auxiliando na escolha da melhor conduta terapêutica.

Palavras-chave: benigno, cão, intestino delgado, neoplasma, nódulo.

Anais do 8º Congresso de Patologia Veterinária (CPV), XXII Encontro Nacional de Patologia Veterinária (ENAPAVE), XVI Simpósio Brasileiro da Davis-Thompson Foundation, VII Encontro Internacional de Saúde Animal e Prevenção (ENISAP) e I Simpósio de Sanidade Animal do CRMV-MT
9 a 12 de setembro de 2025 – Cuiabá, Mato Grosso, Brasil
Braz J Vet Pathol, 2025, vol. 18, Supl. 1

BJVP
Brazilian Journal of Veterinary Pathology
ISSN 1983-0246

Interferência do pigmento de melanina na contagem mitótica de neoplasias melanocíticas em cães: resultados parciais

Gabrielle V. Gamerre[1*], Fwu S. Teng, Luana K. Aguiar[1], Fernanda de F. A. Vieira [1], Iolanda S. Braga [1], Isabeli J. Contel [2], Renee Laufer-Amorim[1],

[1]Faculdade de Medicina Veterinária e Zootecnia (FMVZ), Universidade Estadual Paulista (UNESP), Botucatu, SP, Brasil
[2]Centro de patologia veterinária (CPAV), Araçatuba, SP, Brasil
***Autor de correspondência:** gabrielle.gamerre@unesp.br

Introdução: Neoplasias melanocíticas são tumores de melanócitos comuns em cães, sendo responsáveis por 7% de todos os tumores malignos. As localizações mais frequentes são em região, cutânea, digital e subungueal. A contagem de figuras de mitose (MC) é um dos parâmetros histopatológicos mais importantes que se correlaciona com o progóstico do paciente, além de poder ser executado na mesma lâmina corada por HE, para fins diagnósticos. Porém, esse parâmetro pode ser de difícil avaliação em Melanomas e Melanocitomas, já que o pigmento melânico encobre, em algumas vezes, o núcleo e o citoplasma da célula. Muitos estudos citam a possibilidade da despigmentação, porém não há técnicas padronizadas entre laboratórios, bem como pouco se conhece sobre a interferência na MC. **Objetivos:** Este trabalho tem como objetivo avaliar a interferência da presença do pigmento de melanina na MC em neoplasias melanociticas pigmentadas. **Metodologia:** Foram selecionados blocos de parafinas provenientes do Serviço de Patologia Veterinária FMVZ – Unesp Botucatu entre 2018 e 2024, de casos diagnosticados como neoplasias melanocítica apresentando grau de pigmentação moderado à acentuado. Para cada amostra, foram feitas duas lâminas, uma corada em Hematoxilina e Eosina (HE) e outra submetido ao processo de Despigmentação de Melanina, utilizando Permanganato de Potássio (0,25%) e Ácido Oxálico (5%) e depois submetidos à coloração em HE. Foi realizado MC nas mesmas áreas em ambas lâminas com um total de 2,37mm². Os resultados foram comparados por teste de Wilcoxon e para avaliação de concordância, teste de Bland-Altman. As análises foram realizadas considerando todas as neoplasias melanocíticas ou somente os melanomas. **Resultados**: Foram avaliados 19 casos sendo 14 melanomas e 5 melanocitomas. Embora os testes de Wilcoxon não tenham identificado diferenças estatisticamente significativas entre as técnicas, tanto considerando todas as amostras (p=0,2) quanto apenas os melanomas (p=0,3), a análise de Bland-Altman revelou um viés médio de 1,37 mitoses quando consideradas todas as neoplasias, enquanto somente em melanomas o viés foi discretamente maior (1,64 mitoses), indicando em ambos casos contagens maiores no grupo despigmentado. Considerando que a MC é um critério prognóstico importante e com pontos de corte definidos, mesmo pequenas diferenças podem impactar a informação prognóstica desse parâmetro. **Conclusões:** Nossos resultados demonstram que a técnica de despigmentação proporciona um aumento na detecção da MC. São necessários novos estudos que determinem critérios para a utilização da técnica uma vez que esse aumento pode inferir em erros na interpretação prognóstica do paciente.

Palavras-chave: canino, dermatopatologia, despigmentação, histopatologia, melanoma
Agência financiadora: CNPq e FAPESP.

Anais do 8º Congresso de Patologia Veterinária (CPV), XXII Encontro Nacional de Patologia Veterinária (ENAPAVE), XVI Simpósio Brasileiro da Davis-Thompson Foundation, VII Encontro Internacional de Saúde Animal e Prevenção (ENISAP) e I Simpósio de Sanidade Animal do CRMV-MT
9 a 12 de setembro de 2025 – Cuiabá, Mato Grosso, Brasil
Braz J Vet Pathol, 2025, vol. 18, Supl. 1

BJVP
Brazilian Journal of Veterinary Pathology
ISSN 1983-0246

Perfil bioquímico de caprinos intoxicados por *Ipomoea carnea* no sertão dos Inhamuns, Ceará

Telma S. Lima[1*], Aquiles V. Pereira[1], Francisco A.F. X. Júnior, Giovanna Q.S. Martins[1], Ana Y. V. Lima, Isadora T. Morais[1], Andressa N. Mouta[3], Isis D.S Rocha[1]

[1]Laboratório de Patologia Animal Comparada da Região dos Inhamuns (LAPCOM), Centro de Educação, Ciência e Tecnologia da Região dos Inhamuns, Universidade Estadual do Ceará, Tauá, CE, Brasil.
[2]IFVET - Patologia Veterinária Diagnóstica, Fortaleza, CE, Brasil.
[3]Laboratório de Diagnóstico Animal (LDA), Universidade Federal Rural do Pernambuco (UFRPE), Recife, PE, Brasil.
***Autor de correspondência:** telma.lima.uece.br

Introdução: *Ipomoea carnea* ou mata-bode é amplamente distribuída no Nordeste e provoca intoxicação especialmente ovinos e caprinos. Facilitação social e vício são fatores associados à intoxicação, pois a planta se mantém verde durante o ano todo, mesmo diante da disponibilidade de forragem. Surtos de intoxicação por *I. carnea* são conhecidos pelos produtores nos sertões cearenses, mas seus registros na literatura são escassos, especialmente os que reforçam os resultados de patologia clínica. O objetivo deste estudo foi descrever os achados bioquímicos de caprinos intoxicados por *I. carnea* no sertão dos Inhamuns, Ceará. **Relato do caso:** Um surto de intoxicação por *Ipomoea carnea* foi acompanhado em 2025 no Município de Tauá-CE. Os dados epidemiológicos, clínicos e patológicos foram obtidos através de entrevista com os proprietários e de visita técnica à propriedade. O produtor mantém um rebanho de aproximadamente 70 animais entre ovinos e caprinos, mas somente os caprinos com idade de um ano e seis meses a dois anos de vida adoeceram (5/70), dos quais dois morreram naturalmente. Nos últimos oito anos, relatou-se perda de 20 animais após o consumo da planta, presente nos arredores do açude onde os animais se alimentavam quando soltos. Três de cinco caprinos intoxicados foram separados do rebanho e avaliados clinicamente e, em seguida, amostras de sangue foram coletadas. Inspeção da pastagem foi realizada adicionalmente. **Resultados:** Os animais se alimentaram da planta por cinco meses (dezembro/2024 a maio/2025), transição de período seco para chuvoso da região. Durante exame clínico, notou-se emaciação, desequilíbrio e permanência em base ampla nos animais em estação; hipermetria, dismetria e quedas ao serem movimentados, além de cegueira, nistagmo e tremores na cabeça. Alanina aminotransferase correspondeu a 22,7 U/L, 41,9 U/L e 36,6 U/L (Valor de Referência: 60 a 84 U/L), respectivamente, enquanto ureia correspondeu a 47,7 mg/dL, 46,2 mg/dL e 8,7 mg/dL (VR 10 a 20 mg/dL), creatinina equivaleu a 0,88 mg/dL, 0,59 mg/dL e 0,58 mg/dL (VR 0,9 a 1,8 mg/dL) e creatinoquinase a 266,88 U/L, 292,0 U/L e 278,48 U/L (VR 44-244 U/L). **Conclusões:** Nossos resultados indicam lesões crônicas nos sistemas renal e muscular, possivelmente em decorrência da ação de calisteginas e swainsoninas. Os níveis de creatinoquinase são particularmente importantes e refletem dano muscular decorrente da sobrecarga dos músculos esqueléticos para manutenção do equilíbrio, postura e locomoção. O uso de informações bioquímicas pode auxiliar no diagnóstico diferencial de doenças neurológicas e musculares em pequenos ruminantes, especialmente por profissionais a campo.

Palavras-chave: bioquímica sérica, doença do acúmulo lisossomal, distúrbios locomotores.

Casos Diversos

Anais do 8º Congresso de Patologia Veterinária (CPV), XXII Encontro Nacional de Patologia Veterinária (ENAPAVE), XVI Simpósio Brasileiro da Davis-Thompson Foundation, VII Encontro Internacional de Saúde Animal e Prevenção (ENISAP) e I Simpósio de Sanidade Animal do CRMV-MT
9 a 12 de setembro de 2025 – Cuiabá, Mato Grosso, Brasil
Braz J Vet Pathol, 2025, vol. 18, Supl. 1

BJVP
Brazilian Journal of Veterinary Pathology
ISSN 1983-0246

Torção pulmonar completa (360°) do lobo cranial esquerdo em um cão

Bruna R. F. Sengue[1*], Kaio H. de L. Penteado[1], Maria E. R. Silvério[1], Victória de M. Gabriel[2], Luciano B. A. da Paixão[3], Maria Rita Melinsky Marin[4], Gisele F. Machado[5], Daniela B. Rozza[5]

[1]Residente em Patologia Veterinária, Universidade Estadual Paulista "Júlio de Mesquita Filho" (UNESP)-Faculdade de Medicina Veterinária de Araçatuba (FMVA), Araçatuba, SP, Brasil.
[2]Residente em Clínica Médica de Pequenos Animais, UNESP-FMVA, Araçatuba, SP, Brasil.
[3]Graduando em Medicina Veterinária, UNESP-FMVA, Araçatuba, SP, Brasil.
[4]Departamento de Clínica, Cirurgia e Reprodução Animal, UNESP-FMVA, Araçatuba, SP, Brasil.
[5]Docente de Patologia Veterinária, UNESP-FMVA, Araçatuba, SP, Brasil.
***Autor de correspondência:** br.sengue@unesp.br

Introdução: A torção de lobo pulmonar é uma afecção rara em cães e gatos, caracterizada pela rotação do lobo em torno do hilo pulmonar, comprometendo a vascularização e a ventilação. A etiologia pode estar relacionada a fatores que aumentam a mobilidade pulmonar, como efusões pleurais, pneumotórax, trauma, neoplasias, alterações congênitas e cirurgias prévias, embora casos idiopáticos também sejam descritos, especialmente em cães de raças grandes e tórax profundo. O lobo médio direito é o mais afetado em cães de grande porte, enquanto o lobo cranial esquerdo é mais comum em Pugs. Este trabalho descreve um relato de torção pulmonar de 360° em um cão. **Relato do caso:** Um canino, fêmea, da raça Labrador Retriever, de 11 anos, apresentou histórico de anorexia, hipodipsia e dispneia inspiratória há 10 dias. Observou-se efusão pleural vermelho-escuro, que foi coletada para exame citopatológico. Na citologia da efusão, identificou-se processo inflamatório misto composto por neutrófilos degenerados e macrófagos espumosos. O animal evoluiu a óbito e foi encaminhado ao setor de patologia veterinária para a realização da necropsia. **Resultados:** À abertura do tórax havia presença de hidrotórax associado a torção de 360° do lobo cranial esquerdo tanto a parte cranial quanto a parte caudal do pulmão em torno do hilo e brônquio principal, com congestão, hepatização e aderência ao pericárdio. **Conclusões:** Apesar de rara, a torção de lobo pulmonar deve ser considerada no diagnóstico diferencial de animais com sinais respiratórios agudos e inespecíficos. A maioria das torções pulmonares relatadas em cães envolve rotações parciais, com a torção de 180° sendo a mais frequentemente observada. Existem relatos isolados de torção pulmonar completa (360°) em cães e um relato em um furão doméstico com fraturas crônicas bilaterais de costelas, no entanto são casos incomuns. A identificação precoce, por meio de exames de imagem e broncoscopia, é essencial para o sucesso do tratamento, visto que a progressão do quadro pode comprometer a função pulmonar e levar à morte. Nos casos em que o diagnóstico em vida não é possível, a necropsia ainda representa o método diagnóstico definitivo.

Palavras-chave: cães, diagnóstico, dispneia, hidrotórax, pulmão.

Anais do 8º Congresso de Patologia Veterinária (CPV), XXII Encontro Nacional de Patologia Veterinária (ENAPAVE), XVI Simpósio Brasileiro da Davis-Thompson Foundation, VII Encontro Internacional de Saúde Animal e Prevenção (ENISAP) e I Simpósio de Sanidade Animal do CRMV-MT
9 a 12 de setembro de 2025 – Cuiabá, Mato Grosso, Brasil
Braz J Vet Pathol, 2025, vol. 18, Supl. 1

BJVP
Brazilian Journal of Veterinary Pathology
ISSN 1983-0246

Estudo retrospectivo das lesões causadas por fungos e oomicetos em animais domésticos de Pernambuco

Anna B. A. Leandro[1], Dyeime R. de Sousa[1], Melina B. G. da Silva[1], Vitória de O. L. Cavalcanti[1], Yuri M. L. de Albuquerque[1], Saulo R. F. Gonçalves[2], Karolinny M. de Andrade[1], Francisco de A. L. Souza[1*]

[1]Laboratório de Diagnóstico Animal, Departamento de Morfologia e Fisiologia Animal, Universidade Federal Rural de Pernambuco, Recife, PE, Brasil.
[1]Laboratório de Histopatologia Animal, Hospital Veterinário Universitário, *Campus* Professora Cinobelina Elvas, Universidade Federal do Piauí, Bom Jesus, PI, Brasil.
***Autor de correspondência:** francisco.alsouza@ufrpe.br

Introdução: As micoses representam um importante problema de saúde pública, especialmente em regiões com condições climáticas propícias ao crescimento de fungos e oomicetos. Apesar da relevância desses agentes, ainda são escassos os estudos que abordam, de forma abrangente, sua fisiopatologia, métodos diagnósticos e aspectos epidemiológicos na medicina veterinária. O objetivo deste estudo foi identificar o perfil epidemiológico das infecções fúngicas e oomicetais em animais domésticos no estado de Pernambuco, por meio da avaliação histopatológica. **Metodologia:** Foi conduzido um estudo retrospectivo baseado em amostras provenientes de instituições públicas e privadas de Pernambuco, coletadas ao longo dos últimos nove anos (2016-2024). Como critério de inclusão, foram selecionados casos com diagnóstico histopatológico prévio de infecção por fungos ou oomicetos. Dados epidemiológicos referente a cada caso, tais como espécie, sexo, raça, idade, órgãos afetados e região geográfica foram coletados e posteriormente analisados. **Resultados**: Dentre aproximadamente 14.000 casos avaliados entre os anos de 2016 e 2024, 186 apresentaram lesões compatíveis e diagnóstico histopatológico (HE, PAS, GMS) confirmado de infecções fúngicas ou oomicetais, correspondendo a 1,3% da casuística. A distribuição geográfica revelou maior concentração de casos no município de Recife (96/186 – 51,6%), seguido por Olinda e Camaragibe (8/186 – 4,3% cada). Os demais municípios que tiveram animais acometidos por micoses foram Jaboatão dos Guararapes, Abreu e Lima, Ipojuca e Paulista, destes quatro fazem parte da região metropolitana do Município de Recife. Os felinos foram a espécie mais acometida, totalizando 55% (103/186) dos casos, sendo predominantemente machos, sem raça definida (SRD), com idade média de cinco anos. A maioria apresentava lesões cutâneas não invasivas (87%), localizadas principalmente na região nasal e nos membros. Os cães corresponderam a 39% (73/186) dos casos, seguidos por equídeos (5% - 10/186). A classificação morfológica dos agentes foi realizada com base nas características fúngicas observadas ao microscópio, distinguindo-se entre leveduras e hifas. As leveduras foram responsáveis por 66,6% (124/186) das infecções, enquanto as infecções por fungos filamentosos representaram 33,4% (62/186) dos casos. As lesões causadas por leveduras ocorreram predominantemente na pele e mucosas, enquanto as hifas apresentaram tropismo por tecidos internos, com ênfase no trato gastrointestinal de cães. **Conclusões:** As infecções por leveduras foram as mais prevalentes entre os animais avaliados, acometendo principalmente felinos machos, SRD, com idade média de cinco anos. Este estudo destaca a importância do diagnóstico histopatológico na

identificação e caracterização dessas infecções, além de fornecer dados relevantes sobre a distribuição e perfil das micoses veterinárias no estado de Pernambuco.

Palavras-chave: epidemiologia, leveduras, micose.

Agência financiadora: CNPq, CAPES.

Anais do 8º Congresso de Patologia Veterinária (CPV), XXII Encontro Nacional de Patologia Veterinária (ENAPAVE), XVI Simpósio Brasileiro da Davis-Thompson Foundation, VII Encontro Internacional de Saúde Animal e Prevenção (ENISAP) e I Simpósio de Sanidade Animal do CRMV-MT
9 a 12 de setembro de 2025 – Cuiabá, Mato Grosso, Brasil
Braz J Vet Pathol, 2025, vol. 18, Supl. 1

BJVP
Brazilian Journal of Veterinary Pathology
ISSN 1983-0246

Platynosomum fastosum em *Herpailurus yagouaroundi*: relato de caso

Lizandra Fernandes-Silva[1], Ana P.C. Gomes[1], Elisa B. Gonçalves[2], Zara M. Assis-Silva[1], Adryanne R. Lobato[2], Lana P. Barbosa[2], Dirceu G.S. Ramos[1], Klaus C. Saturnino [2*]

[1]Laboratório de Parasitologia e Análises Clínicas Veterinária, Instituto de Ciências Agrárias, Universidade Federal de Jataí, Jataí, GO, Brasil.
[2]Laboratório de Anatomia Patológica Veterinária, Instituto de Ciências Agrárias, Universidade Federal de Jataí, Jataí, GO, Brasil.
***Autor de correspondência:** klaus.sat@ufj.edu.br

Introdução: *Platynosomum fastosum* é um trematódeo hepatobiliar que tem como hospedeiro definitivos os felinos domésticos, cuja transmissão ocorre a partir da ingestão de isópodes terrestres, hospedeiro intermediário, com também de lagartixas e sapos, hospedeiros paratênicos. O gato mourisco, *Herpailurus yagouaroundi*, é um felídeo selvagem suscetível a platinosomose, devido ao seu hábito de caça que se baseia no consumo de pequenos mamíferos, aves, répteis, peixes e anfíbios. O diagnóstico definitivo dessa parasitose pode ser realizado através da visualização dos ovos nas fezes através de exames coproparasitológicos, como também através da observação do parasita adulto em exames *post mortem* e por exames histopatológicos do fígado. **Relato do caso:** Em uma rodovia na região de Jataí, Goiás, foi coletado um cadáver de um espécime de felino selvagem macho adulto, *H. yagouaroundi,* vítima de atropelamento em rodovia. A necropsia do animal foi realizada, juntamente da inspeção macroscópica dos órgãos. **Resultados**: Durante a necropsia foi constatada a presença de parasitas no fígado do animal. Os trematódeos foram coletados e classificados como *P. fastosum* de acordo com as chaves taxonômicas específicas para trematódeos. **Conclusões:** Este relato é importante pois demonstra a ocorrência de parasitas típicos de animais domésticos em felídeos selvagens. Reforçando como as interações ecológicas podem alterar as relações entre parasita, hospedeiro e ambiente.

Palavras-chave: fígado, gato mourisco, parasitologia.

Agência financiadora: CNPq, CAPES, FAPEG.

Anais do 8º Congresso de Patologia Veterinária (CPV), XXII Encontro Nacional de Patologia Veterinária (ENAPAVE), XVI Simpósio Brasileiro da Davis-Thompson Foundation, VII Encontro Internacional de Saúde Animal e Prevenção (ENISAP) e I Simpósio de Sanidade Animal do CRMV-MT
9 a 12 de setembro de 2025 – Cuiabá, Mato Grosso, Brasil
Braz J Vet Pathol, 2025, vol. 18, Supl. 1

BJVP
Brazilian Journal of Veterinary Pathology
ISSN 1983-0246

Síndrome de Ehlers-Danlos (astenia cutânea) em um felino: relato de caso

Bruna R. F. Sengue[1*], Daniela F. da Nóbrega[2], Richard A. Cesario[2], Patrícia B. Azzem[3], Leonardo D. da Costa[4]

[1]Residente em Patologia Veterinária da Universidade Estadual Júlio de Mesquita Filho (UNESP), Araçatuba, SP, Brasil.
[2] Laboratório Pat Animal, São José do Rio Preto, SP, Brasil.
[3]Clínica Veterinária Drª. Dóris Bruder, São José do Rio Preto, SP, Brasil.
[4]Laboratório L&M Veterinária LTDA, Belo Horizonte, MG, Brasil.
***Autor de correspondência:** br.sengue@unesp.br

Introdução: A astenia cutânea, também referida como Síndrome de Ehlers-Danlos (SED), é uma colagenopatia hereditária rara que acomete diversas espécies, incluindo cães, gatos, ovinos, equinos e humanos. Em animais, a etiologia é autossômica dominante, resultando em má síntese e organização do colágeno, o que compromete a resistência do tecido conjuntivo, ocasionando hiperextensibilidade cutânea, fragilidade e formação de cicatrizes. Em gatos, embora menos comum, a síndrome já foi descrita, especialmente em animais das raças Himalaia e Birman. O diagnóstico é clínico associado a análise histopatológica. **Relato do caso:** Um felino, fêmea, de 1 ano de idade, sem raça definida, possuía, desde o nascimento, pele delgada e frágil. Fragmentos de pele foram coletados e enviados para avaliação histopatológica. **Resultados**: À microscopia, a epiderme apresentava espessura normal. A derme era composta por fibras colágenas dispostas de forma irregular, adelgaçadas e fragmentadas, com espaçamento anômalo entre as fibras, conferindo aspecto frouxo à matriz extracelular. Havia também áreas com infiltrado inflamatório neutrofílico e linfocítico discreto perivascular. Os anexos cutâneos estavam preservados. **Conclusões:** O quadro clínico, associado aos achados histopatológicos, foram compatíveis com a Síndrome de Ehlers-Danlos (astenia cutânea). O principal diagnóstico diferencial é a síndrome da fragilidade cutânea felina, que apresenta alterações atróficas epidermais e dérmicas mais marcantes, e ocorre geralmente em animais mais velhos.

Palavras-chave: colágeno, matriz extracelular, tecido conjuntivo.

Anais do 8º Congresso de Patologia Veterinária (CPV), XXII Encontro Nacional de Patologia Veterinária (ENAPAVE), XVI Simpósio Brasileiro da Davis-Thompson Foundation, VII Encontro Internacional de Saúde Animal e Prevenção (ENISAP) e I Simpósio de Sanidade Animal do CRMV-MT
9 a 12 de setembro de 2025 – Cuiabá, Mato Grosso, Brasil
Braz J Vet Pathol, 2025, vol. 18, Supl. 1

BJVP
Brazilian Journal of Veterinary Pathology
ISSN 1983-0246

Nefroblastoma espinhal ectópico em um cão: relato de caso

Bruna R. F. Sengue[1]*, Daniela F. Nóbrega[2], Richard Alegria Cesario[2], Grasiela M. T. Bazotti[3]

[1]Residente em Patologia Veterinária da Universidade Estadual Júlio de Mesquita Filho (UNESP), Araçatuba, SP, Brasil.
[2] Laboratório Pat Animal, São José do Rio Preto, SP, Brasil.
[3]Clínica Veterinária Dra. Dóris Bruder, São José do Rio Preto, SP, Brasil
***Autor de correspondência:** br.sengue@unesp.br

Introdução: O nefroblastoma ectópico é uma neoplasia embrionária maligna rara, que ocorre com maior frequência em cães jovens de porte grande, geralmente com menos de 3 anos de idade, e acredita-se que se desenvolva a partir de células precursoras renais que permanecem retidas na coluna vertebral, em localização intradural e extramedular, ao longo do desenvolvimento embrionário, sendo mais comum na região de transição toracolombar. A incidência é inferior a 1% de todos os tumores primários. O presente relato aborda um caso de nefroblastoma ectópico em medula espinhal de um cão de 5 meses de idade. **Relato do caso:** Um cão da raça Husky Siberiano, de 5 meses de idade, apresentava deambulação e déficit proprioceptivo dos membros pélvicos. Diante da ausência de alterações em exames radiográficos e no perfil neurológico para doenças infecciosas, foram realizados tomografia computadorizada e mielotomografia, que evidenciaram falha focal no preenchimento de contraste na altura da vértebra L1, formando sinal de "golf tee" (característica de lesão extramedular), medindo 0,96 x 1,00 x 1,41 cm. Foi realizada biópsia incisional da massa a qual foi enviada para análise histopatológica e imuno-histoquímica. **Resultados**: A microscopia evidenciou fragmentos de tecidos obliterados por proliferação de células epiteliais formando túbulos permeio a células arredondadas (blastema) e células fusiformes. As células epiteliais eram cuboides a colunares, eventualmente com projeções papilares, formando estruturas glomeruloides, com moderado pleomorfismo nuclear e 32 mitoses em 2,37mm². A reação imuno-histoquímica para o gene tumoral de Wilms (WT-1) foi positiva nos núcleos das células epitelioides. O componente mesenquimal apresentou imunorreação para vimentina, enquanto a CK19 foi negativa. Os achados morfológicos e imuno-histoquímicos foram compatíveis com nefroblastoma. Trata-se de uma neoplasia que acomete preferencialmente os rins, porém casos extrarrenais podem ocorrer, sendo mais frequentemente descritos na medula espinhal. Há ainda relatos em musculatura paravertebral e nas regiões inguinal e nasofaríngea em animais. **Conclusões:** O nefroblastoma ectópico é uma neoplasia rara cuja apresentação clínica e localização ocasiona desafios diagnósticos e terapêuticos, reforçando a importância de considerar esta neoplasia como diagnóstico diferencial em lesões proliferativas da medula espinhal de cães jovens.

Palavras-chave: biópsia, imuno-histoquímica, medula espinhal, rins.

Anais do 8º Congresso de Patologia Veterinária (CPV), XXII Encontro Nacional de Patologia Veterinária (ENAPAVE), XVI Simpósio Brasileiro da Davis-Thompson Foundation, VII Encontro Internacional de Saúde Animal e Prevenção (ENISAP) e I Simpósio de Sanidade Animal do CRMV-MT
9 a 12 de setembro de 2025 – Cuiabá, Mato Grosso, Brasil
Braz J Vet Pathol, 2025, vol. 18, Supl. 1

BJVP
Brazilian Journal of Veterinary Pathology
ISSN 1983-0246

Tumor marrom do hiperparatireoidismo em um ouriço-pigmeu-africano (*Atelerix albiventris*) com osteodistrofia fibrosa secundária renal

Júlia G. Garcia[1*], Matheus Y. dos Santos[1], Gabriela D. N. Peixoto[2], Alexandre A. Tonin[3], Renata D. Mazaro[1], Rafael A. Fighera[1]

[1]Laboratório de Patologia Veterinária (LPV), Departamento de Patologia, Centro de Ciências da Saúde, Universidade Federal de Santa Maria (UFSM), Santa Maria, RS, Brasil.
[2]Hospital Veterinário Universitário, UFSM, Santa Maria, RS, Brasil.
[3]Colégio Politécnico, UFSM, Santa Maria, RS, Brasil.
***Autor de correspondência:** julia.garcia@acad.ufsm.br

Introdução: Tumores marrons são lesões pseudoneoplásicas que consistem em uma proliferação expansiva de tecido conjuntivo em resposta à excessiva atividade osteoclástica devido aos elevados níveis de paratormônio. Apesar de se caracterizarem por desmineralização, o que culmina em microfraturas patológicas e micro-hemorragias com deposição de hemossiderina, ocorre aumento de volume do osso afetado, o que leva quase sempre ao diagnóstico inicial de tumores ósseos. O objetivo deste resumo é descrever os achados anatomopatológicos de um tumor marrom do hiperparatireoidismo em uma ouriço-pigmeu-africano com doença renal crônica submetida à necropsia. **Relato do caso:** Uma ouriço-pigmeu-africano fêmea, de cinco anos de idade, mantida como *pet* por um guardião do IBAMA em Santa Maria, RS, Brasil, foi submetida à eutanásia alguns meses após ter sido diagnosticada com doença óssea metabólica. **Resultados:** Na necropsia havia aumento de volume de consistência óssea com 2 x 1 x 1 cm que se projetavam cranialmente a partir da escápula direita. Ao toque era predominantemente duro, mas tinha algumas áreas firmes e uma grande área cística repleta de conteúdo caseoso. Na histologia, consistia de áreas difusas de proliferação de fibroblastos em meio a estroma colagenoso. Essa proliferação preenchia, substituía e distendia os espaços medulares ósseos. Havia microfraturas das trabéculas ósseas e acúmulos de eritrócitos devido à hemorragia. Fragmentos de matriz osteoide em diferentes direções podiam ser vistos entre as áreas de fibroplasia. Em muitas dessas áreas havia quantidade variável de macrófagos e células gigantes multinucleadas (gigantócitos) com padrão de distribuição nuclear consistente com osteoclastos. No citoplasma de alguns desses macrófagos era possível observar uma pequena quantidade de pigmento castanho-dourado consistente com hemossiderina. Em algumas áreas predominavam fibroplasia e noutras acúmulos de gigantócitos. Na histologia de ambos os rins havia moderado infiltrado inflamatório mononuclear, principalmente linfoplasmocitário. Os tufos glomerulares demonstravam aumento na celularidade mesangial e grande espessamento da zona de membrana basal (glomerulonefrite membranoproliferativa global difusa). Sinéquia glomerular e glomérulos obsolescentes eram comuns. Múltiplas áreas multifocais e coalescentes de ectasia tubular com acentuada proteinose davam ao córtex um padrão que lembrava a glândula tireoide ("tireoidização renal"). Havia fibrose intersticial multifocal no córtex, coalescente na medular externa e difusa na medula interna. **Conclusões:** Casos de tumor marrom do hiperparatireodismo são bem descritos em humanos e estão mais associados ao hiperparatireodismo primário. Esses casos foram

raramente descritos em animais. Apresentamos um caso de tumor marrom do hiperparatireodismo em ouriço-pigmeu-africano como uma complicação de doença renal crônica.

Palavras-chave: patologia óssea, osteíte fibrosa cística localizada, *hedgehog*.

Anais do 8º Congresso de Patologia Veterinária (CPV), XXII Encontro Nacional de Patologia Veterinária (ENAPAVE), XVI Simpósio Brasileiro da Davis-Thompson Foundation, VII Encontro Internacional de Saúde Animal e Prevenção (ENISAP) e I Simpósio de Sanidade Animal do CRMV-MT
9 a 12 de setembro de 2025 – Cuiabá, Mato Grosso, Brasil
Braz J Vet Pathol, 2025, vol. 18, Supl. 1

BJVP
Brazilian Journal of Veterinary Pathology
ISSN 1983-0246

Relationship between gross pathology findings and official meat inspection services at slaughterhouses

Tália Missen Tremori[1], Tanveer Muhammad Munir[1], Narjes Mtimet[1], Michel Federighi[1]

[1]Hygiène Qualité et Sécurité des Aliments, Département de Production Animal et Santé Publique, École Nationale Vétérinaire d'Alfort, Maisons-Alfort, Paris, França.
***Correspondence Author:** talia.missen-tremori@vet-alfort.fr

Introduction: The application of gross pathology is essential to performer carcass inspection at slaughterhouses. It is known that inspections are carried out under the responsibility and/or supervision of an official veterinarian, a professional who represents the state to ensure food safety and the impartiality of this type of activity. However, a large number of carcasses are inspected by technicians with specific training, and when necessary, the carcass is forwarded to the second level of inspection, where a veterinarian assesses the sanitary risks and determines whether part or the whole carcass should be condemned. This activity, at different levels, is directly related to the importance of recognizing gross lesions and having a formation in anatomic pathology. It is a routine activity that requires a certain rhythm and agility, any doubt or risk leads to the carcass being discarded resulting in economic and sustainability costs. The classification used in the field of anatomic pathology is more complex, aiming for an accurate diagnosis and, in most cases, with a focus on the possibility of treatment and diagnosis of the patient. In slaughterhouses, however, lesions are grouped differently, with fewer classification categories being used. The focus is on public health and determining the appropriate destination for the carcass once a lesion is identified. **Objectives:** Using images, lesions of the lungs, liver, kidneys, and muscles were selected with the objective of this work being to present the different classifications used in gross pathology and the variations in terminology employed in the slaughterhouse context by the technicians working in the field. **Methodology:** Ten common lesions found in slaughterhouses were selected, and their descriptions were compared with those in anatomic pathology. **Results:** Cases of fibrous parenchymal lesions, if they show no signs of active or systemic infection, are subject to removal of the affected tissue, while the remaining parts may still be deemed fit to enter the food production chain. On the other hand, when addressing the same situation in a diagnostic biopsy or necropsy, fibrotic lesions are classified based on their extent, involvement, and the pathophysiological consequences on organs and tissues. As such, even the terminology used may vary depending on the context of the activity. **Conclusion:** Therefore, it is essential that the veterinary professional working in this context can establish a connection between gross pathology language and inspection services in slaughterhouses, in order to ensure food safety and quality.

Keywords: food safety and quality, lesions, anatomopathological, products of animal origin.

Anais do 8º Congresso de Patologia Veterinária (CPV), XXII Encontro Nacional de Patologia Veterinária (ENAPAVE), XVI Simpósio Brasileiro da Davis-Thompson Foundation, VII Encontro Internacional de Saúde Animal e Prevenção (ENISAP) e I Simpósio de Sanidade Animal do CRMV-MT
9 a 12 de setembro de 2025 – Cuiabá, Mato Grosso, Brasil
Braz J Vet Pathol, 2025, vol. 18, Supl. 1

BJVP
Brazilian Journal of Veterinary Pathology
ISSN 1983-0246

Morte súbita em cão após intoxicação exógena por compostos inseticidas: relato de caso

Vivian Machado Aguiar[1], Adriana Ribeiro de Araujo[2], Benito Soto-Blanco[3], Tália Missen Tremori[4,5*]

[1]Universidade Federal Fluminense, UFF, Niterói, RJ, Brasil.
[2]Universidade Estadual do Norte Fluminense, UENF, Campos dos Goytacazes, RJ, Brasil
[3]Departamento de Clínica e Cirurgia Veterinárias, Escola de Veterinária, Universidade Federal de Minas Gerais, UFMG, Belo Horizonte, Brasil
[4]Higiène Qualité et Sécurité des Aliments, Département de Production Animal et Santé Publique, École Nationale Vétérinaire d'Alfort, Maisons-Alfort, Paris, França.
[5]Forensic Med Vet, São Paulo, SP, Brasil.
***Autor de correspondência:** talia.missen-tremori@vet-alfort.fr

Introdução: Intoxicação exógena em animais de companhia são casos recorrentes na rotina do médico veterinário patologista, podendo contemplar casos acidentais ou criminais, o exame necroscópico é essencial para identificar *causa mortis* e direcionar os exames complementares necessários. Segundo a Lei 9.605/1988, proferir atos de abuso contra animais é crime, e majorado ao trata-se de cães e gatos, Lei 14.064/2020. Nos casos de suspeita de intoxicação exógena, o exame complementar padrão ouro é o exame toxicológico. A coleta de amostras deve ser feita respeitando a cadeia de custódia, assim como a fotodocumentação do exame necroscópico, sendo importante os conhecimentos na área de medicina veterinária legal no âmbito da atuação do patologista. **Relato do caso:** Uma cadela de 7 anos de idade, sem raça definida, veio a óbito subitamente. Havia histórico na região de presença de roedores sinantrópicos. O animal foi encaminhado para exame necroscópico e em seguida uma amostra de conteúdo estomacal encaminhada para exame toxicológico. **Resultados**: À macroscopia foi observado lesões de aspecto hemorrágico disseminadas pelos órgãos abdominais e torácicos, com presença de hemotórax bilateral e hemoperitônio. O conteúdo do sistema digestivo apresentava igualmente aspecto sanguinolento e mucosas avermelhadas. A análise toxicológica qualitativa identificou a presença de Carbaril, um agente tóxico pertencente à família dos carbamatos que tem como mecanismo de atuação a inibição da enzima acetilcolinesterase, provocando depressão respiratória grave pela inibição da musculatura respiratória, levando rapidamente ao óbito. A causa anatomopatológica do óbito foi a insuficiência respiratória aguda provocada pelo choque hipovolêmico. As lesões identificadas incluiem diagnóstico diferencial para cumarínicos, visto que é um agente utilizado com frequência no Brasil como raticida e por vezes são feitos coqueteis com agentes tóxicos misturando-os. Contudo os cumarínicos apresentam um desafio para análises toxicológicas, além da variabilidade de DL50 na espécie canina, razão pela qual não foi dosado. **Conclusões:** O agente carbaril é autorizado no Brasil para uso como inseticida, portanto, em locais onde há animais de companhia e os casos devem sempre ser investigados para excluir a possibilidade de intoxicação intencional. Casos acidentais, comprovando não haver o dolo a responsabilidade civil segue existindo, podendo o indivíduo que utilizou o produto ser responsabilizado pelos danos decorrentes das lesões e/ou morte de um animal. Mostra-se essencial a realização dos exames de necropsia e toxicologia associados para confirmar casos de intoxicação exógena de animais de companhia, comprovando a importância da atuação do médico veterinário.

Palavras-chave: medicina veterinária legal, toxicologia veterinária, crimes contra fauna, necropsia.

Anais do 8º Congresso de Patologia Veterinária (CPV), XXII Encontro Nacional de Patologia Veterinária (ENAPAVE), XVI Simpósio Brasileiro da Davis-Thompson Foundation, VII Encontro Internacional de Saúde Animal e Prevenção (ENISAP) e I Simpósio de Sanidade Animal do CRMV-MT
9 a 12 de setembro de 2025 – Cuiabá, Mato Grosso, Brasil
Braz J Vet Pathol, 2025, vol. 18, Supl. 1

BJVP
Brazilian Journal of Veterinary Pathology
ISSN 1983-0246

Carcinoma lobular pleomórfico em felino macho: relato de caso

João V. dos R. M. Ozório[1*], Roger F. N. da Silva[1], Vinicius C. de Oliveira[1], Nataliê Ecker[1], Ícaro G. dos Santos[1], Edson M. Colodel[1], Naiani D. G. Veggi[1]

[1] Laboratório de Patologia Veterinária, Universidade Federal de Mato Grosso, Cuiabá, MT, Brasil.
***Autor de correspondência:** joaoreis9293@gmail.com

Introdução: As neoplasias mamárias representam o terceiro tipo mais frequente de tumores em gatas, superadas pelas hematopoéticas e cutâneas. Frequentemente apresentam comportamento biológico agressivo, caracterizado por infiltrações locais e alto potencial metastático. As fêmeas são predominantemente acometidas, sendo incomum a ocorrência em machos. Este trabalho descreve as características morfológicas de um caso de carcinoma mamário em felino macho. **Relato de caso:** Um gato macho, sem raça definida, com 5 anos de idade e histórico de nódulo mamário, foi submetido a mastectomia unilateral no Hospital Veterinário da Universidade Federal de Mato Grosso (HOVET-UFMT), campus Cuiabá. A cadeia mamária com nódulo foi encaminhada para o Laboratório de Patologia Veterinária UFMT para exame histopatológico. **Resultados:** Macroscopicamente, a M4 continha um nódulo ovóide, com 6,0 x 5,5 x 1,5 cm, exofítico, firme, mas com áreas amolecidas, e bem delimitado pelo parênquima mamário. Ao corte, a superfície era homogênea, firme, esbranquiçada, com centro amolecido. Microscopicamente, observou-se proliferação de células epiteliais mamárias pleomórficas em arranjos sólidos, estendendo-se da derme superficial até o panículo, infiltrando tecidos adjacentes, incluindo as margens cirúrgicas. Havia áreas multifocais com células epiteliais isoladas no estroma ou organizadas em arranjo linear. As células proliferadas eram anaplásicas, com citoplasma amplo e eosinofílico e bordos bem definidos. O núcleo era predominante excêntrico, redondo, hipercorado, com até dois nucléolos. Foram notadas em média cinco figuras de mitose em 2,37mm². Circunscrevendo estas áreas, notou-se infiltrado inflamatório misto, denso e coalescente. As outras mamas da cadeia encaminhada estavam preservadas. Linfonodos não acompanharam a peça cirúrgica e não foram avaliados. **Conclusões:** As neoplasias mamárias em felinos machos representam menos de 1% dos relatos na espécie. Além disso, não há descrição de carcinoma lobular pleomórfico na espécie felina. Neste caso, o diagnóstico de carcinoma mamário lobular pleomórfico apresenta características prognósticas reservadas, como o crescimento agressivo com invasão de tecidos adjacentes e comprometimento das margens cirúrgicas, que está associado a maior risco de recorrência. Esses aspectos se correlacionam com a sobrevida geralmente curta, mesmo em casos com intervenção cirúrgica precoce. Embora a imuno-histoquímica não tenha sido realizada, sua aplicação poderia contribuir significativamente para a predição prognóstica. Assim, recomenda-se o acompanhamento clínico frequente e sistemático do paciente, visando à detecção precoce de possíveis recorrências ou metástases, bem como à adoção de condutas terapêuticas oportunas.

Palavras-chave: felídeo, neoplasia mamária, oncologia.

Agência financiadora: CNPq.

Anais do 8º Congresso de Patologia Veterinária (CPV), XXII Encontro Nacional de Patologia Veterinária (ENAPAVE), XVI Simpósio Brasileiro da Davis-Thompson Foundation, VII Encontro Internacional de Saúde Animal e Prevenção (ENISAP) e I Simpósio de Sanidade Animal do CRMV-MT
9 a 12 de setembro de 2025 – Cuiabá, Mato Grosso, Brasil
Braz J Vet Pathol, 2025, vol. 18, Supl. 1

BJVP
Brazilian Journal of Veterinary Pathology
ISSN 1983-0246

Construção de um atlas digital interativo de histologia e patologia veterinária como ferramenta de apoio ao ensino no Instituto Federal Catarinense

Ana L. L. Furquim [1*], Ingridy V. P. Coutinho [1], Jonas C. Espindola [1], Stelamaris Dezen[1], Javier A. S. Perea[1], Gabriel L. de Miranda[2], João V. S. de Souza[2], Fabio L. de Moura[2].

[1]Laboratório de Anatomia e Patologia Veterinária, Instituto Federal Catarinense, Araquari, SC, Brasil
[2]Fábrica de Software, Instituto Federal Catarinense, Araquari,SC, Brasil.
***Autor de correspondência:** veterinaria.analuiza@gmail.com

Introdução: A visualização e compreensão de lâminas histológicas e patológicas é essencial para a formação em Medicina Veterinária, porém, limitações estruturais e de tempo de laboratório dificultam o aprofundamento teórico e prático dos alunos. O uso de recursos digitais, especialmente no pós-pandemia, tem se mostrado uma alternativa eficiente para o ensino. Diante disso, o presente projeto propõe o desenvolvimento de um dos primeiros atlas digitais interativos de histologia e patologia veterinária de acesso livre, gratuito e contínuo do Brasil, hospedado em plataforma web. **Objetivo:** Desenvolver um atlas digital inovador com imagens histológicas e patológicas de alta qualidade, acompanhado por descrições técnicas precisas e banco de questões e resumos, visando apoiar o aprendizado de estudantes do ensino médio, graduação e pós-graduação. Também objetiva integrar alunos das áreas de Veterinária e Informática na construção de um recurso didático digital e interdisciplinar. **Metodologia**: As imagens foram produzidas a partir do acervo do Laboratório de Anatomia e Patologia do Instituto Federal Catarinense (IFC)– Câmpus Araquari, utilizando microscópio óptico Olympus CX21 e câmera digital Toupcam SCMOS05000KPA, em aumentos de 40x a 1000x. As lâminas foram selecionadas e classificadas por sistema, órgão, coloração, espécie e tipo de lesão. Paralelamente, foram redigidos resumos e questões teóricas, desenvolvidos com base na bibliografia das disciplinas correspondentes, alinhados ao conteúdo programático e às aulas teóricas e práticas. A aplicação foi desenvolvida por estudantes da Fábrica de Software do IFC em ambiente de desenvolvimento ágil, utilizando VueJS (frontend), Django/Python (backend) e API Rest. As figuras do atlas são interativas, com realce de estruturas ao clique e textos explicativos com base no conteúdo programático das disciplinas de Histologia e Patologia Veterinária. **Resultados:** Ao todo, no período de 2023 a 2025, foram coletadas e editadas aproximadamente 300 imagens histológicas e histopatológicas, produzidos 30 resumos didáticos e geradas 200 questões teóricas interativas classificadas de acordo com o seu grau de dificuldade. Também foi observado um impacto positivo na formação prática e técnica dos alunos envolvidos no desenvolvimento da aplicação. **Conclusões:** O Atlas Digital de Histologia e Patologia Veterinária do IFC proporcionará aos estudantes o acesso contínuo ao acervo histopatológico da instituição, otimizando o tempo de estudo e ampliando a compreensão dos referidos conteúdos, como também, será um recurso inovador e gratuito, com potencial para ampliar o alcance do acervo institucional e promover a integração entre ciência, tecnologia e ensino em diferentes níveis educacionais.

Palavras-chave: educação, interatividade, microscopia, plataforma educacional.
Agência financiadora: Instituto Federal Catarinense (IFC) - Edital n°57/2024 ASSEG/GABI.

8º CPV
Congresso de Patologia Veterinária
XXII ENAPAVE
Encontro Nacional de Patologia Veterinária
Cuiabá - Mato Grosso

Fórum de Lâminas

Anais do 8º Congresso de Patologia Veterinária (CPV), XXII Encontro Nacional de Patologia Veterinária (ENAPAVE), XVI Simpósio Brasileiro da Davis-Thompson Foundation, VII Encontro Internacional de Saúde Animal e Prevenção (ENISAP) e I Simpósio de Sanidade Animal do CRMV-MT
9 a 12 de setembro de 2025 – Cuiabá, Mato Grosso, Brasil
Braz J Vet Pathol, 2025, vol. 18, Supl. 1

BJVP
Brazilian Journal of Veterinary Pathology
ISSN 1983-0246

Conjuntivite parasitária em Galinha Doméstica (*Gallus gallus domesticus*)

Nataliê Ecker[1], Gabriela V. C. Bichara[1], Gabriela Camillo[1], Jessica Padilha[2], Wuglenya D. M. da Silva [1], Ícaro G. dos Santos[1], João Paulo S. Cavasani, Fernando H. Furlan[1*]

[1]Laboratório de Patologia veterinária, HOVET, Universidade Federal de Mato Grosso, Cuiabá, Mato Grosso, MT.
[2]Instituto de Defesa Agropecuária de Mato Grosso (INDEA), Cuiabá, Mato Grosso, MT.
***Autor de correspondência**: fernando.furlan@ufmt.br

Identificação do animal: Galinha doméstica (*Gallus gallus domesticus*), Fêmea, Adulta.

Histórico: Os médicos veterinários do Instituto de Defesa Agropecuária de Mato Grosso se direcionaram até um sítio localizado no município de Ponte Branca, MT, devido chamado do proprietário relacionado a queixa de mortalidade de aves. Constatou-se que as mortes eram devidas graves falhas no manejo alimentar, uma vez que as aves apresentavam caquexia e verificou-se que não havia suplementação alimentar alguma. Após instruir sobre o manejo alimentar das aves, durante inspeção do rebanho, notou-se várias aves com olhos inchados. Duas aves foram submetidas à eutanásia e enviadas ao laboratório de patologia veterinária da Universidade Federal de Mato Grosso.

Descrição macroscópica: Notou-se severa atrofia muscular e caquexia. O saco conjuntival estava dilatado devido grande quantidade de parasitos cilíndricos medindo 1 a 2 cm de comprimento. Após a retirada dos parasitos notava-se leva a moderado avermelhamento da esclera.

Descrição histopatológica: Conjuntiva ocular; distendendo a lâmina própria nota-se moderado a intenso infiltrado composto por linfócitos, macrófagos e heterófilos, além de grande quantidade de vasos sanguíneos distendidos por hemácias (hiperemia). No espaço entre conjuntiva palpebral e ocular (saco conjuntival) notou-se grande quantidade de secções transversais de parasitos com corpos cilíndricos revestidos externamente por cutícula fina contendo delicadas estriações longitudinais. A partir da hipoderme nota-se evidentes cordões laterais e o pseudoceloma é dividido em quatro quadrantes. A musculatura é intensa em cada quadrante (polimiariana) e em arranjo radial, paralelo à cutícula (coelomiriana). Em corte longitudinal da porção anterior do parasito, nota-se aparelho bucal dividido em câmara posterior e anterior.

Diagnóstico morfológico: Conjuntivite linfohistioheterofílica subaguda moderada a acentuada com secções de parasitos morfologicamente consistentes com *Oxyspirura* sp

Diagnóstico etiológico: Conjuntivite parasitária por *Oxyspirura* sp

Exames complementares: A avaliação taxonômica realizada em exemplares de parasitos que foram encaminhados ao laboratório de parasitologia da Universidade Federal de Mato Grosso resultou na classificação do parasito como *Oxyspirura mansoni.*

Comentários: o diagnóstico de conjuntivite parasitária por *Oxyspirura mansoni* foi baseado nas lesões macroscópicas, características histomorfológicas do agente em tecidos corados pela hematoxilina e eosina, bem como pela classificação taxonômica de exemplares colhidos durante a necropsia.

O. masoni é um pequeno nematoide, descrito principalmente em regiões tropicais e subtropicais pelo mundo todo, que tem tropismo pela região ocular de aves domésticas e silvestres, parasitando a bolsa conjuntival, canal lacrimal ou glândulas associadas (Schwabe 1950; Schwabe 1951).

Apesar de ser encontrado com certa frequência em aves domésticas e silvestres no Brasil (Silva et al. 2016) e outros países do mundo (Schwabe 1951) são escassos os registros científicos descrevendo aves afetadas por este parasito.

As aves são os hospedeiros definitivos e abrigam os parasitas adultos nas bolsas conjuntivais e canais lacrimais. Os vermes adultos produzem ovos que através dos canais lacrimais chegam à cavidade nasal e por extensão chega à faringe onde são deglutidos, chegando às fezes. As baratas do Suriname (*Pycnoscelus surinamensis*) são os principais hospedeiros intermediários, onde os ovos eclodem produzindo larvas que evoluem para uma forma infeciosa. O ciclo se fecha quando as aves ingerem baratas contendo larvas infecciosas do parasito que migram para a faringe das aves e posteriormente para cavidade nasal chegando aos olhos pelo canal lacrimal. Nos olhos as larvas se desenvolvem em parasitos adultos, fechando o ciclo (Schwabe 1950).

Nos olhos os parasitas podem causar irritação, lacrimejamento e conjuntivite, como observado nesse estudo. As lesões oculares podem resultar em perda de rendimento do lote e em casos graves pode haver perda de visão (Schwabe 1951).

Referências consultadas:

Schwabe CW. Studies on Oxyspirura mansoni, the tropical eyeworm of poultry. III. Preliminary observations on eyeworm pathogenicity. Am J Vet Res. 1950;11(40):286-90
Schwabe CW. Studies on Oxyspirura mansoni, the Tropical Eyeworm of Poultry. II. Life History. Pacific Sci. 1951;5:18-35
Silva G da, Romera D, Fonseca L, Meireles M. Helminthic Parasites of Chickens (Gallus Domesticus) in Different Regions of São Paulo State, Brazil. Braz J Poult Sci. 2016;18(1):163–8

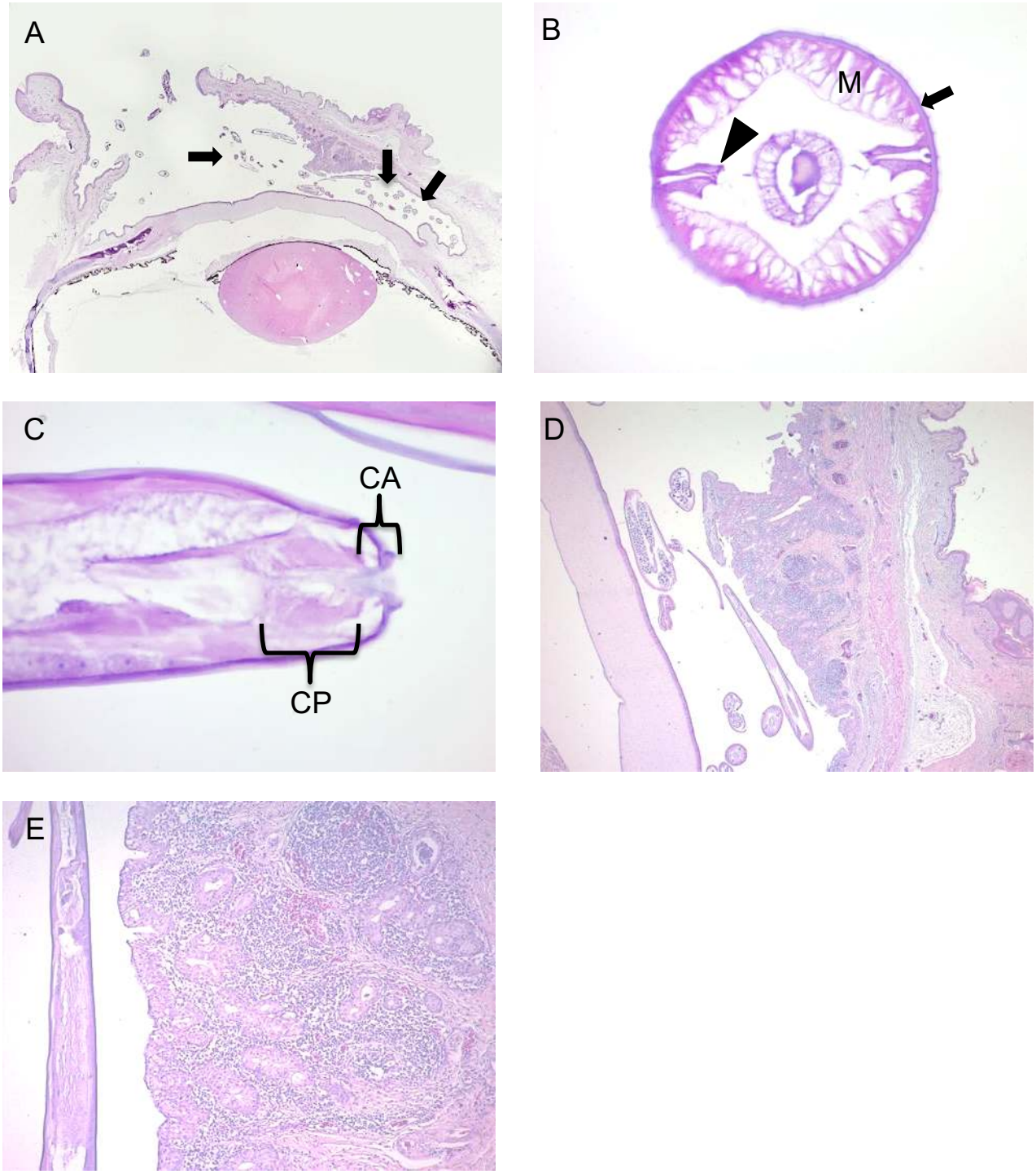

Figura 1 – Olho com saco conjuntival, Conjuntivite parasitária, galinha. **A)** Note o saco conjuntival contendo várias secções de parasitos. HE, imagem submacroscópica **B)** Observa-se detalhes dos cortes transversais dos parasitos com corpos cilíndricos revestidos externamente por cutícula (seta) fina contendo delicadas estriações longitudinais. A partir da hipoderme nota-se evidentes cordões laterais (cabeça de seta) e o pseudoceloma é dividido em quatro quadrantes. A musculatura (M) é intensa em cada quadrante e em arranjo radial, paralelo à cutícula. HE, obj. 40x. **C)** Corte transversal da região anterior do parasito onde nota-se o aparelho bucal dividido em câmara posterior (CP) e câmara anterior (CA). HE, obj. 60x. **D e E)** Observa-se, distendendo a lâmina própria, intenso infiltrado composto por linfócitos, macrófagos e heterófilos, além de grande quantidade de vasos sanguíneos distendidos por hemácias (hiperemia). HE, obj. 2,5x e 10x, respectivamente.

Anais do 8º Congresso de Patologia Veterinária (CPV), XXII Encontro Nacional de Patologia Veterinária (ENAPAVE), XVI Simpósio Brasileiro da Davis-Thompson Foundation, VII Encontro Internacional de Saúde Animal e Prevenção (ENISAP) e I Simpósio de Sanidade Animal do CRMV-MT
9 a 12 de setembro de 2025 – Cuiabá, Mato Grosso, Brasil
Braz J Vet Pathol, 2025, vol. 18, Supl. 1

BJVP
Brazilian Journal of Veterinary Pathology
ISSN 1983-0246

Colisão tumoral de fibrolipoma e mixossarcoma subcutâneo em sagui-de-tufos-brancos (*Callithrix jacchus*)

Telma S. Lima[1*], Aquiles V. Pereira[1], Marília C. A Pereira[2], Kézia S. Carvalho[2], Ana Cecília P. A. Lopes[2], Pérola Gabriela M. S. Soares[3], Gabriel M. R. Guedes[3], Silvio Miguel C. Fonseca[4*]

[1]Laboratório de Patologia Comparada (LAPCOM), Universidade Estadual do Ceará, Campus de Tauá, Tauá, CE.
[2]Setor de Anatomopatológica Veterinária, Laboratório e imagem veterinária, IMAVET, Maceió, AL.
[3]Instituto do Meio Ambiente de Alagoas (IMA/AL), Alagoas, AL, Brasil.
***Autor de correspondência**: telma.lima@uece,br

Identificação do animal: Sagui-de-tufos-brancos (*Callithrix jacchus*), macho, adulto.

Histórico: Animal de vida livre, foi resgatado pelo Batalhão de Polícia Ambiental de Alagoas em abril de 2025, manifestando incoordenação motora e incapacidade de manter-se em pé e se alimentar. Deu entrada no Centro de Triagem de Animais Silvestres de Alagoas CETAS/AL para excisão cirúrgica de massa subcutânea de 60,3 g situada em crânio. O paciente veio a óbito durante o procedimento. Sendo encaminhada a massa para o Laboratório e Imagem Veterinária IMAVET, Maceió, Alagoas, para diagnósticos histopatológicos.

Descrição macroscópica: Estendendo-se da pele da região frontal à parieto-occipital, notou-se uma massa de contornos bem delimitados, macia e revestida por pele, de aproximadamente 6 x 6 cm de diâmetro, cuja superfície de corte era multilobulada e branco a amarelada.

Descrição histopatológica: Pele: substituído derme superficial e profunda notou-se massa expansiva e infiltrativa constituída por duas massas distintas com uma linha de demarcação no ponto de colisão. O primeiro consistia em quantidade variada de feixes fibrosos constituídos por fibras colágenas densas e maduras, entremeados com grupos de adipócitos maduros (fibrolipoma), e sustentados por delicado estroma fibrovascular. Essa proliferação chocava-se com o segundo padrão tumoral, formando uma área de transição bem delimitada, e caracterizou-se por uma população celular moderada, composta por células fusiformes a estreladas dispostas aleatoriamente, com citoplasma escasso e núcleos redondos a ovais, sustentadas por matriz mixoide. Anisocitose e anisocariose leves a moderadas (mixossarcoma).

Diagnóstico morfológico: pele, colisão tumoral de fibrolipoma e mixossarcoma, sagui-de-tufos-brancos (*Callithrix jacchus*).

Exames complementares: Histoquímica com coloração Alcian blue revelou matriz extracelular intensamente corada em azul claro. Raio-X foi realizado nas projeções latero-lateral esquerda e projeção ventro-dorsal, nas quais observou-se radiopacidade homogênea em massa cutânea, sem infiltração aparente para cavidade craniana.

Comentários: o diagnóstico de colisão tumoral de fibrolipoma e mixossarcoma foi estabelecido através da histopatologia e histoquímica com Alcian blue. A ocorrência de colisões ou choques tumorais são eventos considerados raros, porém bem descritos na Medicina humana (Boyd et al., 1994). Entretanto, os registros desse fenômeno são mais escassos na medicina veterinária e, considerando primatas não humanos (PNHs), pouco se sabe sobre a repercussão clinicopatológica de colisões tumorais para esses indivíduos.

Tumor de colisão ou choque tumoral refere-se à lesão composta por duas ou mais populações celulares neoplásicas, com diferentes características comportamentais, genéticas e histológicas, nitidamente demarcadas, e não apresentam mistura significativa de tecidos (Otal et al.,1999; Michalinos et al., 2015), justificando nossos resultados. O mecanismo patológico por trás da colisão tumoral permanece desconhecido, mas acredita-se que a ocorrência de duas neoplasias simultaneamente resulta de dois clones diferentes de células neoplásicas (Satter et al., 2009), o que pode ocorrer por coincidência ou secundário a danos cutâneos recorrentes em uma única região. Esta última teoria é particularmente corroborada pelo alto número de tumores de colisão relatados em áreas associadas à radiação ultravioleta (Cornejo et al., 2013). Acredita-se que, durante a carcinogênese, um tumor é primário enquanto o segundo tumor ocorre separadamente em consequência à inflamação crônica, estimulação mitótica repetitiva e eventual transformação neoplásica de vários tipos celulares (Meuten, 2018).

O diagnóstico desse tipo de lesão é desafiador devido à sua apresentação incomum e inespecífica (Bulte et al., 2020). De maneira geral, os tipos de colisão tumoral envolvem a) dois tumores benignos; b) um tumor benigno e outro maligno, ou c) dois tumores malignos. Em humanos, a colisão mais comumente descrita é a nevo melanocítico com um carcinoma basocelular (Boyd e Rapini 1994). Entretanto, colisões tumorais são relatadas em linfoma e adenocarcinoma em cólon (Kataoka et al., 2021), craniofaringioma e astrocitoma pilocítico intracraniano (Wang et al., 2024), Carcinoma de Células em Anel de Sinete e Tumor de Células Granulares em peritônio (Lazureanu et al., 2023), carcinoma de pequenas células e carcinoma espinocelular de seio maxilar (Sugianto et al., 2022), adenoma hipofisário não funcionante e meningioma na região selar (Baldawa e Raikhailkar, 2024) dentre outros. Na medicina veterinária os registros de colisões tumorais incluem tricoblastoma e melanoma em coelho, carcinoma de células escamosas e melanoma oral em cão, adenocarcinoma e leiomiossarcoma uterino em cabra, carcinoma e hemangiossarcoma da glândula perianal em cão e fibrossarcoma e mastocitoma em canino (Golbar et al., 2014; Rodríguez et al., 2016; Dockweiler et al.,2017; Scott et al., 2017).

Em primatas não humanos, faz-se menção a colisão tumoral em saguis infectados experimentalmente com o vírus do Sarcoma de Rous (Levy et al., 1969), contudo, pelo conhecimento dos autores, não há registros dessa lesão em primatas não humanos de vida livre, especialmente em *C. jacchus*. A colisão aqui reportada consistiu em tumor benigno (fibrolipoma) e outro maligno (mixossarcoma) e os critérios histológicos e morfotintoriais foram suficientes para desfecho patológico. O prognóstico deste caso foi ruim em detrimento da densidade da massa (64g) e localização anatômica (crânio), o que prejudicou locomoção e nutrição, com sequente definhamento do paciente e resposta desfavorável em transcirúrgico. Colisão tumoral deve ser inserido no diagnóstico de neoplasias de tecidos moles em saguis-de-tufos-brancos e pode constituir causa de morte ou razão para eutanásia em calitriquídeos de vida livre.

Referências consultadas:

Baldawa S, Raikhailkar A. Collision tumor composed of nonfunctioning pituitary adenoma and meningioma in the sellar region: report of a case and literature review. Asian J Neurosurg. 2024; 19:327-333.

Basal Cell Carcinoma: Is It a Combined or Collision Tumor? -A Case Report and Review

Boyd AS, Rapini RP. Cutaneous Collision Tumors: An Analysis of 69 Cases and Review of the Literature. Am J Dermatopathol. 1994; 16:253-257.
Bulte CA, Hoegler KM, Khachemoune A. Collision tumors: A review of their types, pathogenesis, and diagnostic challenges. Dermatol Ther. 2020.
Cornejo KM, Deng AC. Malignant Melanoma Within Squamous Cell Carcinoma and
Dockweiler JC, Cossic B, McDonough ST, Fubini SL, Le KM, Donnelly CG, Gilbert RO, Cheong SH. Tumor collision of uterine adenocarcinomoa and leiomyosarcoma in a goat. J Vet Diagn Invest. 2017; 29:696-699.
Golbar HM, Izawa T, Kuwamura M, Fujita D, Sasai H, Yamate J. A collision tumor consisting of malignant trichoblastoma and melanosarcoma in a rabbit. J Comp Path. 2014; 151:63-66.
Kataoka J, Nitta T, Ota M, Fujii K, Ishii M, Senpuku S, Yasuhiko Ueda, Tsuchimoto Y, Takeshita A, Miyatak J, Ishibashi T. Collision tumor comprising primary malignant lymphoma and adenocarcinoma in the ascending colon. Case Rep Gastroenterol. 2021; 15:379-388.
Lazureanu DC, Anderco D, Dema S, Jurescu A, Cornea R, Vita O, Tonescu Bodgan, Taban, SCollision Tumors of the Colon and Peritoneum: Signet-Ring Cell Carcinoma and Granular Cell Tumor. Life. 2023; 13:2263.
Levy BM, Taylor AC, Hampton S, Thoma GW. Tumors of the marmoset produced by Rous sarcoma virus. Cancer Res. 1969; 29:2237-2248.
Meuten, D. Conference 19 4 April 2018. https://www.askjpc.org/wsco/wsc/wsc17/17WSC19.pdf
Michalinos A, Constantinidou A, Kontos M Gastric collision tumors: an insight into their origin and clinical significance. Gastroenterol Res Pract. 2015;314158.
of the Literature. Am J Dermatopathol. 2013; 35:226-234.
Otal P, Escourrou G, Mazerolles C, D'Othee BJ, Mezghani S, Musso S, Colombier D, Rousseau H, Joffre F. Imaging Features of Uncommon Adrenal Masses with Histopathologic Correlation.1999.
Rodríguez F, Castro P, Ramírez GA. Collision Tumor of squamous cell carcinoma and malignant melanoma in the oral cavity of a dog. J Comp Path. 2016; 154:314-318.
Satter EK, Metcalf J, Lountzis N, Elston DM. Tumors composed of malignant epithelial and melanocytic populations: A case series and review of the literature. J Cut Pathol. 2009; 36:211-219.
Scott JE, Liptak JM, Powers BE. Malignant collision tumors in two dogs. J Am Vet Med Assoc. 2017; 251:941-945.
Sugianto I, Yanagi Y, Hisatomi M, Okada S, Takeshita Y, Bamgbose BO, Asaumi J. Collision tumor of small cell carcinoma and squamous cell carcinoma of the maxillary sinus: Case report. Mol. Clin. Oncol. 2022; 16:96.
Wang J, Wang T, Zhang R. An Extremely Rare Case of Collision Tumor: A Craniopharyngioma Coexists Pilocytic Astrocytoma. World Neurosurg .2024;192:22-24.

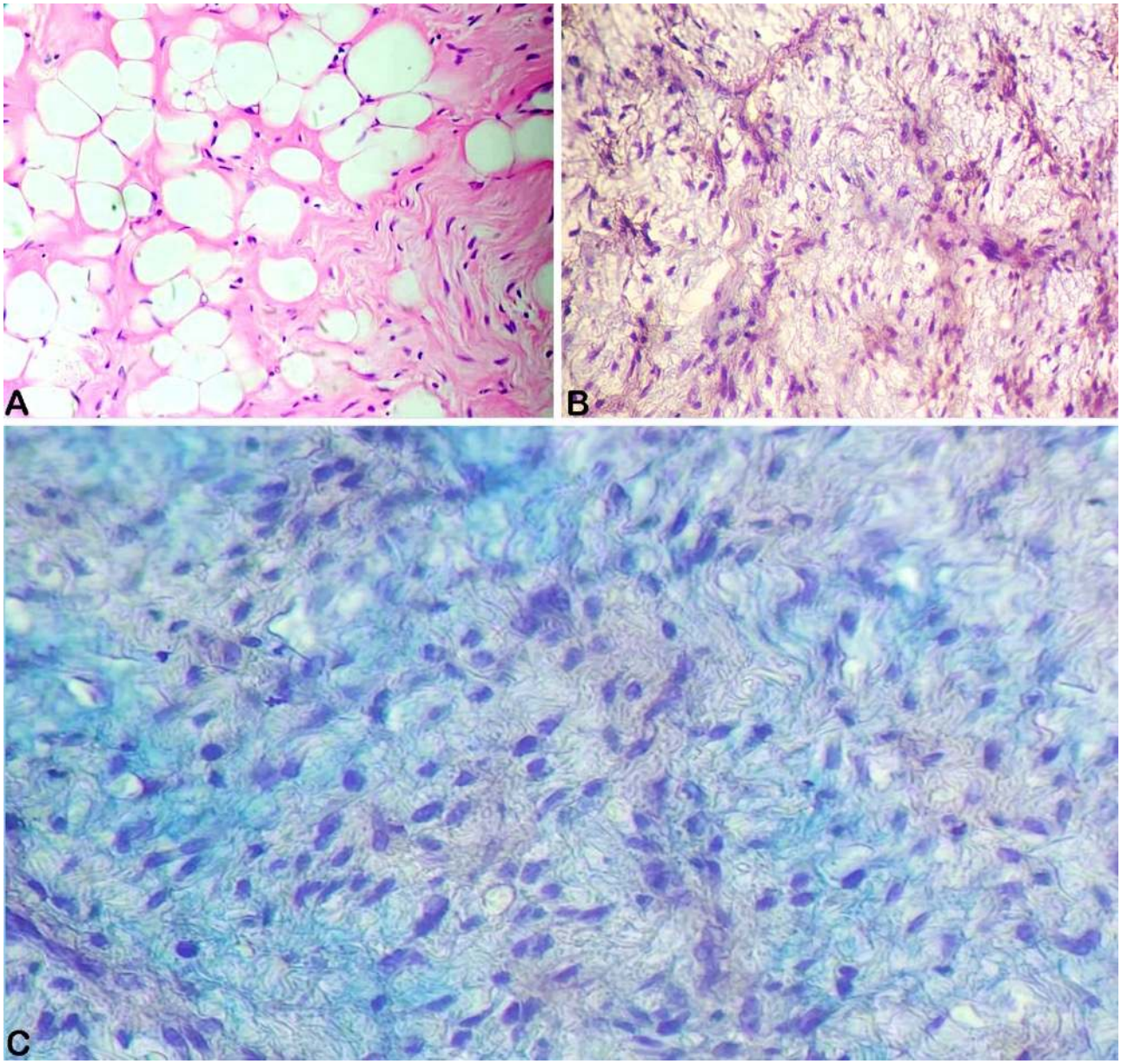

Figura 1 – Pele, colisão tumoral em sagui-de-tufos-brancos (*Callithrix jacchus*)**. A)** Padrão neoplásico de fibrolipoma, notar tecido conjuntivo fibroso entremeado por adipócitos maduros. HE, obj. 40x. **B)** Padrão neoplásico de mixossarcoma. Notar células embebidas em matriz extracelular mixoide delicada. HE, obj. 40x. **C)** Evidenciação de material mucinoso corado delicadamente em azul claro. Alcian blue, obj. 40x.

Anais do 8º Congresso de Patologia Veterinária (CPV), XXII Encontro Nacional de Patologia Veterinária (ENAPAVE), XVI Simpósio Brasileiro da Davis-Thompson Foundation, VII Encontro Internacional de Saúde Animal e Prevenção (ENISAP) e I Simpósio de Sanidade Animal do CRMV-MT
9 a 12 de setembro de 2025 – Cuiabá, Mato Grosso, Brasil
Braz J Vet Pathol, 2025, vol. 18, Supl. 1

BJVP
Brazilian Journal of Veterinary Pathology
ISSN 1983-0246

Dermatite induzida por poxvírus

Joana C. S. J. Lima[1*], Pedro A. P. Zufelato[1], Julio A. Kioquetta[3], Priscilla F. V. Pereira[2], Júlio A. N. Lisbôa[2], Selwyn A. Headley[1]

[1]Hospital Veterinário, Laboratório de Patologia Animal, UEL, Universidade Estadual de Londrina, Londrina, PR.
[2]Hospital Veterinário, Clínica Médica de Grandes Animais, UEL, Universidade Estadual de Londrina, Londrina, PR.
[3]UEL, Universidade Estadual de Londrina, Londrina, PR.
***Autor de correspondência**: joana.cristina@uel.br

Identificação do animal: ovino (*Ovis aries*), fêmea, Santa Inês, 10 anos de idade.

Histórico: Este animal pertencia à uma fazenda onde um lote de ovelhas e borregos foi adquirido aproximadamente há dois meses. Os animais eram inicialmente mantidos em quarentena, mas após serem introduzidos ao rebanho, aparecerem lesões em alguns animais. As lesões cutâneas em alguns dos animais afetados ocorreram principalmente ao redor dos lábios e em outras regiões da face. Amostras cutâneas foram retiradas cirurgicamente, fragmentos foram em solução de formalina a 10% e processados por técnica histológica de rotina.

Descrição macroscópica: os fragmentos cutâneos recebidos para análise histopatológica eram pequenos (1,8 x 1 x 0,6 cm), elevados, nodulares, irregulares e crostosos.

Descrição histopatológica: observou-se espessamento acentuado e irregular da epiderme, acompanhada por acentuado espessamento da camada córnea com retenção nuclear. Havia focos de degeneração balonosa dos queratinócitos do estrato espinhoso com ocasionais corpúsculos de inclusão eosinofílicos intracitoplasmáticos. Em outras áreas na epiderme observaram-se acúmulos de neutrófilos, resultando em pústulas, muitas destas eram rompidas formando crostas na superfície epidérmica. Na derme adjacente havia infiltrado linfohistioplasmocitário em padrão liquenoide.

Diagnóstico morfológico: ovino, pele, dermatite proliferativa e pustular intraepidérmica, focalmente extensa, aguda, associada a corpúsculos de inclusão eosinofílicos intracitoplasmáticos.

Diagnóstico etiológico: dermatite viral.

Exames complementares: A PCR realizado em fragmentos cutâneos amplificou DNA do poxvírus.

Comentários: os achados patológicos observados neste animal são consistentes com as alterações cutâneas descritas em casos de dermatites induzidas por poxvírus. A principal enfermidade a ser considerada no diagnóstico diferencial é a dermatite pustulosa contagiosa (ectima contagioso ou ORF). A ectima é uma dermatite infecciosa de caráter zoonótico, com distribuição mundial, que acomete predominantemente ovinos e caprinos, sendo causada pelo *Parapoxvirus*. Clinicamente, a doença é caracterizada por lesões proliferativas e crostosas, que geralmente se localizam nas comissuras lábias, narinas, glândulas mamarias, mucosa oral e, eventualmente, nas extremidades dos

membros (Mauldin e Kennedy, 2016), corrolaborando com o presente caso, onde as lesões iniciais eram nos lábios e em outras regiões da face.

O diagnóstico presuntivo de dermatite viral induzida por poxvírus foi inicialmente estabelecido com base nos achados clínicos e nas lesões macroscópicas, além das alterações histopatológicas. Destacaram-se a presença de hiperplasia acantótica, balonização das células epiteliais, corpos de inclusão intracitoplasmáticos eosinofílicos e formação de pústulas intraepidérmicas. A confirmação etiológica foi obtida por meio da reação em cadeia da polimerase (PCR), a qual detectou material genômico compatível com *Poxvirus* sp., confirmando, portanto, a natureza viral das lesões.

Referências consultadas:

Mauldin EA, Peters-Kennedy J. Sistema tegumentar. In: Maxie MG, editor. Patologia de animais domésticos de Jubb, Kennedy e Palmer. 6ª ed. St. Louis: Elsevier; 2016. p. 509-736.

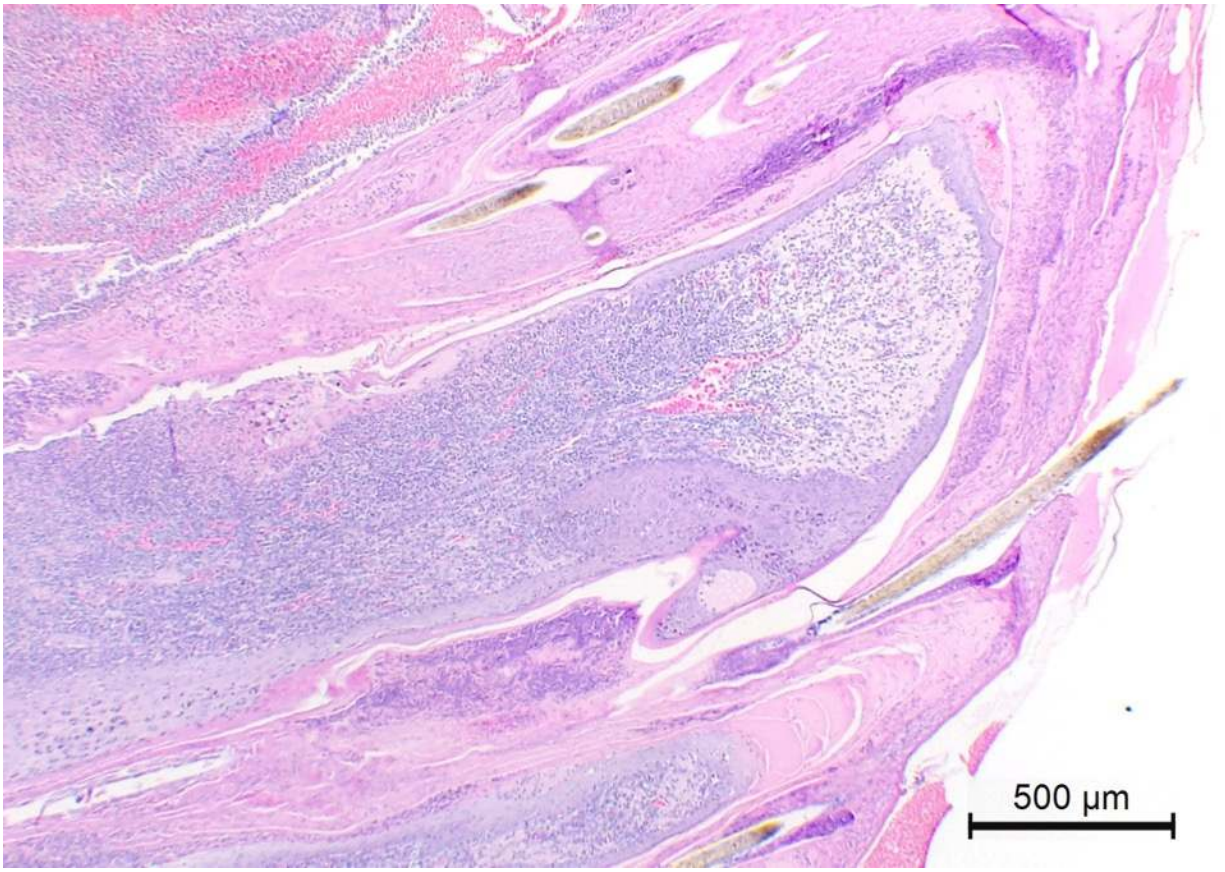

Figura 1 - observa-se espessamento acentuado e irregular da epiderme, acompanhada por acentuado espessamento da camada córnea. HE, obj 4x.

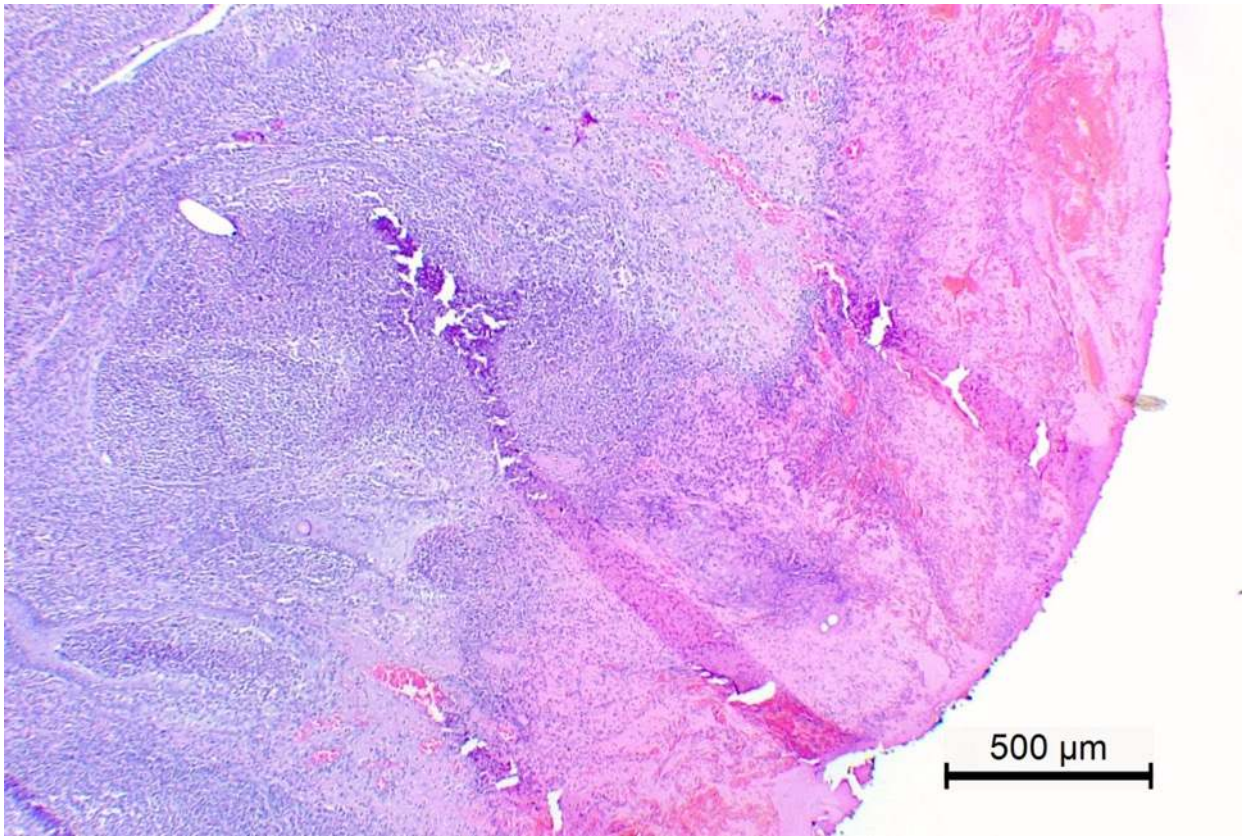

Figura 2 - área na epiderme observa-se acúmulo de neutrófilos, resultando em pústulas rompida. HE, obj 4x.

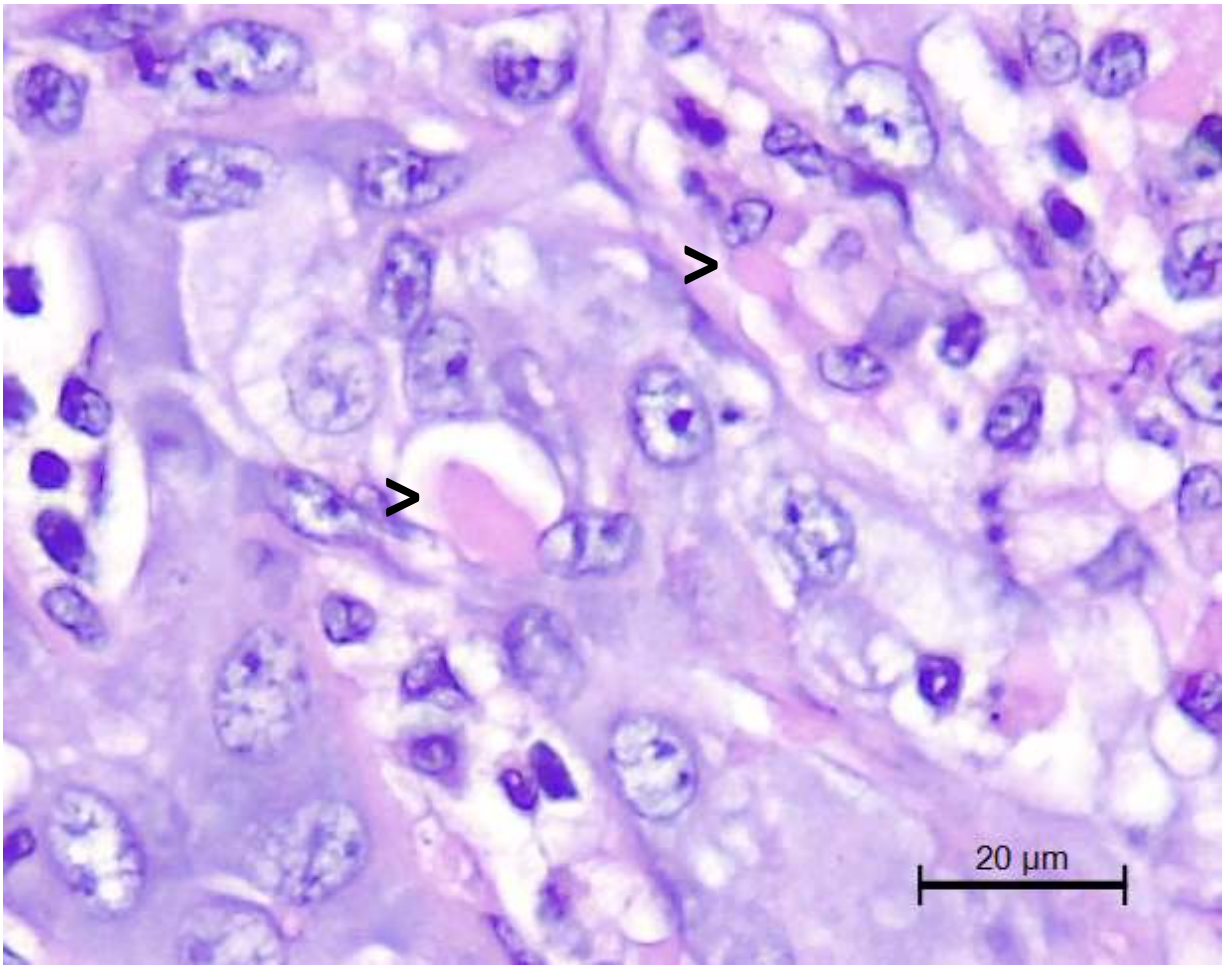

Figura 3 - foco de degeneração balonosa dos queratinócitos do estrato espinhoso com ocasionais corpúsculos de inclusão eosinofílicos intracitoplasmáticos (ponta da seta). HE, obj 40x.

Anais do 8º Congresso de Patologia Veterinária (CPV), XXII Encontro Nacional de Patologia Veterinária (ENAPAVE), XVI Simpósio Brasileiro da Davis-Thompson Foundation, VII Encontro Internacional de Saúde Animal e Prevenção (ENISAP) e I Simpósio de Sanidade Animal do CRMV-MT
9 a 12 de setembro de 2025 – Cuiabá, Mato Grosso, Brasil
Braz J Vet Pathol, 2025, vol. 18, Supl. 1

BJVP
Brazilian Journal of Veterinary Pathology
ISSN 1983-0246

Branquite parasitária em Tambatinga

Gabriela Camillo[1], Camila G. de Campos[2], Gabriela V. C. Bichara[1], Nataliê Ecker[1], Wuglenya D. M. da Silva[1], Carlos A. C. Velásquez[1], Mairim C. S. S. Machado[1], Fernando H. Furlan[1*]

[1]Laboratório de Patologia Veterinária, HOVET, Universidade Federal de Mato Grosso, Cuiabá, Mato Grosso, MT.
[2]Instituto de defesa agropecuária de Mato Grosso (INDEA), Cuiabá, Mato Grosso, MT.
***Autor de correspondência**: fernando.furlan@ufmt.br

Identificação do animal: peixe tambatinga (*Colossoma macropomum* x *Piaractus brachypomus*), jovem.

Histórico: Foi realizada uma visita técnica do Instituto de Defesa Agropecuária de Mato Grosso (INDEA) em uma propriedade criadora de peixes da espécie tambatinga (*Colossoma macropomum* x *Piaractus brachypomus*, Characidae), no município de Juara, região norte do estado de Mato Grosso, por possíveis problemas sanitários. Em 25 dias, a mortalidade foi de aproximadamente 700 peixes em um tanque, onde a população era de 1.300 indivíduos.

Descrição macroscópica: O produtor relatou peixes com baixo ganho de peso, apetite reduzido, letargia e natação errática perto da superfície da água, assim como mudança na coloração das guelras. Um total de 5 peixes foram necropsiados. As principais alterações macroscópicas ocorreram nas guelras, que apresentaram produção de muco exacerbada e coloração amarronzada difusa, com áreas verdes moteadas com pontos brancos. Amostras de todos os órgãos foram coletadas, refrigeradas e fixadas em formol 10, e enviadas ao Laboratório de Patologia Veterinária na Universidade Federal de Mato Grosso para avaliação microscópica.

Descrição histopatológica: Na microscopia, notou-se, nas brânquias, espessamento difuso, moderado a severo na lamela primária, devido a infiltrado inflamatório, composto predominantemente por macrófagos, alguns linfócitos e raros granulócitos. As lamelas secundárias exibiam hipertrofia e hiperplasia difusa moderada a severa das células epiteliais, algumas vezes com fusão ao longo do comprimento da lamela e ocasionais sinequias (fusão nas pontas das lamelas), resultando em espaços psedocísticos. Estes espaços geralmente continham debris celulares, macrófagos e ocasionalmente organismos dinoflagelados (morfologicamente consistentes com *Piscinoodinium pillulare*). Ao longo da superfície lamelar, haviam trofontes de dinoflagelados circulares, ovóides ou em formato de pêra, medindo de 20 a 120 mícrons de diâmetro, com um núcleo único, redondo e eosinofílico e um citoplasma vacuolizado levemente eosinofílico. Adicionalmente, foi possível notar algumas áreas esparsas de necrose lamelar. Imprinting das brânquias refrigeradas revelaram trofontes com formato redondo e em formato de pêra, com coloração amarronzada característica e consistente com *P. pillillulare*.

Diagnóstico morfológico: Guelras: Branquite proliferativa e necrosante, multifocal, moderada a severa com áreas de sinequias e fusão e numerosos ectoparasitas dinoflagelados em peixe Tabatinga, híbrido de *Colossoma macropomum* x *Piaractus brachypomus*.

Diagnóstico etiológico: Branquite parasitária por *Piscinoodinium pillulare*
Comentários: o agente causador da piscinoodiníase, ou doença do veludo, *Piscinoodinium pillillulare* exibe características morfológicas e de desenvolvimento, assim como aspectos clínicos e patológicos, similares ao seu correspondente marinho, o *Amyloodinium ocellatum*. Com distribuição mundial, este parasita não é espécie específico (Martins et al., 2015; Martins et al., 2001) e é responsável por problemas sanitários significativos no Brasil em pisciculturas de peixes nativos de água doce (Martins et al., 2015; Dias et al., 2015; Maciel-Honda et al., 2023), conforme demonstrado neste estudo.

As alterações patológicas estão associadas com a ação mecânica do parasita após sua ligação ao hospedeiro. As lesões nas guelras associadas com a presença interlamelar dos parasitas é responsável pela hipóxia, perda do equilíbrio e movimentos erráticos (Martins et al., 2015; Martins et al., 2001). Consequentemente, os peixes procuram por oxigênio na superfície da água, como descrito neste caso. A avaliação macroscópica de guelras extensamente parasitadas pode revelar brânquias de coloração amarronzada, com áreas verdes e produção de muco elevada, como observado na necrópsia (Martins et al., 2015; Martins et al., 2001). Infestações severas, como a relatada neste caso, leva a alterações proliferativas, incluindo fusão das lamelas secundárias, infiltrado de células inflamatórias, degeneração e necrose das células epiteliais, resultando na morte do peixe (Martins et al., 2015; Martins et al., 2001; Dias et al., 2015; Maciel-Honda et al., 2023).

A visualização das características morfológicas das trofontes destes parasitas pode confirmar o diagnóstico após análise do tecido branquial embebido em parafina ou a fresco (Martins et al., 2015; Martins et al., 2001).

Referências consultadas:

Dias MKR, Neves LR, Marinho RGB, Tavares-Dias M. Parasitic infections in tambaqui from eight fish farms in Northern Brazil Arq Bras Med Vet Zootec. 2015; 67(4): 1070-76
Maciel-Honda PO, Sousa Neto EM de, Costa-Fernandes T de O, Jesus FHR de, Chagas EC, Tavares-Dias M. First record of *Neoechinorhynchus buttnerae* and *Piscinoodinium pillulare* infection in *Colossoma macropomum* in the state of Tocantins, Brazil. Rev Bras Parasitol Vet. 2023;32(1):e013622.
Martins ML, Cardoso L, Marchiori N, Pádua SB. Protozoan infections in farmed fish from Brazil: diagnosis and pathogenesis. Rev Bras Parasitol Vet. 2015Jan;24(1):1–20
Martins ML, Moraes JRE, Andrade PM, Schalch SHC, Moraes FR. Piscinoodinium pillulare (Schäperclaus, 1954) Lom, 1981 (Dinoflagellida) infection in cultivated freshwater fish from the Northeast region of São Paulo State, Brazil: parasitological and pathological aspects. Braz J Biol. 2001; Nov; 61(4): 639–44

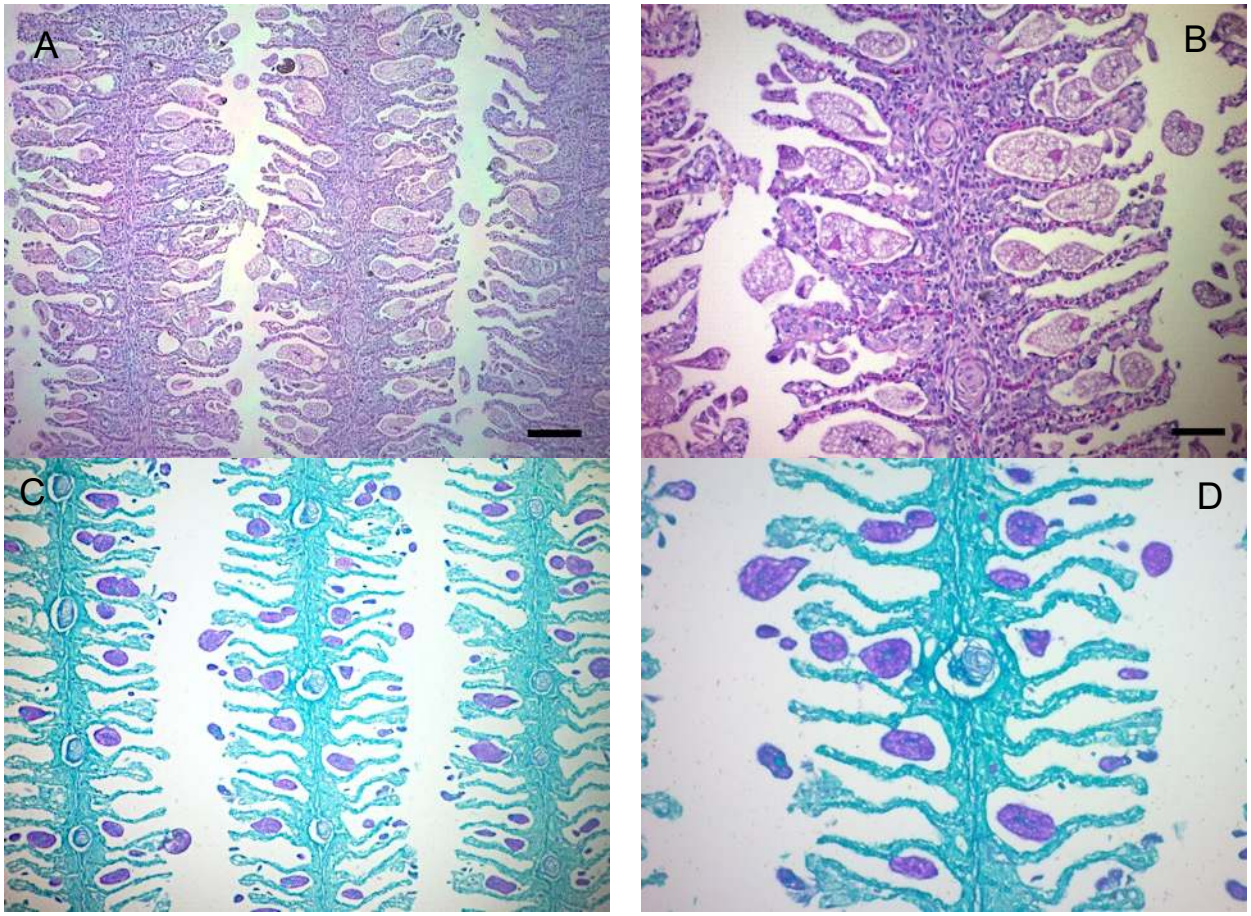

Figura 1 – Brânquias, Branquite parasitária, tabatinga. **A)** Note espessamento da lamela primária, devido a infiltrado inflamatório. Entre as lamelas secundárias há diversos organismos dinoflagelados ovalados a piriformes. HE, obj. 10x, Bar=100µm. **B)** Observa-se detalhes dos trofontes de dinoflagelados ovóides ou em formato de pêra, medindo de 20 a 120 mícrons de diâmetro, com um núcleo único, redondo e eosinofílico e um citoplasma vacuolizado levemente eosinofílico. Características morfológicas consistentes com *Piscinoodinium pillillulare*. Nota-se ainda hiperplasia do epitélio das lamelas secundárias. HE, obj. 20x, Bar=100µm **C e D)** Note que o citoplasma dos trofontes coram-se fortemente pela técnica do ácido periódico de Schiff. PAS, obj. 10x e 40x, respectivamente.

Anais do 8º Congresso de Patologia Veterinária (CPV), XXII Encontro Nacional de Patologia Veterinária (ENAPAVE), XVI Simpósio Brasileiro da Davis-Thompson Foundation, VII Encontro Internacional de Saúde Animal e Prevenção (ENISAP) e I Simpósio de Sanidade Animal do CRMV-MT
9 a 12 de setembro de 2025 – Cuiabá, Mato Grosso, Brasil
Braz J Vet Pathol, 2025, vol. 18, Supl. 1

BJVP
Brazilian Journal of Veterinary Pathology
ISSN 1983-0246

Criptococose intestinal em cão

Sarah K. C. Silva[1*], Vinicius Dahm[1], Pietra. M. Detoni[1], Vitor C. Almeida[2], Francisco de A. L. Souza[3], Aline R. Hoffman[4], Manoela M. Piva[1] e Aline de M. Viott[1]

[1]Laboratório de Patologia Veterinária, Departamento de Ciências Veterinárias, Universidade Federal do Paraná, Setor Palotina, Palotina, PR, Brasil.
[2]Hospital Veterinário, Clínica Médica de Pequenos Animais, Universidade Federal do Paraná, Setor Palotina, Palotina, PR, Brasil.
[3]Laboratório de Diagnóstico Animal, Departamento de Morfologia e Fisiologia Animal, Universidade Federal Rural de Pernambuco, Recife, PE, Brasil.
[4]Molecular Fungal ID Lab, Department of Comparative, Diagnostic & Population Medicine, University of Florida, Gainesville, FL, USA.
***Autor de correspondência**: sarahkarolinekcs.98@gmail.com

Identificação do animal: canino (*Canis lupus familiaris*), fêmea, SRD, 2 anos e 7 meses de idade.

Histórico: paciente com queixa de diarreia há um mês e êmese há um dia. Apresenta parorexia, caquexia e mucosas hipocoradas. Apresentava hematócrito 13%, com neutrofilia e presença de bastonetes. No ultrassom, foi evidenciado imagens sugestivas de gastrite ulcerativa, com possível área de ruptura, assim como massas intra-abdominais (em topografia de intestinos e pâncreas) e linfonodomegalia.

Descrição macroscópica: animal com escore corporal baixo, e mucosas acentuadamente pálidas. Ao adentrar a cavidade abdominal, havia 40 ml de exsudato amarelado (peritonite supurativa). O omento estava difuso e levemente avermelhado com vasos moderadamente ingurgitados. Na porção cranial do duodeno seguindo por todo seguimento intestinal até o cólon descendente notavam-se nódulos transmurais espessos multifocais acentuados de diâmetros variáveis (1 a 6 cm). Esses possuíam um aspecto multilobado na serosa e formavam úlceras de centro deprimido e bordos elevados na mucosa. Ao corte as nodulações eram esbranquiçadas, porém algumas variavam de amarelo a levemente esverdeado. Em um dos nódulos intestinais, havia uma área focal de discreta descontinuidade transmural, apresentando bordos elevados, com extravasamento de conteúdo amarelado para a cavidade abdominal. No lúmen intestinal havia fezes pastosas amareladas a amarronzadas fétidas. Linfonodos mesentéricos e duodeno-pancreáticos estavam moderadamente aumentados, e ao corte difusamente esbranquiçados de forma homogênea, macios e aderidos a serosa intestinal adjacente.

Descrição histopatológica: observou-se ao longo do intestino (duodeno, jejuno, íleo e cólon) espessamento das camadas intestinais por células inflamatórias, ora transmural ora afetando somente a camada muscular. Esse infiltrado era composto por linfócitos, plasmócitos além de macrófagos, células gigantes multinucleadas e eosinófilos. Havia também, proliferação de tecido conjuntivo fibrovascular difuso acentuado. Em intermédio ao infiltrado inflamatório granulomatoso e no interior de macrófagos e células gigantes observou-se inúmeras estruturas arredondadas uniformemente

basofílicas, com brotamento em base estreita em uma de suas extremidades, medindo entre 5 a 20 µm, eventualmente circundadas por um halo claro semelhante a uma bolha de sabão, as mesmas apresentavam-se em torno de vasos sanguíneos da serosa do cólon e no interior de vasos linfáticos associadas com infiltrado de linfócitos, plasmócitos, histiócitos, macrófagos, células gigantes e células *Mott*, e com proliferação de tecido conjuntivo fibrovascular (linfangite granulomatosa). Notou-se, ainda, áreas multifocais a coalescentes acentuadas de eosinofilia da mucosa (necrose), associada a perda epitelial em porção inicial (duodeno, jejuno, íleo) e eventualmente em região do cólon (ulceração) com deposição de fibrina e infiltrado neutrofílico superficial acentuado e levemente em região de cólon. Ainda em vasos sanguíneos do cólon, há de maneira multifocal, leve quantidade de material fibrilar no lúmen formando agregados aderidos ao endotélio (trombos). Havia também, aumento do tecido linfoide associado ao intestino (hiperplasia de GALT), que por vezes, é invadido por leveduras associadas a infiltrado de plasmócitos, linfócitos e macrófagos.

Diagnóstico morfológico: intestinos (delgado e grosso), enterocolite transmural focalmente extensa acentuada com ulceração multifocal moderada, linfangite e serosite granulomatosa e estruturas leveduriformes intralesionais, canino.

Diagnóstico etiológico: enterocolite fúngica.

Exames complementares: realizada coloração de mucicarmin e PCR de blocos de parafina, com amplificação de *Cryptococcus neoformans* var. grubii.

Comentários: os achados anatomopatológicos são compatíveis com um quadro de enterocolite fúngica. A presença de lesão semelhante a bolha de sabão, brotamento em base estreita, bem como marcação de cápsula em Mucicarmim sugere fungos do gênero *Cryptococcus.* A criptococose é uma doença fúngica sistêmica relatada em humanos e animais causada por fungos da espécie *Cryptococcus*, podendo ser encontrados no ambiente, especialmente em fezes de aves, solo e árvores. As espécies mais comumente relacionadas são *C. neoformans e C. gattii* (Glauco et al, 2014).

O envolvimento gástrico e intestinal é raramente relatado em cães (Oliveira et al, 2017). Em humanos, esses casos também são incomuns, sendo mais relatados casos de meningite criptocócica. Os pacientes acometidos geralmente apresentam algum fator imunossupressor, como o uso prolongado de corticosteroides e a síndrome da imunodeficiência adquirida (AIDS), ou doenças concomitantes (Zhao et al, 2021; Dromer et al, 2011; Perfect, 2015).

O *C. neoformans* é uma levedura unicelular, pois se propaga por meio de brotamento. Em casos de desidratação e privação de nitrogênio, o fungo transmuta morfologicamente para hifa, tornando-se resistente e permitindo a produção de esporos infecciosos. Pode permanecer dormente no hospedeiro e reativar-se, causando criptococose sistêmica (5 µm de diâmetro) fixado por um pedúnculo afilado, envolto por cápsula de polissacarídeo espessa, que inibe a fagocitose e suprime as funções imunológicas do hospedeiro (Zhao et al, 2021; Sil e Andrianopoulos, 2015).

Adicionalmente, fungos desse gênero podem apresentar melanização, o que geralmente confere maior resistência e se tornam mais patogênicos. Esta mudança fenotípica se dá por meio de substratos fenólicos e neurotransmissor dopamina e permite ao agente diminuir a capacidade fagocítica das células do sistema imune do hospedeiro, além de aumentar sua tolerância a temperatura, proteção contra degradação, incrementando a obtenção de nutrientes e impedindo a entrada de compostos antifúngicos através dos grânulos de melanina presentes na parede celular do agente (Bahn et al, 2020).

Animais com manifestações abdominais de criptococose apresentam sinais clínicos de vômito, perda de peso progressivo, melena e prostração, também apresentam massas intestinais ao longo do intestino delgado associados a intussuscepção das alças intestinais. Há hipótese de infecção

secundária do agente por meio de lesão prévia como por exemplo ulceração de jejuno (Oliveira et al, 2017).

Referências consultadas:

MCVEY, Scott; KENNEDY, Melissa; CHENGAPPA, MM Microbiologia Veterinária, 3ª edição. Rio de Janeiro: Guanabara Koogan, 2016. E-book. p.321. ISBN 9788527728263. Disponível em: https://integrada.minhabiblioteca.com.br/reader/books/9788527728263/. Acesso em: 26 de maio. 2025.

BAHN, Y.-S. et al. Erratum: Microbe Profile: Cryptococcus neoformans species complex. Microbiology (Reading, England), v. 166, n. 12, p. 1191, 2020.

OLIVEIRA, M. C. et al. Criptococose intestinal em um cão: relato de caso. Revista Brasileira de Ciência Veterinária, v. 24, n. 3, p. 128–131, 2017.

ZHAO, Y.; LIN, X. Cryptococcus neoformans: Sex, morphogenesis, and virulence. Infection, genetics and evolution: journal of molecular epidemiology and evolutionary genetics in infectious diseases, v. 89, n. 104731, p. 104731, 2021.

GLAUCO J. N. et al. Características histomorfológicas e histoquímicas determinantes no diagnóstico da criptococose em animais de companhia. [s.l.] Pesquisa Veterinária Brasileira, Março de 2014. v. 34.

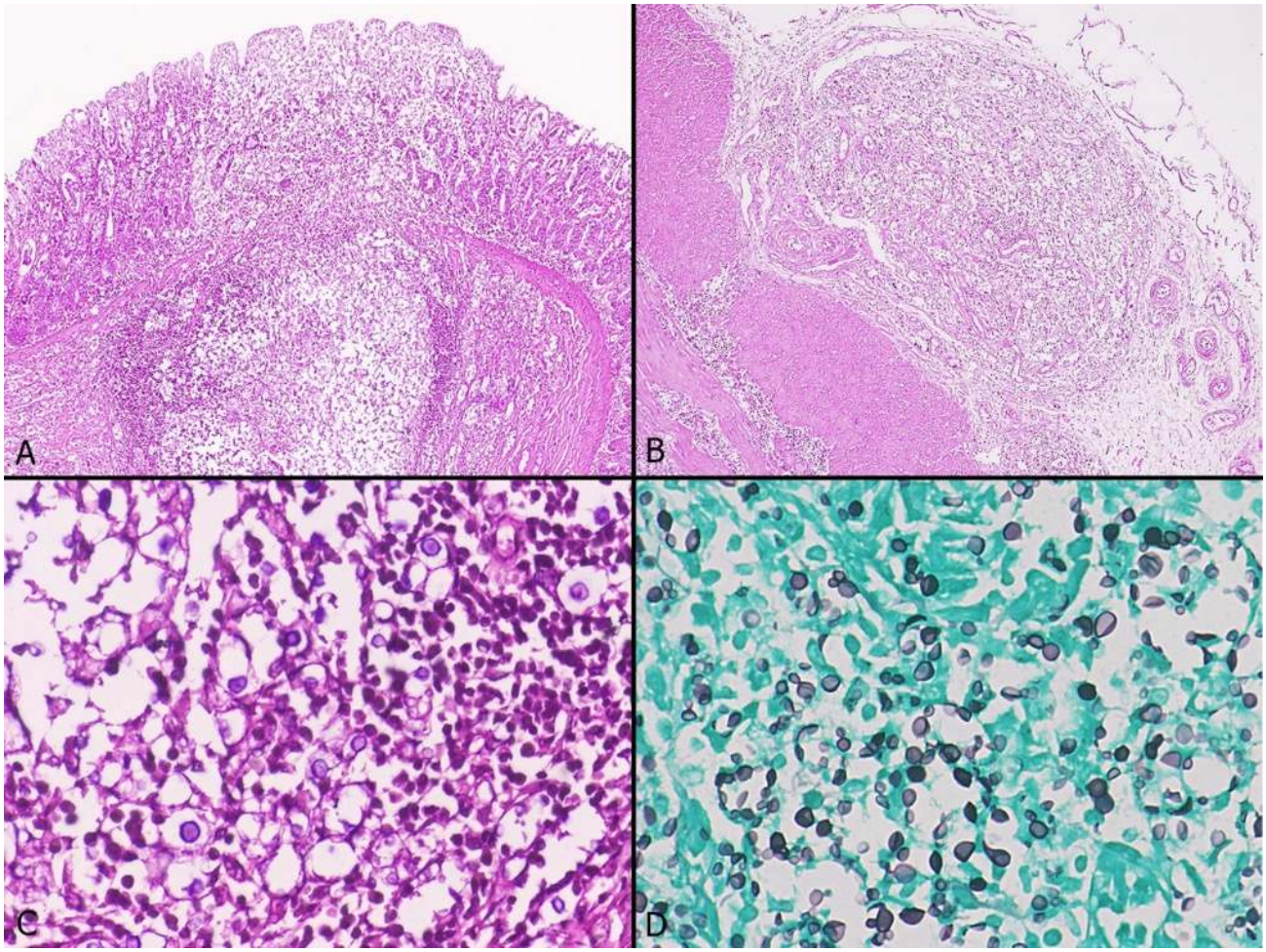

Figura 1 – Intestinos delgado e grosso, enterocolite fúngica, cão. **A)** Intestino grosso. Infiltrado de linfócitos plasmócitos, eosinófilos e células gigantes multinucleadas de forma transmural na mucosa e submucosa, em entremeio a estruturas arredondadas basofílicas, obj. 4X, HE. **B)** Serosa do intestino grosso. Formações nodulares contendo grande quantidade de estruturas arredondadas basofílicas em serosa no entorno de alguns vasos e linfócitos, plasmócitos, histiócitos, macrófagos, células gigantes e células *Mott*, obj. 4X, HE. **C)** Intestino grosso. Grande quantidade de estruturas arredondadas uniformemente basofílicas, eventualmente circundada por um halo claro, morfologicamente compatíveis com *Cryptococcus* spp., associado a infiltrado inflamatório discretos linfócitos, plasmócitos, histiócitos, macrófagos, células gigantes e células *Mott*,obj. 40X, Mucicarmin. **D)** Intestino grosso. Grande quantidade de estruturas arredondadas uniformemente enegrecidas, com leve afilamento em uma de suas extremidades, onde notam-se um segmento dessas estruturas (brotamento) eventualmente circundada por um halo claro, obj. 40X, Metanamina de Prara de Grocott.

Anais do 8º Congresso de Patologia Veterinária (CPV), XXII Encontro Nacional de Patologia Veterinária (ENAPAVE), XVI Simpósio Brasileiro da Davis-Thompson Foundation, VII Encontro Internacional de Saúde Animal e Prevenção (ENISAP) e I Simpósio de Sanidade Animal do CRMV-MT
9 a 12 de setembro de 2025 – Cuiabá, Mato Grosso, Brasil
Braz J Vet Pathol, 2025, vol. 18, Supl. 1

BJVP
Brazilian Journal of Veterinary Pathology
ISSN 1983-0246

Sarcoma histiocítico CD3+ em baço e linfonodo de cão

Luciana F. da Costa[1*], Isabela O. Avelar[1], Alessandra H. Muri[2], Matheus O. Reis[1], Graziella D.V. Schumacher[1], Priscila O. Chacon[1], Tarcísio Resende Júnior[1], Taismara S. de Oliveira[1]
[1]Laboratório Zoogene Ltda, Belo Horizonte, MG, Brasil.
[2]Faculdade Qualittas, Curitiba, PR, Brasil.
***Autor de correspondência**: lufachinicosta84@gmail.com

Identificação do animal: canino (*Canis lupus familiaris*), fêmea, Bulldog, 9 anos de idade.

Histórico: a paciente iniciou sintomatologia caracterizada por paresia de membros posteriores, depressão e hiporexia, sendo encaminhada para avaliação veterinária. Ao exame clínico, além das alterações já citadas, observou-se aumento de volume de linfonodo pré-escapular esquerdo. O exame de ultrassom abdominal revelou múltiplos nódulos em baço. Hemograma dentro dos valores de referência. Aumento de alanina aminotransferase (ALT) e fosfatase alcalina (FA), com demais parâmetros bioquímicos normais. No exame citológico, os achados foram sugestivos de neoplasia mesenquimal - sarcoma. A paciente foi então submetida à esplenectomia e linfadenectomia, sendo as amostras encaminhadas para avaliação histopatológica - achados sugestivos de neoplasia de células redondas. Iniciou-se o primeiro ciclo completo - com 4 sessões de quimioterapia CHOP (ciclofosfamida, doxorrubicina, vincristina e prednisona), havendo melhora clínica significativa, exceto da paresia de posteriores. Com a realização do exame de imuno-histoquímica (IHQ) e conclusão diagnóstica para sarcoma histiocítico, o protocolo quimioterápico foi adequado com a suspensão da corticoterapia e implantação de lomustina. Até o momento, a paciente mantém a melhora clínica, inclusive com a recuperação da movimentação dos membros posteriores.

Descrição macroscópica: baço, medindo 19,5 x 5,0 x 1,0 cm, com múltiplos nódulos medindo entre 2,0 x 1,5 a 0,3 x 0,2 cm, de coloração bege clara a avermelhada, macio.
Dois fragmentos de linfonodo pré-escapular esquerdo, medindo em conjunto 4,0 x 3,0 x 2,0 cm, de coloração bege clara, macios.

Descrição histopatológica: baço e linfonodo apresentando áreas nodulares compostas por proliferação neoplásica densa, infiltrativa, pobremente delimitada, não encapsulada. As células são redondas a alongadas, grandes, com citoplasma eosinofílico escasso a moderado, núcleos grandes e ovais, com cromatina frouxa e 1 a 4 nucléolos evidentes. Pleomorfismo acentuado, com megalocitose e células multinucleadas, e 8 figuras de mitose em 10 campos de maior aumento (400x, 2,37 mm2). As células dispõem-se em padrão sólido, estão sustentadas por estroma fibrovascular moderado, com infiltrado de pequenos linfócitos de entremeio. Verificam-se áreas multifocais de acentuada necrose.

Diagnóstico morfológico: baço e linfonodo: Neoplasia maligna de células redondas a alongadas – Provável Sarcoma histiocítico.

Exames complementares: a imuno-histoquímica (IHQ) foi realizada com anticorpos anti-Ki67, CD79A, CD3, CD30, Iba1, S100 e MelanA. As células neoplásicas imunoexpressam Iba1, estão

entremeadas por linfócitos T ($CD3^+$), e não expressam CD79A, CD30, S100 e MelanA. O marcador de proliferação celular Ki67 foi positivo em aproximadamente 80% das células.

Comentários: há diversas doenças proliferativas histiocíticas descritas na espécie canina, que incluem desde neoplasias como Histiocitoma e Sarcoma histiocítico, a distúrbios inflamatórios histiocíticos, como as Histiocitoses reativas cutâneas ou sistêmicas (Moore, 2014).

O sarcoma histiocítico pode manifestar como doença multifocal disseminada ou localizada, e é relatado na literatura em diversas raças caninas, como Bernese Mountain dogs, Rottweilers, Schnauzers miniaturas, entre outros (Affolter e Moore, 2002). O sarcoma histiocítico possui 3 formas de apresentações clínicas distintas: Sarcoma histiocítico hemofagocítico, Sarcoma histiocítico localizado e Sarcoma histiocítico disseminado (Purzycka, et al., 2020).

A forma hemofagocítica é um subtipo único e extremamente agressivo, caracterizado inicialmente por esplenomegalia difusa, usualmente com acometimento simultâneo da medula óssea, e posterior infiltração de células neoplásicas em vasos sanguíneos, podendo atingir vasculatura hepática e pulmonar. Uma das características morfológicas das células neoplásicas presentes no sarcoma histiocítico hemofagocítico é a acentuada eritrofagocitose (Moore et al., 2006).

A forma localizada do sarcoma histiocítico é de prognóstico relativamente favorável, e apresenta-se macroscopicamente como lesões em tecidos como baço, pele, linfonodo, região articular e periarticular, pulmão e medula óssea (Latifi et al., 2020, Flecher et al., 2024).

O sarcoma histiocítico disseminado, anteriormente denominado histiocitose maligna, tem usualmente um prognóstico ruim, potencialmente devido à esta forma neoplásica ser mais agressiva biologicamente (Rossi et al., 2009; Dervisis et al., 2017).

Independentemente da localização em que o sarcoma histiocítico se manifesta, a aparência histológica das lesões é caracterizada como uma densa camada de células mononucleares grandes, com núcleo único ou múltiplo, nucléolo proeminente e acentuado pleomorfismo celular. As células podem ter apresentação fusiforme ou arredondada. Lesões com células fusiformes assemelham-se a sarcomas de outras linhagens celulares, enquanto lesões com predominância de células arredondadas podem mimetizar outras neoplasias de células redondas. Portanto, o diagnóstico diferencial do sarcoma histiocítico é amplo e pode incluir linfomas anaplásicos de grandes células, plasmocitomas extramedulares pobremente diferenciados, carcinomas pouco diferenciados, melanoma, mastocitoma pouco diferenciado, e sarcomas de outras linhagens celulares (como sarcomas de tecidos moles, sarcoma anaplásico de células gigantes, lipossarcoma pleomórfico). Como resultado, para confirmação da linhagem histiocítica em diversos casos de sarcoma histiocítico, há necessidade de utilização de um perfil diagnóstico baseado na histopatologia somada à IHQ (Erich et al., 2018).

A proteína Iba1 tem sido utilizada como marcador de células microgliais, e foi detectada em diversas subpopulações da linhagem de monócitos/macrófagos, além de marcar células dendríticas. Desta forma, há relatos de casos de distintas doenças histiocíticas que imunoexpressam Iba1, como o histiocitoma canino, a histiocitose reativa e as três formas de apresentação do sarcoma histiocítico. Em contrapartida, outros tumores leucocíticos (mastocitomas, linfomas, plasmocitomas) não expressam essa proteína, o que a torna um bom marcador discriminatório entre tumores leucocíticos não histiocíticos (Pierezan et al., 2014).

No presente relato de caso, as células neoplásicas apresentaram IHQ com resultado fortemente positivo para Iba1, além de alto índice de proliferação celular, determinado pelo Ki67. Para descartar os diagnósticos diferenciais de linfoma de células B e melanoma, realizou-se a técnica também utilizando os imunomarcadores CD79A, S100 e MelanA, com todos estes resultados sendo negativos. Interessantemente foi observada, no entanto, evidente imunomarcação de CD3, anticorpo altamente específico contra linfócitos T, capaz de detectar desde células T em estágio imaturo (pró-timócito) até o estágio de células T maduras, e de distingui-las de linfócitos B, macrófagos ou células mieloides

(Meuten, 2017). Para descartar um linfoma anaplásico de grande células T, foi realizada imuno-histoquímica com anticorpo anti-CD30, e o resultado obtido foi negativo.

Diversos estudos na medicina humana apontam a associação positiva entre expressão de marcadores de linfócitos T em amostras histológicas com neoplasias e o melhor prognóstico destes pacientes oncológicos. Há relatos com estas características em pacientes com carcinoma pulmonar, carcinoma colorretal, adenocarcinoma ductal pancreático, carcinoma ovariano e sarcoma (Sinicrope et al., 2009). Na medicina veterinária, Lenz et al. (2022) demonstraram que o aumento de populações $CD3^+$ e granzima B^+ está positivamente associado a resultados favoráveis em cães que passam por ressecção cirúrgica de sarcomas histiocíticos. No presente relato de caso, o resultado histopatológico e de IHQ de sarcoma histiocítico associado à presença de linfócitos T intralesionais pode justificar a positiva resposta clínica e terapêutica da paciente canina, o que corrobora com alguns estudos na medicina humana e veterinária. Casos com diagnóstico supracitado são incomuns na medicina veterinária, e exemplificam como a investigação diagnóstica completa, que neste caso foi determinada pela soma do levantamento do histórico clínico/oncológico do paciente à utilização de painéis diagnósticos que incluíram exame histopatológico e IHQ, resulta em diagnósticos etiológicos mais precisos, bem como auxilia na determinação prognóstica do paciente. O presente relato também aponta a importância de estudos sobre a influência do microambiente imunológico no comportamento clínico das neoplasias nos animais.

Referências consultadas:

Affolter VK, Moore PF. Localized and disseminated histiocytic sarcoma of dendritic cell origin in dogs. Vet Pathol. 2002;39(1):74-83.
Dervisis NG, Kiupel M, Qin Q, Cesario L. Clinical prognostic factors in canine histiocytic sarcoma. Vet Comp Oncol. 2017;15(4):1171-1180.
Erich SA, Constantino-Casas F, Dobson JM, Teske E. Morphological distinction of histiocytic sarcoma from other tumor types in Bernese Mountain dogs and Flatcoated Retrievers. in vivo. 2018;*32*(1), 7-17.
Flecher MC, Nascimento NT, dos Reys MP, Gorza L., de Souza MCC, dos Santos Horta R. Periarticular histiocytic sarcoma in a French Bulldog. Braz J Vet Pathol. 2024; *17*(1), 39-45.
Latifi M, Tuohy JL, Coutermarsh-Ott SL, Klahn SL, Leeper H, Dervisis N. Clinical outcomes in dogs with localized splenic histiocytic sarcoma treated with splenectomy with or without adjuvant chemotherapy. J Vet Intern Med. 2020; 34(6):2645-2650.
Lenz JA, Assenmacher CA, Costa V, Louka K, Rau S, Keuler NS, Zhang PJ, Maki RG, Durham AC, Radaelli E, Atherton MJ. Increased tumor-infiltrating lymphocyte density is associated with favorable outcomes in a comparative study of canine histiocytic sarcoma. Cancer Immunol Immunother. 2022;71(4):807-818.
Meuten DJ. Tumor in Domestic Animals. 5 ª ed. Wiley-Blackwell; 2017. 989p.
Moore PF. A review of histiocytic diseases of dogs and cats. Vet Pathol. 2014; 51(1):167-84.
Moore PF, Affolter VK, Vernau W. Canine Hemophagocytic Histiocytic Sarcoma: A Proliferative Disorder of CD11d+ Macrophages. Vet Pathol. 2006; 43(5):632-645.
Pierezan F, Mansell J, Ambrus A, Rodrigues Hoffmann A. Immunohistochemical expression of ionized calcium binding adapter molecule 1 in cutaneous histiocytic proliferative, neoplastic and inflammatory disorders of dogs and cats. J Comp Pathol. 2014;151(4):347-51.
Purzycka K, Peters LM, Elliott J, Lamb CR, Priestnall SL, Hardas A, Johnston CA, Rodriguez-Piza I. Histiocytic sarcoma in miniature schnauzers: 30 cases. J Small Anim Pract. 2020;61(6):338-345.
Rossi S, Gelain ME, Comazzi S. Disseminated histiocytic sarcoma with peripheral blood involvement in a Bernese Mountain dog. Vet Clin Pathol. 2009;38(1):126-30.

Sinicrope FA, Rego RL, Ansell SM, Knutson KL, Foster NR, Sargent DJ. Intraepithelial effector (CD3+)/regulatory (FoxP3+) T-cell ratio predicts a clinical outcome of human colon carcinoma. Gastroenterology. 2009;137(4):1270-9.

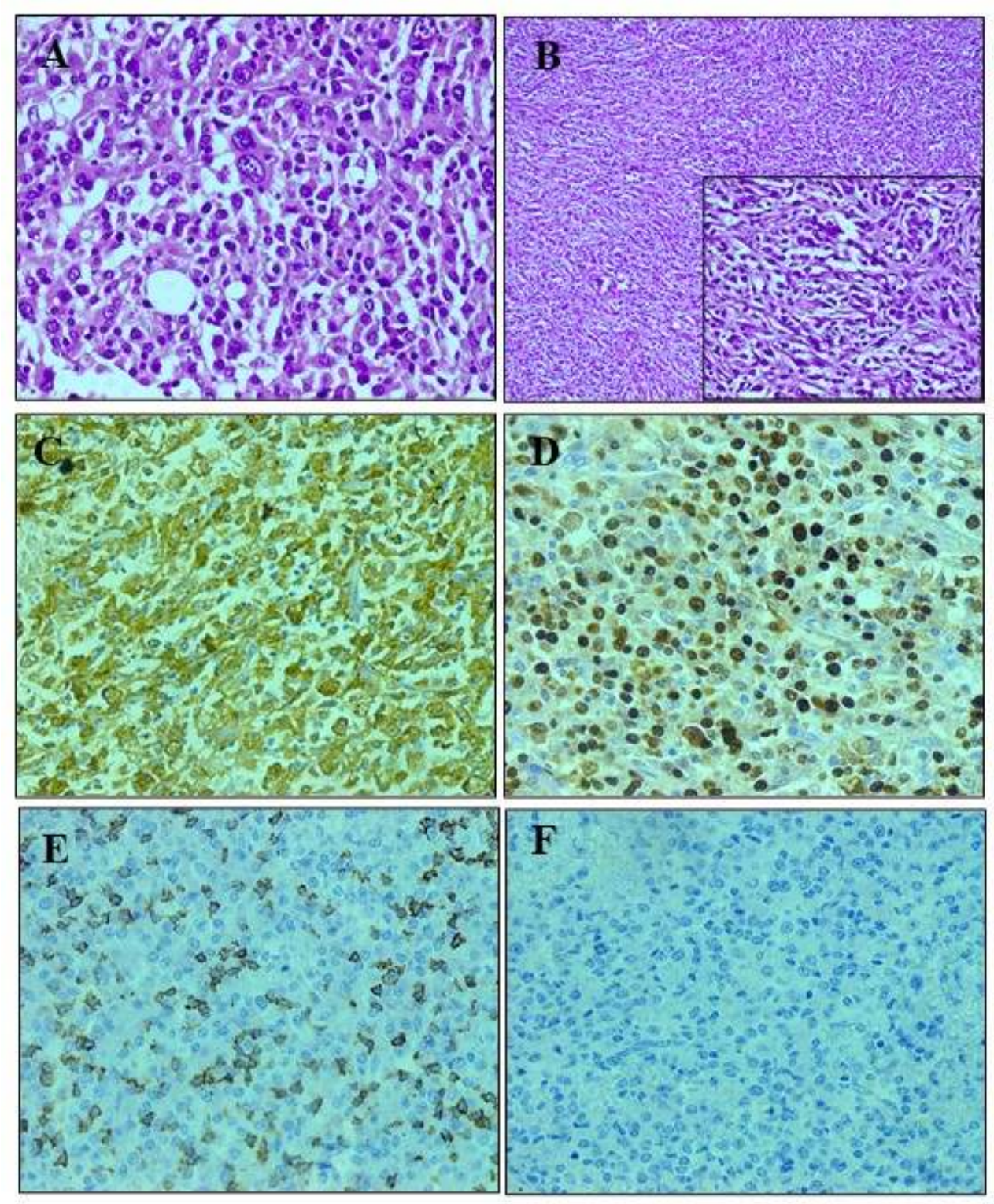

Figura 1 – Sarcoma histiocítico em baço e linfonodo, cão. **A)** Baço com proliferação neoplásica composta por células grandes, de citoplasma escasso a moderado, núcleo grande, com nucléolos múltiplos e proeminentes, marcante megalocitose e presença de células multinucleadas. Hematoxilina e eosina (HE), obj. 40x. **B).** Linfonodo com densa celularidade, disposta em padrão sólido. No detalhe: as células neoplásicas apresentam citoplasma arredondado a alongado, e estão entremeadas por linfócitos pequenos. HE, obj. 10x e 40x. **C)** Células neoplásicas imunoexpressam Iba1. IHQ anti-Iba1, obj. 40x. **D)** Células neoplásicas apresentam alto índice de proliferação celular. IHQ anti-Ki67, obj. 40x. **E)** Presença de infiltração de linfócitos T de entremeio à neoplasia. IHQ anti-CD3, obj. 40x. **F)** Células neoplásicas não expressam CD30. IHQ anti-CD30, obj. 40x.

Anais do 8º Congresso de Patologia Veterinária (CPV), XXII Encontro Nacional de Patologia Veterinária (ENAPAVE), XVI Simpósio Brasileiro da Davis-Thompson Foundation, VII Encontro Internacional de Saúde Animal e Prevenção (ENISAP) e I Simpósio de Sanidade Animal do CRMV-MT
9 a 12 de setembro de 2025 – Cuiabá, Mato Grosso, Brasil
Braz J Vet Pathol, 2025, vol. 18, Supl. 1

BJVP
Brazilian Journal of Veterinary Pathology
ISSN 1983-0246

Infecção pelo vírus da cinomose canina (*Morbilivirus canis*) em mico-estrela (*Callithrix penicillata*) de vida livre

Daniel O. Santos[1*], Bruna H. Campos[1], Carlyle M. Coelho[2], Felipe C. M. Iani[3], Érica A. Costa[4], Ayisa R. Oliveira[1], Marcelo P. N. Carvalho[1], Renato L. Santos[1]

[1]Departamento de Clínica e Cirurgia Veterinárias, Universidade Federal de Minas Gerais, Belo Horizonte, MG.
[2]Fundação de Parques Municipais e Zoobotânica de Belo Horizonte, Belo Horizonte, MG.
[3]Fundação Ezequiel Dias, Belo Horizonte, MG.
[4]Departamento de Medicina Veterinária, Universidade Federal de Minas Gerais, Belo Horizonte, MG.
***Autor de correspondência**: daniel.oliveira.01@gmail.com

Identificação do animal: mico-estrela (*Callithrix penicillata*) macho adulto.

Histórico: animal de vida livre encontrado apático na Fundação de Parques Municipais e Zoobotânica de Belo Horizonte, sendo capturado para avaliação clínica. Além de apatia, apresentava múltiplas lesões cutâneas, sendo eutanasiado após uma semana de observação.

Descrição macroscópica: animal em bom estado corporal. Pele da face e das regiões auricular, axilar, escrotal e perianal com superfície irregular e moderada quantidade de crostas.

Descrição histopatológica: pele (face, junção mucocutânea): camada córnea da epiderme com áreas multifocais de hiperceratose ortoqueratótica discreta entremeada por discreta quantidade de neutrófilos degenerados e cocos bacterianos. Demais camadas da epiderme com acantose multifocal intensa, áreas multifocais de queratinócitos com vacúolos intracitoplasmáticos únicos (degeneração balonosa) e discreta quantidade de células multinucleadas (interpretadas como células sinciciais). Alguns folículos pilosos ectásicos com acúmulo de queratina e neutrófilos. Parede dos folículos pilosos com discreta quantidade de células gigantes multinucleadas (interpretadas como células sinciciais). Derme superficial com áreas multifocais de infiltrado neutrofílico discreto. Glândulas sebáceas com raras células gigantes multinucleadas (interpretadas como células sinciciais). Fragmentos de pele de outras regiões do corpo apresentavam lesões semelhantes em intensidades variáveis. Também foram observadas lesões em outros órgãos: encéfalo, gliose multifocal intensa com gemistócitos, células sinciciais e astrócitos de Alzheimer tipo 2, e raros corpúsculos de inclusão intranucleares eosinofílicos; pulmões: pneumonia intersticial linfocitária e neutrofílica multifocal moderada, atelectasia multifocal moderada e hemorragia intralveolar focalmente extensa moderada; fígado: lipidose e glicogenose multifocais discreta; baço: depleção linfoide difusa intensa, congestão difusa discreta e hematopoiese extramedular multifocal moderada; linfonodos: depleção linfoide difusa intensa, hemossiderose multifocal discreta e hematopoiese extramedular multifocal discreta; testículo: degeneração difusa intensa. Células sinciciais também foram observadas no epitélio da língua e da vesícula biliar.

Diagnóstico morfológico: pele pilosa, dermatite proliferativa multifocal moderada com células sinciciais na epiderme, folículos pilosos e glândulas sebáceas.

Diagnóstico etiológico: dermatite viral.

Exames complementares: foi realizada imuno-histoquímica com anticorpos anti-vírus da cinomose canina (CDV) e anti-herpesvírus humano tipo 1 (HSV-1), sendo observada marcação positiva para o CDV nas células epiteliais da epiderme, das glândulas sebáceas e apócrinas, tecido conjuntivo da derme superficial e nas células endoteliais. Outros órgãos positivos incluem: encéfalo, língua, esôfago, estômago, intestino delgado, intestino grosso, fígado, vesícula biliar, pulmões, rins, vesícula biliar, testículo, próstata, linfonodos, baço, medula óssea, tireoide e adrenal. Raras células foram positivas na imuno-histoquímica anti-HSV-1 em segmentos de pele, língua e encéfalo. *Swabs* orais e fragmentos de encéfalo, pele, pulmão, baço, fígado e rins foram positivos por RT-PCR para o CDV. Fragmentos de encéfalo foram positivos por PCR pan-herpesvírus com sequenciamento identificando *Callitrichine gammaherpesvírus 3*. Amostras de *swabs* orais e retais, encéfalo, pele, pulmões, baço, fígado e rins foram negativas para o vírus do sarampo (RT-PCR).

Comentários: esse relato descreve a infecção do vírus da cinomose canina em um mico-estrela de vida livre confirmado por imuno-histoquímica, RT-PCR e sequenciamento. Além do animal descrito acima outros 6 animais positivos provenientes do mesmo local foram necropsiados em um período de 39 dias. As lesões cutâneas observadas nos animais infectados são primariamente proliferativas com acantose e hiperceratose em intensidades variadas, que também são lesões observadas em cães infectados pelo vírus da cinomose principalmente nos coxins e no plano nasal (Areco et al, 2022; Koutinas et al, 2004). Células sinciciais na epiderme já foram descritas em guaxinins (*Procyon lotor*) infectados, mas consideradas raras (Garcia et al, 2022), enquanto nos micos a presença de células sinciciais foi frequentemente observada na pele e em outros órgãos. Hiperceratose foi descrita em pandas e em civetas naturalmente infectados (Feng et al, 2016; Techangamsuwan et al, 2015).

As lesões encefálicas observadas nos micos foram caracterizadas por gliose com gemistócitos e astrócitos de Alzheimer tipo 2, além de necrose neuronal, meningite, coroidite e corpúsculos de inclusão intranucleares eosinofílico em neurônios e astrócitos. O que difere das lesões observadas em cães, que são caracterizadas por desmielinização que pode estar associada a encefalite não supurada com corpúsculos de inclusão intracitoplasmáticos (Martella et al, 2008). Em espécies não domésticas as lesões encefálicas são variáveis. Encefalite não supurada com corpúsculos de inclusão intranucleares e malácia foram descritos em macaco-japonês (*Macaca fuscata*) (Yoshikawa et al, 1989). Necrose neuronal já foi descrita em tamanduá-mirim (*Tamandua tetradactyla*), urso negro americano (*Ursus americanus*) e lontras marinhas (*Enhydra lutris*) (Lunardi et al, 2018; Cottrel et al, 2013; Thomas et al, 2020).

A distribuição de antígenos para o vírus da cinomose foi avaliada através de imuno-histoquímica e evidenciou o perfil pantrópico do virus. A distribuição de antígeno na pele de cães e de guaxinins já foi descrita e apresenta perfil de distribuição semelhante ao observado nos micos (Areco et al, 2022; Garcia et al, 2022; Koutinas et al, 2004). Antígenos também foram em outros órgãos de animais não domésticos como no encéfalo de macaco-japonês (*Macaca fuscata*), raposas vermelhas, martas, texugos e civetas (Yoshikawa et al, 1989; Origgi et al, 2012; Techangamsuwan et al, 2015), na língua e no fígado de preguiças (*Choloepus didactylus*) e civetas (Watson et al, 2020; Techangamsuwan et al, 2015).

Infecção pelo herpesvírus humano tipo 1 são importantes para primatas neotropicais, principalmente os do gênero *Callithrix*, e é caracterizada por ulcerativas na pele e na mucosa oral além de sinais neurológicos (Tischer & Osterrieder, 2010; Casagrande et al, 2014). Nesse caso as lesões cutâneas observadas são proliferativas e diferem do tipicamente observado na infecção pelo herpesvírus humano. Através de investigação molecular foi indentificado herpesvírus callitrichino 3, vírus que geralmente não induz lesões primárias em primatas neotropicais mas tem capacidade de

latência e pode levar a lesões linfoproliferativas (Cho et al, 2001; Rivailler et al, 2002). A ausência de lesões compatíveis a identificação do vírus da cinomose suportam a hipótese que imunossupressão induzida pelo vírus da cinomose favoreceu a reativação do *Callitrichine gammaherpesvírus 3*.

A fonte de infecção para os micos não foi identificada nesses casos, entretanto pode ter se originado de fontes de água ou alimentação contaminadas ou pelo contato com outros animais nas redondezas do zoológico. Outros animais de vida livre que residem nas áreas de mata do zoológico ou animais mantidos no plantel não foram diagnosticados com cinomose após o surto nos micos estrela de vida livre. A detecção de doença associada a infecção pelo vírus da cinomose em primatas neotropicais é um alerta para potenciais eventos de *spillover* do vírus e reforça a importância da investigação de óbitos de animais de vida livre no contexto da saúde pública e da conservação.

Referências consultadas:

Areco WV, Aguiar A, Barraza V, Fighera RA, Kommers G, Flores MM, et al. Macroscopic Distribution, Histopathology and Viral Antigen Expression in Dogs with Canine Distemper Virus-induced Hyperkeratosis in Nasodigital and Other Regions. J Comp Pathol. 2022;193:9-19.
Casagrande RA, Pannuti CS, Kanamura C, Freire WS, Grespan A, Matushima ER. Fatal Human herpesvirus 1 (HHV-1) infection in captive marmosets (*Callithrix jacchus* and *Callithrix penicillata*) in Brazil: clinical and pathological characterization. Pesq Vet Bras. 2014;34:1109-14.
Cho YG, Ramer J, Rivailler P, Quink C, Garber RL, Beier DR, et al. An Epstein–Barr-related herpesvirus from marmoset lymphomas. P Natl A Sci. 2001;98(3);1224–9.
Cottrell WO, Keel MK, Brooks JW, Mead DG, Phillips JE. First report of clinical disease associated with canine distemper virus infection in a wild black bear (*Ursus americana*). J Wildl Dis. 2013;49(4):1024-7.
Feng N, Yu Y, Wang T, Wilker P, Wang J, Li Y, et al. Fatal canine distemper virus infection of giant pandas in China. Sci rep. 2016;6(1):27518.
Garcia PAT, Cartoceti A, Affolter VK, Jackson K, Keel MK, Agnew D, et al. Distribution of canine distemper virus and nectin-4 in raccoon (*Procyon lotor*) skin. Vet Pathol. 2022;59(5):782-6.
Koutinas AF, Baumgärtner W, Tontis D, Polizopoulou Z, Saridomichelakis MN, Lekkas S. Histopathology and immunohistochemistry of canine distemper virus-induced footpad hyperkeratosis (hard pad disease) in dogs with natural canine distemper. Vet Pathol. 2004;41(1):2-9.
Lunardi M, Darold GM, Amude AM, Headley SA, Sonne L, Yamauchi KC, et al. Canine distemper virus active infection in order Pilosa, family Myrmecophagidae, species *Tamandua tetradactyla*. Vet Microbiol. 2018;220:7-11.
Martella V, Elia G, Buonavoglia C. Canine distemper virus. Vet Clin North Am: Small Anim Pract. 2008;38(4):787-97.
Origgi FC, Plattet P, Sattler U, Robert N, Casaubon J, Mavrot F, et al. Emergence of canine distemper virus strains with modified molecular signature and enhanced neuronal tropism leading to high mortality in wild carnivores. Vet Pathol. 2012;49(6):913–29.
Rivailler P, Cho YG, Wang F. Complete Genomic Sequence of an Epstein-Barr Virus-Related Herpesvirus Naturally Infecting a New World Primate: a Defining Point in the Evolution of Oncogenic Lymphocryptoviruses. J Virol. 2002;76(23):12055–12068.Techangamsuwan S, Banlunara W, Radtanakatikanon A, Sommanustweechai A, Siriaroonrat B, Lombardini ED, et al. Pathologic and molecular virologic characterization of a canine distemper outbreak in farmed civets. Vet Pathol. 2015;52(4):724-31.
Thomas N, White CL, Saliki J, Schuler K, Lynch D, Nielsen O, et al. Canine distemper virus in the sea otter (*Enhydra lutris*) population in Washington State, USA. J Wildl Dis. 2020;56(4):873-83.
Tischer BK, Osterrieder N. Herpesviruses—A zoonotic threat? Vet Microbiol. 2010;140(3–4);266–70.

Watson AM, Cushing AC, Sheldon JD, Anis E, Wilkes RP, Dubovi EJ, et al. Natural canine distemper virus infection in Linnaeus's 2-toed sloths (*Choloepus didactylus*). Vet Pathol. 2020;57(2):311-5.
Yoshikawa Y, Ochikubo F, Matsubara Y, Tsuruoka H, Ishii M, Shirota K, et al. Natural infection with canine distemper virus in a Japanese monkey (*Macaca fuscata*). Vet Microbiol. 1989;20(3);193–205.

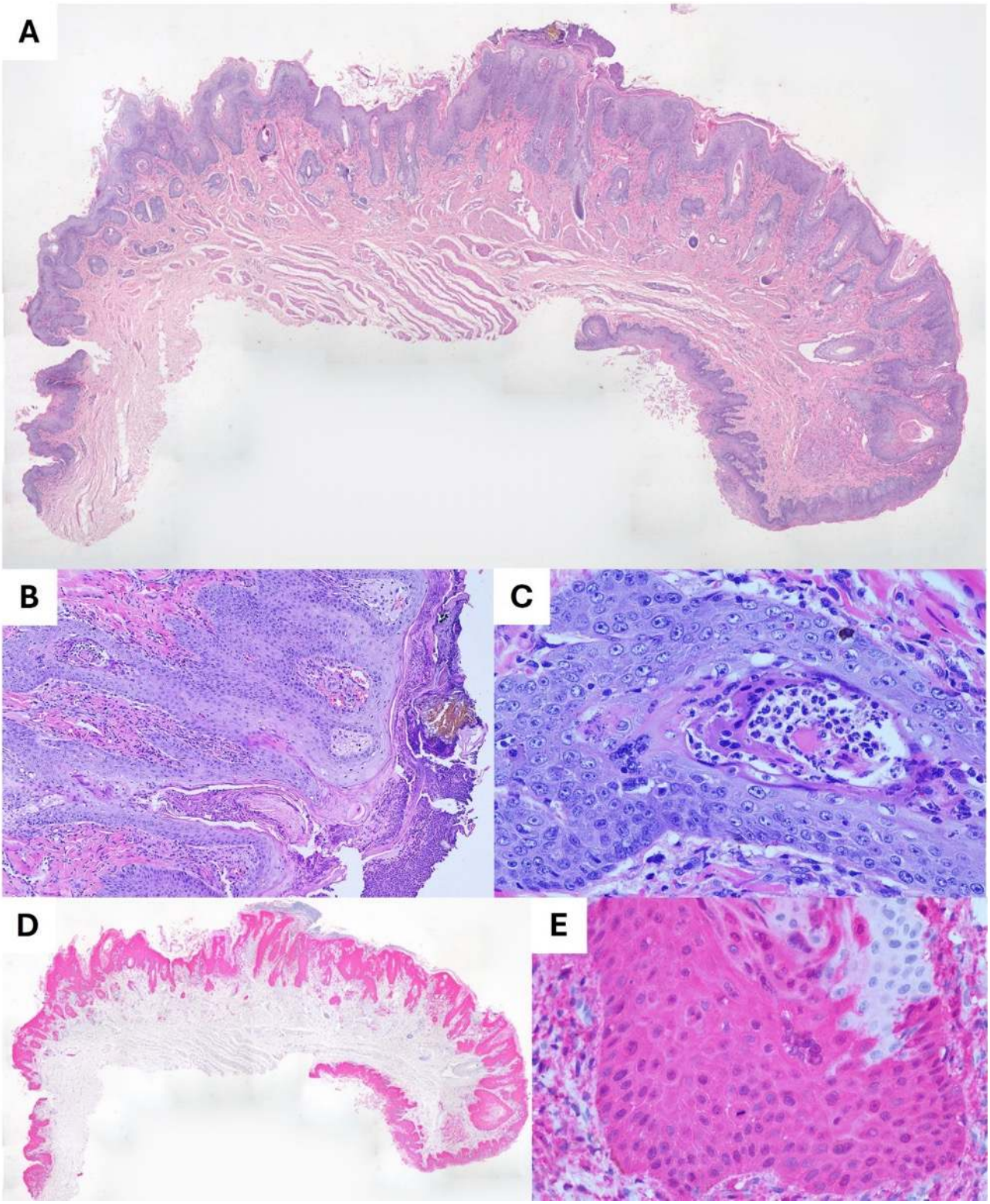

Figura 1 – Pele pilosa (face, junção mucocutânea), dermatite viral, Mico estrela (*Callithrix penicillata*). **A)** Visão submacroscópica da pele com espessamento difuso da epiderme (acantose) e áreas multifocal de hiperceratose. HE, submacro. **B)** Pele pilosa com espessamento intenso da epiderme (acantose), hiperceratose focalmente extensa com fragmentos de células. HE, obj. 10x. **C)** Folículo piloso com células sinciciais e lúmen com discreto infiltrado neutrofílico. HE, obj. 40x. **D)** Visão submacroscópica da pele com marcação difusa de antígenos anti-vírus da cinomose na epiderme. IHQ, cromógeno magenta, submacro. **E)** Epiderme com marcação postiva nas células epiteliais incluindo células sinciciais. IHQ, cromógeno magenta, obj. 40x.

Anais do 8º Congresso de Patologia Veterinária (CPV), XXII Encontro Nacional de Patologia Veterinária (ENAPAVE), XVI Simpósio Brasileiro da Davis-Thompson Foundation, VII Encontro Internacional de Saúde Animal e Prevenção (ENISAP) e I Simpósio de Sanidade Animal do CRMV-MT
9 a 12 de setembro de 2025 – Cuiabá, Mato Grosso, Brasil
Braz J Vet Pathol, 2025, vol. 18, Supl. 1

BJVP
Brazilian Journal of Veterinary Pathology
ISSN 1983-0246

Hamartoma adenomatoide epitelial respiratório com diferenciação condro-óssea em cão

Luca Fernandes Barreto da Silva[1*], Naélia Oliveira Lima[1], Arthur Bruno Moura da Silva[1], Mariana Sobral Guimarãoes[1], João Victor Santos Frota[1], Daniela Lira Rodrigues[1], Stephanie Caroline Bezerra Sousa Freitas[2], Jefferson da Silva Ferreira[1]

[1]Universidade Estadual do Ceará, Campus Itaperi, Fortaleza, CE.
[2]Profissional Autônomo, Fortaleza, CE, Brasil.
***Autor de correspondência**: lcbarretooo@gmail.com

Identificação do animal: Canino (*Canis lupus familiaris*), fêmea, SRD, Adulto.

Histórico: Animal apresentou aumento acentuado de volume na face por massa tumoral expansiva com possível origem em cavidade ou seios nasais.

Descrição macroscópica: Avaliados fragmentos tumorais, medindo 11 x 7 x 3 cm e 8,6 x 6 x 6 cm, apresentando múltiplas projeções firmes, irregulares e, por vezes, pontiagudas. Ao corte, firme e acastanhadas, com presença de áreas de pétrea a friáveis. Ainda, nota-se múltiplas saculações polipoides, medindo de 0,5 a 2 cm. Ao corte, drenam fluido translúcido.

Descrição histopatológica: Avaliados fragmentos tumorais, apresentando múltiplas projeções polipoides revestidas por uma ou múltiplas camadas de epitélio pseudoestratificado cilíndrico ciliado com células caliciformes (epitélio respiratório), sustentadas por tecido fibroso edemaciado, entremeado por áreas extensas de tecido ósseo e cartilaginoso bem diferenciados. Nota-se ainda múltiplos focos de proliferação adenomatoide com graus variados de ectasia com pequenos ácinos mucosos.

Diagnóstico morfológico: Cavidade nasal: Hamartoma Adenomatóide Epitelial Respiratório com Diferenciação Condro-osteoide.

Comentários: o hamartoma adenomatóide epitelial respiratório com diferenciação condro-óssea (COREAH) e o hamartoma adenomatóide epitelial respiratório (REAH) são condições proliferativas raras e pouco descritas em humanos e animais (Garry et al., 2020; LaDouceur et al., 2016; LeRoith et al., 2009). Em pacientes humanos, é mais comum ocorrer na cavidade nasal, especificamente no septo posterior, como lesões isoladas localizadas na cavidade nasal ou mais difusamente ao longo dos seios paranasais concomitante a processos inflamatórios processos inflamatórios (Lee et al., 2013; Fitzhugh e Mirani, 2008).

O COREAH é considerado um tumor benigno, não havendo relatos de metástase, e a excisão cirúrgica completa é considerada curativa na maioria dos casos humanos (Nguyen et al., 2014). Em cães, há poucos casos relatados, nos quais não foi observado ocorrência de metástases, e nem recidiva após remoção completa de REAH. Contudo, aquelas que atingem grandes proporções podem causar perda óssea devida a atrofia por compressão, não havendo evidência de invasão óssea (LaDouceur et

al., 2016). A patogênese do REAH ainda é controversa, contudo, supõe-se que o tumor possa ser resultado de um processo inflamatório/reativo ou neoplásico (Nguyen et al., 2014).

Os REAH's com ou sem diferenciação condro-óssea podem causar secreção nasal e ocular, dor facial, comprometimento ou perda olfativa, epistaxe, dificuldade em inspirar, espirro reverso, ruído respiratório superior e congestão, bem como inchaço facial e exoftalmia (Andrews et al., 2023; Nguyen et al., 2014).

Macroscopicamente, as massas em animais apresentam uma organização polipoide de consistência variando de mole a firme e amarelo a esbranquiçados, que também podem ser ocasionalmente edematosas e, em casos de CORAEH. Ao corte, podem apresentar consistência firme a pétrea, devido as áreas de diferenciação condro-óssea (LaDouceur et al., 2016). Tais características se assemelham aos casos de RAEH em humanos, que também se apresentam como proliferação polipoide de tamanhos variados de mesma consistência e cor de rosa-claro a castanho-amarelado com manchas vermelhas (LaDouceur et al., 2016; Nguyen et al., 2014; Fitzhugh e Mirani, 2008).

Outras condições podem se apresentar como proliferações poliposas em cavidade nasal de animais, como causas inflamatórias e infecciosas ou até mesmo de patogênese desconhecida, como a os cistos sinusais em equino (Capucchio et al., 2015). Desse modo, o diagnóstico definitivo é pela detecção dos aspectos morfológicos característicos no exame histopatológico (LeRoith et al., 2009).

O REAH é caracterizado como proliferações polipoides agrupadas, revestidas externamente por epitélio pseudoestratificado, colunar e ciliado (Epitélio respiratório) e, subjacente, tecido conjuntivo variando de frouxo a denso com áreas variáveis de proliferações adenomatoides ectásicas revestidas por epitélio respiratório, e pequenos ácinos de glândulas seromucosas. Ocasionalmente, os lúmens glandulares são preenchidas com material amorfo mucinoso ou eosinofílico (LaDouceur et al., 2016; LeRoith et al., 2009; Fitzhugh e Mirani, 2008). Nos casos de COREAH, observa-se ainda núcleos centrais de matriz condro-óssea, semelhante ao tecido dos turbinatos nasais de forma madura, porém desorganizada (LaDouceur et al., 2016; LeRoith et al., 2009).

Em humanos, o uso da imunohistoquímica é limitado no diagnóstico de REAHs, mas pode ajudar a distingui-lo de diagnósticos diferenciais, tendo já sido observado que o perfil imuno-histoquímico dos REAH, pode ser diferenciado de adenocarcinomas sinonasais (Garry et al., 2020; Fitzhugh e Mirani, 2008).

Clinicamente, dentre os principais diagnósticos diferenciais para RAEH e CORAEH, cita-se pólipos nasais, papilomas invertidos, adenocarcinoma sinonasal e carcinoma de células escamosas (Kumar et al., 2022; LeRoith et al., 2009; Fitzhugh e Mirani, 2008). Foi observado também que devido ao potencial de dano ósseo, vistos em exames de imagem, houve suspeita de condrossarcoma e osteossarcoma, contudo na análise histopatológica pode ser facilmente distinguido (LaDouceur et al., 2016).

Os REAH se diferenciam de seus diagnósticos diferenciais, devido a morfologia tipicamente polipoide revestida por epitélio respiratório, com proliferações adenomatoides ectásicas e pequenos ácinos de glândulas seromucosas. em meio ao estroma, os quais não estão presentes nos pólipos inflamatórios (LaDouceur et al., 2016; Fitzhugh e Mirani, 2008). No caso de CORAEH, ainda exibem centro de diferenciação condro-ósseo, que não está presente em nenhum dos diferenciais considerados (LaDouceur et al., 2016). Já os papilomas invertidos diferem por serem compostos por células epiteliais escamosas em proliferação, as quais podem estar em mitoses e haver leve a moderada atipia (Fitzhugh e Mirani, 2008).

Os carcinomas de células escamosas nasal e adenocarcinomas sinonasal não são difíceis de diferencias de RAEH e de CORAEH, pois os tipos celulares, características de alto grau e mitoses significativamente aumentadas são características do adenocarcinoma e carcinoma (LaDouceur et al., 2016; Fitzhugh e Mirani, 2008).

Referências consultadas:

Andrews C, Aronson L, Church M, Piegols, H. Dorsal rhinotomy in a dog with a chondro-osseous respiratory epithelial adenomatoid hamartoma: a case report. Journal of the American Veterinary Medical Association. 2024; 262(3):1–4.

Capucchio MT, Mignacca AS, Vitale M, Tasca D, Spuria L, Amato B, Fiasconaro M, Di Marco Lo Presti V. "Polypoid Nasal Neoformations in Sheep: Pathological Investigations." Small Ruminant Research. 2015; 126:6–9.

Fitzhugh VA, Mirani N. Respiratory Epithelial Adenomatoid Hamartoma: A Review. Head and Neck Pathol. 2008; 2:203–208.

Kumar D, Handa KK, Handa A, Gautam P. Recurrent Respiratory Epithelial Adenomatoid Hamartoma of the Nasal Cavity. Baylor University Medical Center Proceedings. 2022; 35(5): 668–69.

LaDouceur EEB, Michel AO, Lindl Bylicki BJ, Cifuentes FF, Affolter VK, Murphy BG. Nasal Cavity Masses Resembling Chondro-osseous Respiratory Epithelial Adenomatoid Hamartomas in 3 Dogs. Veterinary Pathology. 2015;53(3):621-624.

LeRoith T, Binder EM, Graham AH, Duncan RB Jr. Respiratory epithelial adenomatoid hamartoma in a dog. J Vet Diagn Invest. 2009; 21(6):918-20.

Lee, JT, Garg R, Brunworth J, Keschner DB, Thompson LDR. Sinonasal Respiratory Epithelial Adenomatoid Hamartomas: Series of 51 Cases and Literature Review. American Journal of Rhinology & Allergy. 2018; 27(4):322–28.

Nguyen, DT, Gauchotte G, Arous F, Vignaud J, Jankowski R. Respiratory Epithelial Adenomatoid Hamartoma of the Nose: An Updated Review. American Journal of Rhinology and Allergy. 2014; 28 (5):e187–92.

Garry S, Corbett M, Elsafty N, Keogh IJ. Nasal Respiratory Epithelial Adenomatoid Hamartoma. Otolaryngology Case Reports. 2020; 15:100167.

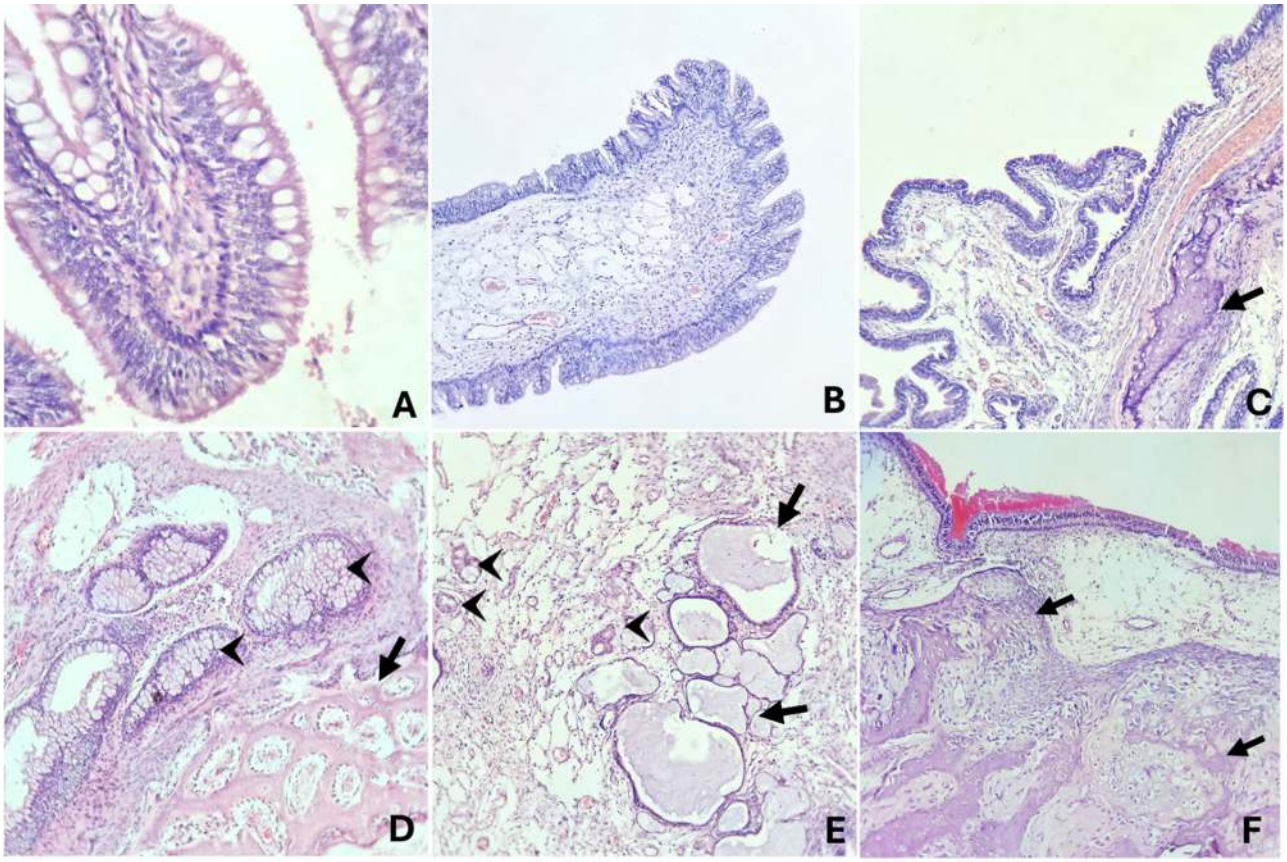

Figura 1 – Cavidade nasal: Hamartoma Adenomatóide Epitelial Respiratório com Diferenciação Condro-osteoide. **A)** Observa-se estrutura polipoide revestida por epitélio respiratório. HE, obj. 40x. **B)** Observa-se estrutura polipoide com estroma fibrovascular com população inflamatória mista e edema. HE, obj. 20x. **C)** Observa-se projeções polipoides sustentadas por estroma com centro de diferenciação condro-óssea (Seta). HE, obj. 20x. **D)** Tecido ósseo bem diferenciado e células caliciformes. HE, obj. 20x. **E)** Observa-se, em lâmina própria, componente glandular sero-mucoso (Cabeça de seta) com áreas de dilatações preenchida por material amorfo anfifílico. HE, obj. 40x. **F)** Observa-se epitélio respiratório com lâmina própria e centro condro-osteoide (Seta). HE, obj. 20x.

Anais do 8º Congresso de Patologia Veterinária (CPV), XXII Encontro Nacional de Patologia Veterinária (ENAPAVE), XVI Simpósio Brasileiro da Davis-Thompson Foundation, VII Encontro Internacional de Saúde Animal e Prevenção (ENISAP) e I Simpósio de Sanidade Animal do CRMV-MT
9 a 12 de setembro de 2025 – Cuiabá, Mato Grosso, Brasil
Braz J Vet Pathol, 2025, vol. 18, Supl. 1

BJVP
Brazilian Journal of Veterinary Pathology
ISSN 1983-0246

Poliomielite não-supurativa por infecção por *Teschovirus suíno* A (PSV) em um suíno

Amália Ferronato[1*], Pietra M. F. Detoni[1], Vinicius Dahm[1], Deise K. A. Silva[1], Crisan Smaniotto[1], Manoela M. Piva[1], Aline M. Viott[1]

[1]Universidade Federal do Paraná, Departamento de Ciências Veterinárias, Laboratório de Patologia Veterinária, Palotina, Paraná, Brasil.
***Autor de correspondência**: amaliaferronatto@gmail.com

Identificação do animal: suíno, macho, 40 dias de vida, genética comercial.

Histórico: granja com 5 mil matrizes e 15 mil leitões alojados em fase de creche. Os leitões eram desmamados aos 24 dias de vida e estavam há 16 dias alojados na creche, totalizando 40 dias totais. Os animais da creche apresentaram histórico de dificuldade locomotora caracterizada por paresia, paralisia e diminuição da propriocepção de membros pélvicos há mais ou menos um mês, com progressão para opistótono, pedalagem e decúbito lateral. A taxa de mortalidade registrada foi 3% e morbidade 8%. O *feedback* foi iniciado há 10 semanas anteriores a visita. Apesar do tratamento com medicamentos comumente utilizados, não houve uma resolução clínica. Temperatura retal: 40,0ºC. No total, foram eutanasiados sete animais para avaliação anatomopatológica.

Descrição macroscópica: cadáver suíno em bom estado corporal. Em região de quadrilátero esofágico, notou-se área focalmente extensa irregular de moderada deposição de material firme e amarelado (hiperqueratose – grau 1). Havia leve aderência da capsula renal, em relação ao parênquima. No pulmão em lobos craniais e mediais, observou-se áreas multifocais a coalescentes moderadamente vermelho-escuras, acrepitantes, firmes e deprimidas em relação ao parênquima (consolidação crânio-ventral).

Descrição histopatológica: medula espinhal (segmento lombar). Na substância cinzenta, notou-se aglomerados multifocais moderados de células gliais contendo astrócitos, oligodendrócitos e células da micróglia (gliose). Infiltrado inflamatório multifocal a coalescente moderado composto por histiócitos, linfócitos e plasmócitos foi observado de forma difusa leve na região perivascular e nas meninges (manguitos perivasculares e mielite mononuclear). De maneira multifocal moderada, foram observados neurônios degenerados e necróticos sendo fagocitados por células da glia (neuronofagia). Por vezes, nota-se discreto aumento, tumefação e hipereosinofilia dos axônios da substância branca (esferoides axonais). Difusos vasos sanguíneos apresentam tumefação moderada das células endoteliais.

Diagnóstico morfológico: medula espinhal (segmento lombar), necrose neuronal e neuronofagia multifocal moderada com mielite linfoplasmocítica multifocal a coalescente moderada, suíno, 40 dias.

Diagnóstico etiológico: mielite viral.

Etiologia: *Teschovirus suíno*.

Exames complementares: no presente caso realizou-se RT-PCR de segmentos da medula espinhal para confirmação da etiologia envolvida. Foram realizados testes para *Teschovirus suíno A* (PTV A), *Sapelovirus suíno* (PSV) e *Astrovirus suíno* (PoAstV). Através da RT-PCR, identificou-se apenas presença de PTV-A.

Comentários: as enfermidades que acometem o sistema nervoso central (SNC) de suínos são relativamente comuns e acarretam significativas perdas econômicas no Brasil. Entre as causas mais frequentes destacam-se as infecções, sobretudo de origem bacteriana (Hammerschimitt *et al*, 2021). No entanto, algumas infecções virais neurotrópicas podem ocasionalmente provocar quadros de elevada morbidade e mortalidade, como aquelas causadas pelo *Teschovirus suíno* (PTV), *Sapelovirus suíno* (PSV) e *Astrovirus suíno* (PoAstV).

As encefalomielites virais caracterizam-se por uma polioencefalomielite não supurativa, suja etiologia só pode ser confirmada por meio da identificação do agente causador via técnicas moleculares, como a reação em cadeia da polimerase com transcriptase reversa aninhada (RT-PCR *nested*) ou PCR em tempo real (qPCR) (Hammerschimitt *et al*, 2021). O PTV, pertencente à família *Picornaviridae,* possui até o momento 13 sorotipos reconhecidos. É considerado endêmico nas granjas suínas a nível mundial, e no Brasil, tem se observado um aumento na sua prevalência em casos com manifestações neurológicos (Vreman *et al*., 2020). Após uma replicação inicial no trato intestinal, o vírus alcança a corrente sanguínea e, em seguida, atinge o tecido nervoso, onde provocar necrose neuronal, neuronofagia e influxo de infiltrado inflamatório composto por linfócitos, histiócitos e plasmócitos (Vreman *et al*., 2020). Macroscopicamente, geralmente não são observadas alterações no encéfalo e na medula espinhal. Todavia, pode-se observar um alargamento dos gânglios nervosos paravertebrais e raízes nervosas. Histologicamente, a lesão de polioencefalomielite não supurativa é indistinguível de outras infecções virais, como o PSC e PoAstV, exigindo, portando, a realização de PCR para confirmação diagnóstica (Hammerschimitt *et al*, 2021; Salles *et al*, 2011).

Para um diagnóstico eficaz, é fundamental a coleta completa da medula espinhal, uma vez que as lesões são mais proeminentes e frequentemente se iniciam nesse segmento do SNC. Ressalta-se que, por também ser isolado de amostras fecais de animais saudáveis, não se recomenda a utilização de fezes como material de eleição para o diagnóstico em casos clínicos (Salles *et al*., 2011). Conclui-se que o reconhecimento deste padrão lesivo em SNC de suínos é essencial para orientar o diagnóstico, especialmente diante da propensão do contínuo aumento dos casos de PTV no Brasil.

Referências consultadas:

Hammerschimitt, M.E., Almeida, P.R., Cecco, B.S., Lorezentt, M.P., Schwertz, C.I., Cruz, R.A.S., Caprioli, R.A., Schuh, D.T., Demoliner, M., Elsen, A.K.A., Spilki, F.R., Pavarini, S.P., Driemerier, D. Swine polioencephalomyelitis in Brazil: identification of *Teschovirus A, Sapelovirus A,* and *Enterovirus G* in a farm from Southern Brazil. *Brazilian Journal of Microbiology,* v.52, p.1617-1622, 2021.

Hammerschimitt, M.E., Almeida, P.R., Pereira, P.R., Pavarini, S.P., Sonne, L. & Driemerier, D. Diseases of the central nervous system in swine in Southern Brazil. *Pesquisa Veterinária Brasileira*, v41, 2021.

Salles, M.W.S., Scholes, S.F.E., Dauber, M., Strebelow, G., Wojnarow, C., Hassard, L., Acton, A.C. & Bollinger, T.K. *Porcine Teschovirus* polioencephalomyelitis in western Canada, J. *Vet. Diagn. Invest*, v.23, p.367-373, 2011.

Vreman, S., Caliskan, N., Harders, F., Boonstra, J., Peperkamp. K., Ho, C.K.Y., Kuller, W., Kortekaas, J. Two novel porcine teschovirus strain as the causative agents of encephalomyelitis in the Netherlands. *BMC Veterinary Research*, v16, 2020.

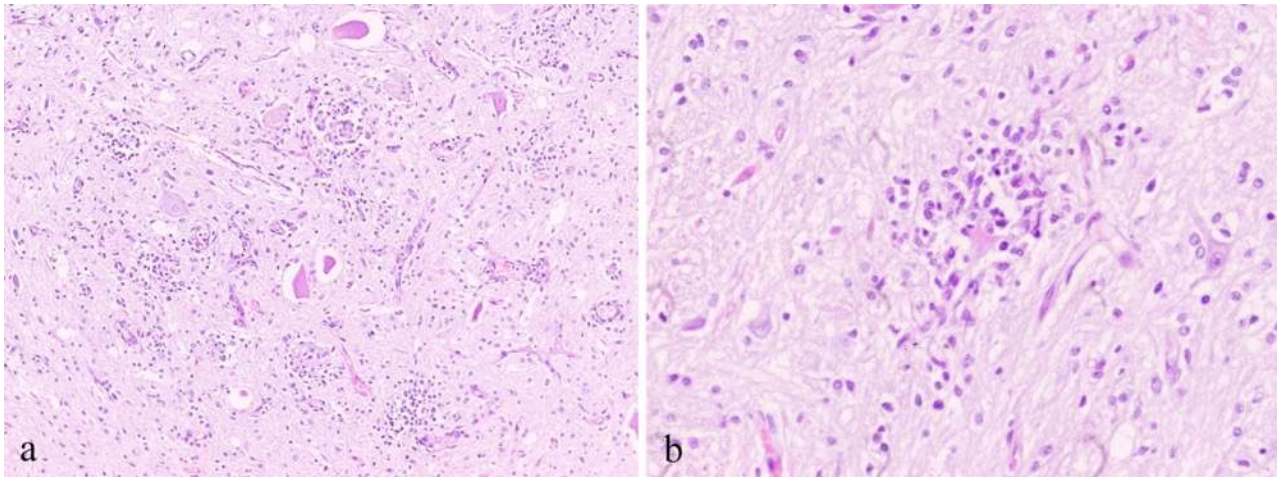

Figura 1 – Medula espinhal (segmento lombar), poliomielite não-supurativa por *Teschovirus suíno,* suíno. A, medula espinhal (segmento lombar), nota-se moderado aumento de celularidade com áreas multifocais de aglomerados de células da glia (gliose), bem como, presença de neurônios necróticos e áreas de neuronofagia multifocais moderada. B, necrose neuronal com neuronofagia e manguitos perivasculares linfoplasmocíticos.

Anais do 8º Congresso de Patologia Veterinária (CPV), XXII Encontro Nacional de Patologia Veterinária (ENAPAVE), XVI Simpósio Brasileiro da Davis-Thompson Foundation, VII Encontro Internacional de Saúde Animal e Prevenção (ENISAP) e I Simpósio de Sanidade Animal do CRMV-MT
9 a 12 de setembro de 2025 – Cuiabá, Mato Grosso, Brasil
Braz J Vet Pathol, 2025, vol. 18, Supl. 1

BJVP
Brazilian Journal of Veterinary Pathology
ISSN 1983-0246

Carcinoma da *rete testis* em um touro da raça nelore

Tainá R. Roque[1*], Matheus F. Pereira[1], Nayara F. Paula[3], Geison M. Nogueira[2], Hugo S. Toma[2], Alessandra A. M. Ronchi[1], Renato L. Santos[3], Tatiane F. Carvalho[1]

[1]Laboratório de Patologia Animal, Hospital Veterinário da UFU, Universidade Federal de Uberlândia, Uberlândia, MG, Brasil.
[2]Setor de Clínica e Cirurgia de Grandes Animais, Hospital Veterinário da UFU, Universidade Federal de Uberlândia, Uberlândia, MG, Brasil.
[3]Departamento de Clínica e Cirurgia Veterinárias, Escola de Veterinária, Universidade Federal de Minas Gerais, Belo Horizonte, MG, Brasil.
***Autor de correspondência**: taina.roque@hotmail.com

Identificação do animal: bovino (*Bos taurus*), macho, Nelore, 8 anos e 8 meses de idade.

Histórico: um touro de central de reprodução, foi encaminhado para o Setor de Clínica e Cirurgia de Grandes Animais do Hospital Veterinário da UFU (HV-UFU), no dia 05/09/2024, com histórico de hemospermia observada durante as coletas de sêmen periódicas na central, desde o dia 01/04/2024. Animal foi colocado em repouso sexual e inicialmente foi realizada antibioticoterapia, anti-inflamatórios e suplementação com vitamina K, sem melhora aparente do quadro clínico. No exame físico, o testículo esquerdo estava desviado cranialmente e com consistência firme à palpação. Foi realizada a orquiectomia unilateral esquerda no dia 10/09/2024 e enviado o testículo para avaliação histopatológica.

Descrição macroscópica: testículo esquerdo medindo 17,0 x 9,0 x 7,5 cm. Foram realizadas secções longitudinais e na região de mediastino, havia duas áreas nodulares, vermelho escuras, macias com cavitações, a maior medindo 1,2 x 0,5 cm e a menor 0,8 x 0,5 cm. Em outra secção longitudinal, havia uma área com substituição do parênquima testicular por material vermelho escuro, gelatinoso, bem delimitado, medindo 2,5 x 1,2 cm (hematoma). A túnica albugínea possuía uma área focalmente extensa vermelho escura, medindo 7,4 x 3,2 cm (sufusão). Epidídimo, plexo pampiniforme e escroto não possuíam alterações macroscópicas.

Descrição histopatológica: testículo; neoplasia epitelial na *rete testis*, não encapsulada, pobremente delimitada e infiltrativa, restrita ao mediastino testicular. As células neoplásicas estavam arranjadas em padrão predominantemente sólido (Figura 1A) e, por vezes, formavam cordões sustentados por um abundante estroma fibrovascular. Multifocalmente, as células neoplásicas estavam dispostas em paliçada ao redor do lúmen central, formando estruturas semelhantes a ácinos e túbulos de tamanhos e formatos variados e projeções papilares para o lúmen da *rete testis*. Em algumas áreas as células neoplásicas são contínuas com o epitélio não neoplásico da *rete testis*. As células neoplásicas são poliédricas a fusiformes com citoplasma amplo e eosinofílico, e limites celulares pouco definidos (Figura 1B). O núcleo é redondo a ovalado, com cromatina finamente pontilhada e um a dois nucléolos proeminentes. Pleomorfismo, anisocariose e anisocitose moderados. Foram visualizadas duas figuras de mitose em 2,37 mm^2. Entremeando as células neoplásicas há hemorragia intensa, áreas multifocais com muitos macrófagos contendo grânulos intracitoplasmáticos de pigmento

acastanhado (hemossiderina), deposição de material amorfo eosinofílico e detritos celulares (necrose) e moderada infiltração de neutrófilos, linfócitos e plasmócitos. Na coloração de Azul da Prússia, os depósitos de hemossiderina foram vistos como grânulos azul escuro no citoplasma de macrófagos, confirmando o diagnóstico de hemossiderose. Os macrófagos contendo pigmento não foram reativos para a coloração de Fontana-Masson, descartando ser melanina. O parênquima testicular apresentava túbulos seminíferos moderadamente hipocelularizados. A parede dos túbulos era constituída por células de Sertoli com diminuição de células germinativas (espermatócitos e espermátides arredondadas e alongadas), espermatogônias com citoplasma vacuolizado e com núcleo picnótico, inúmeras células gigantes multinucleadas no lúmen dos túbulos seminíferos e acúmulo moderado de tecido conjuntivo fibroso intersticial (degeneração intensa). Interstício com infiltrado multifocal a coalescente moderado de linfócitos, plasmócitos e macrófagos e alguns neutrófilos. Hemorragia multifocal a coalescente moderada.

Diagnóstico morfológico: testículo, carcinoma da *rete testis*, bovino.

Exames complementares: a avaliação histopatológica identificou uma neoplasia maligna incomum e indiferenciada no testículo. No entanto, não foi possível determinar a origem das células neoplásicas. Dessa forma, foi realizada imuno-histoquímica (IHC) utilizando os anticorpos para pan-citoqueratina (clone AE1 AE3 - Santa Cruz Biotechnology, EUA), vimentina (clone V9 – Dako, Dinamarca) e CD31 (clone JC70A – Dako, Dinamarca). As células neoplásicas apresentaram imunocoloração acentuada e difusa para vimentina (Figura 1C e D), e foram fortemente positivas para citoqueratina, com um padrão multifocal a coalescente (Figura 1E e F). O anticorpo anti-CD31 humano não apresentou reação cruzada com tecidos bovinos, visto que os controles internos (células endoteliais dos vasos sanguíneos dos tecidos não neoplásicos) não apresentaram imunorreação.

Comentários: As características morfológicas, principalmente localização exclusiva no mediastino testicular e continuidade com o epitélio da *rete testis,* associada a expressão de vimentina e citoqueratina pelas células neoplásicas, apoiam o diagnóstico de carcinoma da *rete testis*. O carcinoma da *rete testis* é uma neoplasia testicular rara em humanos e com poucos relatos na medicina veterinária, sendo descrito em caprino (Searson, 1980), camundongo (Yoshitomi e Morii, 984), rato (Nyska et al., 1991) e em cão (Radi et al., 2004). Experimentalmente, dois estudos demonstraram o desenvolvimento da neoplasia, sendo um em camundongos (Newbold et al., 1986) e o outro em ratos (Rehm e Waalkes, 1988).

O diagnóstico histopatológico nesta neoplasia é desafiador, havendo a necessidade da realização de IHC para caracterização fenotípica e determinação da histogênese das células neoplásicas (Suárez-Zamora et al., 2021). Em humanos foi relatada acentuada e difusa imunocoloração para citoqueratina e fraca e focal para vimentina (Ballotta et al., 2000; Chen et al., 2021). No entanto, em um relato de adenocarcinoma mucinoso da *rete testis* em um cão, a imunocoloração foi forte e difusa tanto para citoqueratina quanto para vimentina (Radi et al., 2024), corroborando com os achados do nosso relato.

Além da IHC, outros fatores devem ser considerados para determinação do diagnóstico de carcinoma da *rete testis*. Entre eles, destacam-se a transição do epitélio normal da *rete testis* para o epitélio neoplásico, bem como a ausência de outras neoplasias, como teratomas (Radi et al., 2004; Suárez-Zamora et al., 2021; Petrović et al., 2023).

Referências consultadas:

Ballotta MR, Borghi L, Barucchello G. Adenocarcinoma of the rete testis. Report of two cases. Adv Clin Path. 2000; 4(4):169-73.

Chen Y, Chen Y, Sun Q, Hou X, Fu S, Jin H, Tao X, Yang Y, Wang J, Cao Y, An X, Zhang Y. Adenocarcinoma of the rete testis: clinicopathological study of 18 cases with emphasis on MET amplification and a review of the literature. Histopathology. 2021; 79(1):45-57.
Newbold RR, Bullock BC, McLachlan JA. Diethylstilbestrol-induced lesions of the mouse rete testis. Am J Pathol. 1986; 125(3):625-8.
Nyska A, Waner T, Goldstein J, Bar Yoseph A, Pirak M. Spontaneous rete testis adenocarcinoma in a Fischer 344 rat: a cytomorphological and ultrastructural study. J Comp Pathol. 1991; 104(4):449–54.
Petrović A, Jurković I, Krušlin B. Primary undifferentiated carcinoma of rete testis with extensive peritoneal carcinomatosis and fatal outcome: Case report. Urol Case Rep. 2023; 51:102573.
Radi ZA, Miller DL, Hines ME II. Rete testis mucinous adenocarcinoma in a dog. Vet Pathol. 2004; 41(1):75–78.
Rehm S, Waalkes MP. Mixed Sertoli-Leydig cell tumor and rete testis adenocarcinoma in rats treated with $CdCl_2$. Vet Pathol. 1988; 25(2):163-6.
Searson JE. Testicular adenocarcinoma in a ram. Vet Pathol. 1980; 17(3):391-3.
Suárez-Zamora DA, Requena-Tapia MJ, Ródenas-Herranz T, Hoz-Romero J, Báguena-Cervellera L, León-Romero L. Carcinoma of the rete testis: A rare testicular tumor. Rev Esp Patol. 2021; 54(3):188–92.
Yoshitomi K, Morii S. Benign and malignant epithelial tumors of the rete testis in mice. Vet Pathol. 1984; 21:300–3.

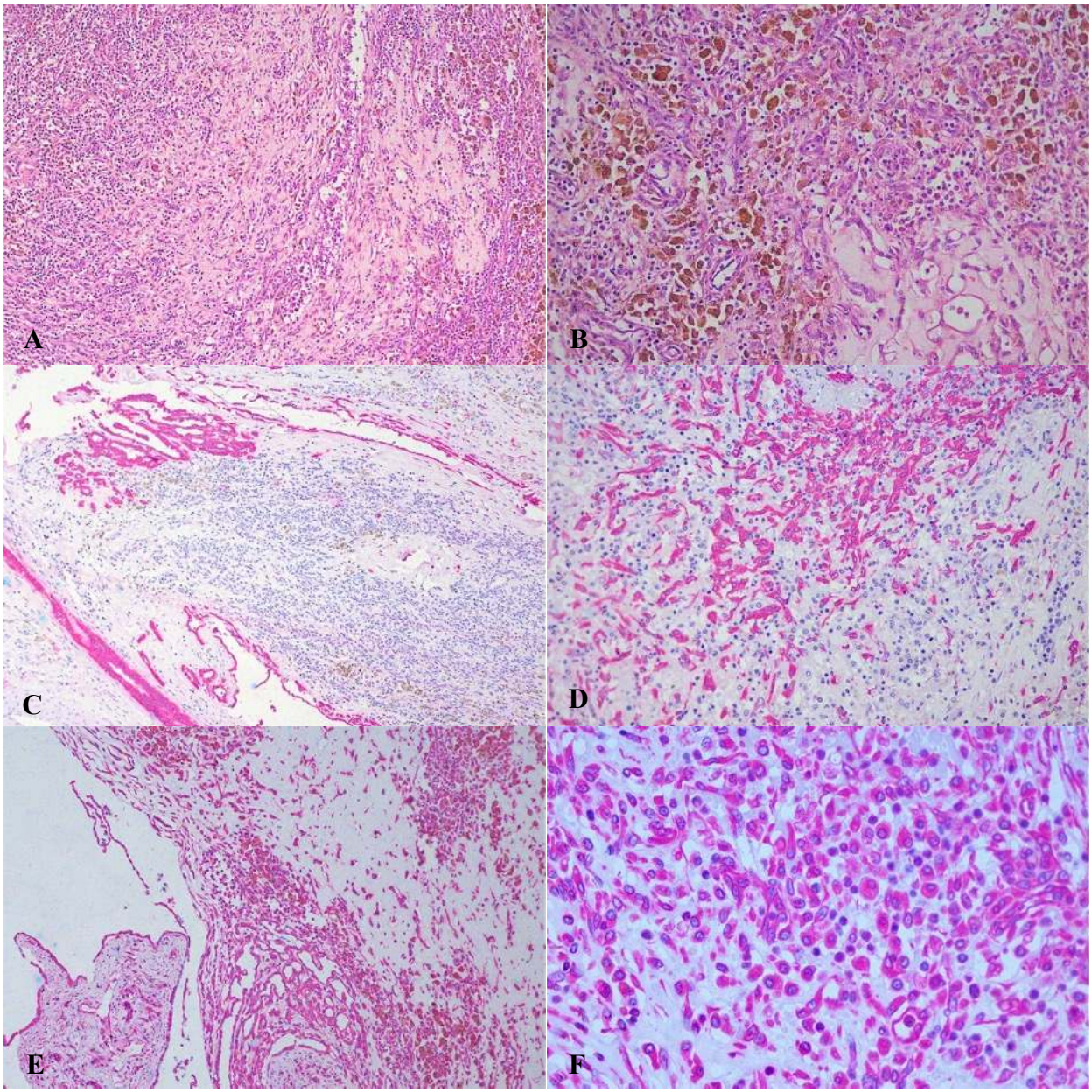

Figura 1 - Carcinoma da *rete testis* em um touro (*Bos taurus*). Células neoplásicas dispostas em padrão sólido (**A**). Hematoxilina e eosina. 10X objetiva. As células neoplásicas são poliédricas com pleomorfismo moderado. Entremeando a neoplasia há macrófagos contendo pigmento granular e amarronzado intracitoplasmático, interpretado como hemossiderina (**B**) Hematoxilina e eosina. 20X objetiva. Imuno-histoquímica caracterizando o carcinoma da *rete testis* em um touro com expressão citoplasmática de pan-citoqueratina (**C** e **D**) e vimentina (**E** e **F**). Objetivas: C: 10X; D: 20x; E: 10X; e F: 40X.

Anais do 8º Congresso de Patologia Veterinária (CPV), XXII Encontro Nacional de Patologia Veterinária (ENAPAVE), XVI Simpósio Brasileiro da Davis-Thompson Foundation, VII Encontro Internacional de Saúde Animal e Prevenção (ENISAP) e I Simpósio de Sanidade Animal do CRMV-MT
9 a 12 de setembro de 2025 – Cuiabá, Mato Grosso, Brasil
Braz J Vet Pathol, 2025, vol. 18, Supl. 1

BJVP
Brazilian Journal of Veterinary Pathology
ISSN 1983-0246

Tumor de parede perivascular em salamanta arco-íris (*Epicrates cenchria*)

Elizandra T. Melo,[1*] Rodrigo J. P. Santos[1], Maria L. S. L. Frota[1], Jean M. B. S. Duarte,[1] Kaillane A. Lucena,[1] Dyeime R. Sousa,[1] Francisco A. L. Souza,[1] Fábio S. Mendonça.[1]

[1]Laboratório de Diagnóstico Animal, Universidade Federal Rural de Pernambuco, Recife, PE, Brasil.
***Autor de correspondência**: elizandra.melo@ufrpe.br

Identificação do animal: Salamanta arco-íris (*Epicrates cenchria*), macho, senil (>20 anos).

Histórico: Animal com crepuscular e comportamento recluso mediante tratadores. Foi relatado que cerca de 10 dias antes do óbito, notou-se uma lesão ulcerada com rápida evolução para uma massa na região oral da maxila esquerda. A realização de tratamento medicamentoso com anti-inflamatório e antibiótico não foi eficaz e dada anorexia e o nítido sofrimento, optou-se pela eutanásia.

Descrição macroscópica: No exame externo, maxila, junção mucocutânea (lâmina não submetida): Massa multilobulada na gengiva do lado esquerdo, medindo 1,5 cm X 1,2 cm X 0,6 cm, firme, rósea e bem vascularizada, contendo áreas multifocais ulceradas, aderida ao palato e junção mucocutânea, branca homogênea ao corte. No exame interno, aorta: nódulo branco, exofítico e de crescimento expansivo, medindo 1,5 cm X 1 cm X 0,6 cm, firme, de superfície lisa e homogêneo ao corte; Vasos da base do coração (lâmina não submetida): Em arco aórtico esquerdo, nódulo irregular, firme, branco, exofítico e de crescimento expansivo, de superfície lisa e homogêneo ao corte, medindo 2,5 cm X 1,5 cm X 1 cm. Em arco aórtico direito, dois nódulos de características similares, sendo o maior nódulo medindo 2 cm X 2,1 cm X 2 cm. Ao corte, todos os nódulos apresentavam aspecto homogêneo, regular e branco; Tecido subcutâneo em região de cabeça (lâmina não submetida): Na região dorsal craniana lateral esquerda, caudal ao globo ocular, havia outra massa de mesma consistência à observada na mucosa oral e vasos sanguíneos, de aspecto nodular, medindo 1,2 cm X 1,4 cm X 0,5 cm.

Descrição histopatológica: Artéria aorta: nota-se proliferação celular mesenquimal exuberante limitada à parede vascular, bem demarcada, nodular, não encapsulada, expansiva na adventícia e infiltrativa na média. Seu padrão é misto, por vezes em feixes entrelaçados, por vezes, com células frouxamente agrupadas, envoltas por material levemente eosinofílico e fibrilar. As células são pleomórficas e variam de fusiformes a estreladas, apresentam limite indistinto, com citoplasma moderado a escasso, eosinofílico, fibrilar. Os núcleos são basofílicos, alongados a fusiformes, centrais, com cromatina fina a grosseiramente pontilhada e nucléolos evidentes. Observa-se a presença de células multinucleadas ocasionais, intensa anisocitose e anisocariose. As mitoses variam de 0 a 2 por campo de grande aumento. O mesmo padrão morfológico é observado em ambos os nódulos da base do coração, gengiva e subcutâneo.

Diagnóstico morfológico: Artérias, gengiva e nódulo subcutâneo: Tumor de parede perivascular/ Sarcoma de tecidos moles.

Exames complementares: Não houve imunomarcação do citoplasma das células neoplásicas para vimentina, CK Pan, Iba-1 e SOX10.

Comentários: os tumores de parede perivascular (TPVs) são neoplasias originadas das células murais dos vasos sanguíneos, exceto endotélio (Avallone et al., 2007). Esses tumores incluem hemangiopericitomas, miopericitomas, angioleiomiomas, angiomiofibroblastomas e angiofibromas, comuns em cães de meia idade ou senis e raro em gatos (Hendrick, 2016). Em serpentes, eles são raramente descritos de forma detalhada e por apresentarem padrões histológicos notavelmente semelhantes entre si, principalmente quando há alto grau de anaplasia, o termo sarcoma de tecidos moles (STM) tem sido amplamente adotado como diagnóstico histopatológico padrão (Dietz et al., 2016).

O diagnóstico de tumor de parede vascular foi baseado no padrão morfológico das lesões macroscópicas e microscópicas, tendo em vista que não houve imunomarcação do citoplasma das células neoplásicas para vimentina, CK Pan, Iba-1 e SOX10.

De maneira geral, observa-se que em répteis o diagnóstico de neoplasias se dá principalmente a partir da descrição histopatológica, visto que imunomarcadores apresentam fraca expressão e padronização (Garner; Hernandez-Divers; Raymond, 2004; Ossiboff, 2018). Consequência desse desafio diagnóstico, surge um alto quantitativo de sarcomas de tecidos moles em serpentes (Ossiboff, 2018).

TPVs em cães são geralmente solitários, multilobulados e variam de circunscrito a infiltrativo, com raras metástases (Hendrick, 2016). Microscopicamente, seu arranjo é variado, as células podem formar ninhos, mas também pode ocorrer em feixes entrelaçados, com células mesenquimais separadas por estroma colagenoso e por vezes mixomatoso (Hendrick, 2016). Em serpentes, geralmente observam-se células fusiformes dispostas em fascículos curtos ou em arranjos espiralados ao redor de vasos sanguíneos, que podem ser acompanhadas por áreas frouxamente organizadas com matriz mucinosa, como no caso aqui descrito (Dietz et al., 2016).

O prognóstico para cães acometidos por TPVs é geralmente reservado a bom, dependendo de fatores como o grau histológico, o tamanho da lesão, a localização anatômica e a possibilidade de excisão cirúrgica completa (Hendrick, 2016). A maioria dos TPVs caninos apresenta comportamento biológico indolente, com crescimento lento e baixa taxa de recorrência local quando completamente removidos (Avallone et al., 2007). No entanto, casos de TPVs de alto grau, caracterizados por maior atipia celular, mitoses frequentes e infiltração tecidual agressiva, podem evoluir com recidiva ou, raramente, metástases, sobretudo para linfonodos regionais ou pulmões (Avallone et al., 2007).

Em serpentes, o prognóstico de sarcomas de tecido moles é geralmente reservado a desfavorável, sobretudo nos casos de elevada anaplasia (Dietz et al., 2016). Em um estudo, a recorrência de sarcomas de tecidos moles foi observada em 11 de 17 casos com acompanhamento clínico disponível, e metástases (cutânea ou visceral) ocorreram em 4 animais (Dietz et al, 2016). A dificuldade de se chegar ao diagnóstico de tumor de parede vascular, bem como o comportamento agressivo dos sarcomas de tecido moles, ressaltam a importância da identificação histopatológica desses tumores e seu papel no diagnóstico precoce.

Referências consultadas:

Avallone G., Helmbold P., Caniatti, M., Stefanello D., Nayak RC., & Roccabianca P. The spectrum of canine cutaneous perivascular wall tumors: morphologic, phenotypic and clinical characterization. Veterinary pathology. 2007; 44(5), 607-620

Dennis MM, McSporran KD, Bacon NJ, Schulman FY, Foster RA, Powers BE. Prognostic Factors for Cutaneous and Subcutaneous Soft Tissue Sarcomas in Dogs. Vet Pathol. 2010; 48(1):73-84.

Dietz J, Heckers KO, Aupperle H, Pees M. . Cutaneous and subcutaneous soft tissue tumours in snakes: a retrospective study of 33 cases. J Comp Pathol. 2016; 155(1), 76-87.
Garner MM, Hernandez-Divers SM, Raymond JT. Reptile neoplasia: a retrospective study of case submissions to a specialty diagnostic service. Vet Clin Exot Anim Pract. 2004; 7(3): 653-671.
HENDRICK, MJ. Mesenchymal tumors of the skin and soft tissues. In: Meuten DJ, editor .Tumors in domestic animals, 5th ed. Iowa:John Wiley & Sons; 2016 p. 142-175.
Ossiboff RJ. Serpentes. In: Terio KA, McAloose D, Leger JS. Pathology of wildlife and zoo animals. Academic Press; 2018 p. 897-919.

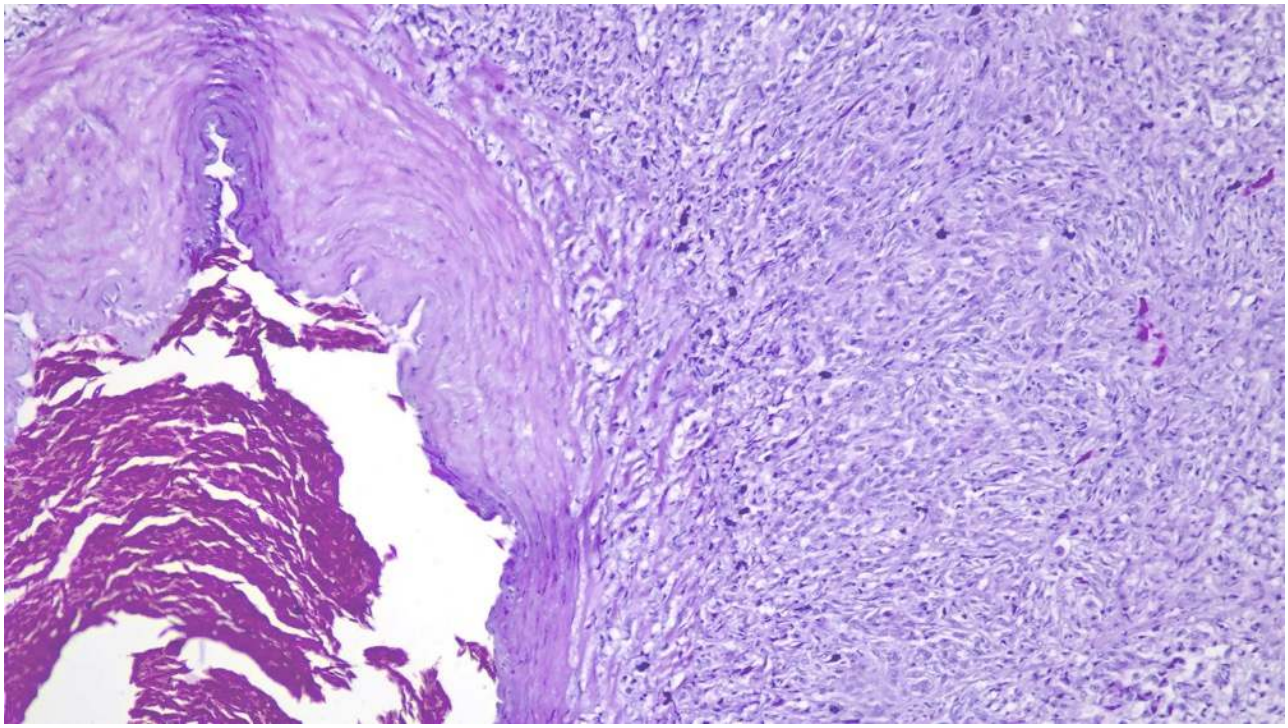

Figura 1 – Artéria: Expandindo a adventícia e infiltrando a túnica média, proliferação celular mesenquimal exuberante limitada à parede vascular, bem demarcada. O padrão morfológico é misto, por vezes em feixes entrelaçados, por vezes, com células frouxamente agrupadas, envoltas por material levemente eosinofílico e fibrilar. As células são pleomórficas e variam de fusiformes a estreladas, apresentam limite indistinto, com citoplasma moderado a escasso, eosinofílico, fibrilar. H.E. obj. 10x.

Anais do 8º Congresso de Patologia Veterinária (CPV), XXII Encontro Nacional de Patologia Veterinária (ENAPAVE), XVI Simpósio Brasileiro da Davis-Thompson Foundation, VII Encontro Internacional de Saúde Animal e Prevenção (ENISAP) e I Simpósio de Sanidade Animal do CRMV-MT
9 a 12 de setembro de 2025 – Cuiabá, Mato Grosso, Brasil
Braz J Vet Pathol, 2025, vol. 18, Supl. 1

BJVP
Brazilian Journal of Veterinary Pathology
ISSN 1983-0246

Síndrome da diarreia hemorrágica aguda canina

Aline C. da C. Fontenele[1], Amália Ferronato[1], Alessandra da Cruz [1], Deise K.A. da Silva [1], Pietra M. F. Detoni [1], Teiffny de Castilhos [1], Manoela M. Piva [1], Aline de M. Viott[1]

[1]Laboratório de Patologia, Universidade Federal do Paraná, Setor Palotina, Palotina, PR.
***Autor de correspondência**: alinecristinafontenele@gmail.com

Identificação do animal: canino (*Canis lupus familiaris*), macho, Fila Brasileiro, 6 anos de idade.

Histórico: segundo tutor, animal apresentou muito vômito e diarreia sanguinolenta, sendo percebidas, no exame clínico, palidez de mucosas e hipotermia.

Descrição macroscópica: animal em bom estado corpóreo, com moderada deposição de tecido adiposo em subcutâneo e mesentério. Á inspeção, externa apresentava mucosas oral e oculares com coloração pálida acentuada difusa, e moderada quantidade de conteúdo pastoso, enegrecido e fétido na região perianal. Havia, no estômago, acentuada quantidade de conteúdo fluido hemorrágico e a mucosa gástrica apresentava-se com coloração vermelho enegrecida difusa acentuada. O intestino delgado e grosso encontrava-se com moderada distensão pela presença de conteúdo avermelhado, com mucosas com coloração vermelho enegrecida difusa acentuada. No mesentério, próximo ao jejuno, foi percebida uma área focalmente extensa acentuada com coloração vermelho enegrecida. Os linfonodos mesentéricos apresentavam multifocal moderado aumento de volume com coloração avermelhada multifocal moderada.

Descrição histopatológica: Na mucosa estomacal adjacente a vasos sanguíneos superficiais, havia leve quantidade de hemácias extravasculares de maneira multifocal a coalescente moderada. (hemorragia). Em intestino delgado, observou-se hemorragia difusa, acentuado, levando à distensão da lâmina própria. Ainda, em intestino delgado, era visível aumento da eosinofilia tecidual associado a restos celulares difuso e acentuado, além de leve quantidade de infiltrado inflamatório predominantemente neutrofílico multifocal entremeado, com alguns linfócitos e plasmócitos; a submucosa encontra-se com o tecido conjuntivo segregado e desorganizado multifocal a coalescente leve e, entremeado, multifocal e leve quantidade de estruturas bacterianas predominantemente bacilares, com algumas cocoides. No intestino grosso, foi observada celularidade similar àquela vista em intestino delgado. Em linfonodos mesentéricos, notou-se extravasamento de hemácias dos vasos sanguíneos, multifocal a coalescente, moderado.

Diagnóstico morfológico: Estômago, gastrite hemorrágica multifocal a coalescente leve, canino, Fila brasileiro, macho, 6 anos. Intestino delgado, enterite necrohemorrágica difusa acentuada com estruturas bacterianas bacilares gram positivas intralesionais multifocal leve, canino, Fila brasileiro, macho, 6 anos. Intestino grosso, enterite necrohemorrágica difusa acentuada com estruturas bacterianas bacilares gram positivas intralesionais multifocal leve, canino, Fila brasileiro, macho, 6 anos.

Diagnóstico etiológico: Gastroenterite bacteriana.

Exames complementares: Realizada a coloração especial de Brown-Brenn (BB), observou-se marcação positiva para estruturas bacterianas bacilares gram positivas, entremeadas a tecido conjuntivo desorganizado e segregado na região de submucosa e aderidos à superfície das vilosidades em intestino delgado e grosso.

Comentários: os achados anatomopatológicos observados em estômago e intestino, em conjunto com as alterações microscópicas dos tecidos corados por hematoxilina e eosina, permitiram o diagnóstico de síndrome da diarreia hemorrágica aguda (SDHA). A coloração de Brown-Brenn, ao possibilitar a visualização de bacilos gram-negativos, sugere que o agente etiológico envolvido seja *Clostridium perfringens* tipo A.

O *C. perfringens* é um bacilo anaeróbio gram-positivo o qual pertence a microbiota gastrointestinal e é amplamente encontrado no ambiente, sendo categorizado em 5 grupos de A a E, sendo tipo A aquele de maior ocorrência em mamíferos (Gelberg, 2018). Assim como em outras enterites clostridiais, a patogenia da gastroenterite hemorrágica aguda está relacionado à produção de toxinas as quais, neste caso, promovem necrose hemorrágica da mucosa gastrointestinal (Gelberg, 2018).

São mais frequentemente acometidos por SDHA, cães de raças de pequeno porte, com um peso aproximado de 10kg e com, em média, 5 anos de idade. Dentre estes animais, o primeiro sinal clínico observado é a êmese, seguida, em menos de 24 horas, por diarreia hemorrágica (Gohari, et al. 2020), com óbito ocorrendo em menos de 10% dos casos por hipovolemia ou sepse (Unterer; Busch, 2020). A patogenia da SDHA não é completamente elucidada, tendo sido consideradas causas alérgicas, hereditárias, autoimunes e infecciosas (Unterer, et al. 2014). Atualmente, há grande evidência de que esteja relacionada a proliferação excessiva de *C. perfringens* e à produção de toxinas pela bactéria (Unterer; Busch, 2020)

A enterotoxina α, é aquela tradicionalmente responsável pelas lesões provocadas em *C. perfringens* tipo A (Gelberg, 2018). Entretando, um estudo realizado em cães com SDHA, demonstrou que a prevalência de enterotoxina α nestes animais não é significativa quando comparada a cães saudáveis ou com outras formas de diarreia hemorrágica (Allen-Deal et al, 2021). Em 2015, o sequenciamento genético de um *C. perfringens* tipo A isolado de um caso fatal de SDHA, evidenciou novos genes, presentes em plasmídeos, relacionados a toxinas denominados NetE, NetF e NetG (Unterer; Busch, 2020).

As novas toxinas identificadas possuem a capacidade de provocar lise celular osmótica através da formação de poros na membrana citoplasmática, sendo apontados como importantes agentes de virulência em casos de SDHA (Unterer; Busch, 2020). Evidencia-se que uma quantidade significativamente maior de toxinas NetE e NetF em cães com SDHA, ainda que não sejam exclusivas desta afecção (Sindern et al, 2018).

Por ser uma bactéria pertencente a microbiota gastrointestinal, o isolamento em cultivo bacteriano de *C. perfringens não é diagnóstico de* SDHA (Silva, Lobato, 2015). De modo similar, a identificação de maiores quantidades de *C. perfringens* por meio de PCR, assim como de enterotoxinas por ELISA, incluso NetF, e de marcadores fecais como calprotectina e S100A12 também não permite diagnóstico conclusivo, por serem achados compatíveis com outras afecções gastrointestinais agudas, bem como possivelmente encontrados em cães saudáveis (Unterer, Busch, 2020).

Por este motivo, o diagnóstico de SDHA se dá principalmente pela análise das manifestações clínicas, em associação com a exclusão de outros enteropatógenos e análise histopatológica (Unterer, Busch, 2020). Nesta última, devem ser observadas, em grau leve a acentuado, enterocolite necrótica neutrofílica, com a presença de bacilos gram-positivos aderidos as vilosidades necróticas ou

entremeados a restos celulares no lúmen intestinal e, ocasionalmente, edema e hemorragia da lâmina própria, distensão das criptas intestinais e eosinofilia tecidual (Leipig-Rudolph et al, 2018)

Referências consultadas:

Allen-Deal A, et al. Prevalence of *Clostridium perfringens* alpha toxin and enterotoxin in the feaces of dogs with acute hemorrhagic diarrhea syndrome. Journal of Small Animal Practice. 2021; 62(5), 373-78

Gelberg, HB. Sistema digestório, omento, mesentério e cavidade peritoneal. In: Zachary, JF. Bases da patologia em veterinária. 6ªed. Rio de Janeiro: Elsevier, 2018. p. 324 – 412

Gohari IM, Unterer S, Whitehead AE, Prescott JF. NetF-producing *Clostridium perfringens* and its associated diseases in dogs and foals. Journal of Veterinary Diagnostic Investigation. 2020; 32(2), 230-238

Leipig-Rudolph M, et al. Intestinal lesions in dogs with acute hemorrhagic diarrhea syndrome associated with netF-positive Clostridium perfringens type A. Journal of Veterinary Diagnostic Investigation. 2018; 30(4), 495-503

Silva ROS, Lobato FCF. *Clostridium perfringens*: a review of enteric diseases in dogs, cats and wild animals. Anaerobe. 2015; 33, 14-17

Sindern N, et al. Prevalence of *Clostridium perfringens* NetE and NetF toxin genes in the feces of dogs with acute hemorrhagic diarrhea syndrome. Jounrla of Veterinary Internal Medicine. 2018; 33(1), 100-105

Unterer S, Busch K. Acute hemorrhagic diarrhea syndrome in dogs. Veterinary Clinics: Small Animal Practice. 2020; 51(2), 79-92

Unterer S, et al. Endoscopicalli Visualized lesions, histologic findings, and bacterial invasion in the gastrointestinal mucosa of dogs with acute hemorrhagic diarrhea syndrome. Journal of veterinary internal medicine; 28(1), 52-58

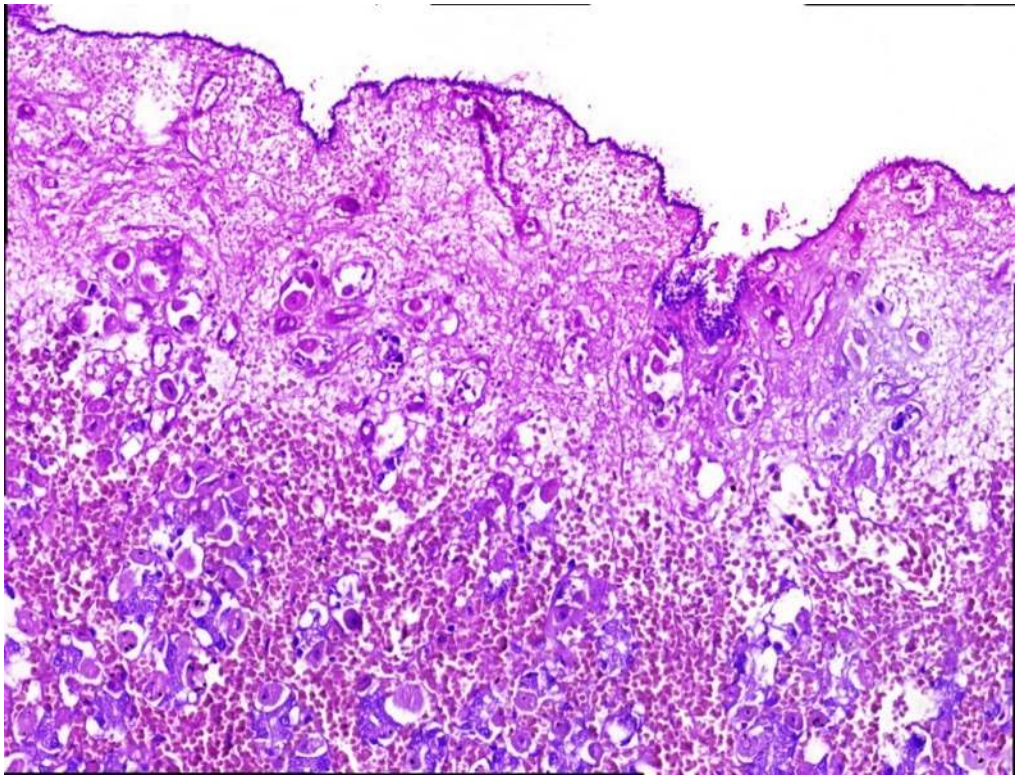

Figura 1 – Intestino delgado, Gastroenterite bacteriana, cão. Observa-se acentuada distensão da lâmina própria por conteúdo hemorrágico, associada a eosinofilia tecidual e infiltrado inflamatório neutrofílico. Aderidas a superfície das vilosidades, há grande quantidade de estruturas bacterianas bacilares sugestivas de *Clostridium* spp. HE, obj 40x.

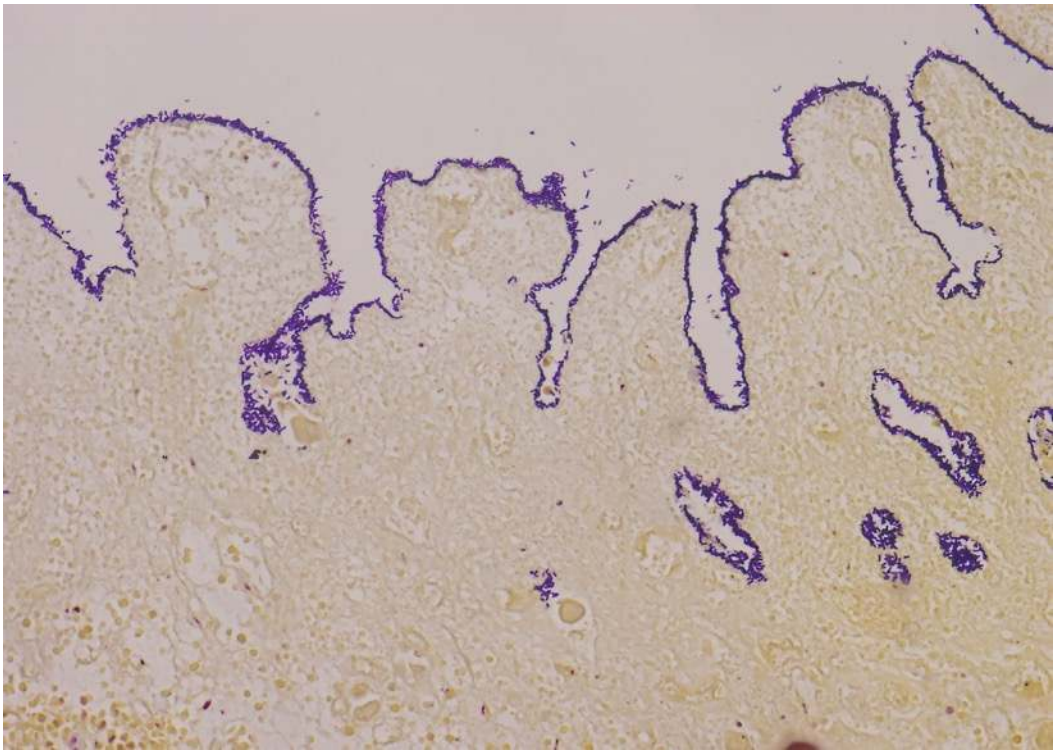

Figura 2 – Intestino delgado, Gastroenterite bacteriana, cão. Aderidas a superfície das vilosidades e entremeadas a mucosa intestinal, notam-se estruturas bacterianas bacilares gram-positivas compatíveis com *Clostridium* BB, obj 40x.

Anais do 8º Congresso de Patologia Veterinária (CPV), XXII Encontro Nacional de Patologia Veterinária (ENAPAVE), XVI Simpósio Brasileiro da Davis-Thompson Foundation, VII Encontro Internacional de Saúde Animal e Prevenção (ENISAP) e I Simpósio de Sanidade Animal do CRMV-MT
9 a 12 de setembro de 2025 – Cuiabá, Mato Grosso, Brasil
Braz J Vet Pathol, 2025, vol. 18, Supl. 1

BJVP
Brazilian Journal of Veterinary Pathology
ISSN 1983-0246

Prototecose ocular em cão da raça Pastor Alemão

Deise K. A. Silva[1*], Vinicius Dahm[1], Alessandra Cruz[1], Amália Ferronato[1], Pietra M. F. Detoni[1], Juliana A. Lopes[2], Manoela M. Piva[1], Aline M. Viott[1]

[1]Universidade Federal do Paraná, Departamento de Ciências Veterinárias, Laboratório de Patologia Veterinária, Palotina, Paraná, Brasil.
[2]Universidade Federal do Paraná, Departamento de Ciências Veterinárias, Laboratório de Imaginologia e Cardiologia Veterinária, Palotina, Paraná, Brasil.
***Autor de correspondência**: deyskelly02@gmail.com

Identificação do animal: canino (*Canis lupus familiaris*), fêmea, Pastor Alemão, 3 anos de idade.

Histórico: o animal apresentou um quadro de diarreia crônica por mais de três meses, além de histórico de cegueira súbita. Inicialmente, foi submetido a tratamento com prednisolona, vermífugos e probióticos, porém sem melhora clínica. A condição evoluiu para hematoquezia, sendo então introduzido um novo protocolo terapêutico com metronidazol, enrofloxacina e ceftriaxona, também sem sucesso. Foi realizada ultrassonografia intraocular, a qual revelou descolamento bilateral de retina associado a processo hemorrágico e/ou inflamatório em câmara vítrea. Adicionalmente, a ultrassonografia abdominal demonstrou espessamento de muscular intestinal, indicando colite. Devido ao prognóstico desfavorável o animal foi eutanasiado e encaminhado ao Laboratório de Patologia Veterinária da Universidade Federal do Paraná, onde foi realizada necropsia.

Descrição macroscópica: animal com escore corporal moderado (2/5). Em ambos os globos oculares observa-se a retina deslocada em direção à câmara anterior, com aderência ao cristalino difusa acentuada (descolamento de retina). No globo ocular direito, observa-se na câmara anterior substituição do humor vítreo por conteúdo esbranquiçado difuso acentuado, e na câmera anterior do globo ocular esquerdo há áreas esbranquiçadas multifocais leve. Na necropsia, também foram observadas lesões sistêmicas, que consistiam em miosite, enterocolite, nefrite, miocardite e tireoidite. Todos os órgãos apresentavam áreas multifocais a coalescentes, esbranquiçadas, elevadas, irregulares e firmes, que variavam de intensidade leve a acentuada.

Descrição histopatológica: globo ocular: observou-se na íris, corpo ciliar e coroide, presença de infiltrado inflamatório linfoplasmocitário difuso, discreto (uveíte), associado a intenso espessamento devido a acentuada quantidade de estruturas ovaladas a esféricas, medindo entre 7 a 20 µm de diâmetro (esporângios). Os esporângios são leve a intensamente basofílicos e alguns, apresentam septações internas (esporangiósporos), morfologicamente compatíveis com *Prototheca* spp. Essas estruturas infiltram e expandem o espaço sub-retiniano, promovendo a separação da retina, que se encontra marcadamente desorganizada e dobrada para o interior do corpo vítreo. Notam-se numerosos esporângios e esporangiósporos de *Prototheca* spp., também infiltrando as camadas retinianas, associados a discretos focos de infiltrado inflamatório linfoplasmocitário. As células ganglionares apresentam citoplasma contraído e hipereosinofílico, com núcleo frequentemente ausente (necrose). Os vasos da coroide estão dilatados e apresentam marginação leucocitária. Entremeado, há áreas multifocais a coalescentes de discreta hipereosinofilia tecidual e restos celulares (necrose), além

disso, os vasos sanguíneos estão levemente dilatados e preenchidos por hemácias (congestão). Realizada coloração de metenamina de prata de Grocott (GMS) e Ácido Periódico de Schiff (PAS), com marcação acentuada dos esporângios e esporangiósporos.

Diagnóstico morfológico: globo ocular, uveíte linfoplasmocitária difusa leve com descolamento de retina acentuado e presença de esporângios e esporangiósporos intralesionais compatíveis com *Prototheca* spp., canino.

Diagnóstico etiológico: uveíte e retinite por alga.

Etiologia: *Prototheca bovis*.

Exames complementares: a extração de DNA foi realizada a partir de colônias frescas, cultivadas e isoladas em ágar Sabouraud Dextrose, provenientes de amostra intestinal. A amplificação por PCR gerou fragmentos de aproximadamente 600 pb. O produto foi analisado por eletroforese e sequenciado. A sequência obtida apresentou 100% de identidade com *Prototheca bovis.*

Comentários: neste caso, o comprometimento intraocular foi decorrente de uma prototecose sistêmica. O cão apresentou inflamação disseminada, afetando músculo esquelético, coração, rim, tireoide, intestino delgado e intestino grosso. O diagnóstico foi estabelecido com base nas características histomorfológicas, evidenciadas por colorações de PAS e GMS, e confirmado por cultura microbiológica, PCR e sequenciamento, identificando-se a espécie *Prototheca bovis.*

A prototecose é uma doença infecciosa grave, causada por algas saprófitas, unicelulares e aclorofiladas pertencentes ao gênero *Prototheca*. Esses microrganismos são amplamente distribuídos no ambiente, são encontrados no solo, matéria orgânica em decomposição e ambientes aquáticos. A infecção por esse agente tem sido reportada tanto em humanos quanto em animais, principalmente em indivíduos imunossuprimidos (Stenner, et al., 2007; Hussain, et al. 2021). Neste cão, não foi relatada nem identificada qualquer doença inflamatória, neoplásica ou metabólica pré-existente.

As espécies *Prototheca bovis e P. wickerhamii* são as mais frequentemente associadas à prototecose em animais. Entre os cães, *P. bovis* é a espécie mais comumente envolvida na forma disseminada da doença (Stenner et al., 2007; Pressler, 2012). A prototecose pode se apresentar na forma cutânea e disseminada. A patogênese da forma disseminada ainda não é completamente compreendida. No entanto, supõem-se que a infecção esteja relacionada com a ingestão oral de água e alimentos contaminados e que a porta de entrada seja a mucosa do cólon (Vince et al., 2014; Falcaro et al., 2021).

O acometimento ocular, como evidenciado neste caso, é uma manifestação comum da forma disseminada da prototecose canina, frequentemente resultando em cegueira. Lesões como deslocamento de retina, uveíte e retinite estão bem descritas na literatura (Stenner et al., 2007). A disseminação do agente ocorre, principalmente, por via hematógena, a partir de lesões entéricas, especialmente no cólon, onde há comprometimento da mucosa (Rizzi et al., 2006). O acometimento das porções vascularizadas oculares que resultam em uveíte corroboram com a origem hematogênica do agente e infecção intraocular secundária. Neste caso, a ocorrência simultânea de cegueira súbita e diarreia crônica representa um achado clínico relevante, que reforça fortemente a suspeita de disseminação sistêmica da infecção.

A prototecose deve ser diferenciada de outras infecções, como as fúngicas (*Blastomyces dermatitidis*, *Cryptococcus neoformans*, *Coccidioides immitis*, *Histoplasma capsulatum*) e *Chlorella* spp. A diferenciação entre esses agentes é baseada principalmente em características morfológicas em associação ao isolamento ou identificação molecular. No caso de *Chlorella* spp., um pigmento esverdeado é observado, visível em tecidos fixados, associado a coloração de PAS com marcação em

grânulos de amido. A infecção por *Prototheca* deve ser incluída no diagnóstico diferencial de diarreia hemorrágica em cães com cegueira associada, especialmente quando as causas mais comuns foram excluídas (Ramírez-Romero, 2010; Vince et al., 2014). No caso em questão, a combinação de métodos morfológicos e moleculares na investigação diagnóstica foi imprescindível para o diagnóstico preciso de *Prototheca bovis.*

Referências consultadas:

Falcaro C, Furlanello T, Binanti D, Fondati A, Bonfanti U, Krockenberger M, et al. Molecular characterization of Prototheca in 11 symptomatic dogs. Journal of Veterinary Diagnostic Investigation. 2021;33(1):156–61.
Hussain M. Prototheca spp. in veterinary medicine: Emerging opportunistic pathogens. Veterinary Clinics of North America. Small Animal Practice. 2021;51(3):645–55.
Pressler BM. Protothecosis in dogs: Pathogenesis, clinical presentation, and diagnostic considerations. Journal of Veterinary Internal Medicine. 2012;26(5):1124–31
Ramírez-Romero R. Chlorella infection in a sheep in Mexico and minireview of published reports from humans and domestic animals. Mycopathologia. 2010;169:461–6.
Rizzi TE, Cowell RL, Meinkoth JH, Gilmour MA. More than meets the eye: subretinal aspirate from an acutely blind dog. Veterinary Clinical Pathology. 2006;35(1):111–3.
Stenner VJ, Mackay BM, King T, Barrs VR, Irwin PJ. Disseminated protothecosis in dogs: a retrospective study of 17 cases. Australian Veterinary Journal. 2007;85(4):129–34.
Vince AR, Pinard C, Ogilvie AT, Tan EO, Abrams-Ogg AC. Protothecosis in a dog. The Canadian veterinary journal = La revue veterinaire canadienne. 2014;55:950–4.

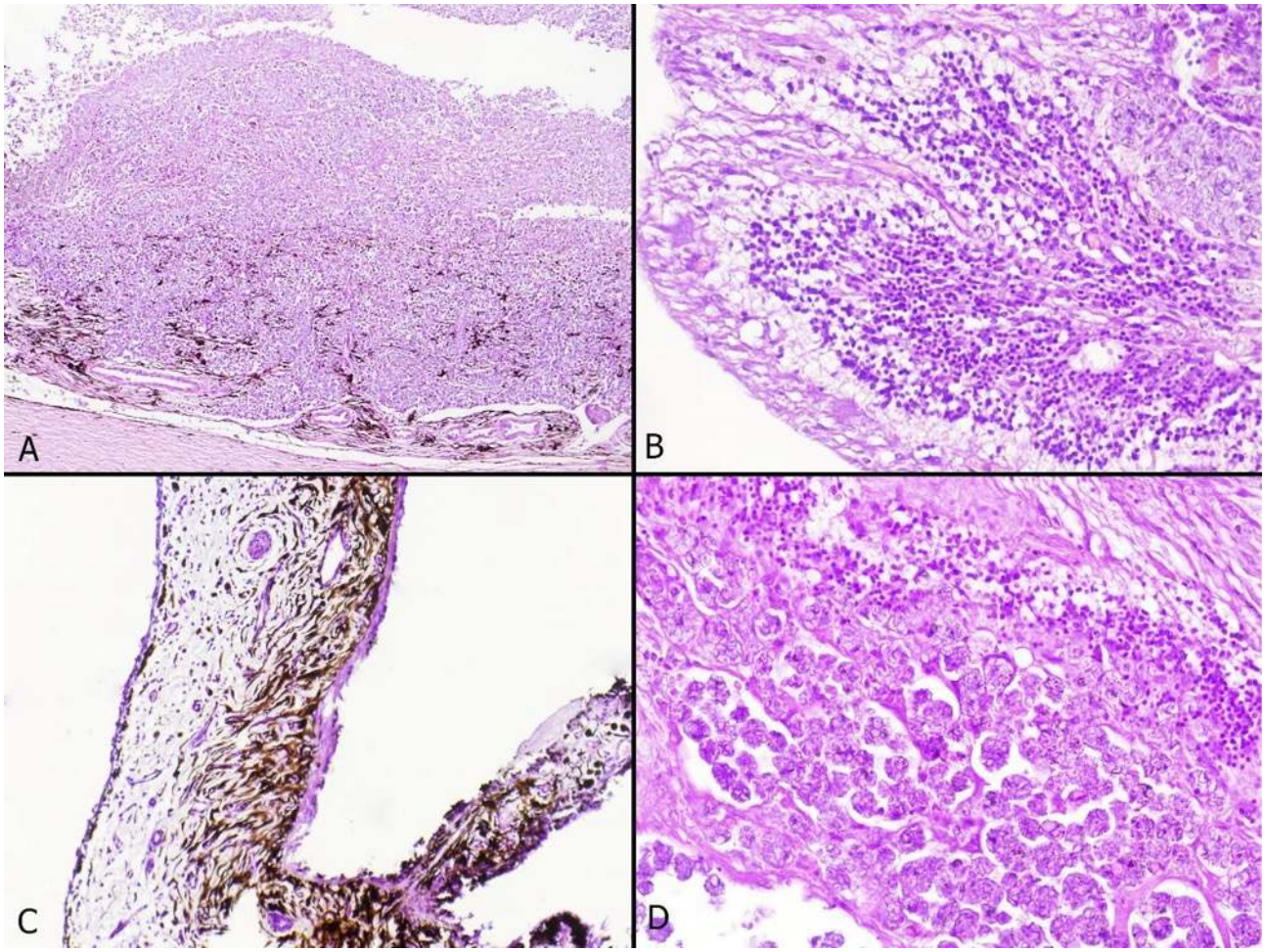

Figura 1 – Olho, uveíte e retinite por alga. **A)** A retina e a coroide encontram-se expandidas e infiltradas por esporângios e esporangiósporos de *Prototheca* spp., associados a restos celulares. HE, obj. 4x. **B)** A retina está desorganizada e dobrada para o interior do corpo vítreo, associado a inflamação linfoplasmocitária leve, e esporângios e esporangiósporos de *Prototheca* spp. HE, obj. 10x. **C)** O corpo ciliar e íris apresentam difuso e leve infiltrado inflamatório linfoplasmocitário. HE, obj. 10x. **D)** Na retina, há estruturas ovaladas a esféricas, medindo entre 7 a 20 µm de diâmetro (esporângios). Os esporângios são leve a intensamente basofílicos e alguns, apresentam septações internas (esporangiósporos), morfologicamente compatíveis com *Prototheca* spp. HE, obj. 40x.

Anais do 8º Congresso de Patologia Veterinária (CPV), XXII Encontro Nacional de Patologia Veterinária (ENAPAVE), XVI Simpósio Brasileiro da Davis-Thompson Foundation, VII Encontro Internacional de Saúde Animal e Prevenção (ENISAP) e I Simpósio de Sanidade Animal do CRMV-MT
9 a 12 de setembro de 2025 – Cuiabá, Mato Grosso, Brasil
Braz J Vet Pathol, 2025, vol. 18, Supl. 1

BJVP
Brazilian Journal of Veterinary Pathology
ISSN 1983-0246

Síndrome nefrótica associada ao vírus da diarreia viral bovina (BVDV) em um bovino

Lucas Marian[1], Gustavo W. Pandolfo[1], Eduarda V. Rocha[1], Maria A. Fornara[1], Stephane R. Dal Molin[1], Letícia F. Baumbach[2], Claudio W. Canal[2], Renata A. Casagrande[1*]

[1] Laboratório de Patologia Animal, Centro de Ciências Agroveterinárias, Universidade do Estado de Santa Catarina, Lages, SC, Brasil.
[2]Laboratório de Virologia Veterinária, Faculdade de Medicina Veterinária, Universidade Federal do Rio Grande do Sul, Porto Alegre, Rio Grande do Sul, Brasil.
***Autor de correspondência**: renata.casagrande@udesc.br

Identificação do animal: bovino, fêmea, holandês preto e branco, 2 anos de idade.

Histórico: Bovino com subdesenvolvimento aparente, sendo que desde o nascimento apresentava-se magra e apática. A propriedade possui um plantel composto por 722 bovinos de aptidão leiteira das raças Holandês e Simental, criados em sistema *compost barn*. A reposição ocorre com animais nascidos na própria fazenda. O histórico do rebanho evidencia episódios frequentes de doenças respiratórias e entéricas, bem como a ocorrência de animais com subdesenvolvimento corporal, assim como observado neste caso.

Descrição macroscópica: animal em estado corporal magro. Os rins estavam moderadamente diminuídos e pálidos, com cápsula fortemente aderida. Em superfície cortical, havia micro-nodulações acastanhadas e translúcidas entremeadas por áreas pálidas e retração do parênquima, multifocais à coalescente acentuadas. Na superfície de corte havia estriações brancacentas, difusas acentuadas, que se projetam da região cortical à medular.
No intestino delgado, em região de jejuno e íleo, observou-se evidenciação de placas de Peyer multifocal acentuada, que por vezes apresentam hemorragia puntiforme multifocal discreta.

Descrição histopatológica: Em rins observou-se perda da distinção córtico-medular, com depressões corticais, acompanhadas por proliferação de tecido conjuntivo fibroso, que foi evidenciada pela técnica histoquímica de Tricrômico de Masson, e infiltrado de linfócitos e plasmócitos, multifocal acentuado no interstício. Em glomérulos, observa-se lobulação evidente do tufo glomerular, formando estruturas semelhantes a folhas de trevo, além de proliferação de células mesangiais e espessamento da membrana basal dos capilares glomerulares, que foram evidenciados pela técnica histoquímica de Ácido Periódico de Schiff - PAS, multifocais moderadas. Em associação, por vezes há espessamento, hialinização, e fibrose da cápsula de Bowman, além de aderência de tufo glomerular à capsula, multifocais acentuados. Há glomeruloesclerose e dilatação do espaço urinário, multifocais moderados. Observou-se também dilatação de túbulos, contendo gotas e cilindros hialinos no seu interior, multifocais moderados. Intestino delgado, em jejuno e íleo, nas placas de Peyer, observou-se depleção linfoide, com destruição da arquitetura normal, depleção linfofolicular multifocal acentuada, caracterizada por substituição parcial ou completa de folículos por criptas intestinais ectásicas, que se projetam para a submucosa, as quais são revestidas por células epiteliais achatadas,

contendo em seu interior muco, restos necróticos, células epiteliais degeneradas e infiltrado de neutrófilos, linfócitos, plasmócitos e macrófagos, multifocais moderado. Por vezes, os folículos são completamente substituídos por múltiplas microvilosidades curtas. Em folículos remanescentes e em regiões interfoliculares, observa-se apoptose de linfócitos multifocal moderada, caracterizada por picnose e fragmentação celular, com formação de corpos apoptóticos livres e fagocitados por macrófagos (macrófagos de corpo tingível).

Diagnóstico morfológico: Rins: nefrite intersticial linfoplasmocítica fibrosante multifocal acentuada, glomerulonefrite menbranoproliferativa multifocal moderada, dilatação tubular e cilindrúria multifocal moderada, crônico-ativa, bovino.
Intestino delgado (jejuno e íleo): apoptose e atrofia folicular em placas de Peyer com herniação de vilosidades intestinais, multifocais acentuadas, crônico-ativa, bovino.

Diagnóstico etiológico: Rins: nefrite e glomerulonefrite virais. Intestino delgado (jejuno e íleo): atrofia linfofolicular viral.

Exames complementares: a reação de transcriptase reversa seguida da reação de cadeia em polimerase (RT-PCR) foi realizada para pesquisa do Vírus da diarreia viral bovina (BVDV) em amostras de soro e rins, utilizando os primers 324F e 326R para amplificação de um produto de aproximadamente 288pb da região 5'UTR do Pestivírus, no qual houve resultado positivo em ambas as amostras. Os produtos amplificados na RT-PCR de Pestivirus, com alvo na região 5'UTR do genoma viral, foram submetidos à genotipagem por sequenciamento. A análise revelou a presença do BVDV-1a, com alta similaridade com cepas asiáticas.
Além disso, foi realizada PCR diferencial para Herpesvírus ovino tipo 2 (OvHV-2) em amostras de baço, utilizando os primers 556F e 755R para amplificação de um produto de 422 pb da região TEG, com resultado negativo.

Comentários: o vírus da diarreia viral bovina (BVDV) é um patógeno de grande importância na medicina veterinária, dada sua ampla distribuição mundial, impacto econômico expressivo e a diversidade de manifestações clínicas apresentadas (Yesilbag et al., 2017; Bianchi et al., 2017; Marian et al., 2024). Pertencente ao gênero *Pestivirus*, família *Flaviviridae*, o BVDV é classificado em duas espécies principais: *Pestivirus bovis* (BVDV-1) e *Pestivirus tauri* (BVDV-2), as quais apresentam múltiplos subgenótipos com marcantes diferenças genéticas e antigênicas (Postler et al., 2023). Essas espécies incluem isolados de biotipos citopáticos (CP) e não citopáticos (NCP), cuja distinção baseia-se na capacidade de destruição celular, correlacionada ao desenvolvimento de quadros graves da diarreia viral bovina (Hilbe et al., 2012).

A imunossupressão é uma consequência frequente da infecção pelo BVDV e está associada ao seu tropismo por células do sistema imune, resultando em marcada depleção linfoide em órgãos como os linfonodos, o timo e as placas de Peyer (Pedrera et al., 2009). Essa disfunção imunológica compromete a resposta do hospedeiro e favorece o estabelecimento de infecções secundárias, principalmente nos sistemas respiratório, gastrointestinal e reprodutivo (Gaudino et al., 2022; Bianchi et al., 2017; Marian et al., 2024). Entre as manifestações clínicas mais graves associadas à infecção pelo BVDV, destaca-se a Doença das Mucosas (DM), que acomete animais persistentemente infectados (PI) quando ocorre uma superinfecção por um isolado citopático (CP) antigenicamente semelhante ao vírus não citopático (NCP) responsável pela infecção fetal (Lanyon et al., 2014). Nessa condição, o tropismo do vírus por células epiteliais escamosas leva ao desenvolvimento de lesões erosivas e ulcerativas ao longo do trato digestório (Bianchi et al., 2017).

Embora o BVDV seja amplamente associado a distúrbios reprodutivos, respiratórios e a lesões predominantes nos tratos tegumentar e gastrointestinal de bovinos, o vírus também pode estar

envolvido em manifestações clínicas e patológicas em órgãos e sistemas menos comumente afetados, como os rins (Silveira et al., 2019). Apesar de raras, há relatos de síndrome nefrótica em bovinos relacionada ao BVDV, geralmente caracterizada por lesões glomerulares (Trang et al., 2014), e, em alguns casos, com envolvimento do interstício (White et al., 1986). Em bovinos, a síndrome nefrótica é comumente atribuída à amiloidose (Elitok et al., 2008), porém, em situações menos frequentes, pode ser decorrente de glomerulonefrite (Wiseman et al., 1980; Dore et al., 1987; Murray e Sharpe, 2009). Em animais domésticos, a glomerulonefrite tem sido associada a diversas infecções, incluindo as de origem viral, sendo que sua patogênese geralmente envolve a deposição de complexos imunes nos glomérulos (Trang et al., 2014). Histologicamente, essa deposição pode ser evidenciada pelo espessamento da membrana basal glomerular, especialmente quando se utiliza a técnica histoquímica PAS (*Periodic Acid-Schiff*), como observado neste caso (Maxie e Newman, 2007).

Na mesma propriedade, no período de um mês, foi realizada a necropsia de uma novilha com aproximadamente um ano de idade, que também apresentava subdesenvolvimento corporal e histórico de pneumonia intermitente. No exame anatomopatológico, foram observadas lesões anatomopatológicas renais e intestinais idênticas às descritas no presente caso, assim como a detecção do BVDV-1a.

Referências consultadas:

Bianchi MV, Konradt G, De Souza SO, Bassuino DM, Silveira S, Mósena ACS, Canal CW, Pavarini SP, Driemeier D. Natural outbreak of BVDV-1d–induced mucosal disease lacking intestinal lesions. Vet Pathol. 2017; 54(2):242–248.

Silveira CS, Maya L, Casaux ML, Schild C, Caffarena D, Aráoz V, Costa RA, Rioseco MM, Perdomo Y, Castells M, Colina R, Fraga M, Riet-Correa F, Giannitti F. Diseases associated with bovine viral diarrhea virus subtypes 1a and 2b in beef and dairy cattle in Uruguay. Braz J Microbiol. 2020; 51:357–368.

Doré M, Morin M, Gagnon H. Proliferative glomerulonephritis leading to nephrotic syndrome in a cow. Can Vet J. 1987; 28(1–2):40.

Elitok OM, Elitok B, Unver O. Renal amyloidosis in cattle with inflammatory diseases. J Vet Intern Med. 2008; 22(2):450–455.

Gaudino M, Nagamine B, Ducatez MF, Meyer G. Understanding the mechanisms of viral and bacterial coinfections in bovine respiratory disease: a comprehensive literature review of experimental evidence. Vet Res. 2022; 53(1):70.

Hilbe M, Girao V, Bachofen C, Schweizer M, Zlinszky K, Ehrensperger F. Apoptosis in bovine viral diarrhea virus (BVDV)–induced mucosal disease lesions: a histological, immunohistological, and virological investigation. Vet Pathol. 2013; 50(1):46–55.

Iván M, María P, Gorka A, Pere O, Javier DF. Malignant catarrhal fever in cattle in Spain. Vet Rec Case Rep. 2022; 10(4):e483.

Lanyon SR, Hill FI, Reichel MP, Brownlie J. Bovine viral diarrhoea: pathogenesis and diagnosis. Vet J. 2014; 199(2):201–209.

Lunardi M, Headley SA, Lisbôa JAN, Amude AM, Alfieri AA. Outbreak of acute bovine viral diarrhea in Brazilian beef cattle: clinicopathological findings and molecular characterization of a wild-type BVDV strain subtype 1b. Res Vet Sci. 2008; 85(3):599–604.

Marian L, Withoeft JA, Esser M, Dal Molin SR, Hamckmeier D, Baumbach LF, Canal CW, Casagrande RA. Uncommon bovine viral diarrhea virus subtype 1e associated with abortions in cattle in southern Brazil. J Vet Diagn Invest. 2024; 36(1):115–119.

Maxie, MG, Newman, SJ. Urinary system. In: Pathology of Domestic Animals. 5ª ed. Saunders Elsevier; 2007. 451-462 p.

Murray GM, Sharpe AE. Nephrotic syndrome due to glomerulopathy in an Irish dairy cow. Vet Rec. 2009; 164(6):179.
Pedrera M, Gomez-Villamandos JC, Romero-Trevejo JL, Risalde MA, Molina V, Sanchez-Cordon PJ. Apoptosis in lymphoid tissues of calves inoculated with non-cytopathic bovine viral diarrhea virus genotype 1: activation of effector caspase-3 and role of macrophages. J Gen Virol. 2009; 90(11):2650–2659.
Trang NT, Hirai T, Nabeta R, Fuke N, Yamaguchi R. Membranoproliferative glomerulonephritis in a calf with nephrotic syndrome. J Comp Pathol. 2014; 151(2–3):162–165.
Yeşilbağ K, Alpay G, Becher P. Variability and global distribution of subgenotypes of bovine viral diarrhea virus. Viruses. 2017; 9(6):128.

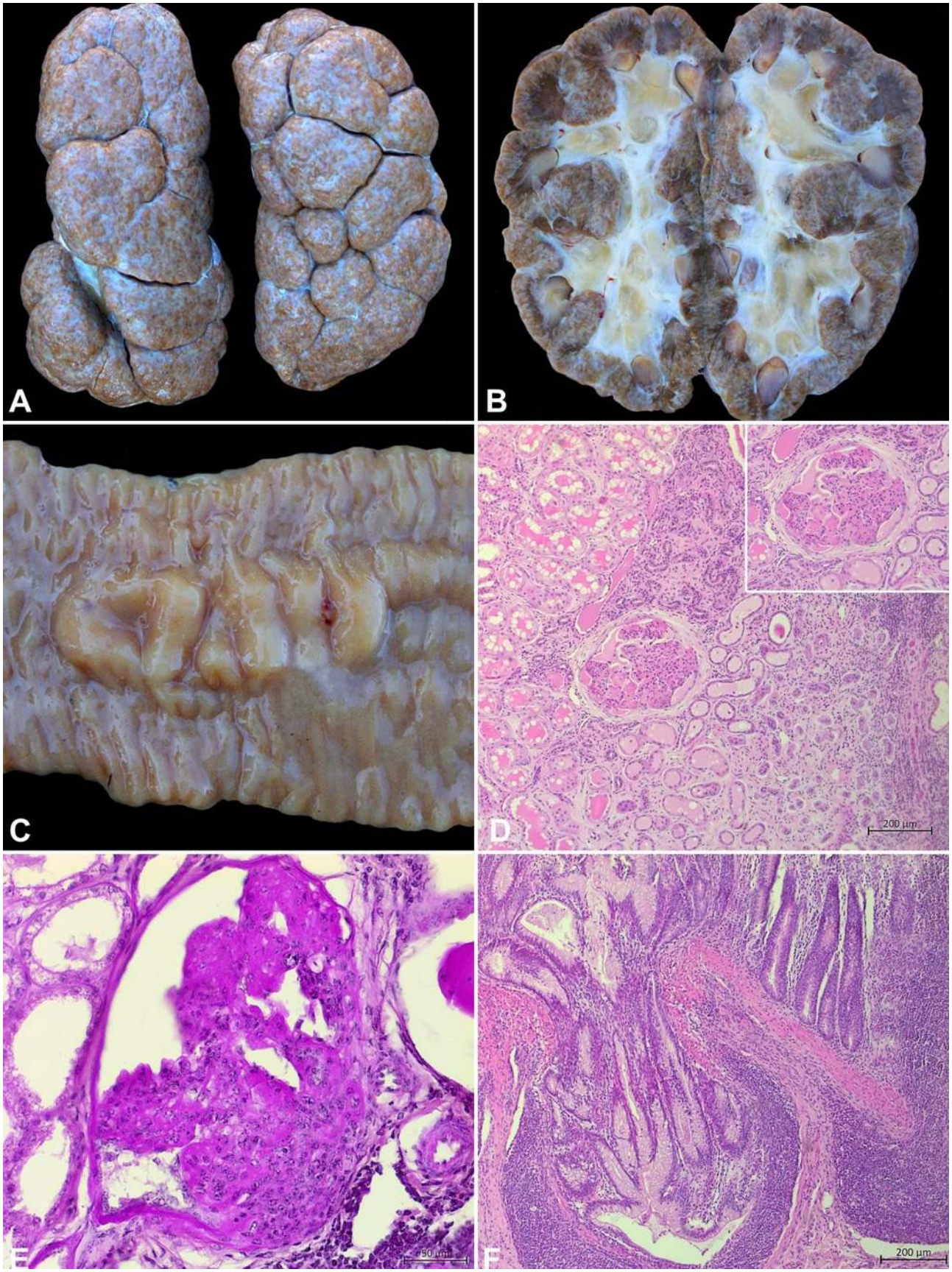

Figura 1 – Infecção pelo vírus da diarreia viral bovina (BVDV 1a), bovino. **A)** Rins: diminuídos com micro-nodulações acastanhadas e translúcidas entremeadas por áreas pálidas e retração do parênquima. **B)** Superfície de corte, estriações brancacentas, que se projetam da região cortical à medular. **C)** Intestino delgado: evidenciação de placas de Peyer

acentuada. **D)** Rins: nefrite intersticial linfoplasmocítica fibrosante, glomerulonefrite membranoproliferativa e cilindros hialinos. HE, obj. 5x. Insert: evidenciando a glomerulonefrite membranoproliferativa. HE, obj. 10x. **E)** Proliferação de células mesangiais e espessamento da membrana basal dos capilares glomerulares. PAS, obj. 20x. **F)** Intestino delgado: herniação de vilosidades intestinais em meio aos folículos linfoides. HE, obj. 5x.

Anais do 8º Congresso de Patologia Veterinária (CPV), XXII Encontro Nacional de Patologia Veterinária (ENAPAVE), XVI Simpósio Brasileiro da Davis-Thompson Foundation, VII Encontro Internacional de Saúde Animal e Prevenção (ENISAP) e I Simpósio de Sanidade Animal do CRMV-MT
9 a 12 de setembro de 2025 – Cuiabá, Mato Grosso, Brasil
Braz J Vet Pathol, 2025, vol. 18, Supl. 1

BJVP
Brazilian Journal of Veterinary Pathology
ISSN 1983-0246

Coinfecção por *Manheimia haemolytica* e Vírus Respiratório Sincicial Bovino (BRSV) em Bovino de Corte Confinado no estado de Santa Catarina

Maria A. Fornara[1], Lucas Marian[1], Gustavo W. Pandolfo[1], Anna L. O. Cunha[1], Stephane R. Dal Molin[1], Sandra M. Ferraz[2], Cláudia S. Wisser[1], Renata A. Casagrande[1]*

[1] Laboratório de Patologia Animal, LAPA, Universidade do Estado de Santa Catarina, Centro de Ciências Agroveterinárias, Lages, SC
[2] Centro de Diagnóstico Microbiológico Animal, CEDIMA, Universidade do Estado de Santa Catarina, Centro de Ciências Agroveterinárias, Lages, SC
***Autor de correspondência**: renata.casagrande@udesc.br

Identificação do animal: bovino (*Bos taurus*), mestiço Charolês, macho, 10 meses de idade.

Histórico: Em agosto de 2023, um bovino de dez meses, macho, mestiço Charolês, apresentou um quadro agudo caracterizado por midríase, ranger de dentes, movimentos de pedalagem, sialorreia e apatia, com progressão para decúbito esternal e morte em 24 horas. O animal havia sido desmamado recentemente e estava há 20 dias em um confinamento com aproximadamente 4 mil bovinos da mesma faixa etária. Os animais do local permaneciam em lotes de até 400 animais, oriundos de diferentes origens, os quais eram alojados ao ar livre, onde estavam sujeitos às baixas temperatura e chuvas frequentes e volumosas que ocorriam à época. A alimentação consistia em silagem de milho, ração pré-fabricada e pré-secado, com água disponível em cochos.

Descrição macroscópica: bovino, mestiço, macho, jovem, em estado corporal regular. Cavidade torácica: Pulmões: difusamente de consistência elástica, aspecto inflado e com impressão das costelas. Em lobos craniais direito e esquerdo, áreas multifocais avermelhadas e de consistência firme, acometendo aproximadamente 20% do órgão. Traqueia: acentuada quantidade de espuma em toda sua extensão.

Descrição histopatológica: Pulmão: Em brônquios e bronquíolos observa-se necrose e metaplasia epitelial escamosa com formação de células sinciciais compostas por número variável de 4 a 9 núcleos, além de necrose, debris celulares e infiltrado inflamatório composto predominantemente por neutrófilos e macrófagos multifocais, moderados. Há hiperplasia de pneumócitos tipo II multifocal, discreta. Observa-se também necrose alveolar e bronquiolar acompanhada por infiltrado inflamatório composto predominantemente por neutrófilos íntegros e degenerados, que por vezes apresentam padrão com característica de "grão de aveia" (*oat cells*), além de macrófagos, linfócitos e plasmócitos multifocal, moderado. Há espessamento dos septos alveolares por exsudação fibrinosa e infiltrado inflamatório de neutrófilos, macrófagos, linfócitos e plasmócitos, multifocal, moderado. Evidencia-se ainda, congestão e edema difusos, moderados além de infiltrado inflamatório de neutrófilos e macrófagos, exsudação fibrinosa e hemorragia no lúmen de alvéolos multifocais, discretos a moderados.

Diagnóstico morfológico: Pulmão: bronquite e bronquiolite necrossupurativa, metaplásica com formação de células sinciciais, multifocal, moderada, aguda; pneumonia intersticial multifocal, discreta, aguda; broncopneumonia necrosupurativa multifocal, moderada, aguda, bovino.

Diagnóstico etiológico: Broncopneumonia bacteriana; pneumonia, bronquite e bronquiolite virais.

Exames complementares: Foi realizado cultivo microbiológico bacteriano aeróbico em fragmentos de pulmão, sendo o resultado isolado positivo para crescimento de *Manheimia haemolytica*. A reação em cadeia da polimerase em tempo real (qPCR) foi realizada para detecção do Vírus Respiratório Sincicial Bovino (BRSV), sendo o resultado positivo. Além disso, foi realizado ainda, o exame da reação em cadeia da polimerase com transcriptase reversa (RT-PCR) para detecção do Vírus da Diarréia Viral Bovina (BVDV) e Influenza Vírus (Flu D) e reação em cadeia da polimerase (PCR) para detecção de Herpesvírus Bovinos 1 e 5 e Respirovírus bovino 3 (PI-3), sendo todos os resultados negativos.

Comentários: o diagnóstico de manheimiose foi baseado no cultivo microbiológico e na qPCR foi possível estabelecer a coinfecção com o Vírus Respiratório Sincicial Bovino (BRSV), associado ao quadro anatomopatológico.

O complexo respiratório bovino é uma afecção multifatorial complexa causada por diferentes tipos de vírus (Herpesvírus bovino tipo 1, vírus da diarreia viral bovina, vírus da rinotraqueíte bovina, vírus da parainfluenza 3 e vírus respiratório sincicial bovino) e bactérias (*Pasteurella multocida*., *Mycoplasma* spp. e *Manheimia haemolytica)* (YAMAN et al., 2018; SACCO et al., 2014) sendo considerado o principal causador de doença clínica e morte em bovinos confinados. Diferentes fatores como associação de microorganismos patogênicos, condições ambientais estressantes e animais imunologicamente susceptíveis podem acarretar a doença e perpetuá-la no rebanho, uma vez que a transmissão ocorre por contato direto e aerossóis (SLOMPO et al., 2017).

Manheimia haemolytica é um patógeno oportunista que está presente na microflora normal do trato respiratório superior dos bovinos (ZHANG et al., 2019). Fatores imunossupressores como superlotação em confinamentos, transporte, mudanças drásticas de temperatura, baixa oferta de alimento e más condições de higiene (LAISHEVTSEV, 2020) são condições que predispõe a infecção nestes animais. A partir de então, a bactéria se torna oportunista, ocasionando uma broncopneumonia fibrinosa (SLOMPO et al., 2017).

O vírus respiratório sincicial bovino (BRSV) acomete animais jovens e cursa com quadros de pneumonia frequentemente associados com bactérias comensais do trato respiratório dos animais, principalmente *M. haemolytica* e *P. multocida* (MAKOSCHEY, BERGE, 2021). A infecção por BRSV resulta na destruição do epitélio ciliado do trato respiratório e baixa efetividade dos macrófagos alveolares, levando a uma depressão do sistema imune celular local (SLOMPO et al., 2017). Um estudo experimental em cordeiros, demonstra que há um sinergismo patogênico entre BRSV e *M. haemolytica* (AL-DARRAJI et al., 1982), sendo muito comum o isolamento de ambos os agentes em casos de broncopneumonia em bovinos.

A severidade dos sinais clínicos apresentados varia com a idade, status sanitário, sexo dos animais e virulência das cepas envolvidas (MAKOSCHEY, BERGE, 2021). Os principais sinais clínicos são depressão, anorexia, tosse, taquipneia, dispneia, febre, corrimento ocular, emagrecimento e morte súbita (EDWARDS, 2010).

As principais lesões macroscópicas observadas são áreas de consolidação de coloração intensamente avermelhada a arroxeadas multifocais, principalmente em lobos craniais (YAMAN et al., 2018), enfisema pulmonar (MAKOSCHEY, BERGE, 2021), deposição de fibrina em superfície pleural e exsudato mucopurulento em grandes brônquios e bronquíolos (YAMAN et al., 2018). Já as lesões microscópicas são caracterizadas por pneumonia bronco-intersticial principalmente em lobos

craniais, bronquite, bronquiolite, hiperplasia, degeneração e descamação do epitélio de brônquios e a formação de células sinciciais (YAMAN et al., 2018; LAISHEVETSEV, 2020; ZHANG et al., 2019).

Os testes laboratorias frequentemente utilizados incluem sorologia, isolamento viral e bacteriano, microscopia eletrônica e PCR (MASSON, 2022)

BRSV é um importante patógeno associado a pneumonias em bovinos e está comumente associado a coinfecção com *M. haemolytica*. A detecção precoce da doença é de extrema importância em bovinos confinados para evitar a transmissibilidade dentro do rebanho.

Referências consultadas:

AL-DARRAJI A.M, et al. Experimental infection of lambs with bovine respiratory syncytial virus and Pasteurella haemolytica: pathologic studies. Am J Vet Res, 1982, 43, 224–229.

EDWARDS, T. A. Control methods for bovine respiratory disease for feedlot cattle. Veterinary Clinics of North America: Food Animal Practice, 2010, 26, 273-284.

LAISHEVTSEV, A. I. Mannheimiosis of cattle, sheep and goats. In: IOP Conference Series: Earth and Environmental Science. 2020, IOP Publishing.

MAKOSCHEY, Birgit, BERGE, Anna Catharina. Review on bovine respiratory syncytial virus and bovine parainfluenza–usual suspects in bovine respiratory disease–a narrative review. BMC veterinary research, 2021, v. 17, n. 1, p. 261.

MASON, Colin, et al. Mannheimia haemolytica serovars associated with respiratory disease in cattle in Great Britain. BMC veterinary research, 2022, v. 18, p. 1-4.

SLOMPO, Diego, et al. Manejo do complexo respiratório bovino em confinamento: Revisão. Pubvet, 2017, v. 11, n. 4, p. 313-423.

YAMAN, Turan, et al. Detection of bovine respiratory syncytial virus, Pasteurella multocida, and Mannheimia haemolytica by immunohistochemical method in naturally-infected cattle. Journal of veterinary Research, 2018, v. 62, n. 4, p. 439.

ZHANG, Xiaojian, et al. Pathogenesis of co-infections of influenza D virus and Mannheimia haemolytica in cattle. Veterinary microbiology, 2019, v. 231, p. 246-253.

SACCO, R,E, et al. Neonatal calf infection with respiratory syncytial virus: drawing parallels to the disease in human infants. Viruses, 2012, 4, 3731–3753.

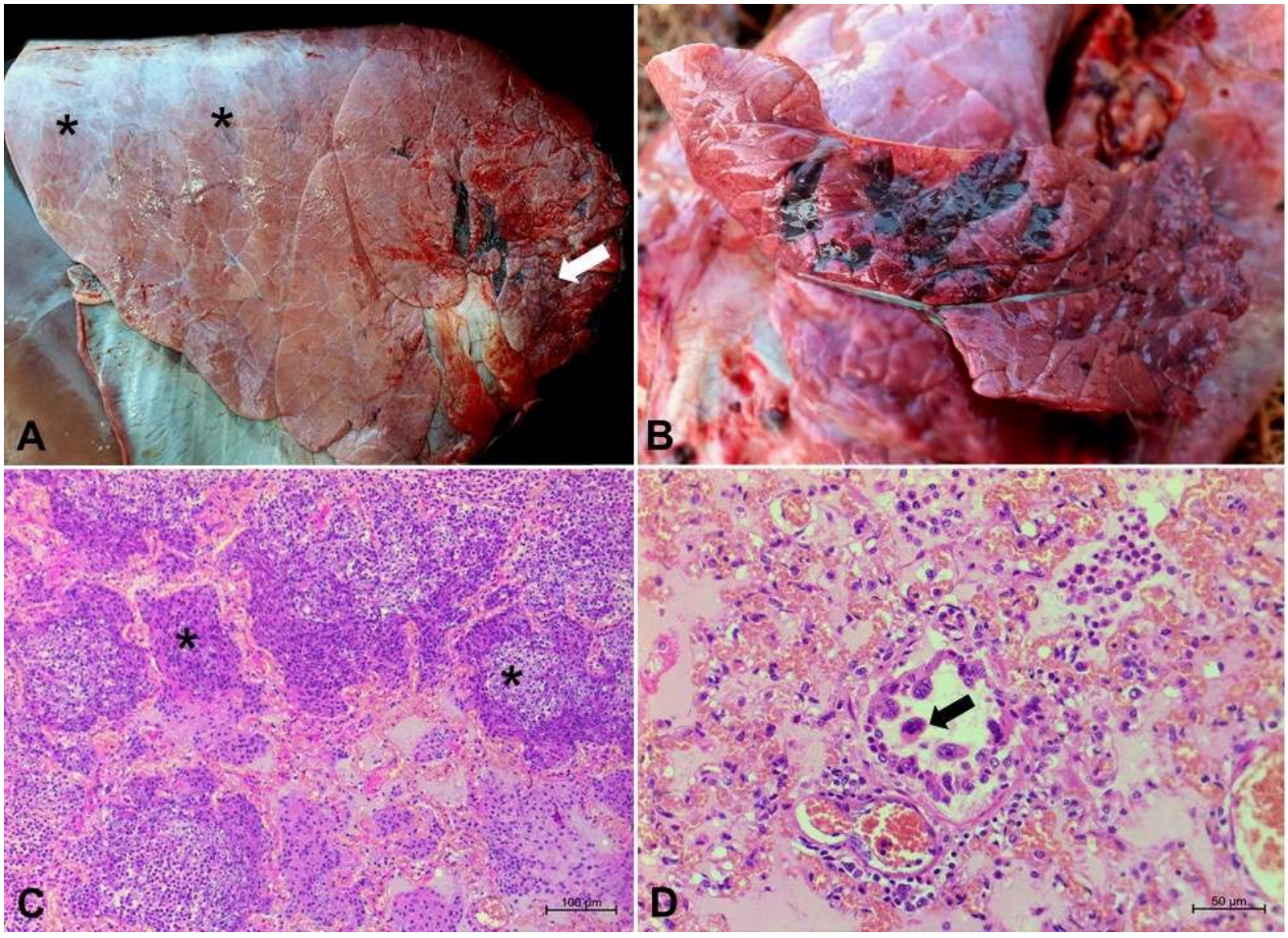

Figura 1. Pulmão de bovino com coinfecção por *Manheimia haemolytica* e Vírus Respiratório Sincicial Bovino (BRSV). **A:** Difusamente de consistência elástica, aspecto inflado e com impressão das costelas (asteriscos). Em lobos craniais direito e esquerdo, áreas multifocais avermelhadas e de consistência firme (seta), acometendo aproximadamente 20% do órgão. **B.** Áreas multifocais avermelhadas de consistência firme em lobo cranial. **C.** Necrose alveolar e bronquiolar acompanhada por infiltrado inflamatório composto predominantemente por neutrófilos íntegros e degenerados (asteriscos), que por vezes apresentam padrão com característica de "grão de aveia" (oat cells), além de macrófagos, linfócitos e plasmócitos multifocal, moderado. HE, Obj 10. **D.** Em brônquios e bronquíolos observa-se metaplasia epitelial escamosa com formação de células sinciciais (seta) compostas por número variável de 4 a 9 núcleos, além de necrose, debris celulares e infiltrado inflamatório predominante de neutrófilos e macrófagos, multifocais, moderados. Há congestão e edema difusos, moderados além de infiltrado inflamatório de neutrófilos e macrófagos, exsudação fibrinosa e hemorragia no lúmen de alvéolos multifocais, discretas a moderadas. HE, Obj 20.

Anais do 8º Congresso de Patologia Veterinária (CPV), XXII Encontro Nacional de Patologia Veterinária (ENAPAVE), XVI Simpósio Brasileiro da Davis-Thompson Foundation, VII Encontro Internacional de Saúde Animal e Prevenção (ENISAP) e I Simpósio de Sanidade Animal do CRMV-MT
9 a 12 de setembro de 2025 – Cuiabá, Mato Grosso, Brasil
Braz J Vet Pathol, 2025, vol. 18, Supl. 1

BJVP
Brazilian Journal of Veterinary Pathology
ISSN 1983-0246

Osteomielite fúngica canina

Dyeime R. de Sousa[1*]; Anna Beatriz A. L. da Costa[1]; Vitória de O. L. Cavalcanti[1]; Melina B. G. da Silva[1]; Fábio de S. Mendonça[2]; Jéssica R Emery[2]; Yuri M. L. Albuquerque[1]; Francisco de A. L. Souza[1]

[1]Laboratório de Diagnóstico Animal, Departamento de Morfologia e Fisiologia Animal, Universidade Federal Rural de Pernambuco, Recife, PE, Brasil.
[2]Médica Veterinária autônoma, Recife, PE, Brasil.
***Autor de correspondência**: dyeimester@gmail.com

Identificação do animal: canino (*Canis lupus familiaris*), fêmea, Labrador, 4 anos de idade.

Histórico: o animal apresentou quadro de dor e claudicação em dezembro de 2023, com aumento de volume em tíbia direita. O exame citológico sugeriu osteossarcoma e com isso foi realizada a amputação alta do membro pélvico direito.

Descrição macroscópica: Osso (tíbia) inteira recoberta com músculo, medindo 21,5 x 5,3 x 5,0 cm, com aumento de volume na região distal de 3,5 cm de diâmetro. Ao corte apresentava-se firme, homogêneo, com áreas milimétricas amareladas. Fragmentos da lesão foram submetidas a descalcificação com EDTA pH 8,2.

Descrição histopatológica: Osso (tíbia), periósteo e canal medular: observou-se substituição parcial de arquitetura por fibroblastos, macrófagos epitelióides, células gigantes multinucleadas, linfócitos, plasmócitos e ocasionalmente neutrófilos degenerados. No citoplasma de macrófagos havia numerosas estruturas hialinas, ovais a redondas, de 3 a 6 µm de diâmetro, de paredes finas, dispostas em cadeias curtas compatíveis com pseudo-hifas, além de leveduras individuais e hifas delgadas, de 3 a 4 µm de largura, septadas, de paredes paralelas e não ramificadas. Em meio ao processo havia ainda áreas multifocais de necrose com agregados bacterianos coccoides, multifocal, leve.

Diagnóstico morfológico: Osso (tíbia): osteomielite e periosteíte granulomatosa, multifocal, acentuada com inúmeras pseudo-hifas e leveduras intralesionais, canino.

Diagnóstico etiológico: osteomielite fúngica.

Exames complementares: Foram realizadas colorações histoquímicas e inúmeras hifas fúngicas impregnou fortemente em preto pela prata metenamina de Grocott (GMS) e fortemente em magenta no Ácido Periódico de Schiff (PAS).

Comentários: A osteíte é a inflamação do osso ou de parte dele, podendo ser classificada em periostite, quando acomete o periósteo, e osteomielite, quando atinge a cavidade medular. Contudo, raramente o processo inflamatório permanece restrito à sua origem, devido à extensa rede de anastomoses vasculares existente entre o periósteo, o córtex e a medula óssea (Zachary, 2022).

As infecções ósseas de origem micótica são incomuns, sendo as osteomielites predominantemente bacterianas. Entretanto, alguns fungos patogênicos, como *Coccidioides immitis*, *Blastomyces dermatitidis*, *Cryptococcus neoformans* e *Aspergillus spp.,* ocasionalmente causam osteomielite em cães e em outras espécies, embora com menor frequência (Craig, Dittmer e Thompson, 2016).

A infecção pode ocorrer por via hematogênica, respiratória ou por inoculação direta a partir de feridas cutâneas (Langlois et al., 2014). Fatores predisponentes incluem terapias imunossupressoras, como corticosteroides, ou antibióticos de amplo espectro (Levy et al., 2020). Clinicamente, os cães acometidos podem apresentar dor óssea localizada, claudicação, anorexia, perda de peso, pirexia, linfadenomegalia e, em casos avançados, sinais neurológicos e sistêmicos (Mello et al., 2024; Santos et al., 2025).

O diagnóstico é desafiador, pois as alterações iniciais podem não ser evidentes em radiografias (Hakamata *et al.,* 2019), em certos casos, os achados de imagem podem assemelhar-se aos de um processo neoplásico no osso (Zachary, 2022). Portanto, a confirmação diagnóstica depende de achados de exames histopatológicos, micológicos e moleculares (Mello et al., 2024; Santos et al., 2025).

Contudo, diante da crescente identificação de agentes emergentes, a identificação de organismos fúngicos somente com base em características morfológicas, sem sequenciamento molecular concomitante, vem sendo questionada (Langlois et al., 2014), pois essas características são pouco específicas em alguns organismos fúngicos (Meason-Smit et al., 2017).

Referências consultadas:

Craig LE, Dittmer KE, Thompson KG. Ossos e articulações. In: Maxie MG, editor. *Patologia de animais domésticos de Jubb, Kennedy e Palmer*. 6ª ed. St. Louis: Elsevier; 2016. p. 103.

Hakamata M, Kano R, Kondo H, Watari T. Canine fungal osteomyelitis. *Mycopathologia*. 2019;184:707–8. https://doi.org/10.1007/s11046-019-00362-7

Langlois DK, Sutton DA, Swenson CL, Bailey CJ, Wiederhold NP, Nelson NC, Thompson EH, Wickes BL, French S, Fu J, Vilar-Saavedra P, Peterson SW. Clinical, morphological, and molecular characterization of *Penicillium canis* sp. nov., isolated from a dog with osteomyelitis. *J Clin Microbiol*. 2014;52(7):2447–53.

Levy A, et al. Fungal osteomyelitis caused by *Candida glabrata* in a Groenendael dog. *Vet Rec Case Rep*. 2020;8:e001329. doi:10.1136/vetreccr-2020-001329

Meason-Smith C, Edwards EE, Older C, Branco M, Bryan LK, Lawhon SD, Suchodolski JS, Gomez G, Mansell J, Hoffman AR. Panfungal Polymerase Chain Reaction for Identification of Fungal Pathogens in Formalin-Fixed Animal Tissues. *Vet Path* 2017;54(4):640-648.

Mello SS, Vasconcelos LMA, Milken VMF, Mota FCD, Medeiros-Ronchi AA. Osteomielite fúngica causada por *Penicillium* sp. e *Acremonium* sp. em um cão. *Med Vet (Curitiba)*. 2024;18(1):15–21. doi:10.26605/medvet-v18n1-5931.

Santos IS, Bernardes GL, Smanioto D, Pretto-Giordano LG, Bahr Arias MV. Discoespondilite fúngica em uma cadela Pastor Suíço Branco causada por *Aspergillus* sp. *Acta Sci Vet*. 2025;53(Suppl 1):1015.

Zachary JF. Bones, joints, tendons, and ligaments. In: Zachary JF, editor. *Pathologic Basis of Veterinary Disease*. 7th ed. St. Louis, MO: Elsevier; 2022. p. 1069.

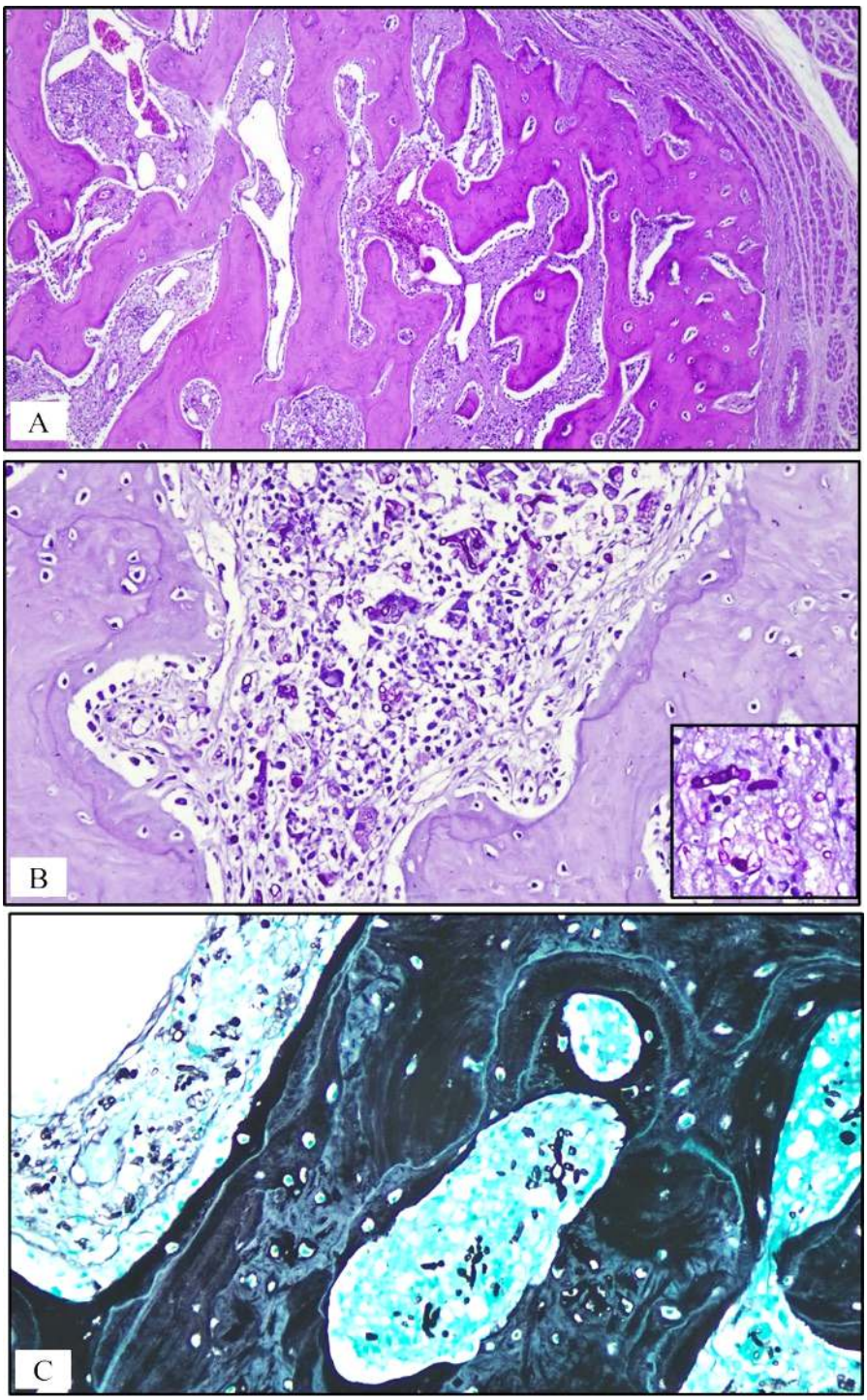

Figura 1 – Osso, osteomielite fúngica, cão. **A)** Observa-se espessamento do periósteo e perda da arquitetura do canal medular, com proliferação de fibroblastos células inflamatórias e necrose. HE, obj. 4x. **B)** Canal medular infiltrado de macrófagos, células gigantes multinucleadas, linfócitos e plasmócitos, delimitando hifas e leveduras fúngicas. PAS, obj. 20x. No detalhe evidencia as cadeias curtas formando pseudo-hifas e leveduras. Obj. 40x. **C)** Canal medular com pseudo-hifas e leveduras impregnada por prata. GMS, obj. 20x.

Anais do 8º Congresso de Patologia Veterinária (CPV), XXII Encontro Nacional de Patologia Veterinária (ENAPAVE), XVI Simpósio Brasileiro da Davis-Thompson Foundation, VII Encontro Internacional de Saúde Animal e Prevenção (ENISAP) e I Simpósio de Sanidade Animal do CRMV-MT
9 a 12 de setembro de 2025 – Cuiabá, Mato Grosso, Brasil
Braz J Vet Pathol, 2025, vol. 18, Supl. 1

BJVP
Brazilian Journal of Veterinary Pathology
ISSN 1983-0246

Empiema basilar por *Trueperella pyogenes* em um cervo-do-pantanal (*Blastocerus dichotomus*)

Gabriel H. L. de Almeida[1*], Vinicius Dahm[1], Pietra M. F. Detoni[1], Amália Ferronato[1], Anderson L. de Carvalho[2], Fabiana C. Z. Volpato[3], Aline de M. Viott[1], Manoela M. Piva[1]

[1]Laboratório de Patologia Veterinária, Departamento de Ciências Veterinárias, Universidade Federal do Paraná, Campus de Palotina, Palotina, PR, Brasil.
[2]Hospital Veterinário, Setor de Atendimento de Animais Silvestres e Exóticos, Departamento de Ciências Veterinárias, Universidade Federal do Paraná, Campus de Palotina, Palotina, PR, Brasil.
[3]Laboratório de Pesquisa em Bactérias Resistentes, Departamento de Biociências, Universidade Federal do Paraná, Campus Palotina, Palotina, PR, Brasil.
***Autor de correspondência**: gabrielleme321@gmail.com

Identificação do animal: Cervo-do-pantanal (*Blastocerus dichotomus*), macho, adulto, de vida-livre, sem idade definida.

Histórico: Animal de vida-livre foi observado em área de preservação do Parque Nacional de Ilha Grande, em Guaíra/PR, com sinais neurológicos de pisoteio excessivo e ataxia. No dia seguinte, foi encontrado em óbito no mesmo local onde apresentou os sinais.

Descrição macroscópica: Em cavidade craniana, viu-se discreta quantidade de pus encapsulado em porção de sela túrcica (empiema basilar); além de discreta evidenciação dos vasos sanguíneos das leptomeninges. Em parênquima hepático, notaram-se áreas nodulares multifocais moderadas, de coloração pardacenta e superfície bem delimitada (hiperplasia nodular). Os pulmões apresentaram coloração avermelhada difusa, com áreas multifocais moderadas vermelho-escuras e consolidadas em lobos craniais (broncopneumonia); ainda, notaram-se áreas nodulares multifocais leves de aproximadamente 5 mm de diâmetro com conteúdo líquido de coloração esbranquiçada e aspecto espessado (necrose liquefativa).

Descrição histopatológica: Em *rete mirabile*, observou-se de maneira difusa, entremeado aos vasos, por vezes infiltrado na túnica vascular, e em torno do gânglio trigeminal, acentuado infiltrado inflamatório composto predominantemente por neutrófilos íntegros e degenerados, associado com fibrina e debris celulares; ainda, acentuada quantidade de material granular basofílico foi observado (compatível com miríade bacteriana cocoide intralesional). Por fim, no lúmen dos vasos, foram observados de maneira multifocal, leve quantidade de trombos vasculares. Em encéfalo e medula espinhal; nas leptomeninges, foi observado de maneira multifocal, discreto infiltrado de linfócitos e macrófagos (meningite). Nos pulmões, observou-se de maneira multifocal, leve infiltrado inflamatório neutrofílico no lúmen dos alvéolos e de alguns brônquios e bronquíolos (broncopneumonia). Havia espessamento dos septos interalveolares por infiltrado de neutrófilos difuso e moderado (pneumonia intersticial) e por hemácias (congestão). No lúmen dos alvéolos, notou-se de maneira difusa, acentuada deposição de material amorfo eosinofílico (edema), com leve infiltrado de macrófagos. Havia de maneira multifocal, leve quantidade de trombos vasculares. Por

fim, havia discretas áreas multifocais com aglomerados de estruturas bacterianas cocoides e basofílicas.

Diagnóstico morfológico: *Rete mirabile*, periarterite e arterite fibrinossupurativa e necrótica multifocal a coalescente acentuada aguda com trombose multifocal leve e colônias bacterianas basofílicas intralesionais, *Blastocerus dichotomus,* macho, adulto; Gânglio trigeminal, periganglioneurite fibrinosupurativa focalmente extensa acentuada aguda, *Blastocerus dichotomus,* macho, adulto; Encéfalo e medula espinhal, leptomeningite linfohistiocítica multifocal discreta, *Blastocerus dichotomus,* macho, adulto; Pulmões, broncopneumonia supurativa multifocal leve com pneumonia intersticial neutrofílica difusa moderada, *Blastocerus dichotomus,* macho, adulto.

Diagnóstico etiológico: Empiema basilar bacteriano.

Etiologia: *Trueperella pyogenes*.

Exames complementares: As bactérias foram evidenciadas e classificadas como cocos e bacilos gram-positivos através da coloração de Brown & Brenn. Ainda, foi realizada cultura de ágar sangue, ágar chocolate e MacConkey com posterior identificação bacteriana pela técnica de MALDI-ToF (*Matrix-Assisted Laser Desorption Ionization Time-of-Light*); para a qual foram coletadas quatro amostras (dois suabes da secreção purulenta na base do cérebro, um fragmento pulmonar e um suabe da porção dorsal do cérebro) – destas, três foram positivas (os dois suabes de secreção purulenta e a amostra de fragmento pulmonar). Houve crescimento bacteriano somente em ágar sangue e chocolate com características morfotintoriais de bacilos gram-positivos, identificados pelo MALDI-ToF como *Trueperella pyogenes*.

Comentários: As lesões observadas na base da cavidade craniana (sela túrcica) foram compatíveis com empiema basilar, também conhecido como síndrome do abscesso pituitário (SAP), onde há formação de abscesso no complexo vascular sobre o osso basisfenoide, o qual, por extensão, pode afetar a hipófise ou estruturas adjacentes, como a base do encéfalo (Loretti et al., 2003; Konradt et al., 2017). Essas afecções podem decorrer de disseminação bacteriana hematógena, sinusites, rinites, lesões dentárias, otite interna e inflamação das bolsas guturais (Perdrizet e Dinsmore, 1986; Collet & Bath, 1994, Radostits et al., 1994; Reilly et al., 1994; Loretti et al., 2003).

Na literatura, as espécies mais descritas com a afecção incluem os equinos (Reilly et al., 1994), bovinos (Loretti et al., 2003; Câmara et al., 2009), caprinos (Bath et al., 2005), ovinos (Radostits et al., 2007) e humanos (Su et al., 2006). O principal agente isolado nesse tipo de infecção é a *Trueperella pyogenes*, bactéria pleomórfica, gram-positiva, e comensal do trato respiratório superior (Lucioli et al., 2008; Câmara et al., 2009). Em bovinos, quadros de rinite traumática por uso de tabuleta de desmame foram associados como porta de entrada primária para instalação da *T. pyogenes*, que atua como agente infeccioso oportunista nesses casos (Loretti et al., 2003). Outras bactérias já relacionadas à formação de empiema basilar incluem *Staphylococcus* spp., *Streptococcus* spp., *Fusobacterium necrophorum* e *Corynebacterium pseudotuberculosis* (Morin et al., 2004; Radostits et al., 2007).

Como diagnósticos diferenciais, podem ser citados: a meningoencefalite por herpesvírus bovino tipo 5, a raiva, a intoxicação por chumbo, a poliencefalomalácia e a meningoencefalite causada pela *Listeria monocytogenes* (Loretti et al., 2003; Câmara et al., 2009; Konradt et al., 2017).

No caso dos cervídeos, não há relatos sobre formação de empiema basilar, sendo que, a principal afecção neurológica descrita nessas espécies são os abcessos intracraniais em *Odocoileus virginianus* nos Estados Unidos e no Canadá (Baumann et al., 2001; Cohen et al., 2015a; Belser et al., 2015; Cohen et al., 2015b). Interessantemente, o principal agente associado à infecção nesses

casos é a *T. pyogenes* (Baumann et al., 2001; Cohen et al., 2015a; Belser et al., 2015; Cohen et al., 2015b), com prevalência de isolamento em 61% dos casos (Baumann et al., 2001). Um caso de meningoencefalite supurativa em *Mazama gouazoubira* já foi relatado no Brasil, este também com envolvimento da *T. pyogenes* (de Carvalho et al., 2021).

Embora em outra espécie, os achados anatomopatológicos evidenciados no caso em questão são compatíveis com aqueles descritos por Loretti et al. (2003), Câmara et al. (2009) e Konradt et al. (2017). A *causa mortis* se deu por choque séptico visto as alterações encontradas a nível sistêmico, reforçadas pela broncopneumonia e pneumonia intersticial. A presença da broncopneumonia sugere a hipótese de que esta possa ter sido o sítio primário da infecção, com subsequente disseminação hematógena até a *rete mirabile* assim como descrito por Câmara et al. (2009).

Os sinais clínicos inespecíficos, aliados à ausência de relatos prévios dessa afecção em cervídeos, dificultam o diagnóstico *ante mortem*. Dessa forma, no exame *post mortem*, é essencial que o patologista considere todos os diagnósticos diferenciais mencionados anteriormente. Além disso, relatos de casos como este tornam-se fundamentais para o enriquecimento dos dados disponíveis na literatura e para a compreensão epidemiológica da enfermidade e do agente etiológico.

Referências consultadas:

Bath GF, Van Wyk JA, Pettey KP. Control measures for some important and unusual goat diseases in southern Africa. Small Rumin Res. 2005; 60(1-2):127-140.
Baumann CD, Davidson WR, Roscoe DE, Beheler-Amass K. Intracranial abscessation in white-tailed deer of North America. J Wildl Dis. 2001; 37(4):661-670.
Belser EH, Cohen BS, Keeler SP, Killmaster CH, Bowers JW, Miller KV. Epethelial presence of *Trueperella pyogenes* predicts site-level presence of cranial abscess disease in white-tailed deer (*Odocoileus virginianus*). Cunha MV, ed. PLoS One. 2015; 10(3):e0120028.
Câmara ACL, Borges JRJ, de Godoy RF, et al. Síndrome do abscesso pituitário em bezerros na Região Centro-Oeste. Pesqui Vet Bras. 2009; 29(11):925-930.
Cohen BS, Belser EH, Keeler SP, Yabsley MJ, Miller KV. Isolation and genotypic characterization of *Trueperella (Arcanobacterium) pyogenes* recovered from active cranial abscess infections of male white-tailed deer (*Odocoileus virginianus*). J Zoo Wildl Med. 2015; 46(1):62-67.
Cohen BS, Belser EH, Killmaster CH, et al. Epizootiology of cranial abscess disease in white-tailed deer (*Odocoileus virginianus*) of Georgia, USA. J Zoo Wildl Med. 2015; 51(3):609-618.
Collet MG, Bath GF. *Actinomyces pyogenes* infections. In: Coetzer JAW, Thomson GR, Tustin RC, Editor. Infectious Diseases of Livestock with Special Reference to Southern Africa. 2º vol. Cape Town: Oxford University Press; 1994. p. 1406-1415.
de Carvalho T, dos Santos D, de Oliveira A, et al. Suppurative meningoencephalitis secondary to a *Trueperella pyogenes*-induced mandibular abscess in a free-ranging gray brocket deer (*Mazama gouazoubira*). Braz J Vet Pathol. 2021; 14(3):180-187.
Konradt G, Bassuino DM, Prates KS, et al. Suppurative infectious diseases of the central nervous system in domestic ruminants. Pesqui Vet Bras. 2017; 37(8):820-828.
Loretti AP, Ilha MRS, Riet-Correa G, Driemeier D, Colodel EM, Barros CSL. Síndrome do abscesso pituitário em bezerros associada ao uso de tabuleta nasal para desmame interrompido. Pesqui Vet Bras. 2003; 23(1):39-46.
Lucioli J, Furlan FH, Augusto Spricigo D, Ferraz SM, Davi Traverso S. Broncopneumonia causada por *Arcanobacterium pyogenes* em veado campeiro (*Ozoteceros bezearticus*). Acta Sci Vet. 2008; 36(1):51-53.
Morin DE. Brainstem and cranial nerve abnormalities: Listeriosis, otitis media and pituitary abscess syndrome. Vet Clin North Am Food Anim Pract. 2004; 20(2):243-273.

Perdrizet JA, Dinsmore P. Pituitary abscess syndrome. Comp Cont Educ Pract Vet. 1986; 8(6):S311-S318.
Radostits OM, Blood DC, Gay CC, Hinchcliff KW. Veterinary Medicine: a textbook of the diseases of cattle, horses, sheep, pigs and goats. 9ª ed. London: Saunders Elsevier; 2000. 1877 p.
Radostits OM, Gay CC, Hinchcliff KW, Constable PD. Veterinary Medicine: a textbook of the diseases of cattle, horses, sheep, pigs and goats. 10ª ed. Edinburg: Saunders Elsevier; 2007. 2156 p.
Reilly L, Habecker P, Beech J, Johnston J, Sweeney C, Hamir A. Pituitary abscess and basilar empyema in 4 horses. Equine Vet J. 1994; 26(5):424-426.
Su YH, Chen Y, Tseng SH. Pituitary abscess. J Clin Neurosci. 2006; 13(10):1038-1041.

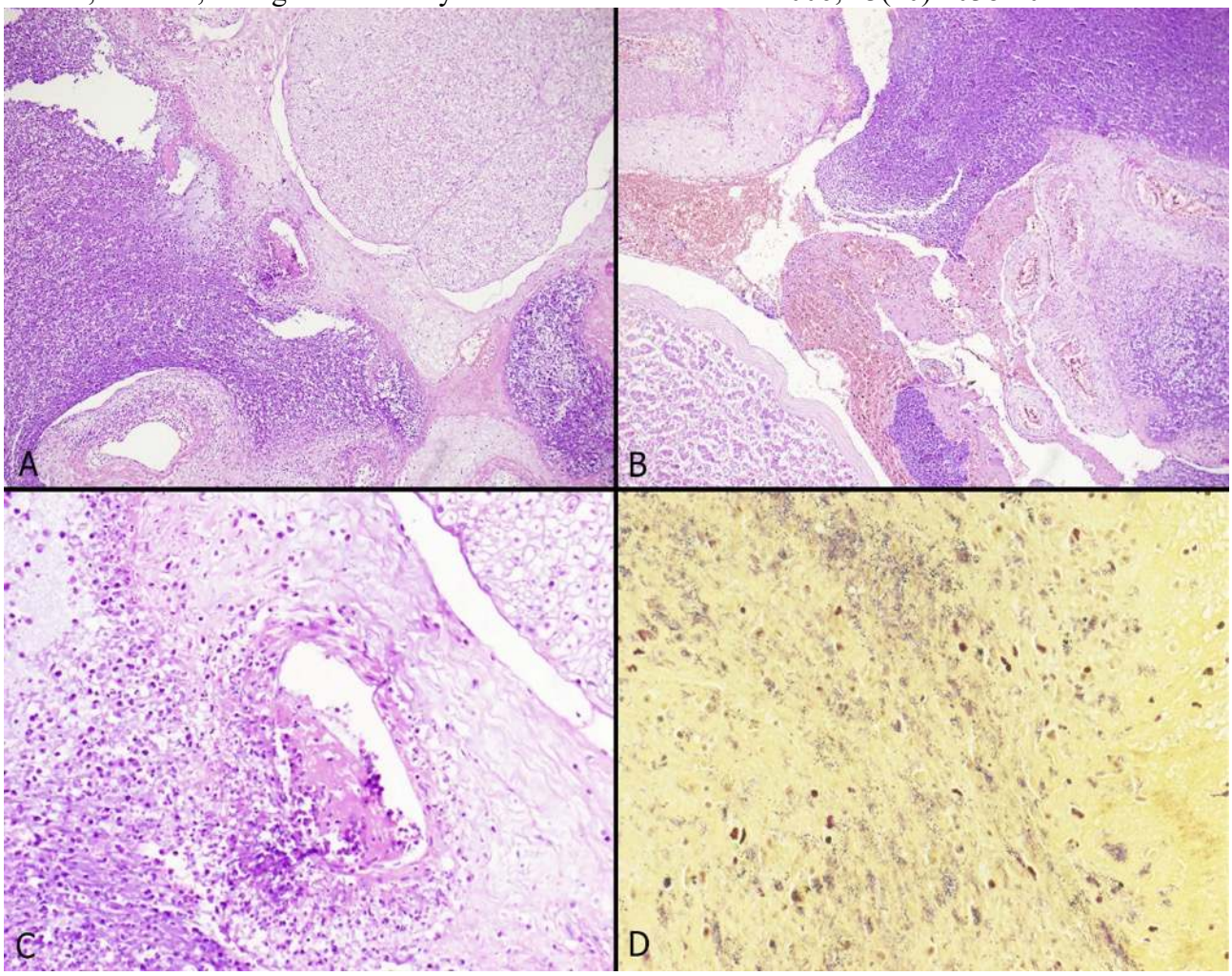

Figura 1 – *Rete mirabile*, empiema basilar, cervo-do-pantanal (*Blastocerus dichotomus*). **A e B)** Nota-se em *rete mirabile*, próximo do nervo e da hipófise, acentuado infiltrado inflamatório composto predominantemente por neutrófilos íntegros e degenerados, associado com fibrina e debris celulares, HE, obj. 4X. **C)** Vaso sanguíneo com necrose vascular fibrinoide e vasculite caracterizada por infiltrado inflamatório neutrofílico e deposição de fibrina invadindo a túnica vascular, associado a trombose, HE, obj. 20X. **D)** Miríade bacteriana cocobacilares gram-positivas coradas (coloração de Brown & Brenn), BB, obj. 40X.

Anais do 8º Congresso de Patologia Veterinária (CPV), XXII Encontro Nacional de Patologia Veterinária (ENAPAVE), XVI Simpósio Brasileiro da Davis-Thompson Foundation, VII Encontro Internacional de Saúde Animal e Prevenção (ENISAP) e I Simpósio de Sanidade Animal do CRMV-MT
9 a 12 de setembro de 2025 – Cuiabá, Mato Grosso, Brasil
Braz J Vet Pathol, 2025, vol. 18, Supl. 1

BJVP
Brazilian Journal of Veterinary Pathology
ISSN 1983-0246

Sinovite proliferativa linfoplasmocítica em suínos por *Mycoplasma hyosynoviae*

Teiffny de Castilhos[1*], Amália Ferronato[1], Ana P. Backes [1], Pietra M.F. Detoni[1], Vinicius Dahm [1], Deise K. A. Silva[1], Aline M. Viott[1], Manoela M. Piva[1]

[1]Universidade Federal do Paraná, Departamento de Ciências Veterinárias, Laboratório de Patologia Veterinária, Palotina, Paraná, Brasil.
***Autor de correspondência**: teiffnydecastilhos@gmail.com

Identificação do animal: suíno (*família Suidae*), 113 dias de idade.

Histórico: granja de terminação com 1560 animais e destes 47 acometidos (6%), apresentando sinais clínicos de relutância ao movimento, arqueamento do dorso, claudicação com relutância em apoiar os membros pélvicos e andar em pinças.

Descrição macroscópica: na abertura das articulações fêmoro-tíbio-patelar havia moderado acúmulo de líquido avermelhado e espesso, bem como proliferação da cápsula sinovial difusa moderada, exibindo aspecto edemaciado levemente avermelhado. A sinovia estava hieperemica, com evidenciação de pequenos vasos sanguíneos e com leve aumento de volume da cápsula sinovial (artrite proliferativa).

Descrição histopatológica: sinóvia. Nota-se proliferação e espessamento difuso acentuado da membrana sinovial, formando projeções digitiformes revestidas por sinoviócitos hiperplásicos e hipertróficos (sinovite proliferativa), associado a expansão das fibras de colágeno por material amorfo levemente eosinofílico difuso acentuado (edema). Ainda, há infiltrado inflamatório multifocal moderado, composto predominantemente por linfócitos, plasmócitos e ocasionais neutrófilos no entorno de vasos sanguíneos, por vezes, formando pequenos aglomerados (sinovite linfohistioplasmoctitaria). Nota-se também, proliferação de tecido conjuntivo frouxo com aspecto mixomatoso multifocal moderado. Observa-se deposição de material fibrilar eosinofílico no lúmen articular multifocal discreto (fibrina). Em coloração especial de Brown-Brenn, não foram visualizadas estruturas bacterianas.

Diagnóstico morfológico: Capsula articular (Sinóvia), sinovite proliferativa linfoplasmocítica difusa acentuada com edema difuso acentuado, suíno.

Diagnóstico etiológico: Sínóvia, Sinovite bacteriana.

Etiologia: *Mycoplasma hyosynoviae*

Exames complementares: A técnica de PCR (reação em cadeia de polimerase) realizada revelou resultado positivo para *Mycoplasma hyosynoviae* nas amostras de líquido sinovial.

Comentários: os achados anatomopatológicos observados caracterizam um quadro de sinovite proliferativa linfoplasmocítica, uma inflamação da membrana sinovial, nesse caso causada por infecção por *Mycoplasma hyosynoviae* identificado por PCR a partir do líquido sinovial.

As artrites podem ocorrer em virtude de alterações inflamatórias intra-articulares, associadas ou não aos sítios periarticulares. Estão associadas há osteocondrose, lesões traumáticas ou possuem origem infecciosa. Os agentes infecciosos mais encontrados em artrites de suínos incluem, *Erysipelothrix rhusiopathiae, Streptococcus suis, Glaesserella parasuis, Mycoplasma hyorhinis e Mycoplasma hyosynoviae (*Kemper, 2020). O *Mycoplasma hyosynoviae* é um dos agentes responsáveis por casos de artrites em suínos que estão em faixa etária de abate. Salienta-se que as lesões podem persistir até o momento do abate, ocasionando condenações e rendimento condicional das carcaças (Alberton et al.,2004). É uma enfermidade que acomete suínos a partir da quarta e oitava semana de vida, sendo mais prevalente em suínos entre a décima e a décima sexta semana de vida. Frequentemente, acomete as grandes articulações dos membros posteriores. A claudicação e relutância em caminhar podem ser mais evidentes nos animais com maior peso corporal. Ademais, os suínos afetados podem apresentar algia, febre leve e apatia (Nielsen et al., 2001; Barcellos & Guedes, 2023; Silva et al.,2023). Clinicamente, é comum os animais mais pesados serem mais afetados.

É de extrema importância realizar o isolamento bacteriano e PCR de amostras de líquido sinovial para o diagnóstico, pois as lesões histológicas são apenas sugestivas, e não concluem a etiologia. A PCR é mais sensível e segura, uma vez que o isolamento bacteriano pode ser difícil, pois o agente possui crescimento lento, necessita de meios especiais e requer amostras refrigeradas. Recomenda-se sempre a amostragem de animais na fase aguda da doença, com apenas alguns dias de sinais clínicos, pois após três semanas de infecção, o agente não é mais observado no sítio lesional. Os principais diagnósticos diferenciais relacionados a artrites proliferativas e não supurativas incluem *Mycoplasma hyorhinis* e infecções crônicas por *Erysipelothrix rhusiopathie* (Nielsen et al., 2001; Barcellos & Guedes, 2023; Silva et al.,2023).

Os suínos adultos são considerados fontes de infecção do *M. hyosynoviae*, considerando que albergam essa bactéria nas tonsilas. Ressalta-se que uma das razões de ocorrência dos surtos de artrites seja devido a inclusão de novos animais na granja sendo que dessa forma a doença tende a se tornar recorrente no plantel (Barcellos & Guedes, 2023).

Sugere-se tratamento sistêmico com antibióticos sensíveis nos animais sintomáticos, associado a anti-inflamatório, preferencialmente COX-2 seletivos (Nielsen et al., 2001; Barcellos & Guedes, 2023; Silva et al.,2023).

Referências consultadas:

ALBERTON, G.C. et al. Isolamento do *Mycoplasma hyosynoviae* de articulações de suínos com artrite no abatedouro. Acta Scientiae Veterinariae, v.32, n.3, p.207- 212, 2004.

BARCELLOS, D. & GUEDES, R.M.C. Doenças dos Suínos, 3ed. Porto Alegre, RS: Gráfica HRosa, 2023.

KEMPER, R.T. Caracterização patológica e bacteriológica de lesões articulares em suínos. Dissertação – Mestre em Ciências Veterinárias, UFRGS, 2020.

NIELSEN, E.O. et al. Mycoplasma hyosynoviae arthritis in grower-finisher pigs. Journal of Veterinary Medicine Series A, v.48, p.475-486, 2001.

SILVA, A.P.S.P., ALMEIDA, M., MICHAEL, A. & CLAVIJO, M. Detection and disease diagnosis trend (2017-2022) for *Streptococcus suis*, *Glaesserella parasuis*, *Mycoplasma hyorhinis, Actinobacillus suis* and *Mycoplasma hyosynoviae* at Iowa State University Veterinary Diagnostic Laboratory, *BMC Veterinary Research,* 19:268, 2023.

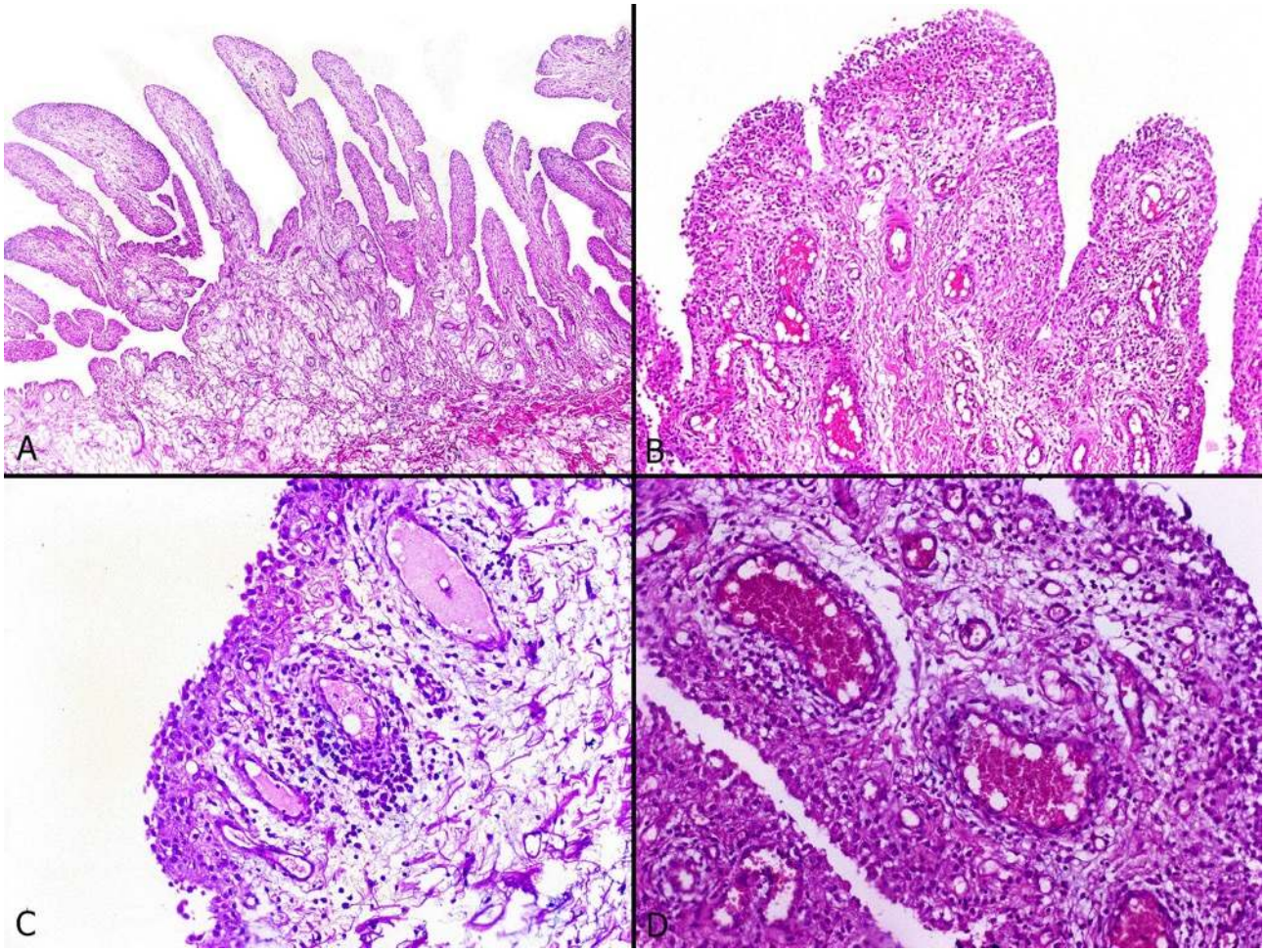

Figura 1. Membrana sinovial, sinovite proliferativa linfoplasmocítica, suínos. A) Observa-se proliferação digitiforme da membrana sinovial associada ao edema. HE, Obj, 4x. B) Sinoviócitos hiperplásicos e hipertróficos revestem a membrana que apresenta proliferação e espessamento com infiltrado linfoplasmocítico discreto, HE, Obj.10x. C) Nota-se foco de infiltrado inflamatório linfoplasmocítico perivascular, HE, Obj, 20x. D) Proliferação de sinoviócitos, infiltrado linfoplasmocítico perivascular. Havia também edema e hiperemia dos vasos sanguíneos, HE, Obj. 20x.

Anais do 8º Congresso de Patologia Veterinária (CPV), XXII Encontro Nacional de Patologia Veterinária (ENAPAVE), XVI Simpósio Brasileiro da Davis-Thompson Foundation, VII Encontro Internacional de Saúde Animal e Prevenção (ENISAP) e I Simpósio de Sanidade Animal do CRMV-MT
9 a 12 de setembro de 2025 – Cuiabá, Mato Grosso, Brasil
Braz J Vet Pathol, 2025, vol. 18, Supl. 1

BJVP
Brazilian Journal of Veterinary Pathology
ISSN 1983-0246

Encefalitozoonose por *Encephalitozoom cuniculi* em um *Oryctolagus cuniculus* domesticus

Pietra M. F. Detoni[1*], Teiffny de Castilhos[1], Amália Ferronato[1], Deise K. A. Silva[1], Camila Lie Yamauchi[2], Ketlyn Christine Bonatto Perlin[2], Aline M. Viott[1] Manoela M. Piva[1]

[1]Universidade Federal do Paraná, Departamento de Ciências Veterinárias, Laboratório de Patologia Veterinária, Palotina, Paraná, Brasil.
[2]Universidade Federal do Paraná, Departamento de Ciências Veterinárias, Serviço de Atendimento de Animais Silvestres, Palotina, Paraná, Brasil
***Autor de correspondência**: pietradetoni@gmail.com

Identificação do animal: coelho doméstico (*Oryctolagus cuniculus domesticus),* fêmea, 1 ano de idade, 2,3kg.

Histórico: animal hígido, alimentava-se com ração e feno quando apresentou episódio de engasgo, seguido de vômitos e eliminação de secreção pelas narinas. Diante do quadro, foi trazido para atendimento de emergência. Paciente chegou com dispneia, respiração bucal e presença de conteúdo alimentar em narinas e boca. À ausculta pulmonar, foram identificados ruídos respiratórios sugestivos de obstrução ou comprometimento das vias aéreas. Após a tentativa de estabilização, o paciente apresentou parada cardiorrespiratória. Apesar de terem sido realizadas manobras de reanimação, o animal foi a óbito.

Descrição macroscópica: animal com escore corporal baixo (2/5), sem deposição de tecido adiposo no subcutâneo. Mucosas oral e oculares levemente pálidas. Na cavidade abdominal, o baço apresentava discreto aumento de tamanho, com bordos arredondados (esplenomegalia). O fígado apresentava palidez difusa moderada e discreta evidenciação do padrão centrolobular. O estômago estava distendido e repleto por conteúdo alimentar. Aderido a mucosa estomacal, havia uma área focal moderada de material pastosos castanho enegrecido, semelhante a sangue digerido. A mucosa em contato a essa região, apresentava-se acentuadamente delgada, lisa e com aspecto translúcido (erosão gástrica). Toda mucosa adjacente restante apresentava leve deposição de material acastanhado mucoso. O esôfago apresentava distensão difusa acentuada do lúmen por conteúdo alimentar pastoso esverdeado, que se estendia até a glote e envolvia a faringe. A mucosa da traqueia apresentava áreas multifocais a coalescentes, sendo mais evidentes em terço final, com coloração vermelho intenso. No havia colabamento pulmonar e ambos os hemiorgãos estavam difusa e moderadamente brilhantes (edema).

Descrição histopatológica: Encéfalo (telencéfalo e tronco). Notou-se no parênquima, tanto em substância branca quanto em cinzenta, de maneira multifocal aleatória, agregados celulares contendo ao centro macrófagos epitelioides, circundados por uma pequena quantidade de linfócitos, plasmócitos e células da glia (granulomas). Ao centro de alguns granulomas, havia leve quantidade de debris celulares eosinofílicos e núcleos picnóticos (necrose). Esporádicos focos inflamatórios apresentavam raras células com extensa expansão do citoplasma contendo em seu interior numerosos

esporos refratários de 1x3 µm com um pequeno núcleo basofílico, com formato semelhante a uma banana (sugestivos de *Encephalitozoon cuniculi)*. Em coloração especial de Brown-Brenn, evidenciou-se no interior de alguns granulomas, moderada presença de estruturas de esporos coradas predominantemente gram-negativas, de aproximadamente 1 µm. O neurópilo adjacente apresentava áreas multifocais com um aumento moderados de células gliais reativas (gliose). De forma multifocal havia vasos sanguíneos do parênquima apresentando os espaços de Virchow-Robin levemente expandidos com macrófagos, linfócitos e plasmócitos (manguito perivascular). As meninges apresentavam áreas multifocais discretamente espessadas com leve infiltrado inflamatório de linfócitos e plasmócitos (meningite linfoplasmocítica).
Ademais, também se observou em fígado um quadro de hepatite linfoplasmohistiocitária periportal multifocal leve com leve hiperplasia ductal e difusa e moderada degeneração macrovacuolar. Em rins, notou-se uma nefrite intersticial linfoplasmocítica multifocal leve com ocasionais células gigantes multinucleadas. E em pulmões um quadro de broncopneumonias supurativa com presença de conteúdo alimentar em lúmen de brônquios e bronquíolos (broncopneumonia aspirativa).

Diagnóstico morfológico: Encéfalo (telencéfalo e tronco), granulomas multifocais acentuados com esporos de microsporídeos intralesionais sugestivos de *Encephalitozoon cuniculi, Oryctolagus cuniculus domesticus,* fêmea, 1 ano. Encéfalo (meninges), meningoencefalite linfoplasmocítica multifocal leve com gliose multifocal acentuada, *Oryctolagus cuniculus domesticus,* fêmea, 1 ano. Fígado, hepatite peripotal linfoplasmocítica multifocal moderada com degeneração macrovacuolar difusa moderada, *Oryctolagus cuniculus domesticus,* fêmea, 1 ano. Rins, nefrite intersticial linfoplasmocítica com ocasionais células gigantes multinucleadas multifocal leve, *Oryctolagus cuniculus domesticus,* fêmea, 1 ano. Pulmões, broncopneumonia supurativa multifocal acentuada aguda com conteúdo alimentar intralesional, *Oryctolagus cuniculus domesticus,* fêmea, 1 ano.

Diagnóstico etiológico: meningoencefalite fúngica.

Etiologia: *Encephalitozoon cuniculi*

Exames complementares: no presente caso realizou-se coloração especial de Brown-Brenn, onde evidenciou-se no interior de alguns granulomas, moderada presença de estruturas de esporos coradas como gram-variável (predominantemente gram-negativas).

Comentários: encefalitozoonose é uma doença raramente zoonótica causada pelo *Encephalitozoon cuniculi* este é um microsporídeo intracelular obrigatório que pode infectar uma ampla gama de mamíferos. O principal hospedeiro do *E. cuniculi* é o coelho, entretanto, pode ocorrer também em roedores selvagens, carnívoros, ruminantes, primatas não humanos e humanos (KÜNZEL; JOACHIM, 2010).

E. cuniculi pertence ao filo *Microsporidia*, e atualmente estudos genéticos mais recentes mostram que estão mais próximos dos fungos. A principal característica desse filo é a presença de uma estrutura chamada filamento polar, usada para infectar as células (KATINKA et al., 2001).

Em coelhos, as infecções são principalmente subclínicas e o curso é tipicamente crônico, levando semanas a meses para desenvolver uma carga parasitária suficiente para causar sinais clínicos (KÜNZEL; JOACHIM, 2010). Animais desta espécie infectados por *E. cuniculi* geralmente apresentam sinais inespecíficos, como perda de peso e atraso no crescimento. No entanto, manifestações neurológicas também são comuns, incluindo ataxia, opistótono, torcicolo, hiperestesia e até paralisia (COX; HAMILTON; ATTWOOD, 1985). Além disso, casos de uveíte facoclástica associada à presença do parasita já foram identificados por meio de técnicas imuno-histoquímicas, e são uma consequência da infecção intrauterina (GIORDANO et al., 2005).

A patogênese baseia-se na capacidade do parasita de evadir do sistema imunológico e persistir de forma crônica nos tecidos, causando danos celulares progressivos. Após a exposição, os esporos infectam células mononucleares e, assim, entram na circulação sistêmica por meio do tráfego de leucócitos. Os primeiros órgãos afetados são o pulmão, o fígado e o rim, mas posteriormente (aproximadamente 3 meses após a exposição), as lesões no pulmão e no fígado diminuem e há alterações significativas no cérebro e nos rins. O coração também pode ser afetado, embora geralmente em menor extensão (COX et al. 1979). Está é uma doença raramente zoonótica, entretanto, há relatos de transmissão para humanos, especialmente em indivíduos imunocomprometidos (MATHIS et al., 2005).

Lesões macroscópicas não são tipicamente observadas, embora possa ser observado regiões focais, irregulares e deprimidas no córtex renal (KÜNZEL; JOACHIM, 2010). Histologicamente no sistema nervoso, as lesões inflamatórias variam de infiltrações mononucleares leves a encefalite granulomatosa, com presença de granulomas, contendo linfócitos, plasmócitos e células gliais envolvendo um centro necrotico (CSOKAI et al., 2009). O cérebro, especialmente o córtex e a medula, é a região mais afetada, mas o tronco encefálico, a medula espinhal e as leptomeninges também podem apresentar inflamação. Em alguns casos, ocorre radiculite espinhal focal, que pode causar sintomas neurológicos incomuns. Lesões no tecido renal incluem nefrite granulomatosa focal, principalmente com células mononucleares, e as estruturas de esporos de microsporídeos são observados no interior de células tubulares (CSOKAI et al., 2009; KÜNZEL; JOACHIM, 2010). Em infecções crônicas, os microorganismos se tornam escassos, dificultando sua visualização nos cortes histológicos. Mesmo assim, os animais infectados permanecem portadores por toda a vida e eliminam o agente principalmente pela urina (ZACHARY, 2016).

O diagnóstico clínico de doenças que causam sinais nervosos em coelhos é desafiador, pois podem ser causadas por muitas condições, incluindo causas infecciosas e não infecciosas. Entretanto, os principais diagnósticos diferenciais de encefalite granulomatosa em coelho, incluem: *Toxoplasma sp.* e *Neospora sp.* (KÜNZEL; FISHER, 2008; ZACHARY, 2016; MORSY et al., 2020; MÄKITAIPALE et al., 2022). Técnicas adicionais podem ser utilizadas para um diagnóstico mais definitivo, incluindo imuno-histoquímica e a reação em cadeia da polimerase (PCR).

Referências consultadas:

COX, J. C.; HAMILTON, R. C.; ATTWOOD, H. D. An investigation of the route and progression of *Encephalitozoon cuniculi* infection in adult rabbits. *Laboratory Animals*, Londres, v. 19, n. 1, p. 48–52, jan. 1985.

COX, J. C.; HAMILTON, R. C.; ATTWOOD, H. D. An investigation of the route and progression of *Encephalitozoon cuniculi* infection in adult rabbits. *The Journal of Protozoology*, Nova Iorque, v. 26, n. 2, p. 260–265, 1979.

CSOKAI, J.; GRUBER, A.; KÜNZEL, F.; TICHY, A.; JOACHIM, A. Encephalitozoonose em coelhos domésticos (*Oryctolagus cuniculus*): achados patohistológicos em animais com infecção latente versus manifestação clínica. *Parasitology Research*, Berlim, v. 104, p. 629–635, 2009.

GIORDANO, C. et al. Immunohistochemical identification of *Encephalitozoon cuniculi* in phacoclastic uveitis in four rabbits. *Veterinary Ophthalmology*, v. 8, p. 271–275, 2005.

KATINKA, M. D. et al. Genome sequence and gene compaction of the eukaryote parasite *Encephalitozoon cuniculi*. *Nature*, Londres, v. 414, p. 450–453, 22 nov. 2001.

KÜNZEL, F.; JOACHIM, A. Encephalitozoonosis in rabbits. *Parasitology Research*, Berlim, v. 106, n. 2, p. 299–309, jan. 2010.

KÜNZEL, Frank; FISHER, Peter G. Clinical signs, diagnosis, and treatment of *Encephalitozoon cuniculi* infection in rabbits. *Veterinary Clinics of North America: Exotic Animal Practice*, [S.l.], v. 11, n. 1, p. 1–15, 2008.

MATHIS, A.; WEBER, R.; DEPLAZES, P. Potencial zoonótico das microsporídias. *Clinical Microbiology Reviews*, Washington, DC, v. 18, n. 3, p. 423–445, 2005.
MÄKITAIPALE, J.; JÄRVENPÄÄ, E.; BRUCE, A.; SANKARI, S.; VIRTALA, A.-M.; NÄREAHO, A. Seroprevalence of *Encephalitozoon cuniculi* and *Toxoplasma gondii* antibodies and risk-factor assessment for *Encephalitozoon cuniculi* seroprevalence in Finnish pet rabbits (*Oryctolagus cuniculus*). *Acta Veterinaria Scandinavica*, [S.l.], v. 64, n. 2, p. 1–9, 2022
MORSY, Eman Anter; SALEM, Heba Mohammed; KHATTAB, Marwa Salah; HAMZA, Dalia Anwar; ABUOWARDA, Mai Mohammed. Encephalitozoon cuniculi infection in farmed rabbits in Egypt. *Acta Veterinaria Scandinavica*, [S.l.], v. 62, n. 11, p. 1–9, 22 fev. 2020.
ZACHARY, James F. (Ed.). *Jubb, Kennedy, and Palmer's pathology of domestic animals*. 6. ed. St. Louis: Elsevier, 2016. v. 1. Cap. 4 – Nervous system.

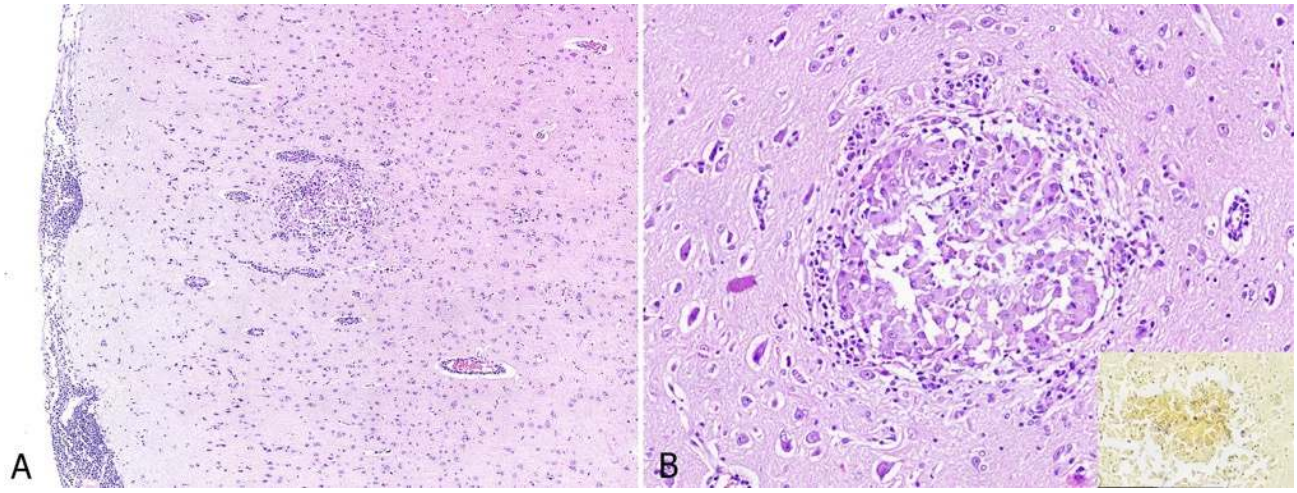

Figura 1 – Encéfalo, meningoencefalite granulomatosa por *Encephalitozoon cuniculi.* (A), Córtex telencefálico. Observa-se infiltrado moderado de linfócitos e plasmócitos distendendo as leptomeninges e ne espaço de Virchow-Robin (meningite e manguitos perivasculares), assim como uma área focal com formação granulomatosa, caracterizada por agregados celulares contendo ao centro macrófagos epitelioides, circundados por uma pequena quantidade de linfócitos, plasmócitos e células da glia (granulomas)(HE, 40X). (B) Córtex telencefálico, na substância cinzenta observa-se uma formação granulomatosa, composta por macrófagos epitelioides ao redor de um centro necrótico, delimitado por linfócitos e células da glia (HE, 60X). Inserção: coloração especial de Brown-Brenn, evidenciando esporos corados, predominantemente gram-negativos, no interior do granuloma.

Anais do 8º Congresso de Patologia Veterinária (CPV), XXII Encontro Nacional de Patologia Veterinária (ENAPAVE), XVI Simpósio Brasileiro da Davis-Thompson Foundation, VII Encontro Internacional de Saúde Animal e Prevenção (ENISAP) e I Simpósio de Sanidade Animal do CRMV-MT
9 a 12 de setembro de 2025 – Cuiabá, Mato Grosso, Brasil
Braz J Vet Pathol, 2025, vol. 18, Supl. 1

BJVP
Brazilian Journal of Veterinary Pathology
ISSN 1983-0246

Pneumopatia proliferativa associada à ingestão de batata-doce (*Ipomoea batatas*) mofada em bovinos

Ellen C. de Oliveira[1*], José T. R. de Moraes[1], Cláudio E. F. da Cruz[1], Thaimy C. da Silveira[1], Gabrielle Z. Tres[1], Vitor G. C. da Silva[1], Saulo P. Pavarini[1]

[1]Setor de Patologia Veterinária, Faculdade de Veterinária, Universidade Federal do Rio Grande do Sul, Porto Alegre, RS.
***Autor de correspondência**: ellen.oliveira06@gmail.com

Identificação do animal: bovino (*Bos taurus*), fêmea, cruza Angus, 2 anos.

Histórico: um lote de 700 vacas de cria foi transferido para uma área com resteva de batata-doce, onde havia grande quantidade de batatas inteiras e fragmentadas dispersas, muitas delas com aspecto mofado. Cerca de quatro dias após serem introduzidas nessa área, algumas vacas apresentaram dispneia, taquipneia, tosse, salivação excessiva, com evolução para posição ortopneica, decúbito lateral e morte, entre três e cinco dias após o início dos sinais clínicos. Tratamentos com antibióticos, anti-inflamatórios e broncodilatadores não resultaram em qualquer melhora clínica. Dados epidemiológicos e clínicos foram obtidos durante duas visitas à propriedade. Do total de 23 bovinos mortos, nove foram necropsiados, cinco na primeira visita e quatro na segunda (intervalo de 3 dias). Todos apresentaram as mesmas alterações clínicas, lesões macroscópicas e histológicas.

Descrição macroscópica: vaca em regular estado corporal. Os pulmões estavam acentuadamente aumentados de volume, não colapsados à abertura da cavidade torácica e com impressões costais evidentes. Observava-se enfisema subpleural e intersticial acentuado, caracterizado pela presença de fileiras de bolhas de ar na superfície pleural e distensão dos septos interlobulares. Estes se encontravam separados por material gelatinoso amarelado (edema). Na superfície de corte, os pulmões se apresentavam vermelho-escuros e com consistência elástica. Além disso, havia acentuada quantidade de conteúdo espumoso (edema) na traqueia. Notava-se, ainda, extensas áreas hipercrepitantes de enfisema envolvendo o subcutâneo das regiões perirrenal, cervical, escapular e mediastinal. No rúmen, misturados com o conteúdo, havia grande quantidade de fragmentos de batatas.

Descrição histopatológica: pulmão; os septos interlobulares e a região subpleural estão multifocalmente distendidos por acentuado acúmulo de material amorfo e eosinofílico (edema) e extensas áreas coalescentes de enfisema, alterações também evidentes nos espaços alveolares. Na parede alveolar, há intensa e difusa proliferação de pneumócitos tipo 2 que, frequentemente, circundam a parede alveolar e conferem aspecto adenomatoso difuso ao parênquima pulmonar. Ocasionalmente, há células sinciciais livres na luz alveolar. Também há acentuada deposição de fibrina sobre os septos alveolares, frequentemente, formando membranas hialinas. Observa-se, ainda, moderado infiltrado inflamatório de neutrófilos nos espaços alveolares, especialmente, em áreas com deposição de fibrina. Nota-se também acentuado e difuso edema alveolar, moderada congestão e focos de hemorragia alveolar.

Diagnóstico morfológico: pulmão, pneumopatia proliferativa, difusa e acentuada, com intenso enfisema intersticial e acentuado edema interlobular e alveolar, bovino.

Diagnóstico etiológico: pneumopatia tóxica.

Comentários: o diagnóstico de intoxicação por batata-doce mofada foi baseado na epidemiologia, no quadro clínico, nas lesões macroscópicas, nos achados histopatológicos e na observação de consumo das batatas-doces mofadas pelos bovinos. Essa condição não é classificada como uma micotoxicose verdadeira, pois as toxinas não são produzidas diretamente pelos fungos, mas sim pelo próprio tubérculo infectado (Machado e Riet-Correa, 2023). Batatas-doces danificadas e contaminadas por fungos, especialmente, do gênero *Fusarium*, podem produzir compostos tóxicos como ipomeamarone e seus metabólitos, dos quais 4-ipomeanol é o principal responsável por lesões pulmonares em bovinos (Doster et al., 1978; Medeiros et al., 2001; Fighera et al., 2003; Mawhinney et al., 2009). Após a ingestão de batatas-doces mofadas, o 4-ipomeanol é absorvido e bioativado nos pulmões pela enzima CYP4B1 do sistema citocromo P450, presente em animais. O 4-ipomeanol é convertido no intermediário reativo enedial que forma adutos com aminoácidos nucleofílicos como N-acetil-cisteína e N-acetil-lisina, promovendo inflamação, edema e enfisema pulmonares (Verschoyle et al., 1993; Mawhinney et al., 2009; Parkinson et al., 2011). A dose tóxica de 4-ipomeanol para bovinos é 7,5 mg/kg, quantidade suficiente para causar a morte (Doster et al., 1978).

A intoxicação por batata-doce mofada se caracteriza por um quadro de pneumonia intersticial com marcados edema e enfisema (Machado e Riet-Correa, 2023). Histologicamente, pode-se observar marcada proliferação de pneumócitos tipo 2, formação de membranas hialinas, edema e enfisema alveolares e interlobulares, além de infiltrado de poucos neutrófilos. O epitélio alveolar pode estar hiperplásico e hipertrófico, conferindo ao pulmão um aspecto adenomatoso (Medeiros et al., 2001; Fighera et al., 2003; Gava et al., 2003).

A epidemiologia, o quadro clínico, as lesões macroscópicas e os achados histopatológicos observados nos bovinos desse surto são comparáveis aos descritos em surtos prévios (Medeiros et al., 2001; Fighera et al., 2003; Machado e Riet-Correa, 2023). No diagnóstico diferencial de intoxicação por batata-doce mofada em bovinos, pode-se considerar enfermidades que também se manifestam com sinais respiratórios e lesões pulmonares compatíveis com pneumonia intersticial atípica, incluindo pneumonia parasitária, infecção pelo vírus respiratório sincicial bovino, intoxicação por pastagens ricas em L-triptofano, consumo de farelo de bolacha e exposição a gases tóxicos, como dióxido de nitrogênio (Wicpolt et al., 2014; Coelho et al., 2017; Costa et al., 2018; Chien et al., 2022). Nenhuma evidência adicional para tais condições foi observada durante o surto. Após o estabelecimento do diagnóstico, foi recomendada a retirada dos animais da área em questão, e dois dias após, não houve nenhum óbito adicional.

Referências consultadas:

Chien RC, Sorensen NJ, Payton ME, Confer AW. Comparative histopathology of bovine acute interstitial pneumonia and bovine respiratory syncytial-associated interstitial pneumonia. J Comp Pathol. 2022;192:23–32.

Coelho ACB, Oliveira PA, Santos BLD, Estima-Silva P, Scheid HV, Leal SDCBDS, Schild AL. Atypical bovine interstitial pneumonia in a semi-intensive beef cattle system. Ciência Rural. 2017;47:e20170467.

Costa RA, Schild C, Silveira CS, Macías-Rioseco M, Mirazo S, Maya L, Riet-Correa F. Acute and chronic bovine pulmonary edema and emphysema in Uruguay. Pesq Vet Bras. 2018;38(10):1929-34.

Doster AR, Mitchell FE, Farrell RL, Wilson BJ. Effects of 4-ipomeanol, a product from mold-damaged sweet potatoes, on the bovine lung. Vet Pathol. 1978;15(3):367–75.
Fighera RA, Rozza DB, Piazer JV, Copetti MV, Irigoyen LF, Barros CS. Pneumonia intersticial em bovinos associada à ingestão de batata-doce (*Ipomoea batatas*) mofada. Pesq Vet Bras. 2003;23:161–6.
Gava D, Saliba TM, Nascimento LM, Traverso J, Gava A. Intoxicação por *Ipomoea batatas* em bovinos no estado de Santa Catarina. In: Anais do XI Enapave; 2003; Botucatu, SP. p.67.
Machado M, Riet-Correa F. Plantas e outras substâncias que afetam o sistema respiratório. In: Riet-Correa F, Santos Schild AL, Lemos RAA, Borges JRJ, Mendonça FS, Machado M. Doenças de ruminantes e equídeos. 4. ed. São Paulo: MedVet; 2023. p. 286–94.
Mawhinney I, Trickey S, Woodger N, Payne J. Atypical interstitial pneumonia associated with sweet potato (*Ipomea batatas*) poisoning in adult beef cows in the UK. Cattle Pract. 2009;17(1):96-9.
Medeiros RM, Simões SV, Tabosa IM, Nóbrega WD, Riet-Correa F. Bovine atypical interstitial pneumonia associated with the ingestion of damaged sweet potatoes (*Ipomoea batatas*) in Northeastern Brazil. Vet Human Toxicol. 2001;43(4):205–7.
Parkinson OT, Kelly EJ, Bezabih E, Whittington D, Rettie AE. Bioactivation of 4-Ipomeanol by a CYP4B enzyme in bovine lung and inhibition by HET0016. J Vet Pharmacol Therap. 2011;35(4):402.Verschoyle RD, Philpot RM, Wolf CR, Dinsdale D. CYP4B1 activates 4-ipomeanol in rat lung. Toxicol Applied Pharmacol. 1993;123(2):193–8.
Wicpolt NS, Cardoso TC, Emmerich T, Borelli V, Wisser CS, Gueller E, Gava A. Edema e enfisema pulmonar agudo em bovinos no Sul do Brasil: doença espontânea e reprodução experimental. Pesq Vet Bras. 2014;34:1167–72.

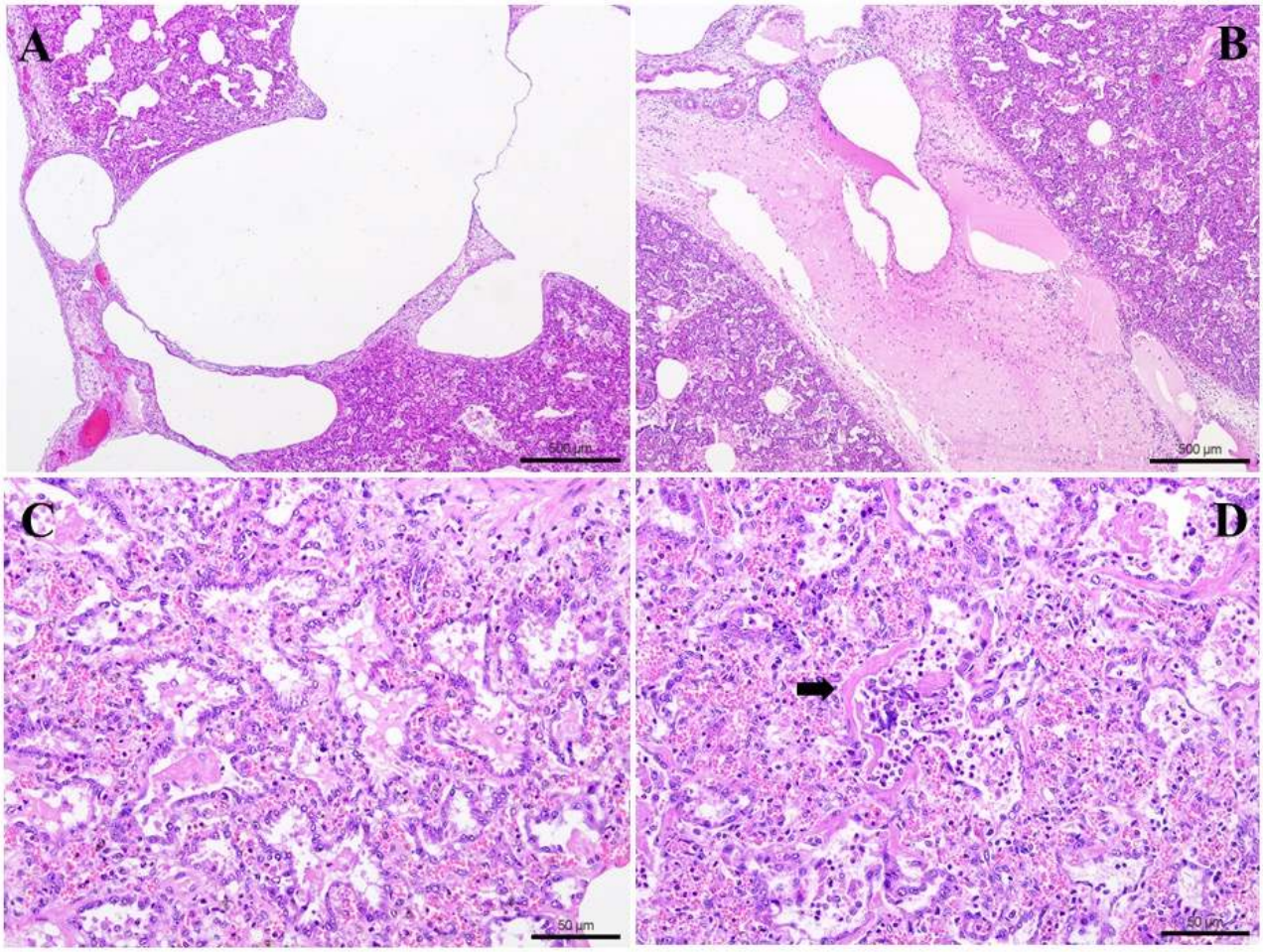

Figura 1 – Pulmão, pneumopatia proliferativa associada à ingestão de batata-doce mofada, bovino. **A)** Acentuada distensão dos septos alveolares por áreas coalescentes de enfisema. O parênquima pulmonar adjacente apresenta marcada hipercelularidade. HE, obj. 4x. **B)** Acentuado acúmulo de material amorfo e eosinofílico (edema) e enfisema em septos interlobulares. HE, obj. 4x. **C)** Evidente espessamento dos septos alveolares por proliferação de pneumócitos tipo 2, conferindo um difuso aspecto adenomatoso ao parênquima pulmonar. Há também edema alveolar e moderada congestão. HE, obj. 20x. **D)** Deposição de fibrina sobre os septos alveolares, formando membranas hialinas (seta). Há, ainda, no interior de alvéolos, infiltrado inflamatório moderado de neutrófilos íntegros e degenerados. HE, obj. 20x.

Anais do 8º Congresso de Patologia Veterinária (CPV), XXII Encontro Nacional de Patologia Veterinária (ENAPAVE), XVI Simpósio Brasileiro da Davis-Thompson Foundation, VII Encontro Internacional de Saúde Animal e Prevenção (ENISAP) e I Simpósio de Sanidade Animal do CRMV-MT
9 a 12 de setembro de 2025 – Cuiabá, Mato Grosso, Brasil
Braz J Vet Pathol, 2025, vol. 18, Supl. 1

BJVP
Brazilian Journal of Veterinary Pathology
ISSN 1983-0246

Rinite fibrinonecrótica associada à infecção por *Trachemys herpesvirus* em tigre-d'água (*Trachemys dorbigni*)

Gabriela Hartmann[1*], Milena C. Paz[1], Gabriela E. Birlem[2], Paola Antunes[3], Cassiane E. Lopes[1], Marcelo M. Alievi[3], Matheus N. Weber[2], Saulo P. Pavarini[1]

[1]Setor de Patologia Veterinária, Faculdade de Veterinária, Universidade Federal do Rio Grande do Sul, Porto Alegre, RS, Brasil.
[2] Laboratório de Imunologia e Biologia Molecular, Faculdade de Veterinária, Universidade Federal do Rio Grande do Sul, Porto Alegre, RS, Brasil.
[3]Núcleo de Conservação e Reabilitação de Animais Silvestres (PRESERVAS), Hospital de Clínicas Veterinárias, Universidade Federal do Rio Grande do Sul (UFRGS), Porto Alegre, RS, Brasil.
***Autor de correspondência**: gabrielahartmann96@gmail.com

Identificação do animal: tigre d'água (*Trachemys dorbigni*), fêmea, adulta.

Histórico: um tigre d'água (*Trachemus dorbigni*) foi levado ao hospital devido a fraturas antigas no casco. Na internação, o animal apresentou prostração, estomatite diftérica, secreção oronasal, blefaredema e estertores respiratórios por cerca de 15 dias e veio à óbito. Durante a hospitalização, o paciente foi alojado nas mesmas instalações que outros quelônios, incluindo tartarugas-de-orelha-vermelha (*Trachemys scripta elegans*).

Descrição macroscópica: na necrópsia, havia deposição de material friável, amarelado e facilmente destacável, disposto em placas multifocais a coalescentes, em toda a cavidade nasal, oral, faringe, esôfago e traqueia. As membranas mucosas subjacentes estavam avermelhadas. Além disso, os pulmões apresentavam áreas multifocais vermelhas e planas.

Descrição histopatológica: cavidade nasal; sobre a superfície da mucosa, há áreas multifocais de ulceração, caracterizadas por perda do epitélio e moderada deposição de material amorfo e eosinofílico (fibrina). Em meio a essas áreas, há necrose multifocal de células epiteliais da mucosa e de glândulas anexas da submucosa, que apresentam citoplasma hipereosinofílico e núcleos cariolíticos. Nessas células, há numeroso corpúsculos de inclusão intranucleares, anfofílicos a eosinofílicos, que marginalizavam a cromatina (Cowdry tipo A). Células sinciciais com 3 a 10 núcleos, que por vezes também apresentavam corpúsculos de inclusão intranucleares, eram observadas em meio ao epitélio da mucosa e nas glândulas.

Diagnóstico morfológico: cavidade nasal, rinite fibrinonecrótica, multifocal a coalescente, acentuada, associada a corpúsculos de inclusão intranucleares intralesionais.

Diagnóstico etiológico: Rinite viral

Exames complementares: suabes da cavidade oral/nasal foram coletados durante a necropsia e submetidos a um ensaio de nested-multiplex-PCR para DNA herpesviral. O DNA amplificado foi sequenciado e analisado filogeneticamente, confirmando o vírus como Trachemys herpesvirus.

Amostras de cavidade oral também foram enviadas para cultura bacteriológica e os isolados foram identificados como *Morganella morganii* por MALDI-TOF.

Comentários: o diagnóstico de rinite necrótica associada a infecção por herpesvirus foi baseado nas lesões macroscópicas e histopatológicas características do agente em tecidos corados pela hematoxilina e eosina. Por meio das análises moleculares e filogenéticas foi possível determinar o agente como Trachemys herpesvirus. Além das lesões observadas na cavidade nasal, o animal apresentava estomatite, faringite, esofagite, e traqueíte diftéricas, assim como pneumonia necrótica.

Os herpesvírus estão entre os patógenos virais mais importantes e globalmente distribuídos em quelônios (Origgi et al., 2015; Leineweber et al., 2021; Winter et al., 2022). Trachemys herpesvírus 1 foi detectado pela primeira vez em 2019 em uma população de tartarugas-de-orelha-vermelha (*Trachemys scripta elegans*) hígidas de vida livre nos Estados Unidos (Aplasca et al., 2019). Até o momento, Trachemys herpesvirus 1 não havia sido relatada na América do Sul, nem havia casos documentados de doença clínica ou lesões sistêmicas causadas por essa infecção viral em quelônios.

Embora o complexo rinite/estomatite seja frequentemente observado em jabutis infectados por scutavirus testudinidalpha3 e outras infecções por alfaherpesvírus dos testudíneos (Teifke et al., 2000; Origgi et al., 2015; Schüler et al., 2021), este não é um achado frequente em infecções por herpesvírus em tartarugas de água doce. Em quelônios da família Emydidae, rinite, estomatite, esofagite, traqueobronquite e pneumonia necrosantes foram relatadas em terrapins (*Terrapene carolina carolina*) infectados por Terrapene herpesvirus 1 e em tartarugas-de-lago-ocidental (*Actinemys marmorata*) infectadas por Emydid herpesvirus 1 (Sim et al., 2015; Sim et al., 2021).

Em quelônios, infecções por herpesvírus têm sido associadas a um amplo espectro de manifestações clínicas, de subclínicas a graves (Winter et al., 2022). Essa variabilidade nos desfechos clínicos ressalta a complexidade da interação entre os herpesvírus e seus hospedeiros (Leineweber et al., 2021). Esses vírus são altamente adaptados ao hospedeiro e frequentemente causam infecções leves ou subclínicas, seguidas de latência vitalícia em seus hospedeiros naturais (Ossiboff et al., 2015; Osterrieder, 2017). Dessa maneira, essa infecção fatal com extensas lesões necróticas do trato gastrointestinal acompanhadas por formação frequente de células sinciciais pode sugerir um salto de espécie.

O isolamento viral de tartarugas-de-orelha-vermelha saudáveis sugere que esta espécie pode atuar como um reservatório (Aplasca et al., 2019; Leineweber et al., 2021; Moorhead et al., 2024). Nesse caso, a coabitação com tartarugas-de-orelha-vermelha foi observada, o que pode ter aumentado esse risco de salto de espécie. Outra hipótese é que o tigre d'água também pode ser portador assintomático de um Trachemys herpesvirus intimamente relacionado ao isolado de tartarugas-de-orelha-vermelha, e a imunodepressão decorrente do estresse da hospitalização levou à recrudescência e infecção grave nesse caso.

Adicionalmente, o isolamento de *Morganella morganii* da cavidade oral, um organismo tipicamente comensal no trato digestivo de humanos, mamíferos e répteis (Zhai et al., 2024), é provavelmente secundário às lesões necrosantes inicialmente causadas pelo herpesvírus. No entanto, o patógeno pode ter exacerbado as lesões orais.

Referências consultadas:

Aplasca AC, Titus V, Ossiboff RJ, et al. Health assessment of the free-ranging chelonians in an urban section of the Bronx River, New York, USA. *J Wildl Dis*. 2019;55:352-362.
Leineweber C, Müller E, Marschang RE. Herpesviruses in captive chelonians in Europe between 2016 and 2020. *Front Vet Sci*. 2021;8:733299.

Moorhead CA, Adamovicz LA, Allender MC. Development and analytical validation of a novel quantitative PCR assay for the detection of *Trachemys* herpesvirus 1. *J Virol Methods*. 2024;327:114941.
Origgi FC, Tecilla M, Pilo P, Aloisio F, Otten P, Aguilar-Bultet L, Sattler U, Roccabianca P, Romero CH, Bloom DC, Jacobson ER. A Genomic Approach to Unravel Host-Pathogen Interaction in Chelonians: The Example of Testudinid Herpesvirus 3. PLoS One. 2015;10:e0134897.
Ossiboff RJ, Newton AL, Seimon TA, Moore RP, McAloose D. Emydid herpesvirus 1 infection in northern map turtles (*Graptemys geographica*) and painted turtles (*Chrysemys picta*). *J Vet Diagn Invest* 2015;27:392-395.
Osterrieder K. Herpesvirales. In: Maclachlan NJ, Dubovi EJ, eds. Fenner's veterinary virology. 5th ed. Academic Press, 2017.
Sim RR, Norton TM, Bronson E, Allender MC, Stedman N, Childress AL, Wellehan JF Jr. Identification of a novel herpesvirus in captive Eastern box turtles (*Terrapene carolina carolina*). *Vet Microbiol* 2015;175:218-23.
Schüler L, Picquet P, Leineweber C, Dietz J, Müller E, Marschang RE. A testudinid herpesvirus 1 (TeHV1)-associated disease outbreak in a group of Horsfield's tortoises (*Testudo horsfieldii*). *Tierarztl Prax Ausg K Kleintiere Heimtiere*. 2021;49(6):462-467.
Sim RR, Ossiboff RJ, Nelson J, Oddo T. Emydid herpesvirus 1 infections in Western pond turtles (*Actinemys marmorata*) and a red-eared slider (*Trachemys scripta elegans*) with fatal and nonfatal outcomes. *J Zoo Wildl Med*. 2021;52:1275-1279.
Teifke JP, Löhr CV, Marschang RE, Osterrieder N, Posthaus H. Detection of chelonid herpesvirus DNA by nonradioactive in situ hybridization in tissues from tortoises suffering from stomatitis-rhinitis complex in Europe and North America. *Vet Pathol*. 2000;37(5):377-85.
Winter JM, Wellehan JFX, Apakupakul K, et al. A novel herpesvirus detected in 3 species of chelonians. *J Vet Diagn Invest*. 2022;34:594-601.
Zhai J, Xiao Z, Xue M, et al. *Morganella morganii*, a bacterial pathogen in diseased Chinese soft-shelled turtles (*Pelodiscus sinensis*). *Aquaculture* 2024;579:740190.

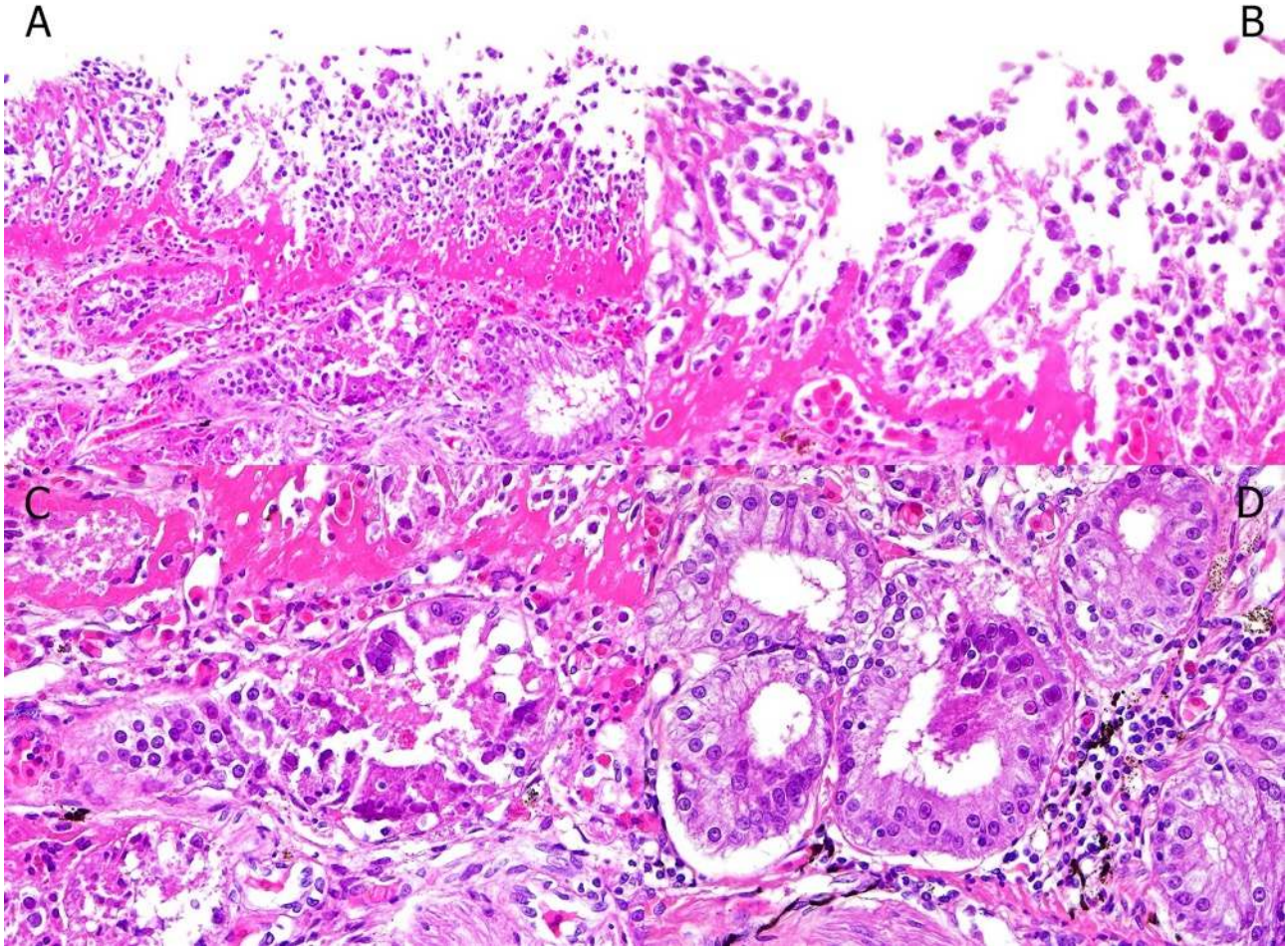

Figura 1 – Cavidade nasal, rinite por herpesvirus, tigre d'água. **A)** Necrose multifocal das células epiteliais da mucosa com acentuada deposição de fibrina. HE, obj. 10x. **B)** Na mucosa, há formação de corpúsculos de inclusão intranucleares em células epiteliais e em células sinciciais. HE, obj. 40x. **C)** Necrose de célula epiteliais e formação de células sinciciais nas glândulas da submucosa. HE, obj. 40x. **D)** Nas glândulas da submucosa, há numerosos corpúsculos de inclusão intranucleares anfofílicos nas células epiteliais. HE, obj. 40x.

Anais do 8º Congresso de Patologia Veterinária (CPV), XXII Encontro Nacional de Patologia Veterinária (ENAPAVE), XVI Simpósio Brasileiro da Davis-Thompson Foundation, VII Encontro Internacional de Saúde Animal e Prevenção (ENISAP) e I Simpósio de Sanidade Animal do CRMV-MT
9 a 12 de setembro de 2025 – Cuiabá, Mato Grosso, Brasil
Braz J Vet Pathol, 2025, vol. 18, Supl. 1

BJVP
Brazilian Journal of Veterinary Pathology
ISSN 1983-0246

Feo-hifomicose sistêmica em um felino

Maria L. A. Q. de Almeida[1*], Karoline L. Soares[2], Diogo W. S. Silva[1], José R. S. Santos[2], Iago C. Barbosa[1], Ismael L. Borges[3], Roberio G. Olinda[4].
[1]Centro Universitário de João Pessoa (UNIPÊ), João Pessoa, PB, Brasil.
[2]Universidade Federal da Paraíba, Campus de João Pessoa, João Pessoa, PB, Brasil.
[3]IFVET - Patologia Veterinária Diagnóstica, Fortaleza, CE, Brasil.
[4]Vet Life Diagnósticos, João Pessoa, PB, Brasil.
***Autor de correspondência**: mlquindere@gmail.com

Identificação do animal: felino (*Felis catus*), macho, sem raça definida (SRD), 9 anos de idade.

Histórico: o animal apresentava complexo gengivite-estomatite felina há um ano e meio, com recidivas após diversos tratamentos, sendo controlado apenas com metilprednisolona mensal. Clinicamente, manifestou emagrecimento progressivo, cegueira súbita, marcha em círculos, anisocoria e consciência deprimida, vindo a óbito após 24 horas do início dos sinais clínicos.

Descrição macroscópica: os pulmões estavam difusamente avermelhados, não colabados e de aspecto brilhante. No lobo caudal observou-se área enegrecida irregular com um nódulo focal, firme e amarelado, medindo aproximadamente 0,5 cm de diâmetro. No encéfalo foi observado assimetria do telencéfalo esquerdo associado a área focalmente extensa, enegrecida e irregular que se estende a partir do córtex parietal ao córtex occipital.

Descrição histopatológica: pulmão; há granuloma focal com infiltrado inflamatório composto predominantemente por macrófagos, células gigantes multinucleadas e neutrófilos, muitos degenerados. Na área central da lesão, observam-se inúmeras estruturas tubuliformes, septadas e marrom, compatíveis com hifas pigmentadas livres e no citoplasma de células gigantes multinucleadas. Há ainda congestão difusa e acentuada dos capilares alveolares. Encéfalo; há marcada rarefação e perda do neurópilo, substituído por um número acentuado de células inflamatórias, detritos necróticos e um número abundante de hifas fúngicas pigmentadas de marrom. O infiltrado inflamatório é composto principalmente por macrófagos epitelioides, células gigantes multinucleadas e neutrófilos íntegros e degenerados. As hifas são vistas extracelulares, ou no citoplasma de células gigantes multinucleadas. As hifas fúngicas demáceas são septadas, com 2 a 8 µm de largura, e têm paredes pigmentadas não paralelas e segmentos aleatórios dilatados, redondos e de paredes espessas, com até 25 µm de diâmetro, que lembram clamidósporos ou clamidoconídios. Os vasos sanguíneos dentro desta região são revestidos por endotélio tumefeitos e hipertrofiados, por vezes, rodeadas por manguitos perivasculares de macrófagos, linfócitos, plasmócitos e neutrófilos. Multifocalmente, há também vasculite com exsudato de fibrina perivascular e trombose. Na periferia desta região, há neurônios dispersos com núcleos pálidos e dispersão da substância de Nissl (cromatólise). As leptomeninges contêm infiltrado inflamatório acentuado constituído principalmente por macrofagos e neutrófilos.

Diagnóstico morfológico: pulmão, pneumonia piogranulomatosa focal, crônica, acentuada, com hifas fúngicas demáceas intralesionais. Encéfalo, meningoencefalite piogranulomatosa e necrosante, multifocal a coalescente, severa, com hifas fúngicas demáceas intralesionais e vasculite, felino.

Diagnóstico etiológico: Meningoencefalite e pneumonia fúngica.

Exames complementares: nas colorações histoquímicas especiais, a metenamina de prata de Grocott-Gomori (GMS) impregnou fortemente as hifas em preto, e no Ácido Periódico de Schiff (PAS), as hifas coraram fortemente em rosa.

Comentários: A feo-hifomicose é uma micose oportunista causada por fungos dematiáceos filamentosos, caracterizados pela presença de melanina em sua parede celular, dando-lhe uma cor marrom distinta. Acredita-se que a produção de pigmento de melanina contribua para a virulência dos fungos. A DHN-melanina (1,8-di-hidroxinaftaleno) e DOPA-melanina (L-3,4-di-hidroxifenilalanina) são dois pigmentos de melanina específicos que se acredita desempenharem um papel na patogenicidade de fungos demáceos. Devido a melanina ser usada por muitos patógenos como um fator de virulência, auxiliando na colonização e evasão do sistema imunológico em virtude de suas propriedades antioxidantes e capacidade de interromper a fagocitose mediada por anticorpos, neutralizar agentes antifúngicos e ligar-se ao ferro (Alves, 2022). Esses fungos são oportunistas e acometem tanto humanos quanto animais, principalmente aqueles com imunossupressão, seja por uso prolongado de corticosteroides, doenças crônicas ou por apresentarem coinfecção por retrovírus (FIV e FeLV) (Alves, 2022; Borrás, 2022).

A doença é marcada por uma grande heterogeneidade etiológica, com mais de 60 gêneros e mais de 100 espécies descritas (Lloret, 2013). Nos felinos, os principais agentes isolados pertencem aos gêneros *Alternaria, Bipolaris, Phialophora, Cladophialophora, Cladosporium, Curvularia, Exophiala, Fonsecaea, Macrophomina, Microsphaerosis, Moniliella, Phoma, Scolecobasidium* e *Stemphylium*, sendo *Cladophialophora bantiana* frequentemente associado a quadros sistêmicos e neurológicos (Russell, 2016; Velázquez-Jiménez, 2019).

Clinicamente, a feo-hifomicose pode se manifestar em quatro formas principais: cutânea, subcutânea, cerebral e sistêmica (Ferreiro, 2007). A ausência de uma porta de entrada evidente levanta a suspeita de que a infecção ocorreu por via inalatória, com estabelecimento inicial no pulmão e posterior disseminação hematógena até as meninges, ocasionando a forma sistêmica da doença.

O diagnóstico da feo-hifomicose é estabelecido com base nos achados anatomopatológicos. Macroscopicamente, a característica predominante é a coloração escurecida dos órgãos acometidos. Microscopicamente, observa-se uma inflamação piogranulomatosa a granulomatosa, que pode ser nodular ou difusa, acompanhada pela presença de células multinucleadas gigantes. Além disso, identificam-se estruturas tubuliformes septadas, de coloração marrom-amarelada, típicas das hifas pigmentadas (Lloret, 2013; Uchôa, 2012). Essas hifas apresentam comprimento variável, de 2 a 6 µm de largura, e paredes pigmentadas (escurecidas), com tumefações balonosas ou vesiculares que ocorrem aleatoriamente ao longo de seu comprimento. Também podem ser observadas células leveduriformes isoladas, bem como cadeias de células ou pseudo-hifas (Jones, 2000).

Para uma melhor visualização do agente, podem ser empregadas colorações histoquímicas, tais como o Ácido Periódico de Schiff (PAS), Fontana-Masson (FM) e metenamina de prata de Grocott-Gomori (GMS). Além disso, a cultura fúngica em ágar Sabouraud, incubada em temperatura ambiente, é fundamental para a identificação da espécie envolvida. Nos casos em que o isolamento do agente não é viável, métodos moleculares, como a Reação em Cadeia da Polimerase (PCR), e técnicas de imunohistoquímica, podem ser utilizadas como ferramentas adicionais para a confirmação diagnóstica (Alves, 2022; Jarrah, 2017; Uchôa, 2012).

No diagnóstico diferencial, devem ser consideradas neoplasias de origem melanocítica e vascular, infarto cerebral, assim como outras micoses que também se manifestam por lesões de coloração escurecida ao exame macroscópico.

Referências consultadas:

Alves RC, Soares YGS, Silveira GL, Silva FC, Carvalho FKL, Souza AP, Galiza GJN, Dantas AFM. Systemic phaeohyphomycosis in a dog caused by Cladophialophora bantiana. Acta Sci Vet. 2022;50(1):768.

Borrás P, Messina F, Abrantes R, Iachini R, Minatel L, Santiso G. First report of phaeohyphomycosis caused by Phialophora americana in a domestic cat from Argentina. J Feline Med Surg Open Rep. 2022;8(1):20551169221077611.

Ferreiro L, Spanamberg A, Borba MR, Sanches EMC, Roehe C, Santurio JM, Chermette R. Feohifomicoses: infecções micóticas emergentes. Acta Sci Vet. 2007;53(2):239-241.

Jarrah SA, Zanetti CC, Maruyama FH, Ito ATH, Rosa JMA, Colodel EM, Lima SR, Nakazato L, Dutra V. Cladosporium cladosporioides isolado de gato com carcinoma de células escamosas. Arq Bras Med Vet Zootec. 2017;69(2):377-80.

Lloret A, Hartmann K, Pennisi MG, Ferrer L, Addie D, Belák S, Boucraut-Baralon C, Egberink H, Frymus T, Gruffydd-Jones T, Hosie MJ, Lutz H, Marsilio F, Möstl K, Radford AD, Thiry E, Truyen U, Horzinek MC. Rare opportunistic mycoses in cats: phaeohyphomycosis and hyalohyphomycosis: ABCD guidelines on prevention and management. J Feline Med Surg. 2013;15(7):628-630.

Russell EB, Gunew MN, Dennis MM, Halliday CL. Cerebral pyogranulomatous encephalitis caused by Cladophialophora bantiana in a 15-week-old domestic shorthair kitten. J Feline Med Surg Open Rep. 2016;2(2):2055116916677935.

Uchôa ICP, Santos JRS, Souza AP, Dantas AFM, Borges OMM, Medeiros LC. Feo-hifomicose sistêmica em cão. Cien Rural. 2012;42(4):670-674.

Velázquez-Jiménez Y, Hernandez-Castro R, Romero-Romero L, Salas-Garrido CG, Martínez-Chavarría LC. Feline phaeohyphomycotic cerebellitis caused by Cladosporium cladosporioides-complex: case report and review of literature. J Comp Pathol. 2019;170:78-85.

Jones TC, Hunt RD, King NW. Patologia veterinária. 6ª ed. São Paulo: Manole; 2000.

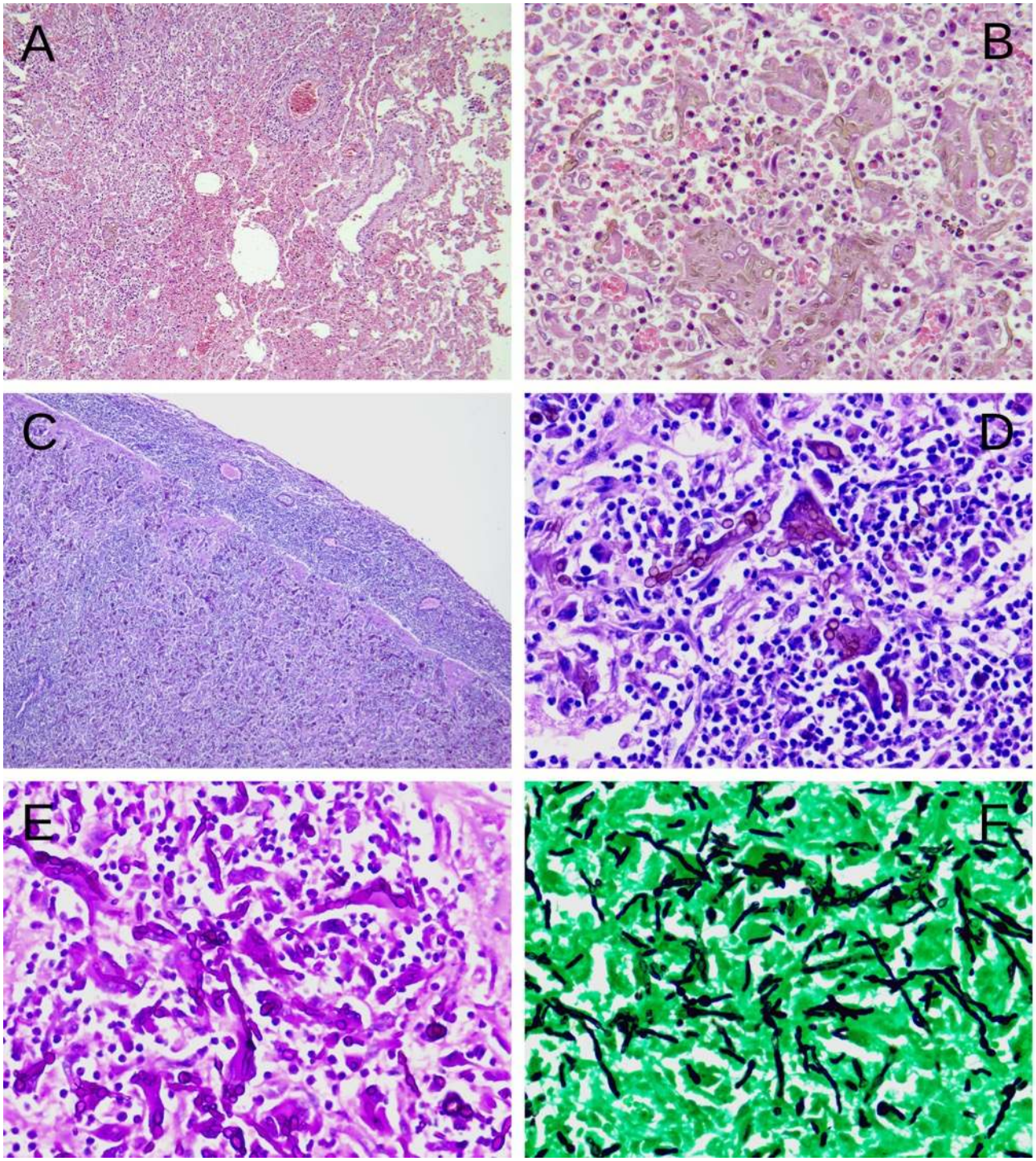

Figura 1 Feo-hifomicose sistêmica em um gato – A) Pulmão: Nota-se área focal com necrose do parênquima circundado por infiltrado inflamatório predominantemente granulomatoso. HE, obj. 10x. **B)** Pulmão: Há granuloma associado a estruturas fúngicas pigmentadas de marrom no interstício e no citoplasma de células gigantes multinucleadas HE, obj. 40x. **C)** Encéfalo: Observa-se as leptomeninges marcadamente espessadas pelo infiltrado inflamatório piogranulomatoso, que se infiltra para dentro do córtex. HE, obj. 10x. **D)** Encéfalo: Hifas pigmentadas livres e também sendo fagocitadas por células multinucleadas gigantes. HE, obj. 40x. **E)** Encéfalo: Hifas coradas fortemente em rosa. PAS, obj. 40x. **F)** Encéfalo: Hifas impregnadas em preto. GMS, obj. 40x.